


第98回 日本消化器内視鏡学会関東地方会

プログラム



会 長：昭和大学江東豊洲病院 消化器センター 教授 井 上 晴 洋

会 場：シェーンバッハ・サポー

〒102-0093 東京都千代田区平河町2-7-5

TEL：03-3261-8386(代)

会 期：2014（平成26）年6月14日（土）・15日（日）

運 営 事 務 局

昭和大学江東豊洲病院 消化器センター

TEL : 03-6204-6000 (内線6846)

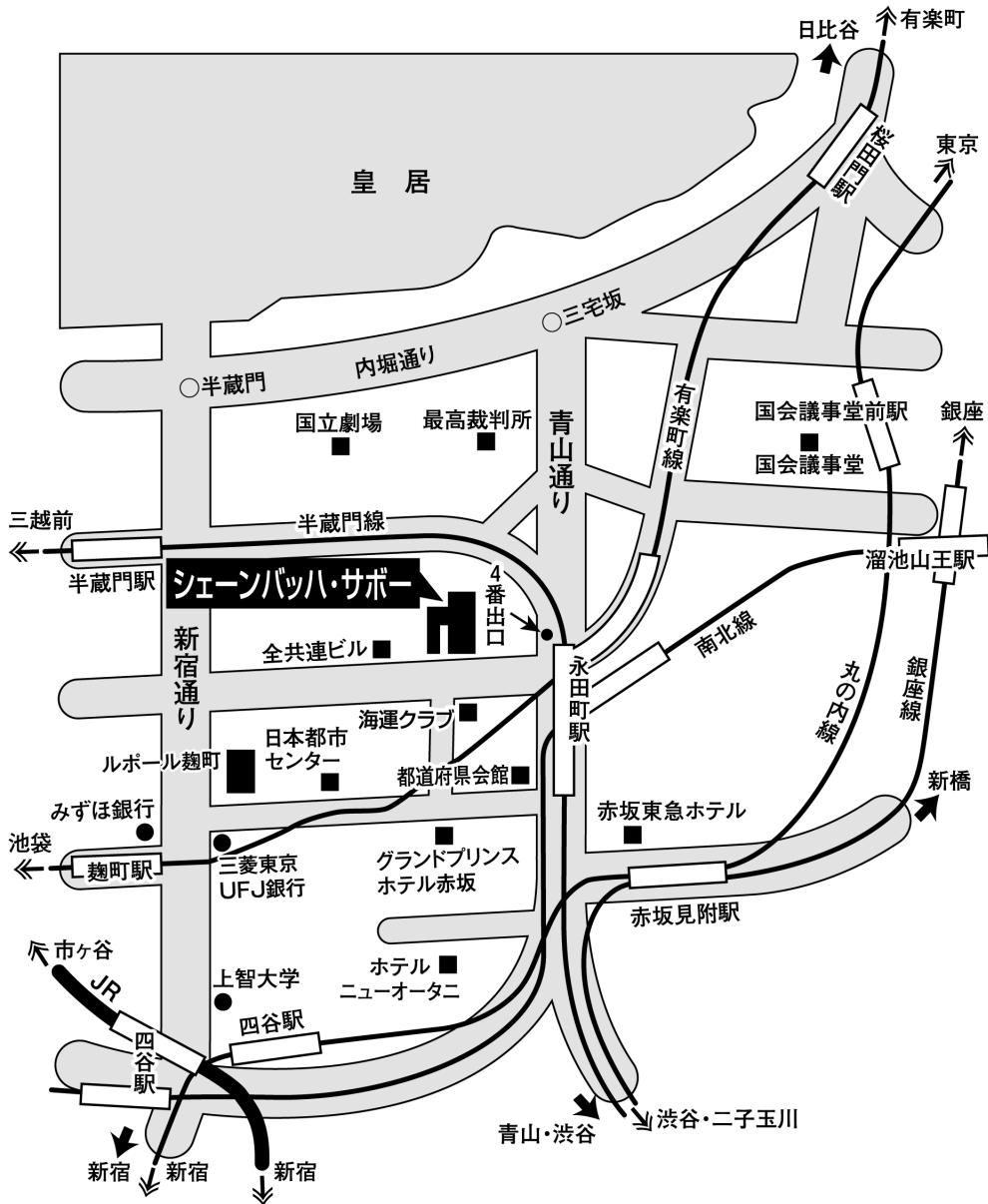
学会ホームページ <http://www.jges-k.umin.jp/>

第98回日本消化器内視鏡学会関東地方会

プログラム委員 (敬称略、五十音順)

阿部 展次	杏林大学医学部 外科
五十嵐良典	東邦大学医療センター大森病院 消化器内科
伊佐山浩通	東京大学医学部 消化器内科
糸井 隆夫	東京医科大学 消化器内科
大草 敏史	東京慈恵会医科大学附属柏病院 消化器・肝臓内科
大塚 和朗	東京医科歯科大学医学部附属病院 光学医療診療部
大森 泰	慶應義塾大学医学部 内視鏡センター
緒方 晴彦	慶應義塾大学医学部 内視鏡センター
貝瀬 満	虎の門病院 消化器内科
河合 隆	東京医科大学病院 内視鏡センター
川瀬 定夫	川瀬医院
川田 研郎	東京医科歯科大学 食道・一般外科
木田 光広	北里大学東病院 消化器内科
熊谷 一秀	日本消化器内視鏡学会関東支部長、あそか病院
後藤田卓志	東京医科大学 消化器内科
斎藤 彰一	東京慈恵会医科大学 内視鏡部
斎藤 豊	国立がん研究センター中央病院 内視鏡科
中村 真一	東京女子医科大学 消化器病センター
比企 直樹	がん研究会有明病院 消化器センター
藤城 光弘	東京大学医学部附属病院 光学医療診療部
前谷 容	東邦大学医療センター大橋病院 消化器内科
松川 正明	昭和大学江東豊洲病院 消化器センター
松田 尚久	国立がん研究センター中央病院 内視鏡科
矢作 直久	慶應義塾大学医学部 腫瘍センター
山本 博徳	自治医科大学附属病院 消化器センター内科
良沢 昭銘	埼玉医科大学国際医療センター 消化器内科

交通案内図



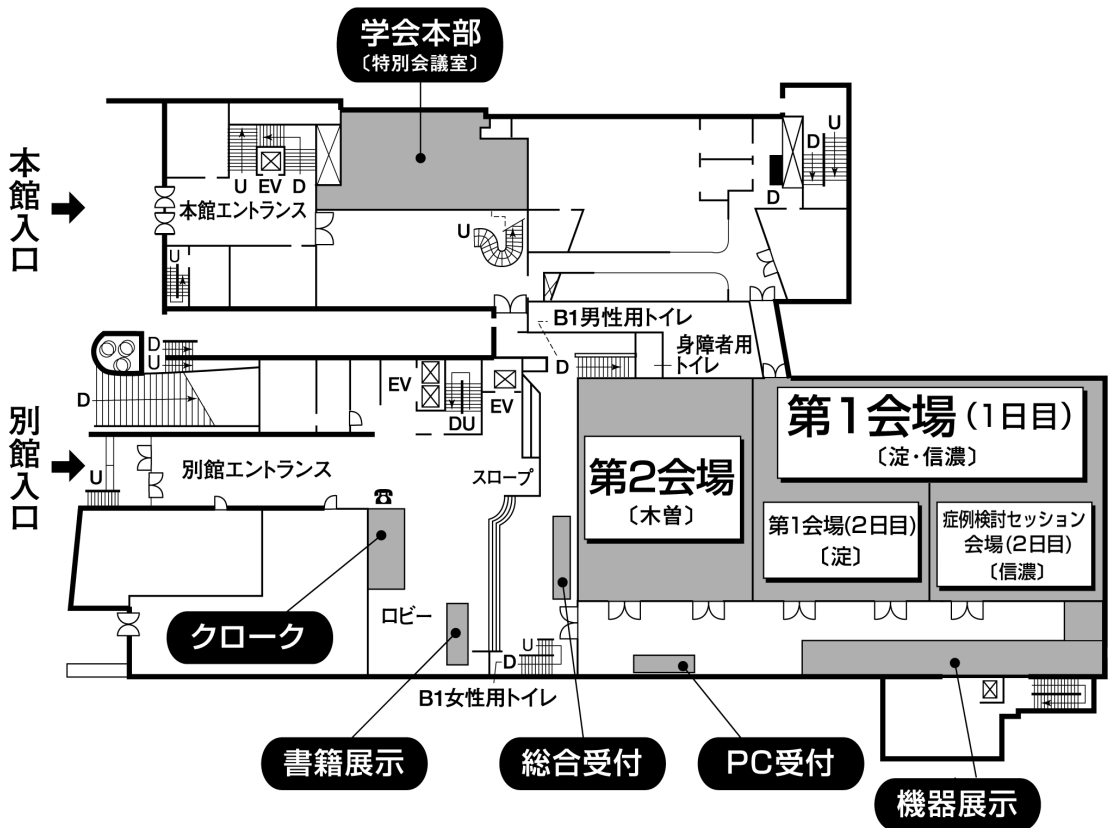
■交通のご案内

- 東京メトロ 麹町駅〈有楽町線〉半蔵門方面出口より徒歩約4分
- 東京メトロ 永田町駅〈有楽町線〉〈半蔵門線〉4番・5番出口より徒歩約4分
- 東京メトロ 永田町駅〈南北線〉9番出口より徒歩約3分
- 東京メトロ 赤坂見附駅〈銀座線〉〈丸の内線〉より徒歩約8分
- J R 四ッ谷駅 麹町出口より徒歩約14分
- 都 バ ス 都市センター前(新橋駅⇄市ヶ谷駅⇄大久保駅)

会場案内図

(シェーンバッハ・サボー)

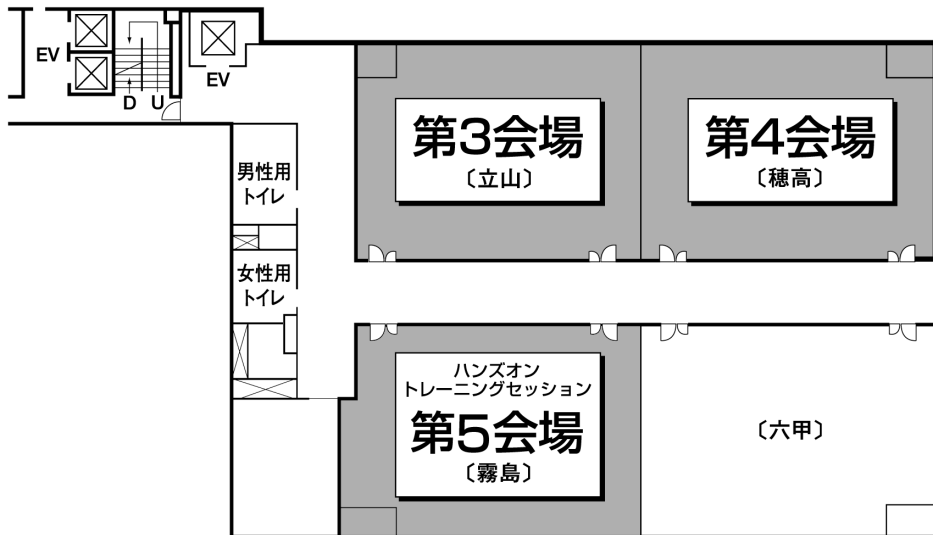■ 1階



会場案内図

(シェーンバッハ・サボー)

■ 3階



会員と演者へのお知らせ

参加登録

1. 会場整理費として3,000円を参加受付でお支払いください。
2. 演者（共同演者を含む）は、日本消化器内視鏡学会の会員に限ります。
3. 抄録集をご希望の方は受付にて1,000円で販売いたします。
4. 参加受付は、8:30より下記の場所で行います。

6月14日（土） 15日（日） シェーンバッハ・サボア 1階ロビー

出席単位登録について

1. 日本消化器内視鏡学会ホームページより大会の出席単位登録をすることが可能です。
大会No.10桁の後に参加登録証の左上のNo.を入れた16桁の番号をご登録ください。
専門医、指導医の申請・更新時に必要になります。
詳しくは、日本消化器内視鏡学会ホームページをご参照ください。

URL <http://www.jges.net/>

2. 取得できる単位数

出席・5単位 / 筆頭演者・3単位 / 共同演者・2単位

大会No.は大会終了後、日本消化器内視鏡学会ホームページの会員専用コーナーに表示する予定です。

オンラインによる出席単位登録をされない方は本カードが資格申請・更新に必要なになります。

発表に関する注意

発表は、コンピュータープレゼンテーションとなります。

下記の要領に従ってご準備ください。

- 1) 一般演題、研修医・専修医セッションの発表時間は5分、討論時間は3分です。
シンポジウム・パネルディスカッション・ワークショップの発表時間は、個別に連絡いたします。必ず時間厳守をお願いいたします。
- 2) 発表データは、原則としてUSBフラッシュメモリーで提出をお願いいたします。バックアップ用としてPC本体をご持参いただければ万全です。

- ・データは主催者側で一旦コピーいたしますが、学会終了後、責任を持って消去いたします。
 - ・動画の使用は可能ですが、使用するソフトはWindows Media Playerで再生可能な形式に限ります。またデータ容量は500メガまでと制限させていただきます。
- 3) 発表データは発表の1時間前(早朝の場合は30分前)までに、PC受付で動作確認の上、提出してください。
 - 4) 会場で使用するPCは以下の仕様となっております。
 - OS : Windows 7
 - Macintoshでデータを作成された場合は、PC本体をご持参ください。
 - アプリケーション : Microsoft PowerPoint 2003 , 2007 , 2010
 - スライド作成時の注意
 - スライド作成時の画面サイズはXGA (1024 × 768) をご確認上、作成して下さい。
 - Power Point 画面のメニューにて「スライドショー」 「解像度」で設定できます。
 - なおフォントは文字化けを防ぐため、以下のフォントを推奨いたします。
 - ・日本語 : MSゴシック、MSPゴシック、MS明朝、MSP明朝
 - ・英語 : Century、Century Gothic
 - 5) PC本体でご発表の際、会場での接続コネクタはD-sub 15pinタイプです。一部の機種で変換コネクタがないと接続出来ない機種があります。変換コネクタが必要な機種をご使用の場合は、ご自身で必ずご持参ください。また、バッテリー切れに備えて、ACアダプタをご自身で必ずご持参ください。
 - 6) 演者は前の演者の口演開始後、速やかに次演者席についてお待ちください。
 - 7) 司会・座長の先生は、担当セッションの開始10分前までに、次座長席にお越しください。会の進行上、時間厳守でお願いいたします。
 - 8) 発表にあたっては本学会用語集を参照し適切な用語を用いてください。(適切な用語を用いることは発表者の責務です)

利益相反 (COI) 状態開示のお願い

日本消化器内視鏡学会では、すべての臨床研究に係る産学連携活動において、個人が深く関与することに関連し生じる利益相反 (conflict of interest : COI) 状態を組織として適切に管理する必要性から、本学会における『臨床研究の利益相反に関する指針及び細則』を規定しております。 関東支部においてもこの指針および細則が適用されます。

つきましては、発表・講演の際には、過去1年間におけるCOI状態を自己申告して頂きます。関東支部ホームページ（<http://www.jges-k.umin.jp/COI.html>）で、申告事項および基準をご確認の上、所定書式をダウンロードしてお使いください。

様式1-A

日本消化器内視鏡学会
COI開示

筆頭発表者名: ○ ○ ○ ○

演題発表に関連し、開示すべきCOI関係にある企業等として

①顧問:	例: なし or あり(●●製薬)
②換保有・利益:	なし
③特許使用料:	なし
④講演料:	なし
⑤原稿料:	なし
⑥受託研究・共同研究費:	あり(●●製薬)
⑦奨学寄付金:	あり(●●製薬)
⑧寄附講座所属:	あり(●●製薬)
⑨研究とは直接無関係なものの提供:	なし

- ・申告すべきCOI状態が「有る」場合
筆頭発表者はCOI申告書を郵送またはE-mailでご提出の上、所定のスライドを発表冒頭に提示してください。

様式1-B

日本消化器内視鏡学会
COI開示

筆頭発表者名: ○ ○ ○ ○

演題発表に関連し、開示すべきCOI関係にある企業などはありません。

- ・申告すべきCOI状態が「無い」場合
所定のスライドを発表冒頭に提示してください。

* 申告書提出先

〒104 - 0045 東京都中央区築地5 - 1 - 1 国立がん研究センター中央病院 内視鏡科

日本消化器内視鏡学会関東支部 COI係 行き

E-mail : jgeskanto@nifty.com

(E-mail 提出の場合は、署名・捺印したものをpdfまたはjpgのファイルにして、E-mailの題名を「COI自己申告」としてお送りください。)

機器・書籍展示

シェーンバッハ・サボアの1階にて開催しております。

ランチョンセミナー

整理券方式は採用いたしませんので、予めご了承ください。

症例検討セッション

6月15日（日）に症例検討セッション会場（シェーンバッハ・サボア1階 信濃）にて、アンサーパッドを使用したセッションを実施いたします。アンサーパッドは会場入口にて配布いたしますが、数に限りがございますことをご了承ください。

表彰式

6月15日（日）16：40～ 症例検討セッション会場（シェーンバッハ・サボア1階 信濃）研修医（初期研修医）および専修医（後期研修医）が筆頭演者の演題のうち、優れた5演題を選出し表彰致します。受賞者には奨励金として3万円を贈呈致します。

また、筆頭演者は翌年春の日本消化器内視鏡学会総会へ招待されます（学会参加費、交通費、宿泊費等は日本消化器内視鏡学会が負担します。）

第 1 日 平成 26 年 6 月 14 日 (土)

	第 1 会場 【淀・信濃】	第 2 会場 【木曽】	第 3 会場 【立山】	第 4 会場 【穂高】	第 5 会場 【霧島】
9:00	開会の辞(9:15~9:20)				
10:00	9:20~11:50 シンポジウム1 「動画で見る 消化管拡大 内視鏡診断」	9:20~11:50 シンポジウム2 「炎症性腸疾患の mucosal healing」	9:20~9:44 一般演題 胆道1(1~3) 9:44~10:08 一般演題 胆道2(4~6) 10:08~10:32 一般演題 胆道3(7~9) 10:32~10:56 一般演題 胆道4(10~12) 10:56~11:28 一般演題 小腸(13~16)	9:20~9:44 一般演題 十二指腸1(33~35) 9:44~10:08 一般演題 十二指腸2(36~38) 10:08~10:32 一般演題 膵1(39~41) 10:32~10:48 一般演題 膵2(42~43) 10:48~11:28 一般演題 咽頭・食道(44~48)	9:00~12:00 ハンズオン トレーニング セッション Aコース 「胆膵(EUS-FNA)」
12:00					
13:00	12:10~13:10 ランチョンセミナー1 大塚製薬株式会社	12:10~13:10 ランチョンセミナー2 アツヴィ合同会社 エーザイ株式会社	12:10~13:10 ランチョンセミナー3 第一三共株式会社 アストラゼネカ株式会社	12:10~13:10 ランチョンセミナー4 富士フィルムメディカル株式会社	
14:00	13:20~15:50 パネルディスカッション1 「動画で見る 消化管ESDの さらなる工夫」	13:20~15:50 ワークショップ1 「小腸内視鏡の 最新の工夫」	13:20~13:52 一般演題 胃1(17~20) 13:52~14:24 一般演題 胃2(21~24) 14:24~14:56 一般演題 胃3(25~28) 14:56~15:28 一般演題 胃4(29~32)	13:20~13:52 一般演題 大腸1(49~52) 13:52~14:24 一般演題 大腸2(53~56) 14:24~14:56 一般演題 大腸3(57~60) 14:56~15:28 一般演題 大腸4(61~64)	
16:00	16:00~17:00 特別講演				
17:00					
18:00	17:20~18:00 評議員会				
19:00	18:30~20:30 サテライトセミナー オリンパスメディカル サイエンス販売株式会社				
20:00					

第2日 平成26年6月15日(日)

	第1会場 【淀】	第2会場 【木曾】	症例検討セッション会場 【信濃】	第3会場 【立山】	第4会場 【穂高】	第5会場 【霧島】
9:00	9:00~10:30 ワークショップ2 「内科と外科の コラボレーションによる 消化管全層切除術の現況」	9:20~11:50 シンポジウム4 「外来診療における 内視鏡検査の工夫」	9:00~10:30 症例検討セッション1 胆膵 アンサーパッド形式	9:00~9:32 研修医セッション 食道・胃(65~68)	9:00~9:24 研修医セッション 小腸・大腸(90~92)	9:00~12:00 ハンズオン トレーニング セッション Bコース 「大腸内視鏡挿入法の 実技指導 (入門~応用編)」
10:00	10:30~12:00 パネルディスカッション2 「EUS-FNAによる 診断と治療の 実際と工夫」		10:30~12:00 症例検討セッション2 大腸 アンサーパッド形式	9:32~10:04 研修医セッション 胃・十二指腸(69~72)	9:24~9:56 研修医セッション 大腸(93~96)	
11:00	12:10~13:10 ランチョンセミナー5 株式会社トップ		10:04~10:36 専修医セッション 咽喉・食道(73~76)	10:04~10:36 専修医セッション 咽喉・食道(73~76)	9:56~10:20 専修医セッション 大腸1(97~99)	
12:00	支部長報告	10:36~11:00 専修医セッション 胃1(77~79)	10:36~11:00 専修医セッション 胃1(77~79)	10:20~10:44 専修医セッション 大腸2(100~102)		
13:00		11:00~11:24 専修医セッション 胃2(80~82)	11:00~11:24 専修医セッション 胃2(80~82)	10:44~11:16 専修医セッション 小腸1(103~106)		
14:00	13:40~16:10 シンポジウム3 「胆膵ステント治療の 現状と展望」	13:40~16:10 パネルディスカッション3 「経鼻内視鏡の 進歩と実際」	13:40~15:10 症例検討セッション3 食道 アンサーパッド形式	11:16~11:48 専修医セッション 小腸2(107~110)	13:20~16:20 ハンズオン トレーニング セッション Cコース 「胃(ESD)」	
15:00		15:10~16:40 症例検討セッション4 胃 アンサーパッド形式	13:40~14:04 研修医セッション 胆道・膵臓(83~85)	12:10~13:10 ランチョンセミナー6 武田薬品工業株式会社		
16:00		専修医、研修医セッション表彰式 閉会の辞	14:04~14:36 専修医セッション 十二指腸・膵(86~89)			
17:00						
18:00						
19:00						
20:00						

第 1 日 第 1 会場

特別講演 6月14日(土) 16:00~17:00

司 会 東京大学大学院医学系研究科 消化管外科学 **瀬戸 泰之**

「早期大腸癌の拡大内視鏡診断と近未来」

講 演 昭和大学横浜市北部病院 消化器センター **工藤 進英**

第 1 日 第 1 会場

ランチョンセミナー 1 6月14日(土) 12:10~13:10

司 会 昭和大学藤が丘病院 消化器内科 **高橋 寛**

「ピロリ除菌の実際 - 胃炎保険適用後 1 年を経過して - 」

演 者 杏林大学医学部 第三内科 **高橋 信一**

共催 大塚製薬株式会社

第 1 日 第 2 会場

ランチョンセミナー 2 6月14日(土) 12:10~13:10

クローン病の目指すべき治療ゴールとその戦略

司 会 東京医科歯科大学 光学医療診療部 **大塚 和朗**

講演 1 : 内科の立場から「クローン病の早期診断と目指すべき治療ゴール」

演 者 東京慈恵会医科大学 消化器・肝臓内科 **有廣 誠二**

講演 2 : 外科の立場から「外科医としてのクローン病の治療戦略」

演 者 帝京大学医学部 外科学講座 **松田 圭二**

共催 アッヴィ合同会社 / エーザイ株式会社

第 1 日 第 3 会場

ランチョンセミナー 3 6月14日(土) 12:10~13:10

司 会 東京慈恵会医科大学 消化器・肝臓内科 / 内視鏡科 **田尻 久雄**

「H. pylori 除菌後胃癌 除菌が胃癌の内視鏡像に与える影響」

演 者 新潟大学医歯学総合病院 光学医療診療部 **小林 正明**

共催 第一三共株式会社 / アストラゼネカ株式会社

第 1 日 第 4 会場

ランチョンセミナー 4 6月14日(土) 12:10~13:10

司 会 東京医科歯科大学医学部附属病院 食道外科 **河野 辰幸**

「BLI (Blue LASER Imaging) 併用拡大内視鏡による食道表在癌診断」

演 者 埼玉県立がんセンター 消化器内科 **有馬美和子**

共催 富士フイルムメディカル株式会社

第 1 日 第 1 会場

サテライトセミナー 6月14日(土) 18:30~20:30

症例検討で迫る上部消化管内視鏡診断の実際~通常観察から拡大観察まで~

司 会 北里大学医学部新世紀医療開発センター 先端医療領域開発部門 **田邊 聡**

「食道(通常観察/拡大観察)」

演 者 がん研有明病院 消化器センター **石山晃世志**

「胃(通常観察)」

演 者 順天堂大学医学部附属順天堂医院 消化器内科 **松本 健史**

「胃(拡大観察)」

演 者 千葉県がんセンター 内視鏡科 **鈴木 拓人**

共催 オリンパスメディカルサイエンス販売株式会社

第 2 日 第 1 会場

ランチョンセミナー 5 6月15日(日) 12:10~13:10

司 会 防衛医科大学校 光学医療診療部 **永尾 重昭**

「患者に優しい内視鏡検査と治療の実現に向けて

- エンドリーダーとトラクションデバイスの有用性について -

演 者 北里大学医学部新世紀医療開発センター 低侵襲光学治療学 **田邊 聡**

共催 株式会社トップ

第 2 日 第 4 会場

ランチョンセミナー 6 6月15日(日) 12:10~13:10

司 会 東海大学医学部 外科 **幕内 博康**

「ヘリコクターピロリ除菌の現状と今後」

演 者 国立国際医療研究センター国府台病院 病院長 **上村 直実**

共催 武田薬品工業株式会社

ハンズオントレーニングセッション

後援：オリンパスメディカルサイエンス販売株式会社

Aコース「胆膵（EUS-FNA）」

6月14日（土） 第5会場 9：00～12：00

総合司会 埼玉医科大学国際医療センター 消化器内科

良沢 昭銘

インストラクター

東京医科大学 消化器内科

土屋 貴愛

東京大学医学部 消化器内科

中井 陽介

亀田総合病院 消化器内科

中路 聡

北里大学東病院 消化器内科

宮澤 志朗

Bコース「大腸内視鏡挿入法の実技指導（入門～応用編）」

6月15日（日） 第5会場 9：00～12：00

総合司会 藤井隆広クリニック

藤井 隆広

インストラクター

国立病院機構東京医療センター 消化器内科

浦岡 俊夫

国立がん研究センター東病院 消化管内視鏡科

大野 康寛

国立がん研究センター中央病院 内視鏡科

坂本 琢

富士フィルム健康管理センター 消化器内科

横山 知子

Cコース「胃 (ESD)」

6月15日(日) 第5会場 13:20~16:20

総合司会 NTT東日本関東病院 消化器内科

大園 研

インストラクター

大森赤十字病院 消化器内科

千葉 秀幸

東京大学医学部 消化器内科

辻 陽介

NTT東日本関東病院 消化器内科

野中 康一

横浜市立大学附属市民総合医療センター 消化器病センター 内科

平澤 欣吾

シンポジウム 1 第 1 日 第 1 会場 9:20~11:50

「動画で見る消化管拡大内視鏡診断」

司会 虎の門病院 消化器内科 貝瀬 満
国立がん研究センター中央病院 内視鏡科 松田 尚久

S1-01 . 咽頭・食道表在癌におけるDual focus NBI拡大内視鏡の有用性の検討

東京慈恵会医科大学 内視鏡科¹⁾ 土橋 昭¹⁾, 郷田 憲一¹⁾, 田尻 久雄^{1,2)}
同 消化器肝臓内科²⁾

S1-02 . 表在型食道癌に対するBLI・OEI拡大観察におけるIPCL分類の妥当性の検討

東京大学医学部附属病院 消化器内科 坂口 賀基, 小野 敏嗣, 小田島慎也
皆月ちひろ, 浅田 慈子, 辻 陽介
望月 暁, 新美 恵子, 山道 信毅
藤城 光弘, 小池 和彦

S1-03 . 当センターにおける早期胃癌に対するNBI拡大内視鏡の実際

東京都がん検診センター 消化器内科¹⁾ 山里 哲郎¹⁾, 入口 陽介¹⁾, 小田 丈二¹⁾
同 検査科²⁾ 水谷 勝¹⁾, 高柳 聡¹⁾, 富野 泰弘¹⁾
岸 大輔¹⁾, 板橋 浩一¹⁾, 中河原亜希子¹⁾
藤田 直哉¹⁾, 大村 秀俊¹⁾, 細井 薫三¹⁾
成田 真一²⁾, 山村 彰彦²⁾

S1-04 . NBIとBLIの相違点についての現状評価～観察条件の設定を中心に～

防衛医科大学校病院 内科学 2¹⁾ 古橋 廣崇¹⁾, 丸田 紘史¹⁾, 永尾 重昭²⁾
同 光学医療診療部²⁾

S1-05 . 非乳頭部十二指腸上皮性腫瘍に対するNBI併用拡大内視鏡の有用性

がん研有明病院 消化器内科 山本 頼正, 藤崎 順子, 大隅 寛木
谷口 智香, 富田 英臣, 森重健二郎
堀内 裕介, 石川 寛高, 大前 雅実
平澤 俊明, 由雄 敏之, 石山晃世志
土田 知宏, 五十嵐正広

S1-06 . NBI拡大内視鏡を用いてESD検体を実体観察するためのシステムの構築

虎の門病院 消化器内科 菊池 大輔, 飯塚 敏郎, 貝瀬 満

S1-07．早期大腸癌に対するNBI/色素拡大内視鏡診断 NCCHのこだわり

国立がん研究センター中央病院 内視鏡科 高丸 博之, 松田 尚久, 佐々木隼人
 松山 恭士, 田中 寛人, 池澤 伸明
 山田 真善, 曾 絵里子, 坂本 琢
 中島 健, 斎藤 豊

S1-08．大腸腫瘍性病変のNBI拡大観察の有用性とその問題点

東京慈恵会医科大学附属病院 消化器・肝臓内科¹⁾ 井出 大資^{1,2)}, 斎藤 彰一²⁾, 猪又 寛子²⁾
 同 内視鏡科²⁾ 玉井 尚人²⁾, 加藤 智弘²⁾, 田尻 久雄^{1,2)}
 同 病理学講座³⁾ 池上 雅博³⁾

S1-09．Narrow band imaging (NBI) 拡大観察を用いた大腸病変の診断

東京医科歯科大学医学部附属病院 光学医療診療部¹⁾ 和田 祥城¹⁾, 大塚 和朗¹⁾, 竹中 健人²⁾
 同 消化器内科²⁾ 福田 将義²⁾, 松沢 優²⁾, 新田沙由梨¹⁾
 昭和大学横浜市北部病院 消化器センター³⁾ 鈴木 雅博¹⁾, 渡辺 守²⁾, 中村 大樹³⁾
 三澤 将史³⁾, 工藤 進英³⁾

S1-10．大腸病変におけるEVIS LUCERA ELITEシステムDual Focus機能使用による
NBI診断能の検討

国立がん研究センター東病院 消化管内視鏡科¹⁾ 大瀬良省三¹⁾, 池松 弘朗¹⁾, 松田 尚久²⁾
 同 消化管内視鏡科²⁾ 斎藤 豊²⁾

S1-11．大腸鋸歯状病変における拡大内視鏡観察の有用性

昭和大学医学部内科学講座 消化器内科学部門¹⁾ 木原 俊裕¹⁾, 小西 一男¹⁾, 久保田祐太郎¹⁾
 昭和大学病院内視鏡センター²⁾ 片桐 敦¹⁾, 村元 喬¹⁾, 矢野雄一郎¹⁾
 東條 正幸¹⁾, 紺田 健一¹⁾, 新村 健介¹⁾
 田川 徹平¹⁾, 柳澤 文人¹⁾, 飯島堅太郎¹⁾
 山村 冬彦²⁾, 吉田 仁¹⁾

S1-12．大腸腫瘍におけるNBI拡大観察の一致率についての検討

さいたま赤十字病院 消化器内科 鎮西 亮, 笹島 圭太, 高橋 正憲
 大津威一郎, 土井 浩達, 熊谷純一郎
 大島 忠, 甲嶋 洋平

S1-13．大腸腫瘍におけるEndocytoscopyによる微細血管所見の検討

昭和大学 片岡 伸一, 工藤 進英, 三澤 将史

S1-14 . HIV患者のHPV感染による肛門管病変の検討

がん・感染症センター都立駒込病院 消化器内科¹⁾ 藤原 崇¹⁾, 小泉 浩一¹⁾, 堀口慎一郎²⁾
同 病理科²⁾ 高橋 雅恵²⁾, 味澤 篤³⁾, 藤原 純子⁴⁾
同 感染症科³⁾
同 内視鏡科⁴⁾

シンポジウム2 第1日 第2会場 9:20~11:50

「炎症性腸疾患のmucosal healing」

司会 東京慈恵会医科大学附属柏病院 消化器・肝臓内科 大草 敏史
東京医科歯科大学医学部附属病院 光学医療診療部 大塚 和朗

S2-01. 臨床的寛解期における潰瘍性大腸炎の内視鏡所見の検討

昭和大学医学部内科学消化器内科部門 藤が丘病院 消化器内科 猪 聡志, 阿曾沼邦央, 楯野あゆみ
黒木優一郎, 浦上 尚之, 長浜 正亜
井上 和明, 高橋 寛

S2-02. Mayo Scoreによる潰瘍性大腸炎のmucosal healingと組織学的活動性との関連

東京慈恵会医科大学附属柏病院 内視鏡部¹⁾ 安達 世¹⁾, 荒川 廣志¹⁾, 小山 誠太¹⁾
同 消化器肝臓内科²⁾ 齋藤 恵介¹⁾, 高見信一郎²⁾, 小林 寛子²⁾
東京慈恵会医科大学 内科学講座 消化器肝臓内科³⁾ 伊藤 善翔²⁾, 松本 善弘²⁾, 高倉 一樹²⁾
月永真太郎²⁾, 小田原俊一²⁾, 湯川 豊一²⁾
梶原 幹生²⁾, 内山 幹²⁾, 小井戸薫雄²⁾
大草 敏史²⁾, 田尻 久雄³⁾

S2-03. 潰瘍性大腸炎の再燃と粘膜治癒との関係についての検討

さいたま赤十字病院 消化器内科 鎮西 亮, 大津威一郎, 土井 浩達
高橋 正憲, 笹島 圭太

S2-04. 潰瘍性大腸炎治療経過中の内視鏡所見と臨床所見の関連性について

北里大学東病院 消化器内科¹⁾ 川岸 加奈¹⁾, 横山 薫¹⁾, 大岡 正平¹⁾
北里大学医学部 新世紀医療開発センター²⁾ 佐田 美和¹⁾, 小林 清典²⁾

S2-05. 中等症以上の潰瘍性大腸炎(UC)における寛解維持についての検討

東京女子医科大学 消化器内科 伊藤亜由美, 飯塚 文瑛, 白鳥 敬子
大森 鉄平

S2-06. 潰瘍性大腸炎治療におけるインフリキシマブの粘膜治癒効果

昭和大学医学部内科学講座 消化器内科部門 山口 明香, 竹内 義明, 新井 勝人
桑田 千歳, 吉田 仁

S2-07. 難治性潰瘍性大腸炎(UC)におけるタクロリムス(Tac)及びインフリキシマブ(IFX)使用例の内視鏡的検討

東京医科歯科大学 消化器内科¹⁾ 齊藤 詠子¹⁾, 大塚 和朗²⁾, 藤井 俊光¹⁾
同 光学医療診療部²⁾ 長堀 正和¹⁾, 渡辺 守¹⁾

S2-08 . 潰瘍性大腸炎における拡大NBI所見の検討

昭和大学横浜市北部病院 消化器センター¹⁾ 林 靖子¹⁾, 大塚 和朗^{1,2)}, 小形 典之¹⁾
 東京医科歯科大学 光学診療部²⁾ 若村 邦彦¹⁾, 前田 康晴¹⁾, 三澤 将史¹⁾
 児玉 健太¹⁾, 工藤 豊樹¹⁾, 工藤 進英¹⁾

S2-09 . 潰瘍性大腸炎の再燃予測からみた粘膜治癒について

順天堂大学医学部 消化器内科 石川 大, 長田 太郎, 澁谷 智義
 坂本 直人, 野村 収, 永原 章仁
 荻原 達雄, 渡辺 純夫

S2-10 . 大腸カプセル内視鏡は潰瘍性大腸炎粘膜治癒の評価に有用か

慶應義塾大学医学部 内科学教室(消化器)¹⁾ 三枝慶一郎¹⁾, 長沼 誠²⁾, 細江 直樹²⁾
 慶應義塾大学病院 内視鏡センター²⁾ 柏木 和弘²⁾, 新井 万里¹⁾, 清原 裕貴¹⁾
 同 予防医療センター³⁾ 森 清人¹⁾, 竹下 梢¹⁾, 南木 康作¹⁾
 武下 達也¹⁾, 中里 圭宏¹⁾, 松岡 克善¹⁾
 久松 理一¹⁾, 井上 詠^{1,3)}, 岩男 泰^{1,3)}
 緒方 晴彦²⁾, 金井 隆典¹⁾

S2-11 . 潰瘍性大腸炎患者の粘膜治癒と腸管壁肥厚

大船中央病院 消化器肝臓病センター 吉田 篤史, 遠藤 豊, 玉置 道生
 白井真如紀, 上野 文昭

S2-12 . クロウン病における粘膜治癒とバイオマーカーとの相関性についての検討

東邦大学医療センター佐倉病院 消化器内科 新井 典岳, 竹内 健, 鈴木 康夫

S2-13 . クロウン病狭窄病変の内視鏡的バルーン拡張術後のレミケード投与の検討

東京慈恵会医科大学医学部 消化器・肝臓内科¹⁾ 猿田 雅之¹⁾, 菰池 信彦¹⁾, 井出 大資¹⁾
 同 内視鏡科²⁾ 光永 真人¹⁾, 有廣 誠二¹⁾, 松岡 美佳¹⁾
 加藤 智弘²⁾, 田尻 久雄^{1,2)}

シンポジウム3 第2日 第1会場 13:40~16:10

「胆膵ステント治療の現状と展望」

司会 東邦大学医療センター大森病院 消化器内科 五十嵐良典
 東京大学医学部附属病院 消化器内科 伊佐山浩通

S3-01. 切除可能膵癌における術前胆管ドレナージの有無、ステント別の胆管壁の病理学的検討

千葉県がんセンター 消化器内科¹⁾ 辻本 彰子¹⁾, 中村 和貴¹⁾, 伊丹真紀子³⁾
 同 内視鏡科²⁾ 杉田 統¹⁾, 新井 裕之¹⁾, 喜多絵美里¹⁾
 同 臨床病理部³⁾ 中村 奈海¹⁾, 相馬 寧¹⁾, 鈴木 拓人²⁾
 同 消化器外科⁴⁾ 須藤研太郎¹⁾, 三梨 桂子¹⁾, 廣中 秀一¹⁾
 原 太郎²⁾, 傳田 忠道¹⁾, 貝沼 修⁴⁾
 山本 宏⁴⁾, 山口 武人¹⁾

S3-02. 中下部悪性胆道狭窄の術前ドレナージにおける10Frプラスチックステントの成績

亀田総合病院 消化器内科 白鳥 俊康, 中路 聡, 平田 信人

S3-03. 非切除悪性中下部胆道閉塞に対するWallFlex partially covered stentの有用性

千葉大学 中村 昌人, 露口 利夫, 酒井 裕司
 西川 貴雄, 坂本 大, 渡辺 悠人
 佐々木玲奈, 杉山 晴俊, 安井 伸
 三方林太郎, 横須賀 収

S3-04. 中下部悪性胆管狭窄に対するcovered metallic stent選択

- partially coveredかfully coveredか -

北里大学東病院 消化器内科 宮澤 志朗, 木田 光広, 金子 亨
 徳永 周子, 山内 浩史, 奥脇 興介
 岩井 知久, 菊地 秀彦, 竹澤三代子
 渡邊 摩也, 今泉 弘, 小泉和二郎

S3-05. 十二指腸浸潤を考慮した中下部悪性胆道閉塞の内視鏡的ドレナージ

東京大学医学部附属病院 消化器内科¹⁾ 濱田 毅¹⁾, 中井 陽介¹⁾, 伊佐山浩通¹⁾
 東京警察病院 消化器内科²⁾ 秋山 大¹⁾, 斎藤 友隆¹⁾, 松川 美保¹⁾
 日本赤十字社医療センター 消化器内科³⁾ 高原 楠昊¹⁾, 毛利 大¹⁾, 木暮 宏史¹⁾
 佐々木 隆¹⁾, 松原 三郎²⁾, 伊藤由紀子³⁾
 山本 夏代¹⁾, 平野 賢二¹⁾, 辻野 武³⁾
 多田 稔¹⁾, 小池 和彦¹⁾

**S3-06 . 処置後乳頭に対する内視鏡的経乳頭的胆嚢ステント留置術 (EGBS) による
胆道系合併症予防効果の検討**

東京女子医科大学八千代医療センター 内視鏡科¹⁾ 濱野 徹也¹⁾, 西野 隆義²⁾, 五十嵐悠一²⁾
同 消化器内科²⁾ 吉田 周平²⁾, 田形 倫子¹⁾, 光永 豊²⁾
白戸 泉²⁾, 島田 昌彦²⁾, 白戸 美穂²⁾
光永 篤¹⁾

S3-07 . 術後再建腸管における小腸内視鏡を用いたステンティングの現状

埼玉医科大学国際医療センター 消化器内科 岩野 博俊, 良沢 昭銘, 田場久美子

S3-08 . 当院の慢性膵炎に伴う胆道狭窄に対する内視鏡治療

東邦大学医療センター大森病院 宅間 健介, 伊藤 謙, 原 精一
三村 享彦, 岸本 有為, 岡野 直樹
五十嵐良典

S3-09 . 慢性膵炎に対する膵管ステント抜去の現状とtrouble shooting

昭和大学医学部内科学講座 消化器内科学部門 石井 優, 北村 勝哉, 山宮 知
佐藤 悦基, 岩田 朋之, 野本 朋宏
吉田 仁

S3-10 . 慢性膵炎の主膵管狭窄に対する内視鏡的金属ステント留置の短期成績

東邦大学医療センター大橋病院 消化器内科 成木良瑛子, 大牟田繁文, 新後閑弘章
権 勉成, 齋藤 倫寛, 徳久 順也
前谷 容

シンポジウム4 第2日 第2会場 9:20~11:50

「外来診療における内視鏡検査の工夫」

司会 川瀬医院
あそか病院

川瀬 定夫
熊谷 一秀

S4-01. フリーソフトの内視鏡所見入力システムの開発・運用の試み

医療法人社団創友会 ヒラハタクリニック¹⁾ 平畑 光一¹⁾, 掛村 忠義²⁾
地方独立行政法人さんむ医療センター 内科²⁾

S4-02. 抗血栓療法中のケアレスミス予防のための新規鉗子栓

虎の門病院 消化器内科 菊池 大輔, 橋本 光代, 貝瀬 満

S4-03. 腸管洗浄液(PEG)の胃内洗浄効果に関する検討

田崎胃腸科内科 田崎 修平

S4-04. 当院における内視鏡検査の実際

関沢クリニック 高橋 徹也, 関澤 良行, 山本 晴美

S4-05. 当クリニックにおける上下部消化管内視鏡検査の取り組み

乾内科クリニック¹⁾ 乾 正幸¹⁾, 乾 純和¹⁾, 大和田 進¹⁾
しらかわ診療所²⁾ 近藤 裕子¹⁾, 蘇原 直人²⁾

S4-06. 大腸内視鏡検査前処置剤ニフレックとモビブレップの比較検討

しらかわ診療所 蘇原 直人, 鎗木 大輔, 新井 理記
飯塚 春尚, 萩原 聡, 小野里康博

S4-07. 新規腸管洗浄液(MOVIPREP[®])による大腸内視鏡前処置の臨床的検討

東邦大学医療センター大森病院 廣瀬 元彦, 佐藤 真司, 馬越 智子
佐藤 綾, 乾山 光子, 土門 薫
森田 宏, 平野 直樹, 篠原 美絵
中野 茂, 篠原 正夫, 五十嵐良典
住野 泰清

S4-08. 当クリニックにおける大腸内視鏡検査(患者に合わせたスコープ選択の有用性)

ムラタ胃腸クリニック 村田 聡

S4-09 . 大腸内視鏡挿入の基本と工夫

昭和大学病院 内視鏡センター¹⁾ 山村 冬彦^{1, 2)}, 工藤 進英²⁾, 宮地 英行²⁾
昭和大学横浜市北部病院 消化器センター²⁾ 山内 章裕²⁾, 工藤 豊樹²⁾, 飯島堅太郎³⁾
昭和大学 消化器内科³⁾ 吉田 仁³⁾

S4-10 . 上行結腸ポリープにおける反転観察の有用性に関する検討

さいたま市立病院 金田 浩幸, 松波 幸寿, 三浦 邦治
篠崎 博志, 桂 英之, 柿本 年春
加藤まゆみ

パネルディスカッション1 第1日 第1会場 13:20~15:50

「動画で見る消化管ESDのさらなる工夫」

司会 慶應義塾大学医学部 腫瘍センター 矢作 直久
 国立がん研究センター中央病院 内視鏡科 齋藤 豊

P1-01. 咽頭ESDにおけるミニトラックと気管支ブロッカーを用いた術中管理

昭和大学横浜市北部病院 消化器センター 佐藤 千晃, 井上 晴洋, 鈴木 尚志
 池田 晴夫, 佐藤 裕樹, 小川 悠史
 工藤 進英

P1-02. EEMR-tube併用ダブルチャンネル法による食道ESDの視野展開と有用性

東海大学付属東京病院 外科¹⁾ 千野 修¹⁾, 島田 英雄²⁾, 西 隆之²⁾
 東海大学付属大磯病院 外科²⁾ 山本壮一郎³⁾, 中村 知己¹⁾, 田中 洋一¹⁾
 東海大学付属八王子病院 外科³⁾ 武智 晶彦¹⁾, 伊東 英輔⁴⁾, 數野 暁人⁴⁾
 東海大学 消化器外科⁴⁾ 蒲池 健一⁴⁾, 小澤 壯治⁴⁾, 安田 聖栄⁴⁾
 近藤 泰理¹⁾, 幕内 博康¹⁾

P1-03. IT knife nanoを用いた安全確実な食道ESD

国立がん研究センター中央病院 内視鏡科 森 源喜, 阿部清一郎, 佐藤 義典
 野中 哲, 吉永 繁高, 小田 一郎
 齋藤 豊

P1-04. ポリグリコール酸シート貼付による食道ESD後狭窄予防の可能性

東京大学医学部附属病院 消化器内科¹⁾ 辻 陽介¹⁾, 藤城 光弘²⁾, 坂口 賀基¹⁾
 同 光学医療診療部²⁾ 皆月ちひろ¹⁾, 平山 慈子¹⁾, 新美 恵子²⁾
 望月 暁¹⁾, 小野 敏嗣¹⁾, 小田島慎也¹⁾
 山道 信毅¹⁾, 小池 和彦¹⁾

P1-05. 食道ESDの工夫 細径スコープ用エンドナイフを用いた食道ESD

がん研有明病院 消化器内科¹⁾ 森重健二郎¹⁾, 石山晃世志¹⁾, 土田 知宏¹⁾
 市立四日市病院 消化器内科²⁾ 大前 雅実¹⁾, 由雄 敏之¹⁾, 藤崎 順子¹⁾
 日本海病院 内視鏡内科³⁾ 小林 真²⁾, 本間 清明³⁾

P1-06 . 食道ESDにおけるプロポフォル・デクスメドミジン併用静脈麻酔の有用性に関する検討

横浜市立大学附属病院 消化器内科¹⁾ 野中 敬¹⁾, 宮下 徹也²⁾, 有本 純¹⁾
 同 麻酔科²⁾ 松浦 瑞恵¹⁾, 日暮 琢磨¹⁾, 飯田 洋¹⁾
 遠藤 宏樹¹⁾, 古出 智子¹⁾, 高橋 宏和¹⁾
 芝田 涉¹⁾, 稲森 正彦¹⁾, 中島 淳¹⁾
 前田 慎¹⁾, 後藤 隆久²⁾

P1-07 . 十二指腸に伸展した幽門輪近傍の早期胃癌に対するESD

北里大学東病院 消化器内科 石戸 謙次, 田辺 聡, 樋口 勝彦
 佐々木 徹, 堅田 親利, 東 瑞智
 成毛 哲, 小泉和二郎

P1-08 . 胃体部大彎病変に対するESDでの糸付きクリップ牽引の有効性

東京医科大学 消化器内科¹⁾ 草野 央¹⁾, 後藤田卓志¹⁾, 辻 雄一郎¹⁾
 東京医科大学病院 消化器内視鏡センター²⁾ 河野 真¹⁾, 富永 直之¹⁾, 八木 直子¹⁾
 佐藤 丈征¹⁾, 鈴木 翔¹⁾, 植松 淳一¹⁾
 八木 健二¹⁾, 福澤 誠克¹⁾, 河合 隆²⁾
 森安 史典¹⁾

P1-09 . 十二指腸ESDのストラテジー

しらかわ診療所 群馬消化器内視鏡医療センター¹⁾ 小野里康博¹⁾, 蘇原 直人¹⁾, 飯塚 春尚¹⁾
 前橋赤十字病院消化器病センター²⁾ 萩原 聡¹⁾, 新井 理記¹⁾, 鍋木 大輔¹⁾
 群馬大学大学院 病態制御内科学³⁾ 富澤 直樹²⁾, 柿崎 暁³⁾

P1-10 . 当部門における十二指腸ESDの実際

慶應義塾大学医学部腫瘍センター 低侵襲療法研究開発部門 落合 康利, 浦岡 俊夫, 藤本 愛
 堀井城一朗, 後藤 修, 矢作 直久

P1-11 . 大腸隆起型、有茎性腫瘍に対するはさみ型鉗子 (SB knife) での内視鏡的粘膜下層剝離術

東邦大学医療センター大森病院 消化器内科 平野 直樹, 五十嵐良典, 住野 泰清

P1-12 . 10cmを超える巨大大腸病変に対する ESDの実際

東京都健康長寿医療センター 内視鏡科¹⁾ 西村 誠¹⁾, 相田 順子³⁾, 田久保海誉³⁾
 同 消化器内科²⁾ 新井 富生³⁾, 潮 靖子²⁾, 田村 優子²⁾
 同 病理診断科³⁾ 中嶋研一郎²⁾, 佐々木美奈²⁾, 上垣佐登子²⁾

P1-13 . 困難病変を含めた大腸ESDの安全なストラテジー

昭和大学医学部内科学消化器内科部門 藤が丘病院 消化器内科 阿曾沼邦央, 黒木優一郎, 猪 聡志
 楯野あゆみ, 浦上 尚之, 長浜 正亜
 井上 和明, 高橋 寛

P1-14. 回盲部病変のESD

昭和大学横浜市北部病院 消化器センター 矢川 裕介, 工藤 進英, 林 武雅
石垣 智之, 豊嶋 直也, 五十嵐健太
趙 智成, 三澤 将史, 工藤 豊樹
若村 邦彦, 宮地 英行

P1-15. 粘膜下に高度の線維化を伴う病変に対する安全な大腸ESD

がん研有明病院 内視鏡診療部 石川 寛高, 為我井芳郎, 五十嵐正広

パネルディスカッション 2 第 2 日 第 1 会場 10:30~12:00

「EUS-FNAによる診断と治療の実際と工夫」

司会 北里大学東病院 消化器内科 木田 光広
埼玉医科大学国際医療センター 消化器内科 良沢 昭銘

P2-01 . EUS-FNA(超音波内視鏡下穿刺吸引法)の成績

自治医科大学附属病院 消化器肝臓内科 沼尾 規且, 牛尾 純, 玉田 喜一

P2-02 . EUS-FNAにおける on site 迅速診断の有用性

群馬大学¹⁾ 佐藤 洋子¹⁾, 水出 雅文¹⁾, 加藤恵理子¹⁾
群馬大学医学部附属病院光学医療診療部²⁾ 星 恒輝¹⁾, 平野 裕子¹⁾, 小畑 力^{1,4)}
前橋赤十字病院消化器内科³⁾ 山田 俊哉^{1,3)}, 富澤 琢^{2,4)}, 星野 崇⁵⁾
桐生厚生総合病院内科⁴⁾ 安岡 秀敏¹⁾, 石田 克敏^{1,6)}, 栗林 志功¹⁾
国立病院機構高崎総合医療センター消化器内科⁵⁾ 田中 良樹¹⁾, 佐川 俊彦²⁾, 工藤 智洋⁵⁾
利根中央病院内科⁶⁾ 長沼 篤⁵⁾, 下山 康之¹⁾, 丸山 秀樹¹⁾
河村 修¹⁾, 草野 元康²⁾

P2-03 . EUS-FNAの診断におけるROSE(rapid on-site evaluation)の影響と正診率

埼玉医科大学国際医療センター 消化器内科 田場久美子, 須藤 晃佑, 岩野 博俊
真下 由美, 新井 晋, 良沢 昭銘

P2-04 . 当院におけるEchotip ProCoreの使用経験 ~従来型穿刺針との比較~

国立がん研究センター中央病院 内視鏡科¹⁾ 吉永 繁高¹⁾, 斎藤 豊¹⁾, 小田 一郎¹⁾
同 病理・臨床検査科²⁾ 鈴木 晴久¹⁾, 野中 哲¹⁾, 阿部清一郎¹⁾
曾 絵里子¹⁾, 森 源喜¹⁾, 高丸 博之¹⁾
眞一まこも¹⁾, 九嶋 亮治²⁾

P2-05 . 市中病院におけるEUS-FNA導入成績と診断率向上の工夫

聖路加国際病院 中村 健二, 江郷 茉衣, 島村 勇人
中野 薫, 池谷 敬, 高木 浩一
石井 直樹, 福田 勝之, 藤田 善幸

P2-06 . 胃粘膜下腫瘍におけるEUS-FNAとEUSエラストグラフィー

東京医科大学 消化器内科¹⁾ 辻 雄一郎¹⁾, 草野 央¹⁾, 福澤 誠克¹⁾
 東京医科大学病院 内視鏡センター²⁾ 八木 健二¹⁾, 富永 直之¹⁾, 八木 直子¹⁾
 佐藤 丈征¹⁾, 岩塚 邦生¹⁾, 鈴木 翔¹⁾
 植松 淳一¹⁾, 河野 真¹⁾, 糸川 文英¹⁾
 後藤田卓志¹⁾, 糸井 隆夫¹⁾, 河合 隆²⁾
 森安 史典¹⁾

P2-07 . 経大腸的EUS-FNAの有用性と安全性について

亀田総合病院 消化器内科 小林 正佳, 平田 信人, 中路 聡
 白鳥 俊康

P2-08 . EUS-FNAによる膵SPNの診断におけるGlypican3の有用性

東海大学医学部 消化器内科¹⁾ 丸野 敦子¹⁾, 川口 義明¹⁾, 川嶌 洋平¹⁾
 同 消化器外科²⁾ 小川 真実¹⁾, 和泉 秀樹²⁾, 古川 大輔²⁾
 同 病理診断科³⁾ 矢澤 直樹²⁾, 中郡 聡夫²⁾, 平林 健一³⁾
 中村 直哉³⁾, 峯 徹哉¹⁾

P2-09 . 当院におけるEUS-FNA下膵嚢胞ドレナージ術の手技と工夫

北里大学東病院 金子 亨, 木田 光広, 山内 浩史
 奥脇 興介, 宮澤 志朗, 岩井 知久
 菊池 秀彦, 竹澤三代子, 今泉 弘
 小泉和二郎

P2-10 . Pancreatic fluid collectionsに対するEUS下ドレナージ術

-endoscopic necrosectomyを含めて

昭和大学医学部内科学講座 消化器内科学部門 北村 勝哉, 山宮 知, 石井 優
 佐藤 悦基, 岩田 朋之, 野本 朋宏
 吉田 仁

P2-11 . 当院におけるWalled-Off necrosis (WON)に対するESU-FNA drainageを活用したnecrosectomyの現状

東邦大学医療センター大森病院 消化器センター内科 原 精一, 岡野 直樹, 伊藤 謙
 宅間 健介, 岸本 有為, 三村 享彦
 五十嵐良典

P2-12 . 地域中核病院におけるPancreatic pseudocyst/Walled-off necrosisに対する
EUS下ドレナージの取り組み

湘南鎌倉総合病院 消化器病センター 小泉 一也, 増田 作栄, 魚嶋 晴紀
所 晋之助, 佐々木亜希子, 江頭 秀人
金原 猛, 賀古 眞

P2-13 . 直腸癌周囲に生じた骨盤内膿瘍に対し、経直腸的EUS-FNAドレナージが有効であった一例

東海大学八王子病院 消化器内科学¹⁾ 伊藤 裕幸¹⁾, 市川 仁志¹⁾, 永田 順子¹⁾
同 消化器外科学²⁾ 小嶋清一郎¹⁾, 高清水真二¹⁾, 渡辺 勲史¹⁾
宇田 周司²⁾, 山本壮一郎²⁾, 幕内 博康²⁾

パネルディスカッション3 第2日 第2会場 13:40~16:10

「経鼻内視鏡の進歩と実際」

司会 東京医科大学病院 内視鏡センター 河合 隆
東京医科歯科大学 食道・胃外科 川田 研郎

P3-01. 頭頸部表在癌に対する内視鏡的咽喉頭手術(ELPS)における経鼻細径内視鏡の活用

東京医科歯科大学歯学部総合研究科 食道一般外科学¹⁾ 藤原 尚志¹⁾, 川田 研郎¹⁾, 中島 康晃¹⁾
東京医科歯科大学医学部附属病院 耳鼻咽喉科・頭頸部外科²⁾ 東海林 裕¹⁾, 鈴木 友宜¹⁾, 宮脇 豊¹⁾
岡田 卓也¹⁾, 了徳寺大郎¹⁾, 藤原 直人¹⁾
齋藤 賢将¹⁾, 長 齡¹⁾, 小郷 泰一¹⁾
奥田 将史¹⁾, 熊谷 洋一¹⁾, 永井 鑑¹⁾
杉本 太郎²⁾, 河野 辰幸¹⁾

P3-02. 細径経鼻内視鏡の応用・・・ELPS時のカウンタートラクション

国際医療福祉大学三田病院 外科・消化器センター 消化器内科¹⁾ 片岡 幹統¹⁾, 池宮城秀和¹⁾, 武井ゆりあ¹⁾
同 消化器外科²⁾ 白崎 友彬¹⁾, 安斎 翔¹⁾, 間淵 一壽¹⁾
藤井 崇¹⁾, 鈴木 伸治¹⁾, 出口 倫明²⁾
加藤 亜裕²⁾, 似鳥 修弘²⁾, 首村 智久²⁾
吉田 昌²⁾, 北島 政樹²⁾

P3-03. 咽喉頭異常感を主訴とする患者に対する咽喉頭
～食道領域の経鼻内視鏡スクリーニングの有用性

東京医科歯科大学医学部 食道外科 奥田 将史, 川田 研郎, 河野 辰幸
齋藤 賢将, 藤原 尚志, 了徳寺大郎
宮脇 豊, 東海林 裕, 中島 康晃
永井 鑑

P3-04. 新しい細径内視鏡による食道病変の診断能の検討

東京¹⁾ 内藤咲貴子¹⁾, 河合 隆¹⁾, 柳澤 京介¹⁾
東京医科大学²⁾ 杉本 弥子¹⁾, 福澤 麻理¹⁾, 福澤 誠克¹⁾
山岸 哲也¹⁾, 山本 圭²⁾, 八木 健二²⁾
草野 央²⁾, 後藤田卓志²⁾, 森安 史典²⁾

P3-05. 細径内視鏡と通常径内視鏡における胃癌検出についての比較検討:

特に小さな陥凹型粘膜内癌に注目して

国立がん研究センター中央病院 内視鏡科¹⁾ 森 源喜¹⁾, 大竹 陽介¹⁾, 松本美野里¹⁾
国立がん研究センターがん予防・検診研究センター 検診開発研究部²⁾ 角川 康夫¹⁾, 村松 幸男²⁾, 齋藤 豊¹⁾

**P3-06 . 専修医施行の経鼻内視鏡及び経口内視鏡における患者受容度と早期胃癌発見率
-内視鏡専門医との比較-**

東京労災病院 消化器内科 大場 信之, 朝井 靖二, 團 宣博
山内 芳也, 武田 悠希, 植木 紳夫
大塚 隆文, 和久井紀貴, 西中川秀太
児島 辰也

P3-07 . 対策型内視鏡検診における経鼻内視鏡の現状と今後の課題

前橋市医師会¹⁾ 萩原 廣明¹⁾, 茂木 文孝^{1,2)}, 関口 利和³⁾
群馬県健康づくり財団²⁾ 山下由起子¹⁾, 八木 茂¹⁾, 下田 隆也¹⁾
太田市医師会³⁾

P3-08 . RAC描出に影響する因子の検討 -経鼻内視鏡を用いて-

三宿病院 消化器科¹⁾ 尹 京華¹⁾, 吉田 行哉¹⁾, 宮坂 信雄¹⁾
同 内視鏡室²⁾ 中山 聡¹⁾, 仲又 進¹⁾, 岩永智恵子²⁾

**P3-09 . 経鼻内視鏡検査におけるペーパーミントオイル製剤散布法の工夫
- 胃体部散布の有用性について -**

筑波大学附属病院 光学医療診療部¹⁾ 溝上 裕士¹⁾, 金子 剛²⁾, 奈良坂俊明¹⁾
同 消化器内科²⁾ 坏 大輔²⁾, 鈴木 英雄¹⁾

P3-10 . 経鼻内視鏡を用いた経胃瘻内視鏡の検討

埼玉医科大学 総合診療内科¹⁾ 大庫 秀樹¹⁾, 今枝 博之¹⁾, 細江 直樹²⁾
慶應義塾大学 内視鏡センター²⁾ 柏木 和弘²⁾, 山岡 稔¹⁾, 村田 宏子¹⁾
慶應義塾大学 消化器内科³⁾ 緒方 晴彦²⁾, 金井 隆典³⁾, 中元 秀友¹⁾

**P3-11 . 経鼻内視鏡検査の鼻痛・鼻出血のデメリットを軽減するネイザルスライダ－の
開発と治療における多様な可能**

日本医科大学多摩永山病院 外科¹⁾ 牧野 浩司¹⁾, 吉田 寛¹⁾, 丸山 弘¹⁾
日本医科大学 消化器外科²⁾ 横山 正¹⁾, 平方 敦史¹⁾, 堀田 正啓¹⁾
岩井 拓磨¹⁾, 近藤 亮太¹⁾, 金丸 里奈¹⁾
高 和英¹⁾, 篠塚恵理子¹⁾, 宮下 哲平¹⁾
宮坂 俊光¹⁾, 関 奈紀¹⁾, 内田 英二²⁾

ワ-クシヨップ1 第1日 第2会場 13:20~15:50

「小腸内視鏡の最新の工夫」

司会 自治医科大学附属病院 消化器センター内科 山本 博徳
慶應義塾大学医学部 内視鏡センター 緒方 晴彦

W1-01 . 原因不明の消化管出血における小腸外病変の検討

日本医科大学 消化器内科学¹⁾ 遠坂由紀子^{1,2)}, 江原 彰仁¹⁾, 三井 啓吾¹⁾
同愛記念病院 消化器内科²⁾ 秋元 直彦¹⁾, 大森 順¹⁾, 小杉 友紀¹⁾
鈴木 将大¹⁾, 馬來康太郎¹⁾, 春日 裕介¹⁾
松浦 陽子¹⁾, 小林 剛¹⁾, 米澤 真興¹⁾
田中 周¹⁾, 辰口 篤志¹⁾, 藤森 俊二¹⁾
坂本 長逸¹⁾

W1-02 . 当院での原因不明の消化管出血におけるカプセル内視鏡の有用性についての検討

昭和大学横浜市北部病院 消化器センター¹⁾ 小形 典之^{1,2)}, 大塚 和朗³⁾, 林 靖子¹⁾
日鋼記念病院 消化器センター²⁾ 横山 和典²⁾, 工藤 進英¹⁾
東京医科歯科大学附属病院 光学医療診療部³⁾

W1-03 . カプセル小腸内視鏡検査施行時の工夫と炎症性腸疾患に対する有用性

慶應義塾大学病院 消化器内科¹⁾ 中里 圭宏¹⁾, 長沼 誠²⁾, 細江 直樹²⁾
同 内視鏡センター²⁾ 柏木 和弘²⁾, 新井 万里¹⁾, 清原 裕貴¹⁾
同 予防医療センター³⁾ 森 清人¹⁾, 竹下 梢¹⁾, 南木 康作¹⁾
武下 達矢¹⁾, 三枝慶一郎¹⁾, 松岡 克善¹⁾
久松 理一^{1,3)}, 井上 詠³⁾, 岩男 泰³⁾
緒方 晴彦²⁾, 金井 隆典¹⁾

W1-04 . 大腸切除後の家族性大腸腺腫症患者に対するカプセル内視鏡の安全性の検討

国立がん研究センター中央病院 内視鏡科 松本美野里, 中島 健, 角川 康夫
坂本 琢, 大竹 陽介, 松田 尚久
斎藤 豊

W1-05 . 当院における小腸内視鏡検査の実際と工夫

東京慈恵会医科大学 消化器・肝臓内科¹⁾ 菰池 信彦¹⁾, 加藤 智弘²⁾, 林 依里¹⁾
同 内視鏡科²⁾ 澤田 亮一¹⁾, 岩崎 哲良¹⁾, 井出 大資¹⁾
三戸部慈実¹⁾, 光永 真人¹⁾, 猿田 雅之¹⁾
有廣 誠二¹⁾, 松岡 美佳¹⁾, 田尻 久雄^{1,2)}

W1-06 . 当院における内視鏡的バルーン拡張困難例に対する工夫

大船中央病院 消化器肝臓病センター 吉田 篤史, 遠藤 豊, 玉置 道生
上野 文昭

W1-07 . クロウン病の小腸病変に対するバルーン内視鏡所見と予後の検討

東京医科歯科大学 消化器内科¹⁾ 竹中 健人^{1, 2)}, 大塚 和朗²⁾, 藤井 俊光¹⁾
同 光学医療診療部²⁾ 長堀 正和¹⁾, 齊藤 詠子¹⁾, 荒木 昭博¹⁾
渡辺 守¹⁾

W1-08 . Peutz-Jeghers症候群のポリープに対する阻血治療の安全性と病理学的評価を
両立させる新戦略

自治医科大学内科学講座 消化器内科学部門 宮田 康史, 矢野 智則, 永山 学
井野 裕治, 竹澤 敬人, 坂本 博次
新畑 博英, 三浦 義正, 林 芳和
佐藤 博之, 砂田圭二郎, 大澤 博之
山本 博徳

ワ-クシヨップ2 第2日 第1会場 9:00~10:30

「内科と外科のコラボレーションによる消化管全層切除術の現況」

司会 がん研究会有明病院 消化器センター 比企 直樹
杏林大学医学部 外科 阿部 展次

W2-01 . 腹腔鏡・内視鏡合同消化管全層切除術の工夫と成績

東邦大学医療センター大橋病院 外科¹⁾ 長尾さやか¹⁾, 斉田 芳久¹⁾, 渡邊 学¹⁾
同 消化器内科²⁾ 浅井 浩司¹⁾, 榎本 俊行¹⁾, 高林 一浩¹⁾
渡邊 良平¹⁾, 大辻 絢子¹⁾, 永岡 康志¹⁾
石井 智貴¹⁾, 高橋亜紗子¹⁾, 長尾 二郎¹⁾
草地 信也¹⁾, 佐藤浩一郎²⁾, 伊藤 紗代²⁾
北川 智之²⁾, 前谷 容²⁾

W2-02 . 胃粘膜下腫瘍に対する腹腔鏡内視鏡合同手術の臨床的有用性の検討

防衛医科大学学校 第2内科¹⁾ 山下 允孝¹⁾, 丸田 紘史¹⁾, 辻本 広紀²⁾
同 第1外科²⁾ 永尾 重昭³⁾
防衛医科大学学校病院 光学医療診療部³⁾

W2-03 . 噴門部SMTに対するLECSの有用性

虎の門病院 消化器内科 栗林 泰隆, 布袋屋 修, 貝瀬 満

W2-04 . 噴門部粘膜下腫瘍に対するLaparoscopy and Endoscopy Cooperative Surgery (LECS)の有用性と限界

がん研有明病院 消化器センター 平澤 俊明, 比企 直樹, 山本 頼正

W2-05 . 当センターにおけるCLEAN-NETの現状

昭和大学横浜市北部病院 消化器センター¹⁾ 中原 健太¹⁾, 山口 紀子¹⁾, 五十嵐健太¹⁾
昭和大学江東豊洲病院 消化器センター²⁾ 桜井 達也¹⁾, 島田 翔士¹⁾, 前田 知世¹⁾
竹原 雄介¹⁾, 大本 智勝¹⁾, 佐藤 千晃²⁾
鬼丸 学²⁾, 池田 晴夫²⁾, 伊藤 寛晃²⁾
日高 英二¹⁾, 石田 文生¹⁾, 工藤 進英¹⁾
井上 晴洋²⁾

W2-06 . 当院における胃粘膜下腫瘍に対する腹腔鏡下胃局所切除術の現状

東京大学医学部附属病院 光学医療診療部¹⁾ 新美 恵子^{1,2)}, 愛甲 丞³⁾, 山下 裕玄³⁾
同 消化器内科²⁾ 小田島慎也²⁾, 山道 信毅²⁾, 藤城 光弘^{1,2)}
同 胃食道外科³⁾ 瀬戸 泰之³⁾, 小池 和彦²⁾

W2-07 . 腹腔鏡・内視鏡合同手術(LECS)による胃粘膜下腫瘍, 早期胃癌に対する低侵襲治療

慶應義塾大学医学部 外科¹⁾ 竹内 裕也¹⁾, 後藤 修²⁾, 川久保博文¹⁾
 慶應義塾大学医学部 腫瘍センター²⁾ 佐々木 基²⁾, 藤本 愛²⁾, 落合 康利²⁾
 浦岡 俊夫²⁾, 中村理恵子¹⁾, 高橋 常浩¹⁾
 和田 則仁¹⁾, 才川 義朗¹⁾, 大森 泰¹⁾
 矢作 直久²⁾, 北川 雄光¹⁾

W2-08 . 全層切除時代の胃ESD-垂直断端陽性例の検討

聖マリアンナ医科大学 消化器・肝臓内科¹⁾ 前畑 忠輝¹⁾, 後藤 修²⁾, 森田 亮¹⁾
 慶應義塾大学医学部腫瘍センター 低侵襲療法研究開発部門²⁾ 鈴木 碧¹⁾, 佐藤 義典¹⁾, 池田 佳子¹⁾
 石郷岡晋也¹⁾, 小澤俊一郎¹⁾, 松尾 康正¹⁾
 細谷 浩介¹⁾, 山下 真幸¹⁾, 小川 秀久¹⁾
 山本 博幸¹⁾, 安田 宏¹⁾, 矢作 直久²⁾
 伊東 文生¹⁾

W2-09 . 胃癌における胃内洗浄液細胞診の検討

杏林大学医学部 外科¹⁾ 大木亜津子¹⁾, 阿部 展次¹⁾, 竹内 弘久¹⁾
 同 病理²⁾ 海野みちる²⁾, 大倉 康男²⁾, 杉山 政則¹⁾

W2-10 . 十二指腸腫瘍に対する内視鏡補助下腹腔鏡下十二指腸切除(EALD)の治療成績

昭和大学医学部 消化器一般外科¹⁾ 山崎 公靖¹⁾, 村上 雅彦¹⁾, 大園 研²⁾
 NTT東日本関東病院 消化器内科²⁾ 広本 昌裕¹⁾, 山下 剛史¹⁾, 伊達 博三¹⁾
 昭和大学病院 内視鏡センター³⁾ 有吉 朋丈¹⁾, 五藤 哲¹⁾, 藤森 聡¹⁾
 大塚 耕司¹⁾, 山村 冬彦³⁾, 青木 武士¹⁾
 三角 宜嗣²⁾, 田島 知明²⁾, 港 洋平²⁾
 小豆嶋銘子²⁾, 三井 貴博²⁾, 野中 康一²⁾
 松橋 信行¹⁾, 加藤 貴史¹⁾

症例検討セッション1 第2日 症例検討セッション会場 9:00~10:30

胆 膵

司会 東邦大学医療センター大橋病院 消化器内科 前谷 容
東京医科大学 消化器内科 系井 隆夫

コメンテーター

水戸済生会総合病院 消化器内科 鹿志村純也
東京女子医科大学 消化器内科 高山 敬子

症例呈示

群馬大学大学院医学系研究科 病態制御内科学 水出 雅文
横浜市立大学医学部 消化器内科 藤田 祐司
東京医科大学 消化器内科 殿塚 亮祐

症例読影

昭和大学藤が丘病院 消化器内科 長浜 正亞
伊勢崎市民病院 内科 伊島 正志
北里大学北里研究所病院 内科 樋口 肇

病理コメンテーター

昭和大学藤が丘病院 臨床病理診断科 大池 信之

症例検討セッション2 第2日 症例検討セッション会場 10:30~12:00

大 腸

司会 昭和大学江東豊洲病院 消化器センター 松川 正明
東京慈恵会医科大学 内視鏡科 斎藤 彰一

ミニレクチャー

北里大学医学部 新世紀医療開発センター 小林 清典

病理コメンテーター

順天堂大学 人体病理病態学 八尾 隆史

腫瘍

症例呈示

東京慈恵会医科大学 消化器・肝臓内科 樺 俊介

コメンテーター

東京医科大学歯科大学 消化器内科 和田 祥城

炎症

症例呈示

昭和大学江東豊洲病院 消化器センター 佐久間 大

コメンテーター

横浜市立大学市民総合医療センター 炎症性腸疾患センター 国崎 玲子

症例検討セッション 3 第 2 日 症例検討セッション会場 13:40~15:10

食 道

司会 東京大学医学部附属病院 光学医療診療部 藤城 光弘
慶應義塾大学医学部 内視鏡センター 大森 泰

ミニレクチャー「食道表在癌の内視鏡診断」

がん・感染症センター都立駒込病院 消化器内科 藤原 純子

症例読影

神奈川県立がんセンター 消化器外科 尾形 高士
埼玉医科大学総合医療センター 消化管外科 熊谷 洋一

病理コメンテーター

東京慈恵会医科大学 病院病理部 濱谷 茂治

食道癌

症例呈示

東京大学医学部 消化器内科 小野 敏嗣

症例読影

慶應義塾大学医学部 内視鏡センター 中村理恵子

咽喉頭癌

症例呈示

慶應義塾大学医学部 内視鏡センター 中村理恵子

症例読影

東京大学医学部 消化器内科 小野 敏嗣

症例検討セッション 4 第 2 日 症例検討セッション会場 15:10~16:40

胃

司会 東京女子医科大学 消化器病センター 中村 真一
東京医科大学 消化器内科 後藤田卓志

コメンテーター

防衛医科大学校 光学医療診療部 永尾 重昭

症例呈示

東京女子医科大学 消化器内科 村杉 瞬
東京医科大学 消化器内科 河野 真
東京都がん検診センター 消化器内科 山里 哲郎

症例読影

慶應義塾大学医学部 内視鏡センター 細江 直樹
東京女子医科大学 消化器内科 岸野真衣子
国立がん研究センター中央病院 内視鏡科 吉永 繁高

病理コメンテーター

東邦大学医療センター大森病院 病理診断科 根本 哲生

演題番号 区 分 時 間 座 長 名

座 長 一 覧

~ 一 般 演 題 ~

第 1 日 目 第 3 会 場

1 ~ 3	胆 道 1	9 : 20 ~ 9 : 44	田場久美子
4 ~ 6	胆 道 2	9 : 44 ~ 10 : 08	三村 享彦
7 ~ 9	胆 道 3	10 : 08 ~ 10 : 32	奥脇 興介
10 ~ 12	胆 道 4	10 : 32 ~ 10 : 56	高山 敬子
13 ~ 16	小 腸	10 : 56 ~ 11 : 28	坂本 琢
17 ~ 20	胃 1	13 : 20 ~ 13 : 52	大前 雅実
21 ~ 24	胃 2	13 : 52 ~ 14 : 24	山下 聡
25 ~ 28	胃 3	14 : 24 ~ 14 : 56	五味 邦代
29 ~ 32	胃 4	14 : 56 ~ 15 : 28	小田 一郎

第 1 日 目 第 4 会 場

33 ~ 35	十二指腸 1	9 : 20 ~ 9 : 44	辻 陽介
36 ~ 38	十二指腸 2	9 : 44 ~ 10 : 08	鈴木 翔
39 ~ 41	膵 1	10 : 08 ~ 10 : 32	木暮 宏史
42 ~ 43	膵 2	10 : 32 ~ 10 : 48	金子 卓
44 ~ 48	咽頭・食道	10 : 48 ~ 11 : 28	池田 晴夫
49 ~ 52	大 腸 1	13 : 20 ~ 13 : 52	久保田祐太郎
53 ~ 56	大 腸 2	13 : 52 ~ 14 : 24	榎本 正統
57 ~ 60	大 腸 3	14 : 24 ~ 14 : 56	有馬 秀英
61 ~ 64	大 腸 4	14 : 56 ~ 15 : 28	出口 義雄

演題番号 区 分 時 間 座 長 名

～研修医セッション～

第 2 日目 第 3 会場

65～68	食道・胃	9：00～9：32	佐藤 千晃
69～72	胃・十二指腸	9：32～10：04	加藤 正之

～専修医セッション～

第 2 日目 第 3 会場

73～76	咽頭・食道	10：04～10：36	鬼丸 学
77～79	胃 1	10：36～11：00	大木亜津子
80～82	胃 2	11：00～11：24	万井真理子

～研修医セッション～

第 2 日目 第 3 会場

83～85	胆道・膵臓	13：40～14：04	畑中 恒
-------	-------	-------------	------

～専修医セッション～

第 2 日目 第 3 会場

86～89	十二指腸・膵	14：04～14：36	野村 憲弘
-------	--------	-------------	-------

～研修医セッション～

第 2 日目 第 4 会場

90～92	小腸・大腸	9：00～9：24	中里 圭宏
93～96	大 腸	9：24～9：56	吉田俊太郎

～専修医セッション～

第 2 日目 第 4 会場

97～99	大 腸 1	9：56～10：20	内山 幹
100～102	大 腸 2	10：20～10：44	大島 茂
103～106	小 腸 1	10：44～11：16	猪 聡志
107～110	小 腸 2	11：16～11：48	三枝 善伯

一 般 演 題
第 3 会 場

9:20~9:44 胆道1 座長 埼玉医科大学国際医療センター 消化器内視鏡科 田場久美子

1. 石灰乳胆汁による膵管閉塞のため急性膵炎を来した1例

板橋中央総合病院 消化器科¹⁾ 佐々木 洋¹⁾, 藤村 彰¹⁾, 天目 陽¹⁾
 蓮根ロイヤルクリニック²⁾ 田中 佐世¹⁾, 根岸 良充¹⁾, 赤澤希宝香¹⁾
 神野 正隆¹⁾, 大久保沙恵¹⁾, 町田 展章¹⁾
 市川 武¹⁾, 大井 至¹⁾, 田和 良行¹⁾
 藤野 雅之²⁾

2. 総胆管結石治療後9年後に胆管癌を認めた一例

千葉大学医学部 消化器腎臓内科¹⁾ 對田 尚¹⁾, 露口 利夫¹⁾, 酒井 裕司¹⁾
 同 肝胆膵外科²⁾ 杉山 晴俊¹⁾, 西川 貴雄¹⁾, 坂本 大¹⁾
 中村 昌人¹⁾, 大塚 将之²⁾, 宮崎 勝²⁾
 横須賀 収¹⁾

3. 多発総胆管結石に対するEndoscopic papillary large balloon dilation(EPLBD)の検討

昭和大学江東豊洲病院 消化器センター 佐久間 大, 佐藤 雅, 司馬 信一
 野村 憲弘, 久保 定徳, 関川 高志
 松川 正明, 井上 晴洋

9:44~10:08 胆道2 座長 東邦大学医療センター大森病院 消化器内科 三村 享彦

4. 内視鏡的乳頭大口径バルーン拡張術(EPLBD)における偶発症の検討

水戸済生会総合病院 内科 濱中 紳策, 鹿志村純也, 中村 琢也
 大川原 健, 渡辺 孝治, 柏村 浩
 浅野康治郎, 仁平 武

5. 胆管非拡張型膵・胆管合流異常症に合併した胆管癌の一例

がん・感染症センター 都立駒込病院 岩崎 将, 千葉 和朗, 田畑 拓久
 来間佐和子, 遠藤 佑香, 小泉 理美
 森 麻紀子, 桑田 剛, 藤原 崇
 藤原 純子, 荒川 丈夫, 小泉 浩一
 門馬久美子, 神澤 輝実

6. 傍十二指腸乳頭憩室を有する総胆管結石症に対するEPLBDの治療成績の検討

北里大学東病院 消化器内科 別當 朋広, 宮澤 志朗, 金子 亨
 徳永 周子, 山内 浩史, 奥脇 興介
 岩井 知久, 今泉 弘, 木田 光広
 小泉和二郎

10:08~10:32

胆道3

座長 北里大学東病院 消化器内科

奥脇 興介

7. 術後再建腸管に対するERCP関連手技の検討

東邦大学医療センター大橋病院 消化器内科 新後閑弘章, 前谷 容, 大牟田繁文
 徳久 順也, 成木良瑛子

8. 胆管チューブステントによる十二指腸穿孔の1例

水戸済生会総合病院 大川原 健, 鹿志村純也, 中村 琢也
 濱中 紳策, 渡辺 孝治, 柏村 浩
 浅野康治郎, 仁平 武

9. 胃全摘術後の胆嚢・胆管結石症例に対して腹腔鏡下胆管切石術を施行した1例

千葉市立青葉病院 外科 清水 康仁, 安藤 克彦, 小田 健司
 土岐 朋子

10:32~10:56

胆道4

座長 東京女子医科大学 消化器内科

高山 敬子

10. PTGBDルートを用いたランデブー法により総胆管結石除去を行った壊死性胆嚢炎の1例

獨協医科大学 消化器内科¹⁾ 小池 健郎^{1, 2)}, 瀧川 穰³⁾, 浅原 大典²⁾
 足利赤十字病院 内科²⁾ 小松原利典²⁾, 陣内 秀仁²⁾, 紀 仁²⁾
 同 外科³⁾ 菅谷 武史²⁾, 松田 圭央³⁾, 藤崎 真人³⁾
 岡本 裕²⁾, 小松本 悟²⁾, 平石 秀幸¹⁾

11. Performance Status(PS)低下した急性胆管炎患者に対する内視鏡的胆道ドレナージ術の有用性

昭和大学江東豊洲病院 消化器センター 佐藤 雅, 佐久間 大, 司馬 信一
 野村 憲弘, 松川 正明, 井上 晴洋

12. 腹壁に穿通し膿瘍形成した総胆管結石、結石性胆嚢炎の1例

横浜新緑総合病院 消化器センター 平山 亮一, 高野 裕, 大塚 亮
 片岡 涼子, 田内 優, 藤田 力也

10:56~11:28 小腸 座長 国立がん研究センター中央病院 内視鏡科 坂本 琢

13. 反復するイレウスを契機に発見された原発性小腸癌の1例

埼玉医科大学病院 消化器内科・肝臓内科¹⁾ 浅見真衣子¹⁾, 岡 政志¹⁾, 平原 和紀¹⁾
 同 消化器一般外科²⁾ 塩川 慶典¹⁾, 内田 義人¹⁾, 藤井 庸平¹⁾
 繁田 貴博¹⁾, 打矢 紘¹⁾, 近山 琢¹⁾
 中澤 学¹⁾, 安藤さつき¹⁾, 吉野 廉子¹⁾
 菅原 通子¹⁾, 中尾 将光¹⁾, 本谷 大介¹⁾
 稲生 実枝¹⁾, 中山 伸朗¹⁾, 今井 幸紀¹⁾
 篠塚 望²⁾, 持田 智¹⁾

14. Peutz-Jeghers 症候群により腸重積を繰り返した成人女性の1例

昭和大学横浜市北部病院 消化器センター 漆原 史彦, 林 武雅, 小形 典之
 久行 友和, 及川 裕将, 林 靖子
 神山 勇太, 高柳 大輔, 竹原 雄介
 向井 俊平, 島田 翔士, 宮地 英行
 工藤 進英, 井上 晴洋

15. 小腸内視鏡で小腸炎を観察しえた好酸球性胃腸炎の1例

慶應義塾大学医学部 消化器内科¹⁾ 木下 聡¹⁾, 細江 直樹²⁾, 武内悠里子¹⁾
 同 内視鏡センター²⁾ 長沼 誠²⁾, 柏木 和弘²⁾, 久松 理一¹⁾
 同 予防医療センター³⁾ 岩男 泰³⁾, 下田 将之⁴⁾, 緒方 晴彦²⁾
 同 病理学教室⁴⁾ 金井 隆典¹⁾

16. 大腸憩室出血の既往を有し、出血源検索に苦慮したメッケル憩室出血の1例

筑波記念病院 消化器内科¹⁾ 越智 大介¹⁾, 小林真理子¹⁾, 杉山 弘明¹⁾
 筑波大学附属病院 消化器内科²⁾ 添田 敦子¹⁾, 本橋 歩¹⁾, 設楽佐代子¹⁾
 池澤 和人¹⁾, 中原 朗¹⁾, 金子 剛²⁾

13:20~13:52 胃1 座長 がん研究会有明病院 消化器内科 大前 雅実

17. 隆起型非混在乳頭腺癌の一例

順天堂大学医学部附属順天堂医院 消化器内科¹⁾ 松本 紘平¹⁾, 上山 浩也¹⁾, 松本 健史¹⁾
 同 人体病理病態学講座²⁾ 赤澤 陽一¹⁾, 中川 裕太¹⁾, 佐々木 仁¹⁾
 嶋田 裕慈¹⁾, 北條麻理子¹⁾, 永原 章仁¹⁾
 八尾 隆史²⁾, 渡辺 純夫¹⁾

18. 胃底腺ポリープを伴ったHP陰性胃癌の 1 例

田崎胃腸科内科¹⁾ 田崎 修平¹⁾, 富永 幸治²⁾, 鈴木 直人²⁾
 田園調布中央病院 外科²⁾ 星野 光典²⁾, 鈴木 恵史³⁾
 戸塚共立第一病院 外科³⁾

19. NETへの分化を有する胃底腺型胃癌の一例

明理会中央総合病院 消化器内科 桑本 信綱, 根本 大樹, 大杉 香織
 大山 弘晃, 渡邊 光行

20. 家族性大腸腺腫症(FAP)に合併した胃上皮性腫瘍に対するNBI併用拡大内視鏡所見の検討

がん研有明病院 消化器内科 宮本 勇治, 山本 頼正, 大隅 寛木
 谷口 智香, 富田 英臣, 森重健二郎
 富田 明彦, 堀内 裕介, 石川 寛高
 吉澤奈津子, 大前 雅実, 平澤 俊明
 由雄 敏之, 石山晃世志, 土田 知宏
 藤崎 順子, 五十嵐正広

13:52~14:24 胃2

座長 虎の門病院 消化器内科 山下 聡

21. 興味ある発育経過をとった早期胃癌一例

社会保険相模野病院 消化器病センター¹⁾ 三枝 陽一¹⁾, 美原 静香¹⁾, 加藤 彩¹⁾
 北里大学医学部 病理学²⁾ 竹下 知親¹⁾, 押田小百合¹⁾, 羽廣 健仁¹⁾
 吉澤奈津子¹⁾, 桑尾 定仁²⁾, 西元寺克禮¹⁾
 大井田正人¹⁾

22. 胃前庭部腫瘍と十二指腸に嵌入した有茎性胃病変が併存した1例

湘南藤沢徳洲会病院 消化器内科¹⁾ 森山 友章¹⁾, 長主 直子¹⁾, 宮沢 善夫²⁾
 同 病理診断科²⁾

23. 原因薬剤中止にて消退したメトトレキサート関連リンパ増殖性疾患に伴う胃悪性リンパ腫の一例

公立学校共済組合関東中央病院 消化器内科 新井 健介, 磯村 好洋, 瀬戸 元子
 外川 修, 後藤絵理子, 渡邊 健雄
 阿部 道子, 西畠 瑞希, 中村 知香
 鈴木 辰典, 小池 幸宏

24. 原因不明貧血として大量輸血を要したGAVEの1例

深谷赤十字病院 消化器科¹⁾ 葛西 豊高¹⁾, 川辺 晃一¹⁾, 村松 誠司¹⁾
 同 外科²⁾ 岩前 成紀¹⁾, 山田 拓郎¹⁾, 宮原 庸介¹⁾
 福田 裕昭¹⁾, 石川 文彦²⁾, 新田 宙²⁾
 藤田 昌久²⁾, 釜田 茂幸²⁾, 山田 千寿²⁾
 伊藤 博²⁾

14:24~14:56 胃3 座長 昭和大学江東豊洲病院 消化器センター 五味 邦代

25. EUS-FNAが診断に有用であった胃粘膜下腫瘍の一例

独立行政法人国立病院機構下志津病院 消化器内科¹⁾ 富澤 稔¹⁾, 篠崎 文信²⁾, 富居 一範³⁾
 同 放射線科²⁾ 本吉 慶史⁴⁾, 杉山 隆夫⁵⁾, 山本 重則⁶⁾
 千葉大学大学院医学研究院 病態病理学³⁾ 末石 眞⁵⁾
 独立行政法人国立病院機構下志津病院 神経内科⁴⁾
 同 リウマチ科⁵⁾
 同 小児科⁶⁾

26. ESDで一括切除し得た潰瘍合併胃粘膜下腫瘍の2例

昭和大学江東豊洲病院 消化器センター¹⁾ 司馬 信一¹⁾, 松川 正明¹⁾, 吉田 智彦²⁾
 メディカルトピア草加病院 消化器内科²⁾ 佐久間 大¹⁾, 佐藤 雅¹⁾, 野村 憲弘¹⁾
 井上 晴洋¹⁾

27. 吻合部潰瘍による胃空腸結腸瘻の1例

横浜南共済病院¹⁾ 山田 博昭¹⁾, 佐々木典子¹⁾, 平尾菜里名¹⁾
 同 外科²⁾ 小宮山哲史¹⁾, 川西 彩¹⁾, 寺田 昌弘¹⁾
 西郡 修平¹⁾, 濱中 潤¹⁾, 三浦 雄輝¹⁾
 岡 裕之¹⁾, 洲崎 文男¹⁾, 岡崎 博¹⁾
 神谷真梨子²⁾, 稲垣 大輔²⁾, 佐伯 博行²⁾

28. 胃粘膜下腫瘍の組織診断における粘膜切開生検法の有用性

東京都立大塚病院 内科・消化器内科¹⁾ 田中 啓¹⁾, 倉田 仁¹⁾, 橋本真紀子¹⁾
 同 外科・消化器外科²⁾ 前野 智子¹⁾, 和気泰次郎¹⁾, 山本健一郎¹⁾
 檀 直彰¹⁾, 松山 貴俊²⁾, 吉村 哲規²⁾

14 : 56 ~ 15 : 28 胃4 座長 国立がん研究センター中央病院 内視鏡科 小田 一郎

29 . 胃ESD後狭窄予防に対しポリグリコール酸シート組織被覆法が有効であった早期胃癌の1例

社会保険横浜中央病院 消化器内科¹⁾ 中村 由紀¹⁾, 宇野 昭毅²⁾, 大内 琴世¹⁾
 同 内視鏡センター²⁾ 増田 あい¹⁾, 渡辺 幸信¹⁾, 堤 菜津子¹⁾
 同 病理診断科³⁾ 小松まゆみ¹⁾, 藤川 博敏¹⁾, 桂 義久³⁾
 日本大学医学部附属板橋病院 消化器肝臓内科⁴⁾ 稲見真木子⁴⁾, 松岡 俊一⁴⁾, 森山 光彦⁴⁾

30 . 2チャンネルスコープを応用し, 胃内に落下したボタン型胃瘻パンパーを回収し得た1例

川崎市立川崎病院 内科¹⁾ 井上健太郎¹⁾, 相浦 浩一²⁾, 星本 相淳²⁾
 同 外科²⁾ 小柳 和夫²⁾, 市東 昌也²⁾, 有泉 健¹⁾
 高木 英恵¹⁾, 玉井 博修¹⁾

31 . Pull法キットを用いた一人法PEG

至誠病院 外科 三橋 敏武

32 . 腹腔鏡内視鏡合同手術で摘出し得た巨大毛髪胃石の1例

北里大学東病院 消化器内科¹⁾ 長谷川力也¹⁾, 田邊 聡¹⁾, 和田 拓也¹⁾
 同 消化器外科²⁾ 石戸 謙次¹⁾, 成毛 哲¹⁾, 東 瑞智¹⁾
 堅田 親利¹⁾, 佐々木 徹¹⁾, 樋口 勝彦¹⁾
 西澤 伸恭²⁾, 森谷 宏光²⁾, 片田 夏也²⁾
 小泉和二郎¹⁾

一般演題
第4会場

9:20~9:44 十二指腸1 座長 東京大学医学部附属病院 光学医療診療部 辻 陽介

33. 3年の経過で腺腫から腺癌に進行した進行十二指腸癌の1例

虎の門病院 消化器内科 鈴木 悠悟, 木村 隆輔, 布袋屋 修
貝瀬 満

34. EUS-FNAが診断に有効であった右腎盂癌十二指腸浸潤が疑われた1例

北里大学医学部 消化器内科 山根早紀子, 今泉 弘, 徳永 周子
山内 浩史, 奥脇 興介, 宮澤 志朗
岩井 知久, 菊池 秀彦, 竹澤三代子
渡辺 摩也, 小泉和二郎

35. 十二指腸ESD後に遅発性穿孔を来した2例

がん研有明病院 内視鏡診療部¹⁾ 富田 英臣¹⁾, 山本 頼正²⁾, 大隅 寛木¹⁾
同 消化器内科²⁾ 宮本 勇治¹⁾, 堀内 裕介¹⁾, 石川 寛高¹⁾
吉澤奈津子¹⁾, 大前 雅実²⁾, 石山晃世志²⁾
由雄 敏之²⁾, 平澤 俊明²⁾, 土田 知宏²⁾
五十嵐正広²⁾

9:44~10:08 十二指腸2 座長 東京医科大学 消化器内科 鈴木 翔

36. 早期十二指腸癌の1例

青梅市立総合病院 消化器内科 伊藤 ゆみ, 相川恵里花, 梅村 佳世
細谷 明德, 北村 まり, 沼田真理子
吉岡 篤史, 浜野 耕靖, 野口 修

37. 胆管・十二指腸狭窄に対してダブルステントを行った2例

災害医療センター 消化器内科 原田 舞子, 田中 匡己, 島田 祐輔
林 昌武, 佐々木善浩, 上市 英雄
川村 紀夫, 平田 啓一

38. 当院での悪性胃・十二指腸閉塞に対する十二指腸ステントの使用経験ならび有用性の検討

水戸済生会総合病院 消化器内科 中村 琢也, 鹿志村純也, 濱中 紳作
大川原 健, 渡辺 孝治, 柏村 浩
浅野康治郎, 仁平 武

10 : 08 ~ 10 : 32 膵1

座長 東京大学医学部 消化器内科 木暮 宏史

39 . 重症急性膵炎後walled-off necrosisを契機に発見された通常型膵癌の1例

東京医科大学病院 消化器内科 藤田 充, 糸井 隆夫, 向井俊太郎
 本定 三季, 殿塚 亮祐, 梅田 純子
 田中 麗奈, 池内 信人, 石井健太郎
 栗原 俊夫, 辻 修二郎, 土屋 貴愛
 糸川 文英, 祖父尼 淳, 森安 史典

40 . EUS-FNAが診断および治療方針決定に有用であった長期経過混合型膵IPMNの1例

東京都保健医療公社多摩北部医療センター 消化器内科¹⁾ 柴田 喜明¹⁾, 宮本真由子¹⁾, 伊藤久美子¹⁾
 同 検査(病理)科²⁾ 佐野 弘仁¹⁾, 永井 俊彦¹⁾, 伊藤 雄二²⁾

41 . 膵癌に対する超音波内視鏡下穿刺吸引法細胞診(EUS-FNA)とERCP下細胞診の同時施行例の検討

東邦大学医療センター大森病院 消化器内科 岸本 有為, 岡野 直樹, 五十嵐良典

10 : 32 ~ 10 : 48 膵2

座長 横浜市立大学附属市民総合医療センター 消化器病センター 消化器内科 金子 卓

42 . EUS-PCDの迷入ステントに対して内視鏡的に回収し得た一例

東邦大学医療センター大橋病院 消化器内科 徳久 順也, 新後閑弘章, 大牟田繁文
 成木良瑛子, 前谷 容

43 . 内視鏡的経鼻膵仮性嚢胞ドレナージ術が有効であった1例

赤心堂病院 外科 桂田純二郎, 松本 力雄, 山田 博文
 黒田 徹

10 : 48 ~ 11 : 28 咽頭・食道

座長 昭和大学江東豊洲病院 消化器センター 池田 晴夫

44 . 急速発育を認めた下咽頭表在型低分化型扁平上皮癌の一例

慶應義塾大学医学部 外科学教室(一般・消化器外科)¹⁾ 井上 正純¹⁾, 大森 泰¹⁾, 中村理恵子¹⁾
 同 病理学教室²⁾ 高橋 常浩¹⁾, 和田 則仁¹⁾, 川久保博文¹⁾
 才川 義朗¹⁾, 竹内 裕也¹⁾, 北川 雄光¹⁾
 紅林 泰²⁾, 亀山 香織²⁾

45. 再発を繰り返したバレット食道潰瘍の1例

深谷赤十字病院 消化器科¹⁾ 宮原 庸介¹⁾, 川辺 晃一¹⁾, 葛西 豊高¹⁾
 同 外科²⁾ 福田 裕昭¹⁾, 岩前 成紀¹⁾, 村松 誠司¹⁾
 山田 拓郎¹⁾, 山田 千寿²⁾, 釜田 茂幸²⁾
 藤田 昌久²⁾, 新田 宙²⁾, 石川 文彦²⁾
 伊藤 博²⁾

46. 食道及び胃の粘膜下腫瘍に対する内視鏡的粘膜下腫瘍摘出術

Submucosal endoscopic tumor resection (SET)

昭和大学江東豊洲病院 消化器センター 鬼丸 学, 井上 晴洋, 佐藤 千晃
 池田 晴夫, 伊藤 寛晃

47. 胃食道逆流症に対するPPI交互服用による治療効果に関する検討

平和台クリニック¹⁾ 千葉根基泰¹⁾, 田邊友紀男²⁾, 安田 武史³⁾
 田辺胃腸科²⁾ 矢郷 祐三⁴⁾, 一志 公夫⁵⁾, 猪又 雄一⁶⁾
 安田病院³⁾
 やごうクリニック⁴⁾
 一志胃腸科クリニック⁵⁾
 北小岩胃腸科クリニック⁶⁾

48. 胸部大動脈瘤食道穿破の一例

国立病院機構災害医療センター 消化器内科¹⁾ 佐々木善浩¹⁾, 島田 祐輔¹⁾, 田中 匡美¹⁾
 同 救命救急科²⁾ 原田 舞子¹⁾, 林 昌武¹⁾, 上市 英雄¹⁾
 東京大学医学部附属病院 胃食道外科³⁾ 平田 啓一¹⁾, 川村 紀夫¹⁾, 小笠原智子²⁾
 同 心臓外科⁴⁾ 森 和彦³⁾, 山内 治雄⁴⁾

13:20~13:52 大腸1 座長 昭和大学 内科学講座 消化器内科学部門 久保田祐太郎

49. 内視鏡所見の経過を観察し得たパラチフスの1例

東邦大学医療センター大橋病院 消化器内科 牧野 敏之, 三枝 善伯, 宮内 倫沙
 佐藤浩一郎, 富永 健司, 伊藤 紗代
 加藤 充, 北川 智之, 竹中由希夫
 森 麻紀子, 吉田 有輝, 三登久美子
 高木 厚子, 日原 大輔, 前谷 容

50. 巨大直腸側方発育型腫瘍のESD後、早期に狭窄を来たした1例

順天堂大学医学部附属順天堂医院 下部消化管外科¹⁾ 吳 一真¹⁾, 市川 亮介¹⁾, 伊藤 慎吾¹⁾
 同 人体病理病態学²⁾ 本庄 薫平¹⁾, 盧 尚志¹⁾, 青木 順¹⁾
 岡澤 裕¹⁾, 高橋 里奈¹⁾, 水越 幸輔¹⁾
 河合 雅也¹⁾, 石山 隼¹⁾, 高橋 玄¹⁾
 柳沼 行宏¹⁾, 小島 豊¹⁾, 五藤 倫敏¹⁾
 奥澤 淳司¹⁾, 富木 裕一¹⁾, 坂本 一博¹⁾
 福村 由紀²⁾, 八尾 隆史²⁾

51. 過去10年間に当院で経験した結腸・直腸カルチノイド症例の検討

医療法人財団献心会 川越胃腸病院 池田 廉, 八田 朋子, 小田慶太郎
 浅野 聡, 紫藤 和久, 藤野 幸夫
 望月 智行

52. S状結腸癌イレウスに対しcolostomy造設後、腹腔鏡下切除術を施行した3例

昭和大学江東豊洲病院 外科 松尾 海, 横山 登, 初鹿野誠也
 磯崎 正典, 佃 玄紀, 保母 貴宏
 有馬 秀英, 熊谷 一秀

13:52~14:24

大腸2

座長 東京医科大学 消化器外科・小児外科

榎本 正統

53. 大腸内視鏡前処置におけるモビブレップとニフレックの比較

昭和大学横浜市北病院 消化器センター 山内 章裕, 工藤 進英, 宮地 英行

54. 単純レントゲンにてfree airを認めた腸管嚢胞性気腫症の1糖尿病患者例

帝京大学医学部附属溝口病院 第4内科¹⁾ 網島 弘道¹⁾, 梶山 祐介¹⁾, 小林 猛¹⁾
 同 外科²⁾ 松本光太郎¹⁾, 山田はな恵¹⁾, 井上 泰介²⁾
 東邦大学医療センター大森病院 総合診療急病センター³⁾ 青柳 賀子²⁾, 中村 圭介²⁾, 赤羽根拓弥²⁾
 内藤 善久²⁾, 谷口 桂三²⁾, 山川 達郎²⁾
 財 裕明^{1,3)}, 菊池健太郎¹⁾

55. 便秘を契機に診断された乳癌直腸転移の一例

昭和大学医学部内科学講座 消化器内科学部門¹⁾ 飯島堅太郎¹⁾, 野津 史彦¹⁾, 村元 喬¹⁾
 昭和大学医学部病理学講座 病理学部門²⁾ 矢野雄一郎¹⁾, 新村 健介¹⁾, 荒井 潤¹⁾
 昭和大学医学部外科学講座 乳腺外科学部門³⁾ 山口 明香¹⁾, 野呂瀬朋子²⁾, 瀧本 雅文²⁾
 同 消化器一般外科学部門⁴⁾ 榎戸 克年³⁾, 中村 清吾³⁾, 渡辺 誠⁴⁾
 村上 雅彦⁴⁾, 吉田 仁¹⁾

56. 未治療糖尿病に合併した腸管スピロヘータ症の一例

帝京大学医学部 内科 磯野 朱里, 川島 悠, 青柳 仁
 木村 聡, 安達 暉, 白井 告
 三浦幸太郎, 江波戸直久, 三浦 亮
 阿部浩一郎, 山本 貴嗣, 相磯 光彦
 高森 頼雪, 石井 太郎, 田中 篤
 喜多 宏人, 久山 泰, 滝川 一

14:24~14:56 大腸3 座長 昭和大学江東豊洲病院 消化器センター 有馬 秀英

57. 全消化管にmultiple lymphomatous polyposisを呈したマントル細胞リンパ腫の1例

がん・感染症センター都立駒込病院 内視鏡科¹⁾ 田畑 拓久¹⁾, 小泉 浩一²⁾, 森 麻紀子²⁾
 同 消化器内科²⁾ 桑田 剛²⁾, 千葉 和朗²⁾, 岩崎 将²⁾
 同 病理科³⁾ 来間佐和子²⁾, 藤原 崇²⁾, 藤原 純子¹⁾
 荒川 丈夫¹⁾, 堀口慎一郎³⁾, 神澤 輝実²⁾
 門馬久美子¹⁾

58. 潰瘍性大腸炎に悪性リンパ腫を合併した1例

いわき市立総合磐城共立病院 草野 昌男, 駒沢 大輔, 渡部 敬之
 土佐 正規, 伊藤 広通, 大楽 尚弘
 池田 智之, 高橋 成一, 池谷 伸一
 中山 晴夫

59. CMV・HPV・HSV感染とAnal intraepithelial neoplasia(AIN)を合併したHIV感染症の一例

がん・感染症センター都立駒込病院 消化器内科¹⁾ 森 麻紀子¹⁾, 小泉 浩一¹⁾, 藤原 崇¹⁾
 同 内視鏡科²⁾ 桑田 剛¹⁾, 田畑 拓久²⁾, 遠藤 佑香¹⁾
 同 感染症科³⁾ 小泉 理美¹⁾, 木村麻衣子¹⁾, 渡海 義隆¹⁾
 同 病理科⁴⁾ 岩崎 将¹⁾, 千葉 和朗¹⁾, 来間佐和子¹⁾
 荒川 丈夫²⁾, 門馬久美子²⁾, 味澤 篤³⁾
 高橋 雅恵⁴⁾, 堀口慎一郎⁴⁾, 比島 恒和⁴⁾
 神澤 輝実¹⁾

60. 内視鏡による粘膜培養が有用であった腹部放線菌症の一例

昭和大学横浜市北部病院 消化器センター 趙 智成, 工藤 進英, 三澤 将史
 山内 章裕, 林 靖子, 神山 勇太
 片岡 伸一, 岡ジェニファー由衣, 前田 康晴
 五十嵐健太, 小川 悠史, 中村 大樹
 矢川 裕介, 石垣 智之, 豊嶋 直也
 工藤 豊樹, 若村 邦彦, 林 武雅
 宮地 英行, 石田 文生

14 : 56 ~ 15 : 28 大腸4 座長 昭和大学江東豊洲病院 消化器センター 出口 義雄

61 . 複数の併存症を持つ高齢者に発症した重症潰瘍性大腸炎に対しタクロリムスで寛解導入した1例

群馬大学医学部附属病院 光学医療診療部¹⁾ 富澤 琢^{1, 2)}, 佐川 俊彦^{1, 2)}, 安岡 秀敏²⁾
群馬大学大学院医学系研究科 病態制御内科学²⁾ 水出 雅文²⁾, 下山 康之²⁾, 山崎 勇一²⁾
河村 修²⁾, 草野 元康^{1, 2)}

62 . 肛門外へ脱出したS状結腸重積症の1例

恵愛会聖隷富士病院 外科 砂山 健一, 小里 俊幸, 瀬戸口智彦
嘉山 貴文

63 . IVv 型pitを呈する大腸腫瘍性病変の検討

昭和大学横浜市北部病院 消化器センター 前田 康晴, 工藤 進英, 宮地 英行
小川 悠史, 林 靖子, 神山 勇太
片岡 伸一, 五十嵐健太, 中村 大樹
石垣 智之, 矢川 裕介, 豊嶋 直也
久津川 誠, 杉原 雄策, 三澤 将史
森 悠一, 工藤 豊樹, 若村 邦彦
林 武雅, 石田 文生

64 . Endocytoscopy (EC) で観察し得た大腸悪性リンパ腫の3例

昭和大学横浜市北部病院 消化器センター 岡 J由衣, 工藤 進英, 若村 邦彦
神山 勇太, 片岡 伸一, 小川 悠史
杉原 雄策, 三澤 将史, 工藤 豊樹
林 武雅, 日高 英二, 石田 文生
宮地 英行

第 3 会 場

評 価 者

昭和大学江東豊洲病院	消化器センター	伊藤 寛晃
横浜南共済病院	消化器内科	岡 裕之
がん研有明病院	消化器センター	山本 頼正

研修医セッション

9:00~9:32 食道・胃 座長 昭和大学江東豊洲病院 消化器センター 佐藤 千晃

65. 大量飲酒により発症した急性壊死性食道炎の一例

国立国際医療研究センター国府台病院 消化器・肝臓内科 榎野絵里子, 竹田 努, 鈴木 桂悟
 大久保恒希, 青木 孝彦, 今村 雅俊
 伊藤 光一, 茶谷 成, 青木洋一郎
 矢田 智之, 小飯塚仁彦, 上村 直実

66. 内視鏡的クリップ縫縮術にて治癒し得た、結腸膀胱瘻術後に合併した横隔膜下膿瘍に伴う胃穿通の1症例

横浜市立市民病院 消化器内科¹⁾ 加曾利江穂¹⁾, 角田 裕也¹⁾, 諸星 雄一¹⁾
 同 炎症性腸疾患科²⁾ 福田 知広¹⁾, 大野 恵子¹⁾, 伊藤 剛¹⁾
 今村 諭¹⁾, 田村 寿英¹⁾, 長久保秀一¹⁾
 小池 祐司¹⁾, 藤田由里子¹⁾, 黒木 博介²⁾
 小金井一隆²⁾, 杉田 昭²⁾, 小松 弘一¹⁾

67. 胃アニサキス症との関連が考えられる胃潰瘍の一例

昭和大学横浜市北部病院 野口 達矢, 漆原 史彦, 釋尾有樹子
 前田 康晴, 中村 大樹, 林 靖子
 三澤 将史, 工藤 豊樹, 工藤 進英

68. バルーン型胃瘻によるボールバルブ症候群とカテーテルシャフトによる胃潰瘍を併発した1例

横須賀市立市民病院 消化器内科 鈴木 伸吾, 山形 寿文, 石ヶ坪愛由美
 諸井 厚樹, 佐藤 健, 有馬 巧
 小松 和人

9:32~10:04 胃・十二指腸 座長 東京慈恵会医科大学葛飾医療センター 内視鏡部 加藤 正之

69. 悪性貧血を伴う自己免疫性胃炎(A型胃炎)に合併した早期胃癌に対しESDを施行した一例

東京都健康長寿医療センター 内科¹⁾ 渋川 茉莉¹⁾, 中嶋研一郎²⁾, 西村 誠³⁾
 同 消化器内科²⁾ 萩原 寛子⁴⁾, 田村 優子²⁾, 潮 靖子²⁾
 同 内視鏡科³⁾ 佐々木美奈²⁾, 上垣佐登子²⁾
 同 精神科⁴⁾

70. 前立腺癌の胃転移を認めた1例

埼玉医科大学 総合診療内科¹⁾ 平沼 俊亮¹⁾, 大庫 秀樹¹⁾, 山岡 稔¹⁾
 同 泌尿器科²⁾ 村田 宏子¹⁾, 林 泰樹²⁾, 坂本 博史²⁾
 同 病理診断部³⁾ 茅野 秀一³⁾, 宮川 義隆¹⁾, 山本 啓二¹⁾
 中元 秀友¹⁾, 朝倉 博孝²⁾, 今枝 博之¹⁾

71. EUS-FNAが診断に有効であった胃癌吻合部再発の一例

横浜市立大学附属市民総合医療センター 消化器病センター¹⁾ 室橋 光太¹⁾, 杉森 一哉¹⁾, 戸塚雄一郎¹⁾
 横浜市立大学医学部 消化器内科学²⁾ 亀田 英里¹⁾, 三輪 治生¹⁾, 石井 寛裕¹⁾
 金子 卓¹⁾, 粉川 敦史¹⁾, 沼田 和司¹⁾
 田中 克明¹⁾, 前田 慎²⁾

72. 高齢者において腹部症状より発症したHenoch-Schoenlein Purpuraと思われた一例

東京都健康長寿医療センター 消化器内科¹⁾ 大野 友寛¹⁾, 西村 誠²⁾, 向野 哲³⁾
 同 内視鏡科²⁾ 南 朋子⁴⁾, 田村 優子¹⁾, 潮 靖子¹⁾
 同 皮膚科³⁾ 中嶋研一郎¹⁾, 佐々木美奈¹⁾, 上垣佐登子¹⁾
 同 膠原病・リウマチ科⁴⁾ 種井 良二³⁾

専修医セッション

10:04~10:36 咽頭・食道 座長 昭和大学江東豊洲病院 消化器センター 鬼丸 学

73. 原発不明扁平上皮癌の初期治療後に原発性上咽頭癌を認めた一例

東京都健康長寿医療センター 消化器内科¹⁾ 大村 卓也¹⁾, 西村 誠²⁾, 木村百合香³⁾
 同 内視鏡科²⁾ 新井 富生⁴⁾, 田村 優子¹⁾, 中嶋研一郎¹⁾
 同 耳鼻咽喉科³⁾ 佐々木美奈¹⁾, 上垣佐登子¹⁾
 同 病理診断科⁴⁾

74. 糖尿病性ケトアシドーシスにより黒色食道を呈した急性壊死性食道炎の1例

聖路加国際病院 消化器内科 江郷 茉衣, 島村 勇人, 中村 健二
 中野 薫, 池谷 敬, 高木 浩一
 石井 直樹, 福田 勝之, 藤田 善幸

75. 飲酒後の嘔吐により発症した出血性食道潰瘍の1例

東葛病院 消化器内科 安達 哲史, 山口 俊和, 神田 仁
 片岡 優子

76. 食道癌肉腫の1切除例

川崎市立川崎病院 外科¹⁾ 森田 覚¹⁾, 小柳 和夫¹⁾, 田中 求¹⁾
 同 病理診断部²⁾ 和多田 晋¹⁾, 萬谷 京子¹⁾, 星本 相淳¹⁾
 慶應義塾大学医学部内視鏡センター³⁾ 壁島 康郎¹⁾, 市東 昌也¹⁾, 相浦 浩一¹⁾
 杉浦 仁²⁾, 掛札 敏裕¹⁾, 大森 泰³⁾

10:36~11:00 胃1

座長 杏林大学医学部 外科 大木亜津子

77. 腹腔鏡下整復術により根治を得た食道裂孔ヘルニアの一例

横浜市立大学附属病院 消化器内科 有本 純, 山田 英司, 関野 雄典
 酒井 英嗣, 大久保秀則, 日暮 琢磨
 飯田 洋, 細野 邦広, 野中 敬
 高橋 宏和, 古出 智子, 稲森 正彦
 前田 慎, 中島 淳, 遠藤 宏樹

78. 4型胃癌の診断に苦慮した1例

防衛医科大学校病院 内科学2¹⁾ 吉松亜希子¹⁾, 堀内 和樹¹⁾, 安江 千尋¹⁾
 同 光学医療診療部²⁾ 井上 梯仁¹⁾, 尾崎 隼人¹⁾, 古橋 廣嵩¹⁾
 山下 允孝¹⁾, 丸田 紘史¹⁾, 安武 優一¹⁾
 成松 和幸¹⁾, 佐藤 宏和¹⁾, 渡辺知佳子¹⁾
 穂苅 量太¹⁾, 三浦総一郎¹⁾, 高本 俊介²⁾
 永尾 重昭²⁾

79. 内視鏡切除を行ったType III胃カルチノイド腫瘍の1例

さいたま赤十字病院 消化器内科¹⁾ 大津威一郎¹⁾, 鎮西 亮¹⁾, 土井 浩達¹⁾
 PCL JAPAN 病理・細胞診センター²⁾ 高橋 正憲¹⁾, 笹島 圭太¹⁾, 渡辺 英伸²⁾

11:00 ~ 11:24 胃2 座長 昭和大学江東豊洲病院 消化器センター 万井真理子

80. *Helicobacter pylori* (HP) 未感染胃に発生した食道胃接合部癌に対してESDを施行した一例

国立国際医療研究センター国府台病院 消化器・肝臓内科¹⁾ 伊藤 光一¹⁾, 矢田 智之¹⁾, 鈴木 桂悟¹⁾
 同 臨床検査科²⁾ 大久保恒希¹⁾, 茶谷 成¹⁾, 竹田 努¹⁾
 青木洋一郎¹⁾, 小飯塚仁彦¹⁾, 石田 剛²⁾
 上村 直実¹⁾

81. 腹腔鏡・内視鏡合同胃局所切除術(LECS)を施行した胃異所性腺の1例

東京逓信病院 消化器科¹⁾ 田顔夫佑樹¹⁾, 関川憲一郎¹⁾, 光井 洋¹⁾
 同 内視鏡センター²⁾ 小林 克也¹⁾, 水谷 浩哉¹⁾, 橋本 直明¹⁾
 同 外科³⁾ 山口 肇²⁾, 奥田 純一³⁾, 下里あゆ子³⁾
 同 病理科⁴⁾ 寺下 勇祐³⁾, 寺島 裕夫³⁾, 岸田由起子⁴⁾
 田村 浩一⁴⁾

82. 当院における内視鏡的胃瘻造設術 術後合併症の検討

国立国際医療研究センター 消化器内科 三島 沙織, 横井 千寿, 青木 智則
 小森 寛之, 大武 優希, 藤澤真理子
 櫻井 恵, 横田 悦子, 渡辺 一弘
 永田 尚義, 櫻井 俊之, 小早川雅男
 秋山 純一

第 3 会 場

評 価 者

昭和大学江東豊洲病院 消化器センター 伊藤 敬義
埼玉医科大学国際医療センター 消化器内科 岩野 博俊

研修医セッション

13:40~14:04 胆道・膵臓 座長 自治医科大学附属病院 消化器センター内科 畑中 恒

83. 胆道癌との鑑別に難渋した黄色肉芽腫性胆嚢炎の一例

横浜市立大学附属病院 消化器内科 高柳 卓矢, 藤田 祐司, 石井 研
関野 雄典, 細野 邦広, 前田 慎
中島 淳, 窪田 賢輔

84. 非典型的な原発性硬化性胆管炎が疑われた若年発症の限局性胆管狭窄の一例

虎の門病院 消化器内科 松村 公男, 今村 綱男, 田村 哲男
小泉 優子, 小山里香子, 松田 正道
竹内 和男

85. 膵管非融合の背側膵に発生した膵癌の一例

がん・感染症センター都立駒込病院 消化器内科 片岡 円, 来間佐和子, 岩崎 将
森 麻紀子, 千葉 和朗, 桑田 剛
藤原 崇, 小泉 浩一, 田畑 拓久
藤原 純子, 荒川 丈夫, 門馬久美子
神澤 輝実

専修医セッション

14:04~14:36 十二指腸・膵 座長 昭和大学江東豊洲病院 消化器センター 野村 憲弘

86. 膵腫瘍との鑑別が困難であった十二指腸GISTの1切除例

獨協医科大学病院 消化器内科 原 瑠以子, 土田 幸平, 岩崎 茉莉
井澤 直哉, 鈴木 統裕, 村岡 信二
坪内美佐子, 土田知恵子, 笹井 貴子
平石 秀幸

87. 黒色便を契機に診断された十二指腸GISTの一例

上尾中央総合病院 消化器内科¹⁾ 柴田 昌幸¹⁾, 笹本 貴広¹⁾, 大舘 幸太¹⁾
 同 外科²⁾ 和久津亜紀子¹⁾, 水野 敬宏¹⁾, 外處 真道¹⁾
 同 病理診断科³⁾ 片桐 真矢¹⁾, 山城 雄也¹⁾, 近藤 春彦¹⁾
 平井紗弥可¹⁾, 三科 友二¹⁾, 深水 雅子¹⁾
 長澤 邦隆¹⁾, 明石 雅博¹⁾, 渡邊 東¹⁾
 土屋 昭彦¹⁾, 西川 稿¹⁾, 山中 正己¹⁾
 水谷 知央²⁾, 横田 亜矢³⁾

88. 下血を契機に発見された十二指腸脂肪腫の一例

日本大学医学部附属板橋病院 消化器肝臓内科 菊田 大 一 郎, 林田 まり子, 佐藤 秀樹
 宮田 隆, 牧野 加織, 大山 恭平
 春田 朋子, 中村 由紀, 川島志布子
 永井晋太郎, 堀内 裕太, 上原 俊樹
 好士 大介, 菊池 浩史, 中村 仁美
 原澤 尚登, 水野 滋章, 森山 光彦

89. 石灰化が著明なSPNの1切除例

北里大学東病院 消化器内科¹⁾ 大高 史聖¹⁾, 木田 光広¹⁾, 奥脇 興介¹⁾
 同 消化器外科²⁾ 山内 浩史¹⁾, 宮澤 志朗¹⁾, 岩井 知久¹⁾
 同 病院病理部³⁾ 菊地 秀彦¹⁾, 渡辺 摩也¹⁾, 今泉 弘¹⁾
 小泉和 三郎¹⁾, 田島 弘²⁾, 島津 将²⁾
 大部 誠³⁾, 柳澤 信之³⁾

第 4 会 場

評 価 者

昭和大学江東豊洲病院 消化器センター	浦上 尚之
昭和大学藤が丘病院 消化器内科	黒木優一郎
国際親善総合病院 消化器内科	日引 太郎

研修医セッション

9:00~9:24 小腸・大腸 座長 慶應義塾大学医学部 消化器内科 中里 圭宏

90. 出血性ショックを生じ、カプセル内視鏡で診断し得た成人Meckel憩室の1例

筑波大学 消化器内科 ¹⁾	丹下 善隆 ¹⁾ , 坏 大輔 ¹⁾ , 奈良坂俊明 ²⁾
筑波大学附属病院 光学診療部 ²⁾	俣野 大介 ¹⁾ , 佐藤 雅志 ¹⁾ , 岩井健太郎 ¹⁾
	遠藤 莊登 ¹⁾ , 陶 経緯 ¹⁾ , 寺崎 正彦 ¹⁾
	金子 剛 ¹⁾ , 鈴木 英雄 ²⁾ , 溝上 裕士 ²⁾
	兵頭一之介 ¹⁾

91. 急性胆嚢炎を併発した好酸球性胃腸炎の一例

昭和大学横浜市北部病院 消化器センター ¹⁾	小林 孝弘 ¹⁾ , 岡 J由衣 ¹⁾ , 杉原 雄策 ¹⁾
同 病理診断科 ²⁾	神山 勇太 ¹⁾ , 片岡 伸一 ¹⁾ , 小川 悠史 ¹⁾
	中村 大樹 ¹⁾ , 若村 邦彦 ¹⁾ , 宮地 英行 ¹⁾
	大越 章吾 ¹⁾ , 工藤 進英 ¹⁾ , 国村 利明 ²⁾

92. 消化管ポリポースフォロ内視鏡の際偶然発見された無症候性大腸アニサキス症の一例

北里大学北里研究所病院 消化器内科 ¹⁾	佐々木賢一 ¹⁾ , 芹澤 宏 ¹⁾ , 中野 雅 ¹⁾
同 炎症性腸疾患先進医療センター ²⁾	加藤裕佳子 ¹⁾ , 清水 清香 ¹⁾ , 小林 拓 ²⁾
同 病理診断科 ³⁾	渡辺 憲明 ¹⁾ , 土本 寛二 ¹⁾ , 日比 紀文 ²⁾
	未盛 友浩 ³⁾ , 森永正二郎 ³⁾

9:24~9:56 大腸 座長 東京大学医学部附属病院 光学医療診療部 吉田俊太郎

93. 0-IIc様陥凹性病変を呈した前立腺癌直腸浸潤の一例

聖マリアンナ医科大学 消化器・肝臓内科 ¹⁾	星野 俊 ¹⁾ , 小澤俊一郎 ¹⁾ , 池田 佳子 ¹⁾
同 病院病理部 ²⁾	石郷岡晋也 ¹⁾ , 細谷 浩介 ¹⁾ , 松尾 康正 ¹⁾
	山下 真幸 ¹⁾ , 前畑 忠輝 ¹⁾ , 山本 博幸 ¹⁾
	安田 宏 ¹⁾ , 高木 正之 ²⁾ , 伊東 文生 ¹⁾

94. 高齢者悪性狭窄に対する姑息的大腸ステントの2例

東邦大学医療センター佐倉病院 内科 石川 真, 山田 哲弘, 佐々木大樹
 勝俣 雅夫, 平山 圭穂, 宮村 美幸
 新井 典岳, 菊地 秀昌, 岩佐 亮太
 古川 竜一, 曾野 浩治, 長村 愛作
 中村健太郎, 青木 博, 吉松 安嗣
 津田裕紀子, 竹内 健, 高田 伸夫
 鈴木 康夫

95. 内視鏡止血不能にてコイル塞栓で止血された仮性動脈瘤由来大腸憩室出血の一例

東京都立広尾病院 消化器内科¹⁾ 米山 尚慶¹⁾, 梅沢翔太郎¹⁾, 加藤 孝征¹⁾
 同 内視鏡センター²⁾ 小山 茂²⁾, 金崎 峰雄¹⁾, 新倉 利啓¹⁾
 同 診療放射線科³⁾ 藤井 徹朗¹⁾, 城野 文武¹⁾, 秋本 恵子¹⁾
 北條裕美子¹⁾, 藤澤 信隆¹⁾, 竹田 利明³⁾

96. 大腸ステントが逸脱し緊急手術となった一例

相模原協同病院 初期臨床研修医¹⁾ 矢部 健介¹⁾, 石黒 康浩²⁾, 山根 敬子²⁾
 同 消化器内科²⁾ 三島 孝仁²⁾, 矢野 貴史²⁾, 中目 哲平²⁾
 同 消化器外科³⁾ 村田 東²⁾, 荒木 正雄²⁾, 藤平 大介³⁾
 河野 悟³⁾, 高橋 知秀³⁾

専修医セッション

9:56~10:20 大腸1 座長 東京慈恵会医科大学附属柏病院 消化器・肝臓内科 内山 幹

97. 糖尿病ケトアシドーシスに併発した狭窄型虚血性腸炎の1例

東邦大学医療センター大森病院 消化器内科¹⁾ 西川 雄佑¹⁾, 森田 宏¹⁾, 天沼 誠¹⁾
 同 総合診療科²⁾ 廣瀬 元彦¹⁾, 佐藤 真司¹⁾, 中野 茂¹⁾
 同 病院病理部³⁾ 倉形 秀則¹⁾, 五十嵐良典¹⁾, 住野 泰清¹⁾
 本田 善子²⁾, 島田 長人²⁾, 石渡 誉郎³⁾
 大久保陽一郎³⁾, 澁谷 和俊³⁾

98. 大腸内視鏡検査前処置時のpicosulfate内服が誘因と考えられた虚血性大腸炎の一例

東京都立墨東病院 内科¹⁾ 松岡 愛菜¹⁾, 堀内 亮郎²⁾, 小林 克誠¹⁾
 同 内視鏡科²⁾ 青沼 映美¹⁾, 上山 俊介¹⁾, 石橋 史明¹⁾
 同 外科³⁾ 外山 雄三¹⁾, 間野 真也¹⁾, 古本 洋平¹⁾
 国際医療福祉大学三田病院 外科・消化器センター⁴⁾ 那須 啓一³⁾, 稲田健太郎³⁾, 松田 真輝³⁾
 村山 巖一¹⁾, 西川 武司³⁾, 佐崎なほ子¹⁾
 鈴木 伸治⁴⁾, 真栄城 剛³⁾, 忠願寺義通¹⁾
 藤木 和彦¹⁾

99. 4年の経過を追うことが可能であった直腸側方発育型腫瘍の1例

東京慈恵会医科大学附属病院 内視鏡科¹⁾ 沖 沙佑美¹⁾, 井出 大資^{1,2)}, 斎藤 彰一¹⁾
 同 消化器・肝臓内科²⁾ 猪又 寛子¹⁾, 玉井 尚人¹⁾, 加藤 智弘¹⁾
 同 病理学講座³⁾ 田尻 久雄^{1,2)}, 池上 雅博³⁾

10:20~10:44 大腸2 座長 東京医科歯科大学医学部 消化器内科 大島 茂

100. 超音波内視鏡下穿刺術(EUS-FNA)により術前診断し得た直腸GISTの1例

東邦大学医療センター大橋病院 消化器内科¹⁾ 三登久美子¹⁾, 大牟田繁文¹⁾, 富永 健司¹⁾
 同 第三外科²⁾ 鈴木 武志¹⁾, 佐藤浩一郎¹⁾, 伊藤 紗代¹⁾
 同 病理診断科³⁾ 北川 智之¹⁾, 加藤 充¹⁾, 竹中由希夫¹⁾
 厚生中央病院 消化器病センター⁴⁾ 吉田 有輝¹⁾, 牧野 敏之¹⁾, 石井 智貴²⁾
 大辻 絢子²⁾, 長尾さやか²⁾, 榎本 俊行²⁾
 齋田 芳久²⁾, 横内 幸³⁾, 高橋 啓³⁾
 剛崎 寛徳⁴⁾, 前谷 容¹⁾

101. アメーバ感染を伴った直腸癌の1例

日本医科大学付属病院 消化器外科 赤間 悠一, 進士 誠一, 菅 隼人
 山田 岳史, 小泉 岐博, 高田 英志
 杉田 久記, 内田 英二

102. 多彩な所見を呈した multiple lymphomatous polyposis (MLP) の一例

関東労災病院 消化器内科 中崎奈都子, 林 栄一, 紺田 健一
 金子 麗奈, 原 浩二, 金 民日
 草柳 聡, 馬場 俊之, 小川 正純
 佐藤 譲

10 : 44 ~ 11 : 16 小腸1 座長 昭和大学藤が丘病院 消化器内科 猪 聡志

103 . 吐下血を呈しダブルバルーン内視鏡にて診断処置した小腸憩室出血の一例

虎の門病院 消化器内科 和田有美子, 栗林 泰隆, 小川 修
 野村 浩介, 木村 隆輔, 山田 晃弘
 古畑 司, 山下 聡, 菊池 大輔
 松井 啓, 三谷 年史, 飯塚 敏郎
 布袋屋 修, 貝瀬 満

104 . 免疫不全の背景因子を伴わないサイトメガロウイルス小腸炎の 1 例

横浜労災病院 消化器内科 廣谷あかね, 佐藤 晋二, 池田 良輔
 梅村 隆輔, 小宮 靖彦, 稲生 優海
 河島 圭吾, 江塚 明子, 金沢 憲由
 高野 幸司, 大谷 節哉, 川名 憲一
 永瀬 肇

105 . 小腸内視鏡で診断を得た腸結核の一例

横浜南共済病院 佐々木典子, 平尾茉莉名, 小宮山哲史
 川西 彩, 山田 博昭, 寺田 昌弘
 西郡 修平, 濱中 潤, 三浦 雄輝
 岡 裕之, 洲崎 文男, 岡崎 博

106 . カプセル内視鏡で発見, シングルバルーン小腸内視鏡にて切除し得た小腸の

Inverted hyperplastic polyp の 1 例

日本大学医学部 消化器肝臓内科学分野 山名陽一郎, 松本 直樹, 牧野 加織
 宮田 隆, 大山 恭平, 春田 明子
 川島志布子, 中村 由紀, 堀内 裕太
 上原 俊樹, 好土 大介, 中村 仁美
 菊池 浩史, 佐藤 秀樹, 原澤 尚登
 水野 滋章, 森山 光彦

11 : 16 ~ 11 : 48 小腸2 座長 東邦大学医療センター大橋病院 消化器内科 三枝 善伯

107 . 多発消化管潰瘍を呈した好酸球性多発血管炎性肉芽腫症の 1 例

防衛医科大学校病院 内科学 2¹⁾ 堀内 和樹¹⁾, 安江 千尋¹⁾, 吉松亜希子¹⁾
 同 内科学 3²⁾ 井上 悌仁¹⁾, 尾崎 隼人¹⁾, 古橋 廣嵩¹⁾
 東京大学医学部附属病院 神経内科³⁾ 富樫 尚彦²⁾, 山下 允孝¹⁾, 丸田 紘史¹⁾
 防衛医科大学校病院 光学医療診療部⁴⁾ 安武 優一¹⁾, 佐藤 宏和¹⁾, 成松 和幸¹⁾
 渡辺知佳子¹⁾, 高本 俊介¹⁾, 清水 潤³⁾
 穂苅 量太¹⁾, 永尾 重昭⁴⁾, 三浦総一郎¹⁾

108. 消化管出血を契機に発見されたポリープ様の形態を呈した小腸GISTの一例

戸田中央総合病院 消化器内科¹⁾ 青木 勇樹¹⁾, 山本健治郎¹⁾, 吉益 悠¹⁾
 同 消化器外科²⁾ 竹内 啓人¹⁾, 永谷 菜穂¹⁾, 竹内 眞美¹⁾
 田中 麗奈¹⁾, 羽山 弥毅¹⁾, 山田 昌彦¹⁾
 堀部 俊哉¹⁾, 原田 容治¹⁾, 三室 晶弘²⁾
 高木 融²⁾

109. 暗赤色便、貧血を契機に発見された空腸Lymphangiomaの1例

東海大学医学部附属病院 消化器内科¹⁾ 水上 創¹⁾, 五十嵐宗喜¹⁾, 中村 淳¹⁾
 同 消化器外科²⁾ 築根 陽子¹⁾, 内田 哲史¹⁾, 湯原 宏樹¹⁾
 同 病理診断科³⁾ 小池 潤¹⁾, 鈴木 孝良¹⁾, 峯 徹哉¹⁾
 富奥 美藤²⁾, 増岡 義人²⁾, 鍋島 一仁²⁾
 中村 健司²⁾, 平林 健一³⁾, 中村 直哉³⁾

110. 癒着性イレウスを契機に診断された小腸腫瘍の1例

杏林大学 第3内科 尾崎 良, 三浦 みき, 齋藤 大祐
 櫻庭 彰人, 山田 雄二, 小山 元一
 高橋 信一