第73回　日本消化器病学会甲信越支部例会
第95回　日本消化器内視鏡学会甲信越支部例会
合同支部例会
第25回　日本消化器病学会甲信越支部専門医セミナー
第50回　日本消化器病学会甲信越支部教育講演会

抄　録　集

会　期：2023（令和5）年11月25日（土）～26日（日）

会　場：朱鷺メッセ 新潟コンベンションセンター
〒950-0078 新潟市中央区万代島6番1号
TEL：025-246-8400

会　長：本間　照
（済生会新潟病院 院長 消化器内科）

ご　挨　拶

第73回日本消化器病学会甲信越支部例会、第95回日本消化器内視鏡学会甲信越支部例会の合同例会を担当させていただくことになりました済生会新潟病院の本間　照と申します。大変光栄に存じますとともに身の引き締まる思いでございます。

2020年以来、どの施設もCOVID-19対応に全力を尽くしてきたと思います。法的取扱いが5類に変わったとはいえ、ウイルスが消滅したわけではないため、病院内での感染対策にはこれからも十分注意を払っていかなければなりません。この苦しい3年間に私たちは何を学んだでしょうか。感染症に対する考え方、姿勢。特殊病態の感染対策。そして患者年齢層の変化、80代90代の高齢者がどれほど多いことか。さらに、これら高齢患者には多くの疾患が併存し、最前線では総合診療の重要性がますます増大しています。一方、この間にも多くの新規薬剤が開発、上市され、それと共に疾患の病態解明も進んでいます。省みれば、医療を支える側の偏在、高齢化は深刻な問題です。追い打ちをかけるように医師の時間外労働規制が始まります。効率性が求められ、教育も、「経験は減らさないで超勤を減らす」。

合同シンポジウム１は、女性医師の会の先生方を中心に、「ネクストジェネレーションと考える ～多様性とエビデンスの礎～」と題してのセッションを企画いただきました。また、特別講演として、東京理科大学情報工学科の篠崎智大先生からご講演を頂けることになりました。合同シンポジウム２では「炎症性腸疾患に対する新規治療とバイオ治療再考」を企画しました。多くのストラテジーを手に入れたがゆえに混乱してしまったとも見える現状を、みんなで経験を持ち寄って、少しでも交通整理が出来ればと願っています。合同ワークショップでは「消化器疾患に対する低侵襲治療」として、来たるべき超高齢化社会を見据えての治療戦略を語り合い、「効率性の高い忙しさ」に繋がっていければ嬉しいです。

教育講演では愛媛大学 日浅　陽一先生、国立がん研究センター 肱岡　範先生、新潟県立がんセンター 小林　正明先生の三先生からご講演を頂きます。大きく変化していく消化器診療の鍵を握る先生方からお話しいただける幸運に恵まれました。新潟大学の寺井　崇二教授、若井　俊文教授に深謝いたします。

忙しさに流されそうになっても、基本は「一例一例を大切に、充分考え抜くこと」に変わりはないと思います。皆様とお会いして、医療や教育にかける情熱を、そして対面なればこその機微を感じて、この会が、また明日の診療への力となることを願っております。

令和５年10月吉日

第73回　日本消化器病学会甲信越支部例会
第95回　日本消化器内視鏡学会甲信越支部例会
合同例会
第25回　日本消化器病学会甲信越支部専門医セミナー
第50回　日本消化器病学会甲信越支部教育講演会

会長　本間　照（済生会新潟病院 消化器内科）

会場案内

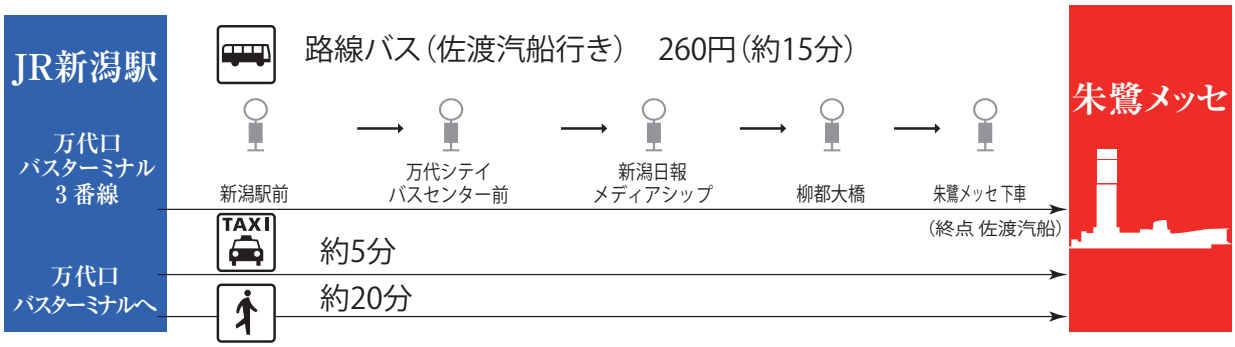

近隣の駐車場：１日最大 1,500 円【Ⓐ～Ⓔ】 ※学会参加の優待はありません。

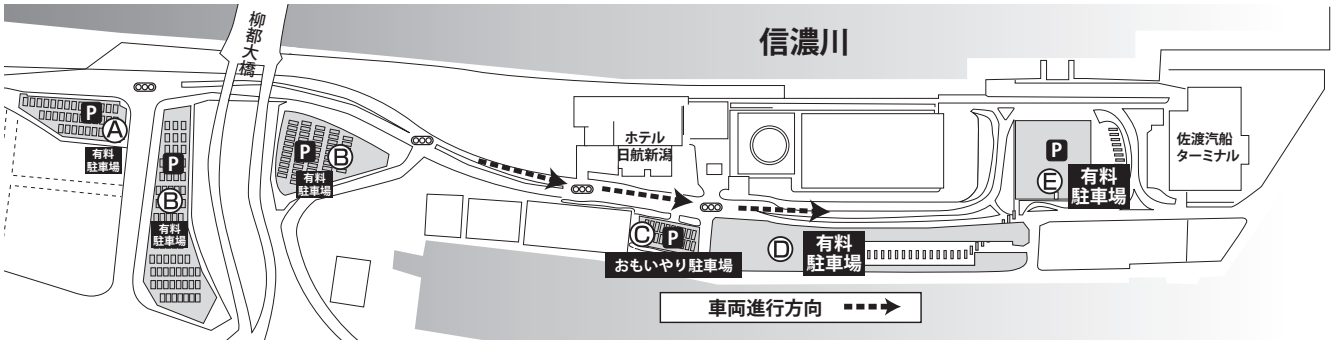

会場案内図

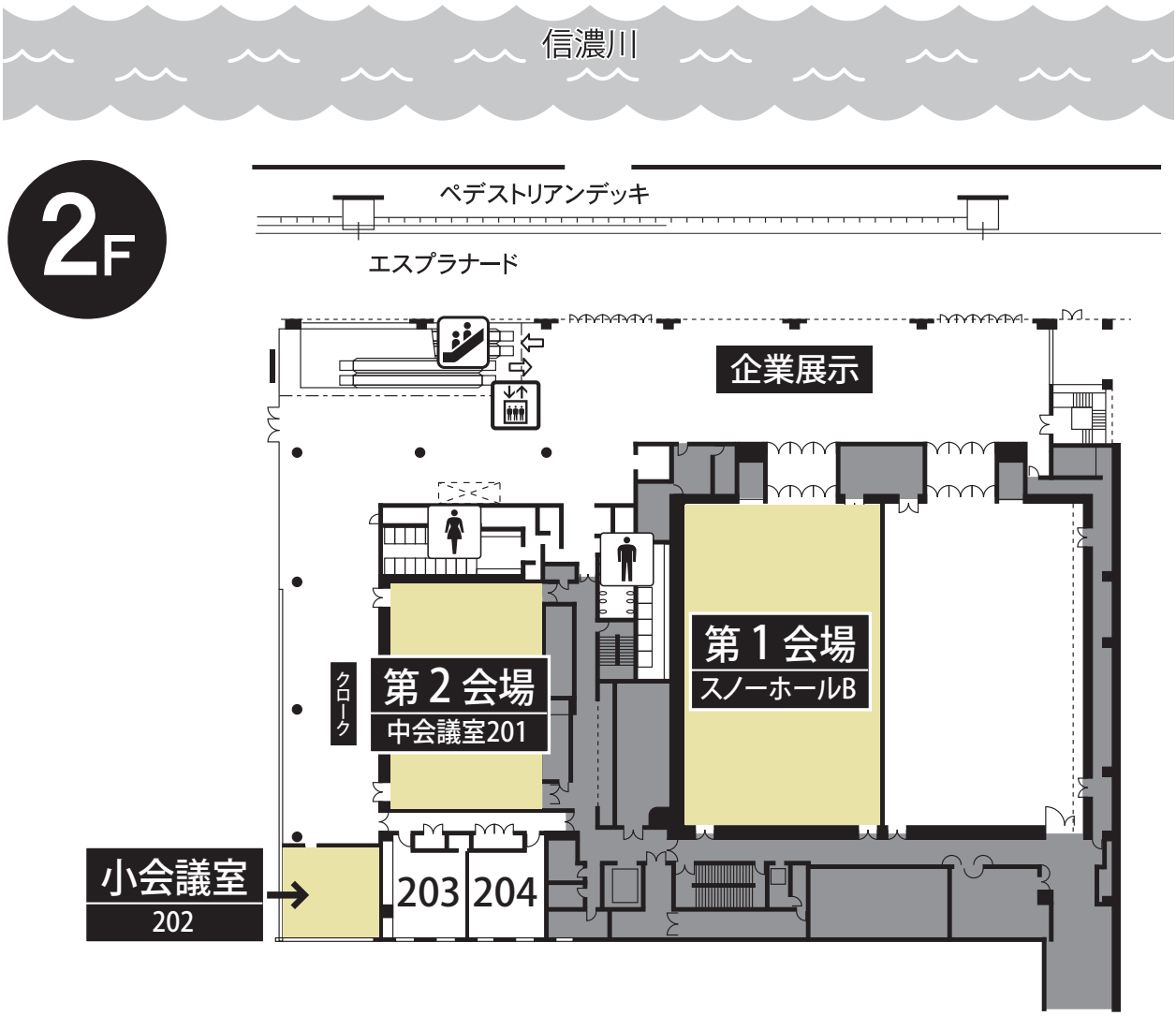
信濃川
2F
ペデストリアンデッキ
エスプラナード
企業展示
第１会場
スノーホールB
第２会場
中会議室201
クローク
小会議室
202
203
204

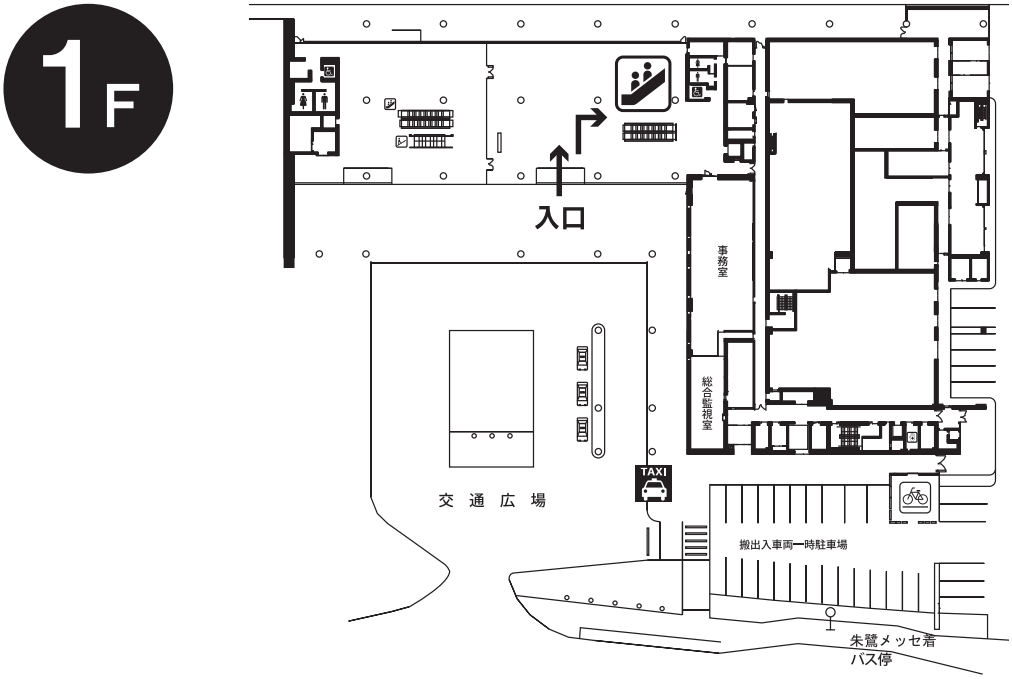
1F
入口
事務室
総合監視室
交 通 広 場
TAXI
搬出入車両一時駐車場
朱鷺メッセ着
バス停

日　程　表

1日目 11月25日(土)

2 F　第1会場（スノーホールB）

時間	セッション	演題番号
8:50	開会式	
9:00	研修医・専攻医セッション 1 座長：田覚　健一	PL1-1 PL1-2 PL1-3 PL1-4
9:24 9:30	研修医・専攻医セッション 2 座長：岡　宏充	PL2-1 PL2-2 PL2-3 PL2-4
9:54 10:00	一般演題 胆・膵 1 座長：佐藤　聡史	1 2 3 4 5
10:30 10:35	胆・膵 2 座長：深澤　佳満	6 7 8 9 10
11:05 11:10	肝 1 座長：柴田　壮一郎	11 12 13 14 15 16
11:46 12:00	合同評議員会	
13:00	合同シンポジウム1 「ネクストジェネレーションと考える～多様性とエビデンスの礎～」 指定演題 司会：高野　伸一 演者：1　影向　一美 2　藪崎　裕 特別講演 司会：中山　佳子 演者：篠崎　智大	S1-01 S1-02
14:40 14:50	教育講演 1 「これからの肝疾患診療」 座長：寺井　崇二 演者：日浅　陽一	
15:50	教育講演2 「胆道癌・膵癌に対するがんゲノム医療の現状と治療戦略」 座長：若井　俊文 演者：肱岡　範	
16:50	教育講演3 「*H. pylori* 陰性時代の胃癌内視鏡診断―除菌後胃癌を中心に」 座長：本間　照 演者：小林　正明	
17:50		

2 F　第2会場（中会議室201）

時間	セッション	演題番号
9:00	一般演題 大腸 座長：岩永　明人	17 18 19 20 21 22
9:36 9:41	食道・胃・十二指腸 1 座長：大工原　誠一	23 24 25 26
10:05 10:10	合同シンポジウム2 「炎症性腸疾患に対する新規治療とバイオ治療再考」 司会：冨永　顕太郎 平山　敦大	S2-01 S2-02 S2-03 S2-04 S2-05 S2-06 S2-07 S2-08 S2-09 S2-10
11:50 12:00	ランチョンセミナー1 「UC治療における基本strategyとTNF阻害薬のポジショニングを再考する」 座長：横山　純二 演者：加藤　順 （田辺三菱製薬株式会社）	
13:00		

2 F　第3会場（小会議室202）

時間	セッション
8:00	消化器内視鏡学会 幹事会
8:50	
10:00	消化器病学会 幹事会
11:00	合同幹事会
12:00	
14:40	合同シンポジウム1 懇親会 （小会議室204）
16:10	

2 F　展示会場（ホワイエ）

時間	
9:00	企業展示
17:40	

2日目 11月26日(日)

2 F 第1会場（スノーホールB）

	セッション	演題番号
9:00	**英語セッション** 座長：中島　尚	E-1 E-2 E-3 E-4
9:24 9:30	**一般演題** 食道・胃・十二指腸 2 座長：鈴木　庸弘	27 28 29 30
9:54 9:59	小腸・その他 座長：吉田　貴史	31 32 33 34 35 36
10:35 10:40	胆・膵 3 座長：中村　晃	37 38 39 40 41
11:10 11:15	肝 2 座長：小宮山　泰之	42 43 44 45 46 47
11:51		
12:10	**ランチョンセミナー2** **「世界に挑戦する日本の内視鏡AI」** 座長：小林　正明 演者：平澤　俊明 多田　智裕 （株式会社AIメディカルサービス）	
13:10	**閉会式**	

2 F 第2会場（中会議室201）

	セッション	演題番号
9:00	**合同ワークショップ** **「消化器疾患に対する低侵襲治療」** 司会：高野　伸一 木村　岳史 コメンテーター：加納　陽介	W-1 W-2 W-3 W-4 W-5 W-6 W-7 W-8
10:20	**専門医セミナー１　消化管疾患** 司会：高橋　一也 症例提示：山崎　駿 パネリスト：久野　徹 岡村　卓磨 高綱　将史	
11:10	**専門医セミナー２　肝疾患** 司会：阿部　寛幸 症例提示：小島　康輔 パネリスト：山下　裕騎 村岡　優 薛　徹	
12:00		

2 F 第3会場（小会議室202）

2 F 展示会場（ホワイエ）

9:00	企業展示
13:00	

学会発表および質疑応答についてのお願い

抄録集が事前に届いた先生は抄録集をご持参ください。

支部例会へ参加される先生方へのご案内

1．参加受付（共通）

【場所】朱鷺メッセ 新潟コンベンションセンター　2F　ホワイエ
【日時】2023年11月25日(土)8時～16時45分
　　2023年11月26日(日)8時15分～11時30分

●クローク

【場所】第2会場前
【時間】2023年11月25日(土)8時～18時
　　2023年11月26日(日)8時15分～13時15分

●事前参加登録をされた方

参加当日は、参加登録完了後に返信された「お申込み控え」メール記載のQRコードをご持参ください。

QRコードを参加者受付の自動発券機へかざすと、参加証兼領収書を発行します。
（参加証兼領収書の事前発送はございません）

※QRコードは下記のいずれかの方法でご持参ください。
・「お申込み控え」メール記載のQRコードを表示する。
・予め参加登録マイページにログインして、QRコードのスクリーンキャプチャーを撮っておく。
・予め参加登録マイページにログインして、QRコードを印刷して参加当日は印刷した用紙を持参する。

●当日登録をされる方

PCまたはスマートフォンなどでご登録いただき、クレジットカード決済後に配信されます参加登録費決済完了メールを総合案内にてご提示ください。（当日の現金での受付は行いません）

※参加証のない方の入場はお断りいたします。
※参加証兼領収書の再発行は一切行いませんので、会期中は紛失などされませんよう大切にご使用くださいますようお願い申し上げます。

2．参加登録（共通）

現地参加予定の方も、Live配信（教育講演会のみ）の方も、オンラインで事前参加登録が必要となります。

予め参加登録をお済ませください。

■参加費

参加種類	参加区分	参加登録費
日本消化器病学会甲信越支部例会／専門医セミナー	会員	3,000円（不課税）
	非会員	3,300円（消費税10%込）
	医学部生（研修医を除く）※1	無料
教育講演会※2	会員	3,000円（不課税）
日本消化器内視鏡学会支部例会	会員	3,000円（不課税）
	非会員	3,300円（消費税10%込）
	医学部生（研修医を除く）※1	無料

※1 学生の参加は無料となります。受付にて学生証をご提示ください。
※2 教育講演会をLive配信で受講される方は事前参加登録のみとなります。11月20日（月）23時59分までにお申込みください。

事前参加登録をいただいても、入場の記録がない場合は、参加点の対象にはなりませんのでご注意ください。
https://conference-pay.com/registration/jsgeel50

3．単位登録
「日本消化器病学会 支部例会、支部専門医セミナー、支部教育講演会の単位登録」は、13ページを参照の上ご自身でWeb登録をお願いいたします。

「日本消化器内視鏡病学会の単位登録」は14ページを参照の上ご自身でWeb登録をお願いいたします。

4．質疑・応答について（共通）
発表に対しての質疑においては、質問、実質的な討論を優先し、できるだけコメントはお控えくださいますようお願いいたします。特に若手の審査演題についてはご留意ください。
発言の際には、あらかじめ会場に設置してあるマイクの前でお待ちいただき、所属・氏名を述べた後、簡潔明瞭にお願いいたします。

5．ランチョンセミナーについて（共通）
事前申込制です。 ご希望の方は、11月20日(月) 23：59 までに例会の参加登録をお済ませの上、お申し込みをお願いいたします。
フードロス削減の取り組みとして、事前申込数分＋予備（若干数）のお弁当をご用意いたします。整理券は、参加証と一緒にお渡しいたします。事前申込の無い方は、当日席に余裕があれば聴講は可能ですが、お弁当がない場合がございますので、ご留意ください。

■ランチョンセミナー1（2023年11月25日(土)12：00～13：00）
「UC治療における基本strategyとTNF阻害薬のポジショニングを再考する」
※第73回日本消化器病学会甲信越支部例会 日本消化器病学会甲信越支部 第25回専門医セミナーよりお申込みください。
https://conference-pay.com/registration/jsgekse73

■ランチョンセミナー2（2023年11月26日(日)12：10～13：10）
「世界に挑戦する日本の内視鏡AI」
※第95回日本消化器内視鏡学会　甲信越支部例会よりお申し込みください。
https://conference-pay.com/registration/jges95

座長・演者の先生方へのご案内（1～3共通、4.消化器病学会）

1．予定時刻の30分前までに総合受付内「座長・演者受付」にて受付をお願いいたします。
2．ご担当セッション開始10分前までに、各会場の次座長・演者席にお着きください。
3．進行を円滑にするために演題名などの紹介は省略し、実質的な討論に時間を配分できるようご配慮をお願いいたします。
4．消化器病学会支部奨励賞について：座長ならびに座長推薦の2名の先生で採点をいただきます。採点用紙は予めメール添付にてご案内いたしますので出力の上ご持参願います。
採点はご自身の施設以外から研修医1演題、専攻医1演題を選んでご投票ください（一般演題に限ります）。投票箱は、総合受付に例会終了まで設置いたします。
※当日投票用紙をお忘れの場合は座長受付にご用意しております。

演者の先生方へのご案内（共通）

1．口演時間

合同シンポジウム1：指定演題　発表 15分（質疑応答含む）
合同シンポジウム2：発表 6分、質疑応答 3分　計9分
合同ワークショップ：発表 6分、質疑応答 3分　計9分
研修医・専攻医セッション、英語セッション・一般演題：発表 4分、質疑応答 2分　計6分
※口演におきましては、時間厳守でお願いいたします。

2．発表形式

●発表の10分前までには各会場の次演者席にお着きください。
●すべてPCによる発表のみとなります。
その他スライド、ビデオなどは使用できませんので、ご注意ください。
●スクリーンサイズは16：9に対応しています。
●発表者ツールの使用はできませんのでご注意ください。
●動画がある場合、Macintoshでの発表の場合は、必ずPC本体をお持ちください。
●演台には、モニター、キーボード、マウスを準備します。ご自身で操作をお願いいたします。

3．発表データの受付

ご発表セッション開始の60分前（朝一番のセッションは20分前）までに、「PCセンター」にて受付および動作確認を行なってください。

【場所】2F　ホワイエ
【時間】11月25日(土)8：00～17：50
　　11月26日(日)8：15～12：00

お預かりしたデータは事務局のPCにコピーいたします。
（コピーしたデータは学会終了後、主催者側で責任を持って消去いたします。）
PC本体をお持ち込みの場合はPCにて試写を行い、PC本体はご自身で会場内オペレータまでお渡しください。セッション終了後ご自身でお引き取りをお願いいたします。

4．発表データ作成について

1）発表データは、USBメモリを推奨します。
2）受付でのデータ編集はお断り致します。また、受付完了後データを修正された場合は、再受付をしてください。
3）発表会場ではデータの修正はできませんので、予めご了承ください。
4）事務局で用意いたします PCのOSと対応アプリケーションは以下のとおりです。
　OS：Windows11
　アプリケーション：Microsoft PowerPoint2021（365）
5）フォントは文字化けを防ぐため下記フォントを推奨いたします。
　日本語：MSゴシック、MSPゴシック、MS明朝、MSP明朝
　英　語：Arial、Arial Black、Century、Century Gothic
6）データのファイル名は「演題番号－演者氏名」としてください。
7）ご持参いただくメディアには、当日発表されるデータ（完成版）以外のデータを入れないようにしてください。
8）発表データ作成後、作成したPC以外で正常に作動するかチェックすることを推奨いたします。

9）動画がある場合およびMacintoshをご使用しての発表の場合は、PC本体を持ち込んでください。
10）患者の個人情報に抵触する可能性のある内容は、ご本人あるいはその代理人からインフォームド・コンセントを得た上で、個人が特定されないように十分注意した内容でご発表ください。
11）メディアを介したウイルス感染の事例がありますので、最新のウイルス駆除ソフトでチェックしてください。

【PC本体を持ち込まれる場合の注意事項】
1）持ち込みするPCは、ご自身で会場内PCオペレータへお渡しください。
発表後、会場内PCオペレータより返却いたしますので、忘れずにお受け取りください。
また、発表10分前までには、次演者席にお越しください。

2）モニター出力端子にHDMIコネクター（通常のモニター端子）が装備されているものに限ります（図）。
タブレット端末でのご発表はできません。
3）接続トラブルなどの場合に備え、バックアップデータを必ずお持ちください。
PC本体を持ち込みの場合、バッテリーでの発表はトラブルの原因になります。必ず電源アダプタをご用意ください。
4）発表中にスクリーンセーバーや省電力機能によって電源が切れないよう、予め設定の確認・変更をお願いいたします。

利益相反（COI）の開示について
発表には、演者に関するCOI状態の自己申告及び開示が必要です。発表の際、**COI開示スライドを表題の次の2枚目にご提示ください。**
COIの自己申告につきましては、下記の通りにお願い致します。

・消化器病学会からの発表
今回の支部例会では、演題登録にあたり、すでにCOIの有無を申告いただいており、その演題の内容に関連してCOIが生じる場合には、学会ホームページにありますCOI申告フォームにご入力いただいております。支部例会の演題登録が完了してから新たなCOIが生じた場合には、適宜申告フォームにてご申告頂きますようお願い申し上げます。
詳しくは学会ホームページ（http://www.jsge.or.jp/coi/shibu_coi/index.php）をご覧ください。

・消化器内視鏡学会からの発表
消化器内視鏡学会支部例会、支部セミナーの発表・講演に際しては、日本消化器内視鏡学会の規定に沿った、発表筆頭者のCOI開示が求められています。
消化器内視鏡学会からの発表および、合同シンポジウム、合同ワークショップでの発表では、当日、発表開始時におけるスライドでの提示のほか、**受付時にCOI申告書を提出いただきます。申告書はCOIの有無にかかわらず提出の必要があります。事前に学会ホームページよりダウンロードして記入し、当日ご提出をお願いいたします。**
スライド提示とCOI申告書フォームは以下からダウンロードできます。
http://www.jges.net/index.php/member_submenu/archives/12

■倫理承認について
日本消化器内視鏡学会＞各種手続き＞演題応募における倫理審査にてご確認ください。
https://www.jges.net/medical/procedure/ethical-review-of-abstract-submission

日本消化器内視鏡病学会 優秀演題表彰

卒後5年目までの演者の先生には研修医・専攻医セッションでご発表いただき、この演題の中から優秀演題を選び、表彰いたします。

また、卒後6年目以降の先生方の演題からも優秀演題を選出し、表彰いたします（一般演題に限ります）。

お知らせ（共通）

発表は、本学会会員または研修医に限ります。非会員の方は、学会ホームページをご確認いただき、入会手続きをしてください。

関連会合

合同評議員会	11月25日(土)12：00～13：00 第1会場（2F スノーホールB）
消化器内視鏡学会幹事会	11月25日(土) 8：00～ 8：50 2F 小会議室202
消化器病学会幹事会	11月25日(土)10：00～11：00 2F 小会議室202
合同幹事会	11月25日(土)11：00～12：00 2F 小会議室202
合同シンポジウム1懇親会	11月25日(土)14：40～16：10 2F 小会議室204

日本消化器内視鏡学会

ENDOSCOPIC FORUM for digestive disease（日本消化器内視鏡学会甲信越／北陸地方会雑誌）への論文投稿をお願いいたします。

（投稿詳細は甲信越支部ホームページをご覧ください）

第73回日本消化器病学会甲信越支部例会・
第95回日本消化器内視鏡学会甲信越支部例会合同支部例会
事務局

社会福祉法人恩賜財団済生会支部新潟県済生会済生会新潟病院
横山 純二、籏 康之、吉川 未織
〒950-1104　新潟県新潟市西区寺地280-7
TEL：025-233-6161　　FAX：025-233-8880

学会運営事務局

株式会社シンセンメディカルコミュニケーションズ
〒950-0983　新潟市中央区神道寺1-6-14
TEL：025-278-7232　　FAX：025-278-7285
jsge_kse73@shinsen-mc.co.jp

託児所のご案内

学会期間中、託児所を設置いたします。詳細は学会ホームページをご確認ください。

日本消化器病学会支部主催の学術集会 Web単位登録開始について（2023年より）

2023年1月11日より公開されました「マイページ」より、2018年1月以降に開催された支部例会、支部専門医セミナー、支部教育講演会を対象に参加登録を行っております。本学会ホームページ上にあるマイページよりログイン後、「参加登録」にて登録可能ですので、ご利用ください。

〇参加登録手順

1．参加証明書の発行または出力する。

2．学術集会終了後、マイページ上で参加登録画面へ遷移します。

2-1. マイページへログイン後、「メニュー」ボタンを押します。

2-2. メニューより、「参加登録」を押します。

2-3. 参加登録画面へ遷移後、「支部主催学術集会はこちら」ボタンを押します。

3．参加証明書に掲載されている番号（15桁）を入力し、参加登録を行います。

3-1. 出席番号を入力し、「検索」ボタンを押します。

3-2. 学術集会が見つかった場合は、学術集会の内容と登録ボタンが表示されます。
内容をご確認のうえ、「登録」ボタンを押してください。

3-3. 正常に登録ができた場合は、メッセージの表示とともに単位が登録されます。

日本消化器病学会 Web登録（参加登録）の手順

1．参加証（ネームカード）が発行される。
2．学術集会終了後、本学会ホームページ上で参加登録を行う。
3．参加証（ネームカード）に掲載されている出席番号（15桁）を入力する。

《注意事項》

○日本消化器内視鏡学会と合同開催の支部例会は、日本消化器病学会の出席番号（15桁）を入力してください。日本消化器内視鏡学会の出席番号は入力しないようご注意ください。

○以下の条件にあたる学術集会は登録が行えません。ご注意ください。
・休会中、活動停止中に参加された学術集会
・すでに参加登録されている学術集会
・開催日を迎えていない未来の学術集会

○マイページへのログインには、会員番号とパスワードが必要となります。
会員番号の確認、パスワード再発行は、マイページログイン画面「会員番号の確認･パスワード再発行はこちら」より行えます。

○番号の入力間違いは、他の会員のご迷惑になる場合がございますので、登録の際はご注意ください。

○「入力された出席番号は、既に使用されています。」等のメッセージは、他の会員の誤入力の可能性がございますので、マイページのお問い合わせより事務局までご連絡ください。

○誤入力された番号は、断りなく削除させていただくこともございます。
また､確認のため参加証明書の提示を求める場合もございますので､大切に保管してください。

○ Webにて参加登録をしない学術集会は、専門医更新手続きの際に参加証明書を提示してください。

日本消化器内視鏡学会 Web登録（参加登録）の手順

日本消化器内視鏡学会の単位登録(出席登録)は、本学会ホームページよりご登録ください。

※本学会ホームページ ⇒ 医療関係のみなさま ⇒ 専門医制度 ⇒ **出席登録**

https://www.jges.net/medical/specialist/registration#memreg

JEDブースに関するお知らせ

平素はJED-Project に ご協力を賜り誠にありがとうございます。

先生方のご尽力により、JEDにご参加頂くご施設は**1,400施設**を超え、JEDデータのご提出を開始頂いたご施設も**700施設**を超えており、今後も、支部例会、総会においてJEDデータお預かり/相談ブース設置を継続実施していく予定です。

11月25日、26日に開催されます甲信越支部例会におきましても、 下記日程にてJEDデータお預かり/相談ブースを設置させて頂きます。

JEDデータのご提出はもちろんのこと、JED導入に関する、ご心配、疑問などについて、ご対応できればと 存じます。是非お立ち寄り下さい。

第95回 甲信越支部例会

JEDデータ受領/相談ブース

設置日：11月25日（土）、26日（日）

設置時間： 9時～セッション終了時刻前後（未定）

※26日（日）は午前中のみ

JEDプロジェクト委員長　田中　聖人

Japan Endoscopy Database

JED Project

For patient safety
For endoscopist

Concept by JGES

プログラム

第1日目　11月25日（土）

研修医・専攻医セッション

一般演題

合同シンポジウム1

第50回日本消化器病学会甲信越支部　教育講演会

合同シンポジウム2

ランチョンセミナー1

第2日目　11月26日（日）

英語セッション

一般演題

ランチョンセミナー2

合同ワークショップ

第25回日本消化器病学会甲信越支部　専門医セミナー

第1日目　11月25日（土）　第1会場（2F スノーホールB）

研修医・専攻医セッション1　9:00～9:24

座長：田覚　健一（新潟市民病院 消化器内科）

PL1-1-内-専　食道癌ESD後バルーン拡張時に穿孔をきたし保存的に加療し得た1例
山梨県立中央病院 消化器内科　長坂　洸和

PL1-2-内-研　上部消化管内視鏡検査を契機に診断し得た梅毒の一例
長岡赤十字病院 研修医　小林　巧

PL1-3-内-研　ESD後に追加切除を施行した複合型胃腺神経内分泌癌（MANEC）の1例
長野県立信州医療センター 研修医　小野　貴寛

PL1-4-内-専　慢性骨髄性白血病を背景に胃蜂窩織炎を発症した一例
まつもと医療センター 消化器内科　牧　直哉

研修医・専攻医セッション2　9:30～9:54

座長：岡　宏充（長岡中央綜合病院 消化器内科）

PL2-1-内-研　潰瘍性大腸炎関連腫瘍と肛門管癌の衝突をきたした1例
山梨大学医学部附属病院 臨床研修センター　入戸野　雅人

PL2-2-内-専　経過観察中の限局性膵実質萎縮部に出現した小膵癌の一例
JA長野厚生連 佐久総合病院 佐久医療センター 消化器内科　坂田　正梧

PL2-3-内-専　著明な嚢胞変性をきたした膵神経内分泌腫瘍の一例
長野赤十字病院 消化器内科　木内　怜平

PL2-4-内-専　経肛門的ダブルバルーン内視鏡を用いて電気水圧衝撃波結石破砕術で治療した胆石性イレウスの1例
信州大学医学部附属病院 第二内科　木村　颯汰

一般演題　10:00～11:46

胆・膵1　10:00～10:30

座長：佐藤　聡史（済生会新潟病院 消化器内科）

1-内　膵管ステント留置が奏効した膵管出血（hemosuccus Pancreaticus）の一例
新潟県立がんセンター新潟病院 消化器内科　高橋　祥史

2-消　当院における膵石症に対する体外衝撃波結石破砕療法を含めた内視鏡治療の治療成績と長期経過の検討
信州大学医学部附属病院 消化器内科　南澤　昌郁

3-消-研　ステロイド治療後再燃し膵仮性嚢胞を形成した２型自己免疫性膵炎の一例
長岡赤十字病院 消化器内科　宮下　翔

4-消-研　脾仮性動脈瘤を合併した自己免疫性膵炎の１例
山梨大学 消化器内科　深澤　咲紀

5-消-専　当院における免疫関連有害事象（irAE）膵炎４例の検討
信州大学医学部附属病院 消化器内科　横山　岳

胆・膵２　10：35～11：05

座長：深澤　佳満（山梨大学医学部 内科学講座第一教室）

6-内　繰り返す胆管炎・肝膿瘍の原因となった肝内胆管結石に対し
HGSルートより胆道鏡下に電気水圧式結石破砕術（EHL）を行った一例
新潟県立がんセンター新潟病院　富吉　圭

7-内　EUS-FNAが診断に有用であった原発性舌下腺癌に合併した多発膵腫瘍の１例
新潟大学大学院医歯学総合研究科 消化器内科学分野　渡邊　誠

8-消-研　切除不能胆道癌に対するGC-Dur療法の有用性
長岡中央綜合病院 研修医　松原　志奈

9-消-研　胆嚢管低位合流症を術前診断した非露出型十二指腸乳頭部癌の一例
諏訪中央病院 外科　鴫原　飛翔

10-消-専　膀胱癌膵転移の一例
相澤病院 消化器内科　宮本　貴旺

肝１　11：10～11：46

座長：柴田　壮一郎（長野赤十字病院 消化器内科）

11-消-専　進行肝細胞癌に対する集学的治療後にconversion surgeryを施行し得た一例
信州大学医学部 外科学教室 消化器・移植・小児外科学分野　犬塚　久総

12-消-研　デュルバルマブトレメリムマブによりpseudoprogressionを認めた肝細胞癌の１例
山梨大附属病院・消化器内科（１内科）　高瀬　聡之

13-消-研　切除不能肝細胞癌に対し3rd lineとして
デュルバルマブ＋トレメリムマブ併用療法を施行し奏功を得られた１例
山梨大学医学部 消化器内科　山崎　五月

14-消-専　閉塞性黄疸を伴う巨大肝嚢胞に対して
経皮的嚢胞穿刺排液及び塩酸ミノサイクリン注入療法が有効であった１例
都留市立病院 内科　野中　建志

15-消　感染性肝腫瘍に対して経消化管的EUS下ドレナージを施行した一例
長岡赤十字病院 消化器内科　田中　裕登

16-消-研　鑑別に難渋した肝蛭による肝膿瘍の一例
JA長野厚生連 佐久総合病院 佐久医療センター 消化器内科　石田　亮

合同シンポジウム1　13:00～14:40
「ネクストジェネレーションと考える ～多様性とエビデンスの礎～」

指定演題発表　13:00～13:40

司会：高野　伸一（山梨大学医学部 内科学講座第一教室）

S1-01-内　日本消化器内視鏡学会甲信越支部キャリアサポートに関するアンケート調査

新潟県立新発田病院 内科　影向　一美

S1-02-消　臨床試験から見た胃癌集学的治療の変遷

新潟県立がんセンター新潟病院 消化器外科　藪崎　　裕

特別講演　13:40～14:40

司会：中山　佳子（信州大学医学部保健学科 看護学専攻 小児・母性看護学領域／信州大学医学部附属病院内視鏡センター・小児科 兼務）

臨床試験を読み解くための統計学の基本

東京理科大学工学部 情報工学科　篠崎　智大

第50回日本消化器病学会甲信越支部　教育講演会　14:50～17:50

教育講演1　14:50～15:50

座長：寺井　崇二（新潟大学大学院医歯学総合研究科 消化器内科学分野）

これからの肝疾患診療

愛媛大学大学院 消化器・内分泌・代謝内科学　日浅　陽一

教育講演2　15:50～16:50

座長：若井　俊文（新潟大学大学院医歯学総合研究科 消化器・一般外科学分野）

胆道癌・膵癌に対するがんゲノム医療の現状と治療戦略

国立がん研究センター中央病院 肝胆膵内科　肱岡　　範

教育講演3　16:50～17:50

座長：本間　　照（済生会新潟病院 消化器内科）

*H. pylori*陰性時代の胃癌内視鏡診断 －除菌後胃癌を中心に

新潟県立がんセンター新潟病院 消化器内科　小林　正明

第2会場（2F 中会議室201）

一般演題　9：00～10：05

大腸　9：00～9：36

座長：岩永　明人（済生会新潟病院 消化器内科）

17-消	経肛門的イレウス管からのバンコマイシン投与で治療した 劇症型*Clostridioides Difficile*（CD）腸炎の一例	長野中央病院 消化器内科　桑原　蓮
18-消-専	大腸内視鏡検査前処置の刺激性下剤で誘発されたと考えられる 全結腸壊死型虚血性腸炎の1剖検例.	JA長野厚生連 南長野医療センター篠ノ井総合病院 消化器内科　岡　優祐
19-消-専	経カテーテル的動脈塞栓術にて治療し得た左結腸動脈瘤破裂の一例	新潟市民病院 消化器内科　福島　直弥
20-内	腸閉塞を契機に発見され内視鏡的に摘出し得た press-through package誤飲の1例	長野市民病院 消化器内科　黒沢　晃伸
21-内	胃転移をきたしたと考えられる横行結腸癌の一例	新潟市民病院 消化器外科　延廣　征典
22-消-研	クローン病に対してインフリキシマブ投与中に化膿性汗腺炎を呈した1例	山梨県立中央病院 消化器内科　石井　佑樹

食道・胃・十二指腸1　9：41～10：05

座長：大工原　誠一（まつもと医療センター 消化器内科）

23-内	当院における緩和的内視鏡的食道ステント留置術の検討	JA長野厚生連 南長野医療センター篠ノ井総合病院 消化器内科　児玉　亮
24-内	放射線治療に伴う難治性胃潰瘍に対しLECSを施行した一例	佐久医療センター 内視鏡内科　加古　里子
25-内	内視鏡的粘膜下層剥離術（ESD）後異時性再発胃癌と再発期間の検討	山梨大学医学部附属病院 消化器内科　見本　雄一郎
26-内	G-POEMを応用したトンネル法にてESDを完遂し得た 十二指腸球部SNADETの1例	佐久総合病院 佐久医療センター 内視鏡内科　高橋　亜紀子

合同シンポジウム2　10:10～11:50
「炎症性腸疾患に対する新規治療とバイオ治療再考」

司会：冨永　顕太郎（新潟大学医歯学総合研究科 地域医療確保・地域医療課題解決支援講座）
平山　敦大　（信州大学医学部 内科学第二教室）

S2-01-消	当院での潰瘍性大腸炎に対する分子標的薬の使用状況について	信州大学医学部 消化器内科　土屋　智章
S2-02-消	多剤使用歴のある潰瘍性大腸炎難治例の臨床的特徴	新潟大学医歯学総合病院 消化器内科　小島　雄一
S2-03-消	新規薬剤による診療状況からみた難治性潰瘍性大腸炎の治療戦略	済生会新潟病院 消化器内科　横山　純二
S2-04-消	当院における潰瘍性大腸炎に対する生物学的製剤・JAK阻害薬による治療の現状について	佐久総合病院 佐久医療センター 消化器内科　山田　崇裕
S2-05-消	当科における炎症性腸疾患に対する生物学的製剤・分子標的薬の選択	山梨大附属病院・消化器内科（1内科）　久野　徹
S2-06-消	当院におけるクローン病のバイオ製剤使用の現状	山梨中央病院　今井　雄史
S2-07-内	血清ロイシンリッチ α 2グリコプロテイン（LRG）値10 μ g/mL未満が示唆する潰瘍性大腸炎患者の臨床像について	昭和伊南総合病院 消化器病センター　堀内　朗
S2-08-消	当院における難治性潰瘍性大腸炎のタクロリムス治療についての検討	長野赤十字病院　藤澤　亨
S2-09-内	当院の潰瘍性大腸炎治療におけるJAK阻害剤使用についての検討	新潟県立中央病院　熊木　大輔
S2-10-消	当院における潰瘍性大腸炎に対するフィルゴチニブの治療成績	長野市民病院 消化器内科　原　大地

ランチョンセミナー1　12:00～13:00

座長：横山　純二（済生会新潟病院 消化器内科）

UC治療における基本strategyとTNF阻害薬のポジショニングを再考する

千葉大学医学部附属病院 内視鏡センター　加藤　順

共催：田辺三菱製薬株式会社

第2日目　11月26日（日）　第1会場（2F スノーホールB）

英語セッション　9：00～9：24

Chairperson：Nao Nakajima
（Division of Gastroenterology and Hepatology,
Graduate School of Medical and Dental Sciences, Niigata University）

E-1-消　A rare cause of esophageal stenosis:
Compression due to a thoracic osteophyte
Division of Gastroenterology and Hepatology,
Graduate School of Medical and Dental Sciences, Niigata University
Suguru Miida

E-2-消　A case of intraductal papillary neoplasm of
the bile duct that EUS was effective in detection
Department of Medicine, Division of Gastroenterology and Hepatology,
Shinshu University School of Medicine
Ichitaro Horiuchi

E-3-消　Two cases of eosinophilic gastroenteritis which
we successfully treated
Hokuto City Shiokawa Hospital　Kaori Horiuchi

E-4-消　Comprehensive care for a case of neuroendocrine carcinoma of
the stomach
Resident／Department of Gastroenterology & Hepatology, Uonuma institute of
community medicine, Niigata University Medical and Dental Hospital
Satomi Sakamoto

一般演題　9：30～11：51

食道・胃・十二指腸2　9：30～9：54

座長：鈴木　庸弘（上越総合病院 消化器内科）

27-消-研　アブレーション後に吐血した食道粘膜損傷の1例
長野中央病院 消化器内科　小島　里香

28-消-研　食道癌術後再発に対し、イピリムマブ＋ニボルマブが早期不応、
5FU＋シスプラチンが奏功した1例
佐久医療センター 腫瘍内科　藤野　歌穂

29-消-専　高度肥満を伴う食道胃接合部癌の治療経験
信州大学医学部 外科学教室 消化器・移植・小児外科学分野　唐澤　斉秀

30-内　任意型内視鏡検診の精度管理
山梨県厚生連健康管理センター 内科　大高　雅彦

小腸・その他　9:59～10:35

座長：吉田　貴史（山梨大学医学部 内科学講座第一教室）

31-内	ヒストアクリルによる止血が有効であった回腸静脈瘤出血の1例	飯田市立病院　清水　祐樹
32-内	診断に難渋した小腸濾胞性リンパ腫の一例	安曇野赤十字病院 消化器内科　須藤　貴森
33-消	異所性肝細胞癌に対してアテゾリズマブ＋ベバシズマブ併用療法が著効した1例	飯山赤十字病院　小林　亮一郎
34-消	COVID-19感染後に、心窩部痛と紫斑の再燃が出現し、 ステロイド治療を施行したIgA血管炎の一例	長野赤十字病院　中村　直樹
35-消-専	原因特定が困難で緊急手術を施行した結核性腹膜炎の1例	北信総合病院 消化器内科　馬場　幸恵
36-消-専	ERCPを契機に診断したACTH単独欠損症の1例	長野医療生活協同組合 長野中央病院　中森　亮介

胆・膵3　10:40～11:10

座長：中村　晃（信州大学医学部 内科学第二教室）

37-内	Conversion to EUS-Hepaticogastrostomy SEMS留置後の 胆管内過形成に対するRe-interventionの工夫	山梨大学医学部 消化器内科　山下　洸司
38-消	再発性十二指腸潰瘍を契機に診断した膵ガストリノーマの1例	JA長野厚生連 南長野医療センター篠ノ井総合病院 消化器内科　小林　義明
39-消	術前診断がTisでありながらリンパ節転移を伴っていた膵浸潤癌の一例	山梨大学医学部 消化器内科　奥脇　徹也
40-消	膵管狭窄を呈した主膵管型invasive IPMCの1例	山梨大学医学部 消化器内科　安村　智生
41-消-研	IPMN（Intraductal Papillary Mucinous Neoplasm）疑いで経過観察中に 主膵管狭窄をきたし急性膵炎を繰り返した1例	飯田市立病院　後藤　航平

肝2　11：15～11：51

座長：小宮山　泰之（山梨大学医学部 内科学講座第一教室）

42-消-専　長期間のアミオダロン投薬により肝硬変に至ったと考えられた薬物性肝障害の一例
長岡赤十字病院 消化器内科　土井　智裕

43-消　組織学的に診断し得た線毛性前腸性肝嚢胞の一例
済生会新潟病院 消化器内科　山崎　駿

44-消-専　HLA型から難治例と推定された1型自己免疫性肝炎の一例
長野中央病院 消化器内科　寺島　慶太

45-消-専　不適切なダイエットにより肝機能障害を来し，
亜鉛補充および栄養管理にて改善を認めた一例
長野市民病院　仁位　達郎

46-消-専　ニボルマブ投与後，急性肝不全を呈した重症irAE肝障害の2例
新潟市民病院　堀　洲晟

47-消-研　テガフール・ウラシル療法中にde novo B型肝炎を生じた1例
信州上田医療センター 消化器内科　江田　優輝

ランチョンセミナー2　12：10～13：10

座長：小林　正明（新潟県立がんセンター新潟病院）

世界に挑戦する日本の内視鏡AI
がん研有明病院 上部消化管内科　平澤　俊明
株式会社AIメディカルサービス／ただともひろ胃腸科肛門科　多田　智裕

共催：株式会社AIメディカルサービス

第2会場（2F 中会議室201）

合同ワークショップ　9：00～10：20

「消化器疾患に対する低侵襲治療」

司会：高野　伸一（山梨大学医学部 内科学講座第一教室）
木村　岳史（信州大学医学部 内科学第二教室）
コメンテーター：加納　陽介（新潟大学医学部 消化器・一般外科）

W-1-内	高齢者に対する低侵襲治療としての橈骨動脈アプローチを用いた肝細胞癌に対するTACEの現状	済生会新潟病院 消化器内科　神保　遼
W-2-消	当院における転移性肝癌に対するラジオ波焼灼療法の臨床的検討	新潟県立がんセンター新潟病院　今井　径卓
W-3-消	腹部超音波描出困難例に対するAblation治療支援の検討	済生会新潟病院 消化器内科　石川　達
W-4-消	85歳以上の超高齢肝腫瘍におけるアブレーション治療	信州大学 消化器内科　山下　裕騎
W-5-内	切除不能悪性肝門部胆道閉塞に対する至適ドレナージ領域の検討	山梨大学 消化器内科　今川　直人
W-6-消	高齢者胃マントル細胞リンパ腫の1治療例	JA長野厚生連北信総合病院 消化器内科　小林　聡
W-7-消	当院における肥満症に対する胃内バルーン留置術の検討	新潟大学 消化器内科学分野　中島　尚
W-8-内	表在性非乳頭部十二指腸上皮性腫瘍（SNADET）および十二指腸NETを含む内視鏡治療	山梨県立中央病院 消化器内科　浅川　幸子

第25回日本消化器病学会甲信越支部　専門医セミナー　10：20～12：00

テーマ1：消化管疾患　10：20～11：10

司会：新潟大学医学部 消化器内科学分野　高橋　一也
症例提示：新潟大学医学部 消化器内科学分野　山崎　駿
パネリスト：山梨大学医学部 内科学講座第一教室　久野　徹
信州大学医学部 内科学第二教室　岡村　卓磨
長岡赤十字病院 消化器内科　高綱　将史

テーマ2：肝疾患　11：10～12：00

司会：新潟大学医学部 消化器内科学分野　阿部　寛幸
症例提示：新潟大学医学部 消化器内科学分野　小島　康輔
パネリスト：信州大学医学部 内科学第二教室　山下　裕騎
山梨大学医学部 内科学講座第一教室　村岡　優
新潟大学医学部 消化器内科学分野　薛　徹

合同シンポジウム1

ネクストジェネレーションと考える
～多様性とエビデンスの礎～

2023（令和5）年11月25日（土）

13：00～14：40

第73回 日本消化器病学会 甲信越支部例会
第95回 日本消化器内視鏡学会 甲信越支部例会

合同シンポジウム1 プログラム

ネクストジェネレーションと考える
～多様性とエビデンスの礎～

指定演題発表　13：00～13：40　　司会　高野　伸一 先生
（山梨大学医学部 内科学講座第一教室）

日本消化器内視鏡学会甲信越支部
キャリアサポートに関するアンケート調査

新潟県立新発田病院 内科
影向　一美 先生

臨床試験から見た胃癌集学的治療の変遷

新潟県立がんセンター新潟病院 消化器外科
藪崎　裕 先生

特別講演　13：40～14：40　　司会　中山　佳子 先生
（信州大学医学部保健学科 看護学専攻 小児・母性看護学領域／
信州大学医学部附属病院内視鏡センター・小児科 兼務）

臨床試験を読み解くための統計学の基本

東京理科大学工学部 情報工学科
篠崎　智大 先生

S1-01 日本消化器内視鏡学会甲信越支部キャリアサポートに関するアンケート調査

内

影向　一美[1]、佐野　知江[2]、進藤　浩子[3]、浅川　幸子[4]、沖山　葉子[5]、中山　佳子[6]、小林　正明[7]

[1]新潟県立新発田病院 内科、[2]済生会新潟病院 消化器内科、[3]進藤医院 内科、[4]山梨県立中央病院 内視鏡科、[5]丸子中央病院 内科、[6]信州大学医学部 保健学科、[7]新潟県立がんセンター新潟病院 消化器内科

近年、全医師数に占める女性医師の割合は増加傾向にあり、日本消化器内視鏡学会甲信越支部でも女性会員は全体の12.1%を占める（全会員数1187名、女性会員数114名）。専門医は支部全体で59%、女性会員で55%が有しほぼ同等であるが、指導医は支部全体の18.2%に対し女性会員で4.1%と少ない。女性内視鏡医が出産、育児などのライフイベントを経験しつつ、仕事の継続、キャリア形成をしていける環境があることは男性内視鏡医も含めた医師全体のキャリア支援、ライフワークバランスの向上につながると思われる。内視鏡医の置かれる現状やニーズを把握し、今後の甲信越支部の活動を推進することを目的に、消化器内視鏡学会甲信越支部会員に対してアンケート調査を行った。アンケート回収率は全体で9.6%（回答数114例）、女性会員に限ると15.0%（回答数 22例）であった。

アンケートは全会員に対し「現在の勤務状況」、「復職支援」、「学会参加」、「資格取得」について、さらに指導施設、指導連携施設の責任者に対し「育児、介護、疾病など制限のある勤務者への工夫・対策」、「女性内視鏡医の大腸内視鏡検査の現状」について質問した。

「現在の勤務状況」では回答が得られた勤務医の約80%は指導施設、指導連携施設に所属し、約80%の施設で何らかのチーム制、当番制が導入されていた。「復職支援」では短時間勤務等の時間的配慮を望む回答が最も多かったが、ハンズオン内視鏡研修、相談窓口の設置も約10%の要望があり、今後の活動の課題である。「学会参加」についてはコロナ禍で普及したWeb配信のうち、支部セミナーの配信継続の希望が最も多かった。子育て中の会員への託児所設置の設問については利用したいと回答したのは33.3%であった。今後専門医の取得を希望すると回答した方で、達成が難しい認定基準項目は研修期間、診療実績ポイント、基盤学会の専門医取得など様々であった。

指導施設の責任者への質問では、就労に制限のある勤務者が働く環境の課題として医師数の不足や他の同僚医師への負担増大が挙げられ、工夫･対策としては「休暇を取りやすいようにする声掛け」や「時間外勤務の免除」が多かった。これらのアンケート結果、自由記載でいただいた意見も含め考察し、今後の課題について考案し発表する。

S1-02 臨床試験から見た胃癌集学的治療の変遷

消

藪崎　裕

新潟県立がんセンター新潟病院 消化器外科

【日本と世界における胃癌の現状】胃癌は全世界で年間100万人以上が罹患し、死亡者数は78万人（2018年）と推定され、全悪性新生物での罹患者数で第5位、死亡者数は第3位である。本邦の罹患数は13万人で全がん種の中では第2位（2018年）、死亡者数は4万人で第3位（2019年）であり、胃癌はなおも本邦の癌診療において重要な位置を占めるがん種となっている。

【手術療法】本邦では拡大手術が主流であったが、1995年以降になって大動脈周囲リンパ節郭清術、食道浸潤癌に対する左開胸開腹手術、脾臓摘出術、網嚢切除術の各臨床試験が行われた結果、拡大手術の優越性は証明されず合併症が少ない低侵襲手術が治療成績を改善する可能性が示唆された。腹腔鏡下胃切除術は2020年にcStage Ⅰを対象とした開腹幽門側胃切除に対する非劣勢が、2019年に同対象に対する全摘術の単群試験で安全性が、2023年には進行癌に対しても非劣勢がそれぞれ確認され、標準治療の選択肢の一つとして推奨されている。腹腔鏡手術の動作制限を克服するロボット支援下手術は先進医療Bでの単群前向き研究でヒストリカルコントロールの腹腔鏡手術と比較して有意に術後合併症が少ないことが示され、加算を伴う保険承認となっている。現在は安全性に対する優越性を検証する比較試験が進行中である。

【周術期化学療法】術後補助化学療法は2007年pStage Ⅱ/Ⅲにおいて手術単独に対して1年間のS-1単剤投与、その後pStage ⅢではS-1に対するS-1+Docetaxelの優越性がそれぞれ証明された。術前化学療法に関しては高度リンパ節転移例を対象とした3件の第Ⅱ相試験で有効性が認められたため、ガイドラインで推奨されている。

【切除不能進行・再発胃癌に対する薬物療法】世界に遅れていた本邦における化学療法の開発は、1990年代に国内発の大規模無作為化比較試験が行われ、5-FU単独の有効性が確認された。その後、S-1を代表とする薬事承認が増える中で、2007年にS-1 ＋ CDDPが標準治療となり、国内・国外で5-FU ＋ CDDPに対するCapecitabine ＋ CDDPの非劣性やCDDPに対するOxaliplatinの非劣性が示されたことから、2018年発刊「胃癌治療ガイドライン第5版」では5-FU系薬剤 ＋ プラチナ製剤が「推奨される」レジメンと記された。ただし、これまでに細胞障害性抗がん薬3剤併用の有効性は示されていない。2000年代になると分子標的薬が保険償還され、HER2陽性胃がんにおける一次治療で5-FU系薬剤 ＋ プラチナ製剤 ＋ Trastuzumab、二次治療では従来のPaclitaxel単独療法にRamucirumabの併用で延命効果が確認された。2017年には三次治療以降において、胃癌では初めてとなる免疫チェックポイント阻害剤NivolumabがBSCに対して生存期間を延長することが示され、HER2陽性例に対するTrastuzumab deruxtecanも加わり、三次治療の選択肢は確実に増えてきた。さらに、2021年には一次治療においても化学療法とNivolumab併用の有効性が報告されるに至り、近く承認される見込みのZolbetuximabも含めて、5-FUが承認された1967年からの一次治療が50年ぶりに変わろうとしている時代を迎えている。

特別講演　　座長　中山　佳子 先生

臨床試験を読み解くための統計学の基本

東京理科大学工学部 情報工学科
篠崎　智大 先生

「科学的根拠」にもとづいて日々の臨床を実践するためには、臨床試験や臨床研究から絶えず知見を得ることが求められる。論文で最も重要なのは臨床疑問(clinical question)の意義と、それに説得力をもって答えるだけの質の高いデータである。しかし、論文の方法(Methods)に書かれる方法論は日々複雑化し、専門用語で彩られた統計手法は抽象的でよく分からない――。方法のセクションでモヤモヤしてしまうと結果(Results)に書いてある数字も何をどこまで解釈してよいか分からない――。そのそも、臨床試験の方法に「お作法」以上の意味があるように思えない――多かれ少なかれ、このような感覚をお持ちの臨床医の先生は多いのではないだろうか。

本講演では、臨床試験論文を読み解く基本事項を振り返っていただき、また自分たちで臨床試験を計画するときの簡単な指針につながるように、臨床試験で得られるデータを形作るための統計学の「基本」の考え方を押さえていきたい。例えば、

・臨床疑問と研究疑問の区別
・片側検定と両側検定の使い分け
・αエラー・βエラーとサンプルサイズ(症例数)設計
・検定と信頼区間の表裏の関係
・検定の2つの異なる考え方(有意性検定と仮説検定)と臨床試験の検定・信頼区間の解釈
・非劣性仮説と優越性仮説

といったトピックを扱うことで、臨床試験における統計学的な考え方をできるだけロジカルに整理していきたい。最後に、やや複雑なデザインや試験計画変更によって解釈に議論が生まれた臨床試験の実例を、統計学的な観点から概観してみたい。

氏　名　　**篠崎　智大（しのざき ともひろ）**

学　歴

2009年　3月　東京大学 医学部 健康科学・看護学科 卒業
2011年　3月　東京大学 大学院医学系研究科 公共健康医学専攻 専門職学位課程 修了
2012年　4月　東京大学 大学院医学系研究科 健康科学・看護学専攻 博士後期課程 退学

職　歴

2012年　5月　東京大学 大学院情報学環・学際情報学府 助教
2012年11月　東京大学 大学院医学系研究科 健康科学・看護学専攻 助教
2019年　4月　東京理科大学 工学部 情報工学科 講師
2023年　4月　東京理科大学 工学部 情報工学科 准教授
現在に至る

学位取得

博士（保健学）／ 公衆衛生学修士（専門職）

所属学会

日本計量生物学会、日本疫学会、ヘルスデータサイエンス学会、American Statistical Association、Society for Epidemiologic Researchなど

合同シンポジウム2

炎症性腸疾患に対する新規治療と
バイオ治療再考

2023（令和5）年11月25日（土）

10：10～11：50

第73回 日本消化器病学会 甲信越支部例会
第95回 日本消化器内視鏡学会 甲信越支部例会

合同シンポジウム2 プログラム

炎症性腸疾患に対する新規治療とバイオ治療再考

公募演題発表　10：10～11：50　　司会　冨永　顕太郎 先生
（新潟大学医歯学総合研究科 地域医療確保・地域医療課題解決支援講座）
平山　敦大 先生
（信州大学医学部 内科学第二教室）

当院での潰瘍性大腸炎に対する分子標的薬の使用状況について

信州大学医学部 消化器内科
土屋　智章 先生

多剤使用歴のある潰瘍性大腸炎難治例の臨床的特徴

新潟大学医歯学総合病院 消化器内科
小島　雄一 先生

新規薬剤による診療状況からみた難治性潰瘍性大腸炎の治療戦略

済生会新潟病院 消化器内科
横山　純二 先生

当院における潰瘍性大腸炎に対する生物学的製剤・JAK阻害薬による治療の現状について

佐久総合病院 佐久医療センター 消化器内科
山田　崇裕 先生

当科における炎症性腸疾患に対する生物学的製剤・分子標的薬の選択

山梨大附属病院・消化器内科（1内科）
久野　徹 先生

当院におけるクローン病のバイオ製剤使用の現状

山梨中央病院

今井　雄史 先生

血清ロイシンリッチα2グリコプロテイン（LRG）値10μg/mL未満が示唆する潰瘍性大腸炎患者の臨床像について

昭和伊南総合病院 消化器病センター

堀内　朗 先生

当院における難治性潰瘍性大腸炎のタクロリムス治療についての検討

長野赤十字病院

藤澤　亨 先生

当院の潰瘍性大腸炎治療におけるJAK阻害剤使用についての検討

新潟県立中央病院

熊木　大輔 先生

当院における潰瘍性大腸炎に対するフィルゴチニブの治療成績

長野市民病院 消化器内科

原　大地 先生

S2-01 当院での潰瘍性大腸炎に対する分子標的薬の使用状況について

消

土屋　智章、平山　敦大、池内　浩志、高　裕信、澤口　洋視、橋上　遣太、岡村　卓磨、岩谷　勇吾、長屋　匡信、梅村　武司

信州大学医学部 消化器内科

【背景と目的】潰瘍性大腸炎（UC）の内科治療は2010年のインフリキシマブ（IFX）承認以降多くの分子標的薬が上市され、特に2018年以降は様々な作用機序の薬剤が登場した。しかし、各薬剤の使い分けや位置づけは明記されておらず、施設や医師それぞれの方針で使用されているのが現状である。今回当院の分子標的薬導入例を後方視的に検討することで各薬剤の位置づけを再評価した。

【対象と方法】2010年1月から2023年9月までに当院で分子標的薬を導入したUC 91例（重複あり）を対象とした。検討1：前期群（2010～2017年：抗TNF α抗体薬のみが使用可能な時期）と後期群（2018～2023年：作用機序の異なる薬剤が使用可能となった時期）に分け、導入時の臨床的特徴（性別・年齢・病型・臨床的内視鏡的重症度・血液検査所見・併用薬剤）を比較検討した。検討2：後期群における各薬剤の導入件数の推移と導入時の臨床的特徴を比較検討した。

【結果】検討1：前期群 14例，後期群 77例の比較で臨床的特徴に有意差はなかったが、前期群で導入時CRP値が高い傾向にあった（中央値 2.39 vs. 1.02, p=0.06）。検討2: 後期群における年次毎の導入件数は2018年 5例、2019年 8例、2020年 12例、2021年 17例、2022年 16例、2023年 19例であり、薬剤毎の導入件数は抗TNF α抗体薬 26例（分子標的薬naive例 20例）、抗IL12/23抗体薬 18例（同 3例）、抗integrin抗体薬 14例（同 5例）、JAK阻害薬 19例（同 8例）であり、年次毎に抗TNF α抗体薬の導入割合が減少していた。臨床的特徴の比較検討ではIFXが重症例で導入されている他に各薬剤間で有意差はなかった。

【結論】2018年以降、抗TNF α抗体薬以外の薬剤がnaive症例に導入される機会が増加しており、治療戦略の幅が広がっている。しかし、現状では薬剤毎の明確な位置づけを行うことが困難なため、Shared Decision Makingによる治療方針の決定が必要である。

S2-02 多剤使用歴のある潰瘍性大腸炎難治例の臨床的特徴

消

小島　雄一、川田　雄三、冨永　顕太郎、寺井　崇二

新潟大学医歯学総合病院 消化器内科

【目的】潰瘍性大腸炎に対する新規治療薬の登場は著しいが、患者毎にどの薬剤が最適であるかを明確に予測する指標は存在しないのが現状である。今回我々は当院におけるバイオ製剤などの使用状況や治療効果の違いについて報告する。

【方法】当科に通院中の潰瘍性大腸炎患者のうち、2019年9月～2023年8月にバイオ製剤などを導入した59例（導入機会は85回）を対象とした。

【結果】年齢40.3(16-79)歳、男性42例/女性17例、導入時pMayo score 4.2(0-8)、病型は全大腸炎型43例/左側大腸炎型12例/直腸炎型3例/術後1例であった。2019年9月～2021年8月に導入された薬剤はTofacitinib 13例(naive 8例/2nd 4例/3rd以　降 1例)、IFX 6例(4/2/0)、UST 6例(3/2/1)、VED 4例(1/2/1)、ADA 1例(0/0/1)、GLM 1例(1/0/0)であった。2021年9月～2023年8月ではUST 16例(6/3/7)、Upadacitinib 12例(6/5/1)、Tofacitinib 5例(3/2/0)、IFX 4例(2/1/1)、ADA 4例(3/0/1)、VED 4例(2/2/0)、Filgotinib 4例(1/1/2)、Carotegrast Methyl 4例(4/0/0)、GLM 1例(0/1/0)であった。3剤以上使用歴のある11例(導入機会は16回)では、USTが最も多い 8例で使用されていた。さらに、その8例中7例(観察期間が48週未満の1例を除く)で臨床的改善が得られた4例と得られなかった3例を比較すると、年齢27 vs 58.3歳(P＝0.031)、男/女1/3 vs 3/0(P＝0.052)、導入時pMayo score 5.8 vs 4(P＝0.027)、Hb 9.9 vs 13.2g/dl(P＝0.26)、Plt 46.4万 vs 26.7万/μl(P＝0.048)、CRP 0.88 vs 0.08mg/dl(P＝0.329)とUSTが奏功した4例は臨床所見が比較的強かった若年女性に多く、全例で5-ASA不耐であった。

【結論】2021年以降、当科ではJAK阻害薬やUSTの使用頻度が高かった。特に最近ではUpadacitinibの増加が顕著であった。また、バイオ製剤などを2剤以上failureした難治症例のうちUSTを使用した半数以上の症例で臨床的改善・寛解を得られており、全て5-ASA不耐の症例であることは特徴的であった。近年5-ASA不耐例の増加が問題となっているが、今回の検討結果より5-ASA不耐の有無が治療薬を選択するうえでの一助となる可能性が示唆された。

S2-03 新規薬剤による診療状況からみた難治性潰瘍性大腸炎の治療戦略

消

横山　純二、本間　照、佐藤　遼、神保　遼、小林　雄司、佐藤　聡史、岩永　明人、佐野　知江、石川　達

済生会新潟病院 消化器内科

【目的】多くの新規治療薬登場により、潰瘍性大腸炎（UC）の治療は大きく変化しつつある。しかし、これら新規薬剤の使い分けについてはまだ一定のコンセンサスはなく、治療戦略の見直しが求められている。今回、当院における新規薬剤による難治性UCの診療状況から、治療戦略を再構築することを目的とした。

【方法】2021年4月から2023年6月に当院で治療を行ったUC症例567例のうち、生物学的製剤もしくはJAK阻害剤の投与を行った95例を対象とした。患者背景、投与目的、治療成績につき解析を行い、難治性UCの治療ストラテジーについて考察を行った。

【結果】95例に投与された新規薬剤は、TNF抗体製剤 57例（Infliximab（IFX）: 28、Adalimumab（ADA）: 18、Golimumab（GLM）: 11）、Ustekinumab（UST）: 10例、Vedolizumab（VDZ）: 17例、JAK阻害剤 81例（Tofacitinib（TOF）: 41、Filgotinib（FIL）: 28、Upadacitinib（UPA）: 12）、Mirikizumab（MKZ）: 1例であった。Tacrolimus（Tac）投与歴が46例（48.4%）にみられ、1st新規薬剤の投与理由は、ステロイド依存性が 46例（48.4%）と最多で、次いでステロイド抵抗性が25例（26.3%）、Tac依存性15例（15.8%）、Tac抵抗性 5例（5.3%）であった。ステロイド抵抗例に対する1st薬剤の寛解導入率は、IFXとTOFがそれぞれ87.5%（7/8例）、84.6%（11/13例）と高く、Tac抵抗例でも同様の傾向であったが、JAK阻害剤は他剤と比較し、重篤な有害事象が多く認められた。一方、ステロイド依存例に対する1st薬剤の寛解導入率（ステロイド離脱寛解）は、ADA: 80.0%（4/5例）、VDZ: 77.8%（7/9例）、GLM: 75.0%（3/4例）で高く、JAK阻害剤と比較し良好な成績であった。

【考察】難治性UCに対しての新規薬剤の選択においては、ステロイドやTacへの抵抗例か依存例かで使い分ける必要があると考えられた。その際、チオプリン製剤併用の有無や重篤な有害事象への配慮もKeyとなると思われた。1st薬剤の一次、二次無効例に対するIInd薬剤の選択、3剤あるJAK阻害剤の使い分けなど、まだ明らかになっていない点も多く、今後の検討が待たれる。

S2-04 当院における潰瘍性大腸炎に対する生物学的製剤・JAK阻害薬による治療の現状について

消

山田　崇裕、友利　彰寿、大瀬良　省三、工藤　彰治、西山　秀、福島　秀樹、坂田　正梧、伊藤　唯、比佐　岳史

佐久総合病院 佐久医療センター 消化器内科

【背景】以前は潰瘍性大腸炎（以下UC）に対する治療選択肢は限定されていたが、近年生物学的製剤種類の増加やJAK阻害薬の登場により寛解導入・維持の治療選択肢が広がった。しかし、実臨床において、どのタイミングでどの薬剤を導入すべきか悩ましいことも事実である。

【目的】当院におけるUCに対する生物学的製剤・JAK阻害薬による治療の現状について検討を行った。

【方法】2023年8月現在当院で経過観察中のUC患者は92例であり、そのうち生物学的製剤またはJAK阻害薬での治療歴ある33例を検討の対象とした。

【結果】患者背景は男女比：17例：16例、年齢中央値：46歳（19-79）であり、炎症範囲については全大腸炎型 84.8%（28例）、左側大腸炎型 15.2%（5例）と、直腸炎型は存在しなかった。発症から生物学的製剤またはJAK阻害薬導入までの期間の中央値は、42か月（2－156）であった。最初に導入した薬剤の内訳としては、インフリキシマブ（IFX）36.3%（12例）、アダリムマブ（ADA）15.1%（5例）、ゴリムマブ（GOL）9.1%（3例）、ベドリズマブ 24.2%（8例）、カロテグラストメチル 6.1%（2例）、フィルゴチニブ（FIL）9.1%（3例）であった。生物学的製剤またはJAK阻害薬どちらか1剤のみで寛解導入・維持が可能であったのは48.4%（16例）であり、使用薬剤の内訳はIFX 4例/VDZ 4例/ADA 3例/FIL 3例/カロテグラストメチル 2例であった。42.4%（14例）は1剤のみでの寛解維持は不能であった。また、最も多い症例で3剤の生物学的製剤・JAK阻害薬を使用していた。9.1%（3例）は重症例であり、いずれもIFXで投与を行うも治療抵抗性のため手術となった。

【結論】当院での潰瘍性大腸炎に対する生物学的製剤・JAK阻害薬における治療成績を示した。当院での1stで使用し寛解導入出来た生物学的製剤・JAK阻害薬の種類に有意差を認めなかった。生物学的製剤・JAK阻害薬が必要な状態では、炎症の程度を考慮し、且つ患者のライフスタイルに合わせた薬剤の選択が重要だと考える。

S2-05 当科における炎症性腸疾患に対する生物学的製剤・分子標的薬の選択

消

久野　徹、石田　剛士、見本　雄一郎、安村　智生、依田　宏貴、青沼　優子、小林　祥司、吉田　貴史、榎本　信幸

山梨大附属病院・消化器内科（1内科）

作用機序（MOA）の異なる生物学的製剤や分子標的薬の開発に伴い、炎症性腸疾患に対する内科治療の選択肢は増加した。昨年度改訂の治療指針では、潰瘍性大腸炎（UC）ではカロテグラストメチル、フィルゴチニブ、ウパダシチニブが、クローン病（CD）ではリサンキズマブが新たに加わった。さらに、UCではミキリズマブ、経口ブデソニドMMXが、CDではウパダシチニブが使用できるようになった。経口製剤や自己注射可能な製剤など、薬剤投与経路・方法・間隔も多様になっており、治療にあたり病態のみならず患者のライフスタイルなど希望を加味した治療選択ができるようになった。一方、特定の分子をターゲットとしている薬剤についても治療反応性はいずれも十分とは言えず、効果を予測するバイオマーカーも明らかではない。現状では治療指針に記載のある通り、各薬剤の治療効果・優先度に対しては横並びでありどの薬剤を選択するのがよいかそのエビデンスは乏しい。インフリキシマブをはじめとした既存の製剤については安全性を含めた長期成績が明らかになってきているが、新規薬剤の長期成績はわかっていない。当科における薬剤選択・治療成績を提示し、今後の薬剤選択の方針につき議論をしたい。

S2-06 当院におけるクローン病のバイオ製剤使用の現状

消

今井　雄史[1]、小嶋　裕一郎[1]、長坂　洸和[1]、村田　智祥[1]、中島　京子[1]、天野　博之[1]、高岡　慎弥[1]、廣瀬　純穂[1]、浅川　幸子[1]、望月　仁[1]、小俣　政男[2]

[1]山梨中央病院、[2]東京大学

【目的】炎症性腸疾患において、使用できるバイオ治療の種類が年々増えてきている。このため、治療の選択肢の幅を広げると同時に、どれを使用すればいいのか苦悩することとなった。クローン病においても治療薬の選択肢が広がっており、適切に治療するにはその状況によって治療薬を使い分ける必要があると考える。
【方法】当院の2004年4月から2022年12月までに診療したクローン病131症例を後ろ向きに観察し、バイオ治療の初回導入時と変更時から、治療薬の使用法について検討する。
【結果】背景は男女（男:89例　女:42例）、年齢23±14.9歳、病型（小腸大腸型84例、小腸型23例、大腸型24例）、瘻孔22例、狭窄52例、痔瘻37例であった。治療は、ステロイド投与 37例、AZA/6MP 82例、バイオ治療 107例であった。使用したバイオ治療の初回導入はインフリキシマブ 75例、アダリムマブ 27例、ウステキヌマブ 3例、ベドリヅマブ 2例であった。最終的にインフリキシマブ 60例、アダリムマブ 22例、ウステキヌマブ 20例、リサンキヅマブ 3例、治験 2例となった。バイオ治療のうち、69例は薬剤変更することなく寛解を維持しており、インフリキシマブ 53例、アダリムマブ 13例、ウステキヌマブ 3例であった。アダリムマブとインフリキシマブは短縮・倍量投与の方法があり、長い期間使用することができるが、1次無効、2次無効の症例がある。ウステキヌマブ初回導入で多くは用いられなかったが、抗TNF α抗体で1次無効、1次無効の症例に効果を示した。
【結論】インフリキシマブとアダリムマブは短縮・倍量投与ができるため、長期投与できる。しかし、効果のない症例があり、その場合はウステキヌマブを選択したほうがよいと考える。

S2-07 血清ロイシンリッチ α 2グリコプロテイン(LRG)値10μg/mL未満が示唆する潰瘍性大腸炎患者の臨床像について

内

堀内　朗、梶山　雅史、一瀬　泰之

昭和伊南総合病院 消化器病センター

【目的】血清ロイシンリッチ α 2グリコプロテイン(LRG)は、2020年7月から炎症性腸疾患患者の活動期判定の補助診断用バイオマーカーとして保険適応になったことから、当院でも積極的に活用している。我々は、これまでに直腸炎型を除く活動期潰瘍性大腸炎を疑う患者のLRGカットオフ値は10.8μg/mLと報告した。今回、血清LRG値10μg/mL未満が示す潰瘍性大腸炎患者の臨床像について検討した。

【方法】本研究は、単施設横断研究で2020年10月から2023年8月の期間に潰瘍性大腸炎として診断加療してきた患者を対象に後方視的に検討した。血清LRG測定と病理組織検査を含む大腸内視鏡検査を施行し、潰瘍性大腸炎の活動性について評価した。疾患活動性はPartial Mayo score (active ≧2)にて評価、内視鏡像はMayo endoscopic sub-score (active ≧1)を使用し、病理組織像はGeboes scoreを用いた。血清LRG値あるいはROC解析に基づいて潰瘍性大腸炎患者の臨床像について検討した。

【結果】この期間中に血清LRG値を測定した潰瘍性大腸炎患者190例のうち、LRG値10μg/mL未満を示す潰瘍性大腸炎患者は61例(男性38名、年齢中央値：48歳)であった。61例の内訳は、直腸炎型の活動期潰瘍性大腸炎12例(中央値LRG 8.6μg/mL)と臨床的寛解期1例(中央値LRG 9.9μg/mL)、左側大腸炎型の臨床的寛解期25例(中央値LRG 7.6μg/mL)、全大腸炎型の臨床的寛解期23例(中央値LRG 9.6μg/mL)であった。臨床的寛解期49例のうち、内視鏡検査が施行された31例全例で内視鏡的寛解が確認され、多くの症例で生物学的製剤の投与中であった。また、この研究にエントリーされた潰瘍性大腸炎患者における内視鏡的寛解期症例の血清LRGの診断能は、ROC解析でAUC　0.85、カットオフ値10.4μg/mL以下、感度96%、特異度75%であった。

【結論】潰瘍性大腸炎における内視鏡的寛解期症例では、血清LRG値のカットオフ値10μg/mL前後である可能性とバイオ治療との関連が示唆された。

S2-08 当院における難治性潰瘍性大腸炎のタクロリムス治療についての検討

消

藤澤　亨、大津　嘉之、木内　怜平、中村　直樹、田中　友之、高橋　芳之、柴田　景子、柴田　壮一郎、小林　惇一、徳竹　康二郎、伊藤　哲也、森　宏光、和田　秀一

長野赤十字病院

【背景】院内トラフ測定が可能な当院では、ステロイド抵抗例の難治性潰瘍性大腸炎(UC)の寛解導入としてタクロリムス(Tac)治療を施行している。

【方法】2018年9月から2023年8月まで潰瘍性大腸炎の診断でTacが投与された患者12名を対象として後ろ向きに検討した。背景因子は、年齢、性別、罹患期間、重症度、病型分類、臨床経過分類、Mayo内視鏡スコア(MES)、前治療歴(5ASA, PSL除く)について調査し、寛解導入率や治療成績、有害事象、Tac終了後の寛解維持治療などを検討した。

【患者対象】年齢中央値は50.5(19～78)歳で、男性8例、女性4例、平均罹患期間は6.3年、重症度は、重症9例、中等症3例、病型は、全大腸炎型9例、左半結腸型2例、直腸炎型1例　臨床分類は、初回発作型2例、再燃寛解型10例、Mayo内視鏡スコア(MES)は、MES3が10例、MES2が2例、前治療歴は、5種類1名、3種類2例、2種類2例、1種類3例　なし4例であった。

【結果】Tacを導入した12例中10例(83%)で寛解導入に成功した。不成功の2例は、内科的後治療(Bio製剤, JAK阻害薬)にも抵抗性であり、大腸全摘術となった。また、この2例はいずれもPR3-ANCAが高値であった。有害事象として寛解導入に成功の10例のうち、1例(78歳)は、低トラフに移行後に、免疫不全から重症肺炎となり死亡した。他の有害事象として、軽度の腎障害を1例のみ認めた。また、Tac終了後の寛解維持治療として、寛解導入に成功し、生存している9例のうち、AZA(6MP)単独で維持できている症例は3例のみであり、残り6例は再燃し、Bio製剤の追加ないし変更が必要であった。Tac終了後のUCの再燃に及ぼす関連因子として、投与前の前治療歴(2剤以上が投与)が推定された。

【結論】難治性潰瘍性大腸炎のタクロリムス治療は、寛解導入率が高く、有用であると考えるが、高齢者への投与は、免疫不全に細心の注意が重要である。また、Tac終了後の寛解維持療法については、2剤以上の前治療歴がある症例は、AZA(6MP)単独での寛解維持ができない症例が多く、他剤の追加や変更などの工夫が必要である。

S2-09 当院の潰瘍性大腸炎治療におけるJAK阻害剤使用についての検討

内

熊木　大輔、森田　慎一、船越　和博

新潟県立中央病院

2023年8月現在、当院に潰瘍性大腸炎で通院中の全患者86症例中、生物学的製剤（バイオ）の使用歴がある患者は27例（31.4%）、JAK阻害剤使用歴がある患者は14例（16.3%）である。バイオ投与を行った27例中、14例がバイオ使用により寛解導入に成功した。ここで、JAK阻害剤使用例14例に着目すると、14例全例にトファシチニブ（Tofa）使用歴があり、ウパダシチニブ（Upa）使用歴もある症例は3例あった。なお、フィルゴチニブ（Filgo）使用例はなかった。JAK阻害剤使用状況を見ると、バイオ先行使用で寛解導入出来なかった患者に対するTofa使用が7例あり、うち4例はTofa使用で寛解導入に成功した。残りの3例はTofa使用で寛解導入に至らなかったが、そのうち1例はステロイド投与による寛解導入後にUpaを投与開始する事で、ステロイド投与中止後も寛解維持に成功している。また、JAK阻害剤のみの使用例が4例あり、うち3例が寛解導入・維持に成功している。JAK阻害剤使用の残り3例は、バイオおよびJAK阻害剤のいずれでも寛解導入不成功例が1例、一時通院自己中断を挟みながら現在5-ASAのみで寛解維持している症例が1例、一時通院自己中断を挟みながらバイオで寛解導入・維持している症例が1例ある。以上に示した当院の治療状況を見ると、バイオ無効例に対し、JAK阻害剤を使用する事で寛解導入に成功する症例がある。その中には、ステロイド長期依存状態であったが、JAK阻害剤投与によりステロイド投与を中止出来た症例も含まれていた。また、従来であればバイオが使用されるような症例に対し、バイオ使用を経ないでJAK阻害剤が使用され、寛解導入・維持に成功している例も見られる。これらは潰瘍性大腸炎治療におけるJAK阻害剤の有用性を認める治療経過であり、今後、潰瘍性大腸炎治療におけるJAK阻害剤の使用法、位置付けについて、更なる研究が必要である。

S2-10 当院における潰瘍性大腸炎に対するフィルゴチニブの治療成績

消

原　大地、仁位　達郎、上條　優真、黒沢　晃伸、井田　真之、宮澤　鷹幸、鈴木　宏、
國本　英雄、関　亜矢子、原　悦雄

長野市民病院 消化器内科

【背景と目的】フィルゴチニブ（FIL）は相対的にJAK1の阻害活性が高いJAK阻害剤であり、2023年3月に潰瘍性大腸炎（UC）に適応拡大された。1日1回の経口低分子薬であり、治療アドヒアランスの改善や、既存治療の効果不応例や二次治療無効例に効果を発揮することが期待されるが、日常臨床における有効性の報告はまだ乏しい。今回当院でのUCに対するFILの有効性と安全性を明らかにすることを目的とした。

【方法】2023年8月までに当院でFILを使用したUC患者12例を患者背景、併用薬、他の生物学的製剤の使用歴の有無による治療経過につき検討した。FIL投与前後のpartial Mayo score（pMAYO）を主要評価項目として有効性や安全性を検証した。寛解を投与8-10週時点でのpMAYO1以下と定義した。

【結果】症例は12例（男性8例、女性4例）、年齢中央値56歳（23-86）、病型は左側結腸炎型2例と全大腸炎型10例、併用薬としては5-ASA不耐1例を除き全例で5-ASA内服中であり、アザチオプリンは4例で内服していた。Biologic-Naive例は4例でBiologic-Experienced例は8例であった。投与8-10週時点で寛解導入できた症例は67%（8/12）であった。Biologic-Experienced例でも75%（6/8）で寛解を認めた。治療前平均pMAYOは5.1であり、2週の時点のpMAYOは3.6、8-10週時点のp-MAYOは1.1であった。寛解群/非寛解群での治療前平均pMAYOは4.4/6.6、2週の時点でのpMAYOは2.8/5.0、8-10週時点のp-MAYOは0.1/5.0であり、非寛解群では2週時点での治療反応性が悪い傾向にあった。副作用は1例に帯状疱疹を認めたが、軽症でありFIL継続は可能であった。

【結語】FILは2週目で緩徐に治療効果が見られ、8-10週で良好な寛解導入効果が期待できる。またBiologic-Experienced例でも効果が得られ、比較的安全性の高い薬剤である事が示唆された。

合同ワークショップ

消化器疾患に対する低侵襲治療

2023（令和５）年11月26日（日）

9：00～10：20

合同ワークショップ　9:00～10:20
「消化器疾患に対する低侵襲治療」

司会：高野　伸一（山梨大学医学部 内科学講座第一教室）
木村　岳史（信州大学医学部 内科学第二教室）
コメンテーター：加納　陽介（新潟大学医学部 消化器・一般外科）

W-1　高齢者に対する低侵襲治療としての橈骨動脈アプローチを用いた肝細胞癌に対するTACEの現状

内
神保　遼、石川　達、本間　照
済生会新潟病院 消化器内科

【背景】肝細胞癌の診断においてCTAP/CTHAは唯一門脈血と動脈血を分離でき高い診断能を有するが、分子標的薬や免疫チェックポイント阻害薬などでの全身治療が発展したことでその侵襲などの観点から実施される機会が減少している。特に高齢患者では術後の止血のために安静臥床が必要であることから腹部血管造影は侵襲的であるが、橈骨動脈アプローチでは低侵襲かつ術後に安静を必要とせず、高齢患者に対するCTAP/CTHAを用いた微小肝癌の検出により優れた方法である。低侵襲治療としての橈骨動脈アプローチTACEにつき報告する。
【症例】87歳男性。
【現病歴】B型肝炎を背景とした肝硬変に対する定期受診時X-2年4月に初発肝細胞癌と診断され当科に紹介受診。5月にS5/6およびS8の肝細胞癌に対してTACEおよびRFAを施行された。以後外来で経過観察中のX年1月よりAFP値およびAFP-L3分画の上昇傾向を認めるもDynamic CTやEOB-MRIで肝細胞癌の再発は指摘されず、精査入院した。
【経過】左橈骨動脈穿刺での腹部血管造影を行い、CTAP/CTAでS8に2病変の肝細胞癌を認め、CDDPおよびエピルビシンの動注、ミリプラチンを用いたconventional TACEを施行した。上記2病変に対して人工胸水下にCT/US fusion imagingを用いたRFAを施行した。術後経過に問題なく退院となり、その後、AFP値の正常化およびAFP-L3分画の低下を認めた。当科では2021年11月より13例に対して橈骨動脈アプローチでの腹部血管造影を行っており、患者平均年齢は73.8歳と高齢患者に選択していた。本症例は肝細胞癌の治療歴のある高齢男性で腫瘍マーカーの上昇を認めるも外来での画像検査では再発病変を指摘し得ず、橈骨動脈アプローチを行うことでより低侵襲にCTAP/CTHAで微小肝癌を発見でき、早期に治療を行うことが可能だった。
【結語】橈骨動脈アプローチを用いたCT angio併用下TACEは肝細胞癌に対する低侵襲治療となりうる。

W-2　当院における転移性肝癌に対するラジオ波焼灼療法の臨床的検討

消
今井　径卓、堀　亜洲、富吉　圭、高橋　祥史、塩路　和彦、小林　正明
新潟県立がんセンター新潟病院

【目的】転移性肝癌に対する局所治療は外科的肝切除が第一選択となるが、切除不能症例ではラジオ波焼灼療法（RFA）が治療選択肢に挙がる。今回我々は、転移性肝癌に対するRFAの治療成績を検討した。
【方法】2021年4月から2023年7月の期間、当院において転移性肝癌に対してRFAを施行した38例（50治療、96結節）を対象とし、治療成績について後方視的に検討した。
【成績】年齢中央値は72歳（38-82歳）、性別は男性24例、女性14例。原発巣は大腸癌25例、消化管間質腫瘍3例、神経内分泌腫瘍2例、食道癌2例、胃癌1例、膵癌1例、十二指腸癌1例、胆嚢癌1例、肺癌1例、腎細胞癌1例であり、標的結節数の中央値は2個（1-6個）、最大腫瘍径の中央値は20mm（10-35mm）であった。使用デバイスはCool-tip RFAシステム37治療、VIVA RFシステム13治療であり、5治療でソナゾイド造影を行い、18治療で人工胸水を用いた。2022年4月以降の30治療ではReal-time Virtual Sonography（RVS）を使用した。標的とした96結節中76結節（79.2%）が初回効果判定でCRと判定された。観察期間中央値は15.4ヶ月（1.9-28.8ヶ月）で、観察期間中に局所再発を6結節（6.6%）、異所性再発を9例（23.7%）に認め、3例は原病により死亡した。重篤な合併症として肝膿瘍を1例、人工胸水に起因すると思われる右肺捻転を1例に認めた。
【結論】転移性肝癌に対するRFAは低侵襲かつ根治も期待できる有効な治療法と考えられる。

W-3 腹部超音波描出困難例に対するAblation治療支援の検討

消

石川　達、佐藤　遼、神保　遼、小林　雄司、佐藤　聡史、岩永　明人、佐野　知江、横山　純二、本間　照

済生会新潟病院 消化器内科

【目的】薬物療法の進歩で消化器癌のConversionの概念が進化してきた。究極のConversionは手術療法であるが、Ablation治療によるConversionも期待される。Ablation治療は腹部超音波下でおこなわれ、見えない結節に対しては治療できないこともある。当科における見えない腫瘍の可視化によるAblation治療支援の検討を行った。
【方法】1. B-mode超音波で描出困難な横隔膜直下肝癌に対する治療支援の局所再発因子の検討、2. Fusion image構成のためのCT angio(CTA)による腫瘍抽出、3. CT guide下Ablationの実際
【成績】1. 多変量解析において, Sonazoid造影, 人口胸水施行が, 局所再発低下に寄与し, ハザード比は0.075, 0.143であった. 2. 50歳代、アルコール性肝硬変合併肝細胞癌　外来CT, MRIではup to 7以内と診断もCTAではUp to 7 out, 心直下横隔膜直下にも1.5cm程度のHCCを認めた。CTAからの腫瘍描出、Fusion, 人工胸水にてRFA施行した。70歳代、NASH背景肝細胞癌、DEB-TACE後のAtezo/Bevaにて腫瘍マーカーは陰性化, S6 のみ遺残でConversion RFA予定した。CTA腫瘍描出にてS4にも再発病変は認め、同病変にもAblation施行した。薬物療法においては通常外来画像とCTAでの乖離例が存在し、真のConversionにはCTAの腫瘍描出を要する。3. 70歳代、大腸癌肝転移、腎細胞癌、予後規定因子は大腸癌肝転移と診断され、マイクロ波でCR, 経過中、腎細胞癌増悪も心機能の問題で手術は困難であった。背臥位では腸管もかぶり、術後癒着で、人工腹水は困難であった。CT guide下腹臥位RFA目的に、腎細胞癌にmarking目的のLipiodol注入し、この際のCT腫瘍描出も参考にCT guide下RFA施行した。90歳代、C型肝硬変肝細胞癌症例、再発繰り返し、RFAもその後骨転移出現し、Atezo/Beva. 放射線療法も疼痛コントロール不良で、CT guide下RFA施行し疼痛コントロール可能となった。
【結論】低侵襲治療であるAblation治療は腹部超音波下で安全におこなう必要性がある。しかし、見えない腫瘍も存在し可視化する工夫により、低侵襲な治療としてAblation施行することも可能となる。

W-4 85歳以上の超高齢肝腫瘍におけるアブレーション治療

消

山下　裕騎、若林　俊一、岩垂　隆諒、奥村　太規、小林　浩幸、木村　岳史、梅村　武司

信州大学 消化器内科

【目的】長野県は全国よりも高齢化が急速に進行している地域の一つであり、肝腫瘍患者の高齢化も進んでいる。アブレーションを含めた局所療法はその低侵襲性から、高齢者でも安全に施行可能とされているが、85歳を超える超高齢患者における安全性は未だ不明である。今回当院における85歳以上の超高齢者肝腫瘍のアブレーション治療の実態につき検討を行った。
【方法】2020年4月から2022年10月までに当院にて局所療法を施行された172 session(98例)のうち20 session(13例)を対象とした。サルコペニアは肝癌診断時のCTを用いてL3でのmanual trace法で計測したPsoas Muscle Index(PMI)を用いて判定を行った。治療効果判定は1ヶ月後の画像検査で行った。治療成績および予後につき検討を行った。
【成績】当院での局所療法の最高齢は92歳であった。男性は15例(75%)であった。肝腫瘍の内訳はHCC 18例、CCC 1例、悪性リンパ腫1例であった。背景肝はLC-Cが最多(6例)で、ついでLC-Bが4例であった。肝予備能の指標(中央値)はALBI score -2.64(IQR:-2.88~-2.46), MELD 5(IQR:4-7)と良好であった。肝癌はいずれも単発で腫瘍径は17.5 mm(IQR:13~20)と小型肝癌を対象としていることが多かった。いずれの症例もPS0もしくは1であったが、PMIは男性4.2(IQR:3.7-4.8)、女性 3.7(IQR:3.4-3.7)であり、いずれもサルコペニアの基準を満たしていた。局所療法の内訳はRFA 16例、MWA 4例で、人工胸水・腹水は11例(重複を含む)、Fusion-imagingは12例で使用されていた。処置時間(入室から退室まで)の中央値は61分(IQR:45~84)、1病変あたりの焼灼時間7.3分(IQR:3.3~12)であった。処置に伴う重大合併症はなく、入院日数の中央値は4.5日(IQR:4~5)であった。治療効果も良好であり、悪性リンパ腫の症例を除いて1 sessionで完全焼灼を得られ、治療後の肝予備能低下も認められなかった。観察期間は短いが、非肝関連死の2例をのぞき、全例生存中、外来通院されている。
【結論】85歳以上の超高齢者肝癌治療においても肝癌アブレーションは安全に施行可能であった。

W-5 切除不能悪性肝門部胆道閉塞に対する至適ドレナージ領域の検討

内

今川　直人、高野　伸一、川上　智、深澤　佳満、榎本　信幸

山梨大学 消化器内科

【目的】切除不能肝門部胆管閉塞（UMHBO）に対するドレナージ領域はASGEで肝容積50%以上のドレナージを行うことが推奨されている。一方で、ドレナージ領域が広くなることで、手技的難易度が上がりre-interventionに難渋し、過侵襲となりうることが命題あり、必要十分なドレナージ領域を選択し、治療を行うことが極めて重要である。今回、ドレナージ肝容積（DLV）を胆管支配領域で測定することで正確性を向上させ、UMHBOに対する至適なドレナージ領域を明らかにすることを目的とした。

【方法】当院で2004年3月から2022年3月までにUMHBOに対してドレナージを施行された122例を対象とした。3D volume analyzerを用いて、3D画像からDLVを算出し、DLVに基づいて1. clinical success（CS）に関わる因子、2. CSを得た症例におけるTRBOに関わる因子について検討した。ステント留置によりドレナージできる肝容積の総和をDLV（total）、1本のステントでドレナージできる肝容積の最小値をDLV（min）と定義した。

【結果】原疾患は胆管癌/胆嚢癌/HCC/肝転移/リンパ節転移：77/10/14/15/6、Bismuth分類II/IIIa/IIIb/IV：18/37/10/57であった。CSは87例（71%）で得られており、CSに関与する因子として、多変量解析でBismuth分類がIV以外（p=0.007）、DLV（total）≧50%（p＜0.001）が抽出された。CSを得た症例のうち、46例（53%）にRBOを認め、TRBO（中央値）は240日であった。TRBOに関与する因子としてはDLV（total）＜50%、（p=0.04）とDLV（min）≦25%（p=0.04）が独立因子として抽出された。DLV（min）≦25%であった症例ではRIの平均回数が2.8回と有意に頻回であった（p＜0.001）。また、DLV（min）≦25%群では、各RI間の平均期間は短い傾向がみられた（71日 vs 114日, p= 0.29）。

【結論】UMHBOに対するドレナージにおいては肝容積の測定を行い、容積の小さい領域へのドレナージを可能な限り避け、総ドレナージ容積を50%以上確保することが至適である。

W-6 高齢者胃マントル細胞リンパ腫の1治療例

消

小林　聡、小澤　由季、中野　直人、馬場　幸恵、山本　力

JA長野厚生連北信総合病院 消化器内科

症例は84歳男性。近医EGDにて胃体下部大湾に30mm大の粘膜下腫瘍を認め紹介となった。EUSでは第2層に連続するほぼ均一な低エコー腫瘤で一部に高エコーを認めた。クッションサインは陽性でありリンパ管腫と考えられた。2年前のEGD所見と比較すると明らかな増大を認めるため切除方針となり、年齢を考慮してESDを行った。切除検体の病理では小型から中型の軽度の多型性を示すB細胞リンパ球が不明瞭な結節を形成して粘膜下で増殖していた。CD5陽性、CD20陽性、CD10陰性、cyclin D1陽性でありマントル細胞リンパ腫と診断した。全身精査を行ったところ胃以外には病変を認めず、EGDを再検するとリンパ腫の遺残を認めたため血液内科へ紹介し、十分な説明と同意の上で局所放射線治療の方針となり40Gy/22回の照射を行いCRとなった。現在治療終了から34ヵ月を経過したがCRを維持している。

マントル細胞リンパ腫が非Hodgkinリンパ腫全体に占める割合は2.8-10%とされ、その多くは節性であり節外性は稀である。また消化管原発悪性リンパ腫の1-4%とも報告されており稀な疾患と考えられる。胃病変の内視鏡所見はMLP（multiple lymphomatous polyposis）型が最も多く、表層型、嚢腫大型、隆起型、潰瘍型があり多彩であると報告されている。本症例は隆起型と考えられるが当初リンパ管腫と診断したためESDを施行した。マントル細胞リンパ腫は鉗子生検の小さな検体ではMALTリンパ腫とされることもあるがESDにより大きな検体が得られ診断に結び付いたと考えられる。

66歳以上の高齢者マントル細胞リンパ腫に対する治療はRituximb併用ベンダムスチン療法が推奨されている。しかし本症例は84歳と超高齢であり胃に限局していることから放射線治療を行った。早期再発を懸念したものの34ヵ月を経過した現在も再発は認めていない。高齢者に対しては放射線治療単独も選択肢として挙げられる可能性があると考える。

W-7 当院における肥満症に対する胃内バルーン留置術の検討

消

中島　尚、高橋　一也、水野　研一、寺井　崇二
新潟大学 消化器内科学分野

【目的・方法】肥満症は非アルコール性脂肪肝炎などの肝疾患、糖尿病や脂質異常症などの代謝疾患、高血圧症や心筋梗塞などの血管系疾患、睡眠時無呼吸症候群などの呼吸器系疾患等、多岐に渡る疾患に影響を及ぼすことが知られており、肥満症の治療は現代医療において非常に重要である。当院ではBMIが27以上の20歳から65歳の肥満患者で、上記で述べた合併症を有する患者を対象に、自由診療で内視鏡的胃内バルーン留置術を行っている。胃内バルーンを留置した後は食事指導、生活指導などを行い、6ヶ月、もしくは12ヶ月でバルーンを抜去する。2020年4月から2023年9月まで、当院で胃内バルーン留置術を行った患者6名について、胃内バルーン留置前後での体重やBMIの変化、各種合併症について後方視的に検討を行った。
【結果】当院で胃内バルーン留置術を施行した6名で、男女比は男性2名、女性4名、平均年齢は45.3±10.7歳、術前平均BMIは36.3±3.9であった。術前合併症として、肝障害（ALT＞30 IU/L）を2名（33%）、糖尿病（HbA1c＞6.5%）を3名（50%）、脂質異常症（LDL-C＞140 mg/dLもしくはTG＞150 mg/dL）を3名（50%）、高血圧症（収縮期血圧＞140 mmHgもしくは拡張期血圧＞90 mmHg）を4名（67%）に認めた。バルーン留置術で重篤な合併症は認めなかった。バルーン抜去時の平均BMIは34.2±3.5、平均体重増減率は-7.1±4.1（%）であった。バルーン抜去時の各種合併症は肝障害を0名（0%）、糖尿病を1名（17%）、脂質異常症を2名（33%）、高血圧症を4名（67%）で認めた。バルーン抜去後6ヶ月の時点で、フォローを行っていた4名のうち、2名で術前体重を超過するリバウンドを認めた。
【結論】胃内バルーン留置により、体重減少および肝障害、糖尿病、脂質異常症の改善を認めた。しかしながら、バルーン抜去後のリバウンドについての対策を行う必要がある。

W-8 表在性非乳頭部十二指腸上皮性腫瘍（SNADET）および十二指腸NETを含む内視鏡治療

内

浅川　幸子[1]、小嶋　裕一郎[1]、小山　敏雄[2]、小俣　政男[1,3]
[1]山梨県立中央病院 消化器内科、[2]山梨県立中央病院 病理診断科、[3]東京大学

【背景】表在性非乳頭部十二指腸上皮性腫瘍（SNADET）および十二指腸NETの発見率や報告例が増加している．しかし十二指腸壁は壁が非常に薄くまた，膵液および胆汁に暴露されることから，内視鏡治療のハードルは非常に高い．一方外科手術特に膵頭十二指腸切除となることを避ける手技として非常に重要である．
【目的】当院のこれまでのSNADETおよび十二指腸NETに対する内視鏡治療経過を明らかにするとを目的に検討を行った．
【結果】2007年1月から2023年8月までに当院では合計51例，男性32例，女性19例，年齢中央値67歳（46-87歳）に実施していた．SNADET48例（94.1%）（腺腫16例，腺癌32例），NET3例（5.9%）（G1，2例：G2，1例）であった．Under water-EMRを含むEMRは29例（56.9%）．ESDは21例（41.2%），LECSは1例（1.9%）に実施されていた．穿孔は7例（13.8%）に認められ，うち1例は外科手術となった．他の6例は保存的に治療されていた．治療後の粘膜欠損部分は，ESD症例21例中String clip suturing method 2例（9.5%），PGAシート（ネオベール）およびフィブリン糊使用5例（23.9%）で，他症例はclippingにて閉鎖していた，
【結論】十二指腸腫瘍に対する内視鏡治療は，under water EMR，またデバイスの工夫により，以前と比較して安全にできるようになったが，今後の更なる工夫が必要である．

英語セッション

2023（令和５）年11月26日（日）

９：00～９：24

11月26日（日） 第1会場（2F スノーホールB）
英語セッション 9：00～9：24

Chairperson：Nao Nakajima
(Division of Gastroenterology and Hepatology, Graduate School of Medical and Dental Sciences, Niigata University)

E-1 A rare cause of esophageal stenosis: Compression due to a thoracic osteophyte

消 Suguru Miida[1], Yoshihisa Arao[2], Shu Goto[1], Nobutaka Takeda[1], Yuichi Kojima[1], Naruhiro Kimura[1], Kazunao Hayashi[1], Atsunori Tsuchiya[1], Shuji Terai[1]

[1]Division of Gastroenterology and Hepatology, Graduate School of Medical and Dental Sciences, Niigata University,
[2]Department of Gastroenterology and Hepatology, Uonuma Institute of Community Medicine, Niigata University Medical and Dental Hospital

Several cases of esophageal stenosis caused by cervical vertebral osteophytes have been reported; however, few reports of esophageal stenosis caused by thoracic osteophytes are available. We describe the case of an 86-year-old man with esophageal stenosis caused by a thoracic osteophyte near the tracheal bifurcation. He was transferred to our hospital with acute pancreatitis. Blood tests showed elevated serum hepatobiliary and pancreatic enzymes, but no apparent stones can be noted in the gallbladder or common bile duct. An endoscopic ultrasonography (EUS) examination was scheduled to determine the cause of acute pancreatitis; however, lacerations observed following endoscope removal during esophagogastroduodenoscopy (EGD) led us to cancel the ultrasonography to avoid potential esophageal perforation. Retrospective evaluation of 3D reconstructed sagittal CT sections obtained at admission revealed esophageal stenosis due to extrinsic compression by a thoracic osteophyte consistent with tracheal bifurcation. The thoracic esophagus is a relatively mobile structure; thus, stenosis is rare in this region. However, the esophagus is vulnerable to extrinsic compression at the tracheal bifurcation and the diaphragmatic hiatus. A review of the present case and six similar previous cases of thoracic osteophyte-associated esophageal stenosis (identified via a systematic search of the PubMed database) demonstrated the clinical importance of a thoracic osteophyte near a physiological esophageal stenosis site. To avoid iatrogenic accidents, EGD and computed tomography should be performed to screen for vertebral osteophytes before EUS and endoscopic retrograde cholangiopancreatography.

E-2 A case of intraductal papillary neoplasm of the bile duct that EUS was effective in detection

消 Ichitaro Horiuchi, Yasuhiro Kuraishi, Nobukazu Sasaki, Masafumi Minamisawa, Masato Kamakura, Shohei Kondo, Takumi Yanagisawa, Akira Nakamura, Takeji Umemura

Department of Medicine, Division of Gastroenterology and Hepatology, Shinshu University School of Medicine.

The patient, a 73-year-old male, visited at previous medical institution due to abdominal pain. Liver dysfunction was indicated, but the cause of symptoms and the abnormalities in liver test remained unclear. Subsequently, he was referred to our facility for further assessment. CT and MRI showed diffuse thickening of the extrahepatic bile duct wall and gallstones, but could not show any factors leading to biliary obstruction. However, EUS revealed a 5 mm large hyperechoic papillary tumor lesion in the lower bile duct, with preserved the external high echoic layer. ERC showed irregularity in the wall of the lower bile duct, suggestive of biliary congestion. A biopsy targeting this site was performed, along with the placement of plastic stent for biliary drainage. Biopsy results revealed the presence of intraductal papillary neoplasm of the bile duct (IPNB). Subsequent peroral cholangioscopy illustrated the localization of the papillary tumor in the lower bile duct. Consequently, the patient was underwent pancreaticoduodenectomy. The final pathological diagnosis was made with low-grade gastric-type IPNB. Notably, EUS played a crucial role in detecting localized IPNB, which had gone unnoticed by other imaging modalities.

E-3 Two cases of eosinophilic gastroenteritis which we successfully treated

消

Kaori Horiuchi[1], Osamu Saigusa[1], Akira Horiuchi[2]

[1]Hokuto City Shiokawa Hospital, [2]Digestive Disease Center, Showa Inan General Hospital

Eosinophilic gastroenteritis (EGE) is an eosinophilic inflammation of the stomach, small intestine, and large intestine that causes abdominal pain, diarrhea, and vomiting. Treatment for EGE includes systemic steroids, antiallergic drugs, immunosuppressive agents, biological agents, and dietary therapy, with response rates varying from case to case. In this report, we describe two cases of EGE that were successfully treated at our hospital.

【Case 1】29-year-old male experienced occasional epigastric pain for 5 years, which resolved spontaneously. He was hospitalized and treated with antacids and NSAIDs, but without any effect. Esophagogastroduodenoscopy (EGD) and Totalcolonoscopy (TCS) revealed abnormalities. Abdominal CT scan showed wall thickening in the jejunum. Serologic testing ruled out secondary EGE and Prednisolone (PSL) 40 mg was started. The next day, his abdominal pain completely disappeared, and he is doing well despite the gradual decrease of PSL.

【Case 2】A 58-year-old female with a history of hay fever. She had complained of epigastric pain for 5 years, but EGD and TCS could not identify the cause. She came to our hospital complaining of epigastric pain with WBC 7810 / μL, Eos% 58%. Abdominal CT scan showed thickening of the esophageal and duodenal walls, and biopsy showed eosinophilic infiltration of the duodenal mucosa. Her symptoms resolved one week after administration of 10 mg of montelukast, and there was no recurrence of the epigastric pain three months later. While there are various treatment options for EGE, we have experienced two cases that responded well to systemic steroids and leukotriene antagonists.

E-4 Comprehensive care for a case of neuroendocrine carcinoma of the stomach

消

Satomi Sakamoto[1,2], Takeshi Suda[2], Gen Kawaguchi[3], Yoichi Ajioka[5], Kozue Ito[4], Goh Hasegawa[4], Youhei Koseki[1], Moeno Sugita[1], Yoshihisa Arao[1], Satoshi Abe[1]

[1]Resident,
[2]Department of Gastroenterology & Hepatology, Uonuma institute of community medicine, Niigata University Medical and Dental Hospital,
[3]Department of Radiology Uonuma institute of community medicine, Niigata University Medical and Dental Hospital,
[4]Department of Pathology, Uonuma institute of community medicine, Niigata University Medical and Dental Hospital,
[5]Histopathology Core Facility, Faculuty of Medicine, NIigataUniversity

A 63-year-old man visited a local clinic for further evaluation of a gastric lesion detected in a medical checkup. Because esophagogastroduodenoscopy (EGD) showed an ulcerous lesion on the lesser curvature of the antrum, a proton pump inhibitor was prescribed.After four months, a planned EGD revealed type 2 advanced cancer at the lesion with a histological diagnosis of adenocarcinoma (tub1, tub2, and por). Given that CT revealed tumors in the vicinity of the stomach with a maximum size of less than 30 mm and highly suspicious distant metastasis at the left subclavian and paraaortic lymph nodes, he was referred to our hospital and underwent first-line chemotherapy (capecitabine/ oxaliplatin) followed by second-line (paclitaxel/ ramucirumab). After six attempts in total, he came to our emergency department with pyrexia and stomachache. CT depicted sudden expansion of the tumor over 100 mm adjacent to the stomach, suggesting the necessity of alternative treatments. Due to a rapid reduction of hemoglobin concentration toward 5.6 g/dl, extracorporeal irradiation was initiated by aiming at hemostasis from the cancer. After 30 Gy/12 fractions, CT scans clearly displayed necrotic changes inside the tumor leading to a reduction in size. A rapid expansion and vulnerability to irradiation led us to obtain additional cancerous tissues for diagnosis, which resulted in positivity for CD56 indicating neuroendocrine carcinoma. After chemotherapy using CDDP/CPT -11 twice and additional radiation of 30 Gy/12 fractions, the tumor was further reduced. A case of stomach cancer with a rare histological subtype would be reported to show the efficacy of various chemotherapies and radiation.

消化器内視鏡学会甲信越支部
研修医・専攻医セッション

2023（令和５）年11月25日（土）

９：00～９：54

11月25日（土）　第1会場（2F スノーホールB）
研修医・専攻医セッション1　9：00～9：24

座長：田覚　健一（新潟市民病院 消化器内科）

PL1-1　食道癌ESD後バルーン拡張時に穿孔をきたし保存的に加療し得た1例

内-専

長坂　洸和[1]、小嶋　裕一郎[1]、朝比奈　佳毅[1]、村田　智祥[1]、中島　京子[1]、天野　博之[1]、高岡　慎弥[1]、今井　雄史[1]、廣瀬　純穂[1]、浅川　幸子[1]、望月　仁[1]、小山　敏雄[2]、小俣　政男[1,3]
[1]山梨県立中央病院 消化器内科、[2]山梨県立中央病院 病理診断科、[3]東京大学

【症例】50歳代，男性.
【主訴】検診異常.
【家族歴・既往歴】特記事項無し.
【嗜好歴】飲酒20歳からビール350ml＋焼酎25度3合/日，フラッシャー.
【喫煙歴】電子タバコ.
【現病歴】人間ドックのEGDにて異常を指摘されたため，X-1年12月当科受診．EGDにて胸部下部食道にほぼ全周性のIIc病変を認めた．B1血管よりなり，またヨード散布にて聖域があり，予測深達度はT1a-EP-LPM病変と診断した．CTおよびPET-CTにて，他に異常は認めなかった．このためX年3月にESDを実施，病変はほぼ全周性で長軸方向に長く，切除は全周で約10cmに及んだ．トリアムシノロンを粘膜下層に局注し偶発症なく終了した．4日後のEGDにて軽度狭窄があり，この時点で15-18mmCREバルーンで7atmで遠位側を拡張，さらに近位側を拡張，ESD5日後退院とした．その後ESD7日後に外来でEGD施行，同様に15-18mmCREバルーンにて拡張，この時穿孔をきたした．CTにて両側頸部，右肩周囲に気腫，左気胸を認めたためトロッカー挿入，また穿孔部食道近位側および胃内にチューブを経鼻的に挿入し間欠的に吸引した．またIVH管理とし，外科と緊密に連絡をとりながら保存的に加療する方針とした．穿孔9日，16日，23日後のガストログラフィン造影では，食道穿孔部より頭側にリークを認めた．穿孔30日後のガストログラフィン造影では，リークは認められず，翌日より飲水開始，穿孔38日後のEGDでは狭窄あり，同部を10－12mmCREバルーンで3atm，10mmまで拡張，その後CLBSIを呈したが，カテーテル抜去により経過良好，穿孔41日後に退院となった．退院80日後のEGDでは，GIF-H260スコープは通過可能となり，つかえ感も消失した．全周切開が長軸に長くなった際も，拡張術は1週間後で十分と思われ，また，CREバルーンは最大でも12-15mmを使用することが重要である．拡張術時穿孔した場合も外科と連携しながら保存的に経過観察し，膿瘍形成がある場合は外科的ドレナージが必要となる可能性もある．今後食道拡張術に際しては，バルーン径に留意し，拡張術はESD後1週間以降とする方針とすることとした．
謝辞　今回穿孔後の方針に関しまして佐久医療センター内視鏡内科部長　小山恒男先生にアドバイスをいただきました．ここに深謝いたします．

PL1-2　上部消化管内視鏡検査を契機に診断し得た梅毒の一例

内-研

小林　巧[1]、高綱　将史[2]、土井　智裕[2]、小玉　絵理奈[2]、夏井　結唯[2]、田中　裕登[2]、熊谷　優[2]、盛田　景介[2]、吉川　成一[2]、三浦　努[2]、田口　貴博[3]、西堀　武明[4]、竹内　学[2]
[1]長岡赤十字病院 研修医、[2]長岡赤十字病院 消化器内科、[3]長岡赤十字病院 病理診断科、[4]長岡赤十字病院 呼吸器感染症内科

【症例】40歳代男性。
【主訴】腹痛。
【既往歴】全身性エリテマトーデス、脳梗塞。
【現病歴】数か月前から倦怠感と腹痛を自覚し当院内科を受診した。血液学ならびに生化学検査では、CRPの軽度高値以外、明らかな異常所見は指摘しなかった。腹部CT検査でも、明らかな異常所見を認めなかった。さらなる追加精査のため、上部消化管内視鏡検査（EGD）を施行し、胃角部から体部にかけて、類円形の扁平隆起性病変を多数に認めた。通常観察にて、同病変は辺縁が退色調で、中心部は発赤調を呈し、病変同士の融合が認められた。NBI拡大では、病変中心部の表面構造ならびに血管構造は不明瞭化していた。上記内視鏡所見から胃梅毒を考えた。約10年前に陰性であったTP（Treponema pallidum）RPR ならびに TP AbはEGD検査当日では陽性となっていた。身体所見では四肢体幹に皮疹は認めなかったが、陰茎に硬結を指摘した。以上より梅毒I期と診断し、Ampicillin 1500mg/dayの4週間内服投与を開始した。症状は速やかに改善し、投薬終了2か月後のEGDでは、病変は消退、瘢痕化していた。胃梅毒の内視鏡所見は前庭部の漏斗状狭窄や融合傾向のある不整潰瘍、類円形小隆起などがみられ、鑑別には胃癌や悪性リンパ腫などが挙がる。本症例は融合傾向を認める類円形病変が多発したことが、梅毒を考える所見として診断に有効であった（後日、生検結果からTP抗体陽性の炎症細胞浸潤を粘膜内に認めたことがわかった）。梅毒感染は近年増加傾向で、腹部症状が出現する場合がある。そのため精査目的でEGDを施行されることがあり、内視鏡医は胃梅毒の所見に留意し検査を行うことが重要と考える。今回我々は、胃梅毒の内視鏡所見を提示し、文献的考察も交え、症例を報告する。

PL1-3 ESD後に追加切除を施行した複合型胃腺神経内分泌癌（MANEC）の1例

内-研

小野　貴寛[1]、赤松　泰次[2]、下平　和久[2]、宮島　正行[2]、植原　啓之[2]、木畑　穣[3]、
新川　嘉紀[2]、久保　直樹[4]、古澤　徳彦[4]、飯島　康博[4]、市川　徹郎[5]、松澤　正浩[6]、
赤沼　星哉[1]、小口　智大[1]、勝山　貴啓[1]
[1]長野県立信州医療センター 研修医、[2]長野県立信州医療センター 消化器内科、
[3]長野県立信州医療センター 総合診療科、[4]長野県立信州医療センター 消化器外科、
[5]長野県立信州医療センター 病理・臨床検査科、[6]松澤内科クリニック

症例は70歳代の男性。本年4月初旬より心窩部痛を自覚し、近医で上部消化管内視鏡検査（EGD）を受けた。胃体上部小彎前壁よりに浅い陥凹性病変を認め、生検でGroup 5（adenocarcinoma）と診断され、5月初旬に治療の目的で当院へ紹介された。当院で再度EGDを行ったところ、大きさ20 mm程の0-IIc病変で、周辺に皺襞の集中像や陥凹内の台状挙上を認めず、胃壁の伸展性も良好であったことから内視鏡治療の適応と判断した。超音波内視鏡（EUS）は施行しなかった。同月下旬にESDを施行し、一括切除した（切除標本の大きさは30×22 mm、病変の大きさは22×18 mm）。切除標本の病理組織所見では粘膜内病変の大部分はtub1-tub2であったが、粘膜下層を中心に神経内分泌腫瘍を認め、核分裂像が20/HPFを越えていた。以上より、mixed adenoneuroendocrine carcinoma（MANEC）、T1b, ly0, v0, VM(-), HM(-)と診断された。リンパ節転移のリスクが高いと判断し、後日腹腔鏡下胃亜全摘除術、D2郭清、Roux-en-Y再建を行った。手術標本の病理組織所見では、局所遺残やリンパ節転移は認めなかった。　術前に深達度診断を誤ったが、粘膜下層に浸潤していたのは線維化に乏しい神経内分泌腫瘍であったことが「浅読み」した原因と考えられる。反省点として、内視鏡治療前にEUSを施行すべきであった。

PL1-4 慢性骨髄性白血病を背景に胃蜂窩織炎を発症した一例

内-専

牧　直哉、大工原　誠一、安達　翔太、三井　健太、多田井　敏治、宮林　秀晴、古田　清
まつもと医療センター 消化器内科

【症例】66歳、男性。慢性骨髄性白血病に対して当院でチロシンキナーゼ阻害薬にて加療中であった。X年7月29日より強い心窩部痛が出現したため、同日に当院へ救急搬送となった。心窩部に強い圧痛を認め、同部位には限局する反跳痛を認め、腹部造影CT検査で胃全体の壁肥厚を認めたことから急性胃炎の診断で同日入院となった。慢性骨髄性白血病の治療中であり、好中球低値であることから発熱性好中球減少症に準じてメロペネム3g/日と腸管安静による加療を開始した。入院同日の胃液培養で*Klebsiella pneumoniae*と*Streptococcus-alpha hemolytic*が陽性となり、第3病日に施行した上部消化管内視鏡検査にて胃全体の粘膜の発赤・浮腫状変化、皺壁の肥厚を認めたことに加え、入院時のCT検査での胃壁肥厚から、胃蜂窩織炎と診断した。腸管安静と抗生剤治療により腹部症状は改善したため、感受性のあったレボフロキサシン500mg/日の内服へ切り替え、第12病日に退院となった。
【考察】胃蜂窩織炎は、粘膜下層を中心とした胃壁全層に及ぶ強い炎症と浮腫を来す化膿性疾患である。胃蜂窩織炎は比較的稀な症例であるが、診断が遅れると重篤な経過をたどることも多く、症状や画像所見が疑わしい場合には胃液培養検査や内視鏡検査による検索が必要である。リスク因子としては加齢、糖尿病、アルコール多飲、低栄養、免疫抑制剤などの易感染状態や酸分泌抑制剤の内服などが挙げられており、本症例では慢性骨髄性白血病の治療中で免疫抑制状態にあったことに加え、制酸剤内服により胃液pH 上昇による殺菌力低下、胃粘膜再生能の低下が発症に関与したと考えられる。
【結語】急性腹症により救急搬送され、胃液培養と内視鏡検査をきっかけに迅速に胃蜂窩織炎と診断し、保存的治療が奏功した症例を経験した。胃蜂窩織炎は診断が遅れると重篤な経過をたどることも多く、危険因子がある場合は診療初期から同疾患を考慮に入れて治療を行うことが重要である。

11月25日（土） 第1会場（2F スノーホールB）
研修医・専攻医セッション2 9:30～9:54

座長：岡 宏充（長岡中央綜合病院 消化器内科）

PL2-1 潰瘍性大腸炎関連腫瘍と肛門管癌の衝突をきたした1例

内-研

入戸野 雅人[1]、青沼 優子[2]、石田 剛士[2]、久野 徹[2]、小林 祥司[2]、吉田 貴史[2]、白石 謙介[3]、古屋 信二[3]、榎本 信幸[2]

[1]山梨大学医学部附属病院 臨床研修センター、[2]山梨大学医学部 消化器内科、[3]山梨大学医学部 第一外科

症例は40代女性．20代で全大腸炎型潰瘍性大腸炎を発症しステロイド全身投与で臨床的寛解となり5ASA製剤で寛解維持されていた．発症14年後に再燃し当院へ紹介，Infliximab BSで臨床的寛解となったが，infusion reactionのため半年後にGolimumab（GOL）へ変更した．以降は近医で加療継続されていたが， GOL開始2年9か月後に再燃しUstekinumabへ変更した．発症19年時の下部消化管内視鏡検査で下部直腸に凹凸不整な隆起性病変と下行結腸に扁平隆起性病変を認め，生検で直腸病変は扁平上皮癌（SCC），下行結腸病変はGroup3の診断で精査加療目的に当院へ再紹介となった．当院内視鏡検査では下部直腸に6mm大の乳頭状隆起性病変を認め，隆起部と隆起周囲の生検でHPV感染に伴うSCC と診断された．さらに，隆起口側の粘膜からlow-grade dysplasiaが指摘された．下行結腸病変は認識困難であった．遠隔転移を伴わない肛門扁平上皮癌の第一選択は化学放射線療法だが，直腸のlow-grade dysplasiaと，潰瘍性大腸炎関連腫瘍（UCAN）が否定できない下行結腸病変の併存から手術の方針となった．腹腔鏡下直腸切断術，大腸全摘術，回腸人工肛門造設術を施行した．病理結果は，歯状線から下部直腸に全周性にSCCがひろがり， 乳頭状隆起部で粘膜下層へ浸潤していた．SCC口側にはhigh-grade dysplasiaが連続し，一部に粘膜下層浸潤のある粘液癌を認めた．下行結腸病変は管状腺腫であった．異所性病変やリンパ節転移はなかった．現在も術後経過観察中である．HPV由来肛門扁平上皮癌とUCANの衝突癌の報告はなく，また手術により良好な経過がえられた症例であり文献的考察を加え報告する．

PL2-2 経過観察中の限局性膵実質萎縮部に出現した小膵癌の一例

内-専

坂田 正梧、比佐 岳史、宮坂 尚樹、江郷 晶、伊藤 唯、西山 秀、工藤 彰治、山田 崇裕、大瀬良 省三、友利 彰寿、福島 秀樹

JA長野厚生連 佐久総合病院 佐久医療センター 消化器内科

【はじめに】膵上皮内癌の発見の手掛かりとしてCTにおける限局性膵実質萎縮が注目されているが，浸潤癌に至る経過は不明である．本症例は限局性膵実質萎縮部に浸潤癌が発生し，遡及的な画像評価が可能であったため報告する．
【症例】80歳台，男性．X年4月に人間ドックの腹部超音波検査（AUS）で膵体部に20mm大の低エコー腫瘤が疑われ，当院紹介となった．単純MRI検査，超音波内視鏡検査（EUS）では明らかな腫瘤や主膵管拡張はなかった．一方，膵頭体部の一部はMRIで脂肪置換を呈し，EUSでは索状低エコーとして描出され， 限局性膵実質萎縮部と判断された．内視鏡的膵管胆管造影（ERCP）を含むさらなる精査を提案したが，希望はなく，半年毎のAUS，1年毎の単純MRI検査で経過観察を行う方針となった．X+3年4月のAUSで膵尾部主膵管拡張を指摘され，EUSを施行した．膵体部の実質萎縮部に9mm大の不整形低エコー腫瘤を認め，その上流主膵管は拡張していた．単純MRI，造影CTでは腫瘤は不明瞭であった．EUS下穿刺吸引法は拡張主膵管を回避することが困難であり断念した．ERCPでは完全型膵管癒合不全を認め，膵体部主膵管が狭窄していた．内視鏡的経鼻膵管チューブ留置下膵液細胞診で腺癌が検出され，浸潤性膵管癌と診断し，膵頭十二指腸切除術を施行した．病理組織学的に，腫瘤は浸潤性膵管癌（pT3N1aM0，pStageIIB）であり，膵実質萎縮部の主膵管内には上皮内癌が広範に存在していた．
【考察】本例では，限局性膵実質萎縮部に上皮内癌が存在し，経過中にその一部が浸潤癌へ移行し主膵管拡張を来たした経過が推察される．主膵管拡張を伴わない限局性膵実質萎縮であっても，上皮内癌を考慮し膵液細胞診を行うべきと考える．一方，本例のEUSでは，限局性膵実質萎縮部が索状低エコー像として，浸潤癌が不整形低エコー腫瘤として描出され，膵癌早期診断に応用可能な所見と思われる．

PL2-3 著明な嚢胞変性をきたした膵神経内分泌腫瘍の一例

内-専

木内　怜平、伊藤　哲也、大津　嘉之、中村　直樹、田中　友之、高橋　芳之、小林　淳一、柴田　景子、柴田　壮一郎、徳竹　康二郎、藤澤　亨、森　宏光、和田　秀一

長野赤十字病院 消化器内科

【症例】60歳代、女性。X年5月に前医で施行された腹部超音波検査で膵尾部に50mm大の嚢胞性病変が指摘され、造影CTでも診断に至らず、精査目的に当科紹介となった。当科でEUSを施行したところ、膵尾部に54mmの単房性の被膜様構造のある嚢胞性腫瘤を認め、辺縁の一部に充実成分や壁肥厚を伴っていた。充実成分に明らかな血流シグナルは認めなかった。内容物は低エコー、高エコーが混在しており重力方向に堆積物の貯留も伴っていた。主膵管拡張はなく、膵管との交通は明らかではなかった。造影MRIを検討したが、閉所恐怖症により施行できなかった。嚢胞内に隔壁様の構造はなくほとんどが液状成分であったことや、膵尾部に主座を置き嚢胞内容液に多様なエコーが混在することから、類上皮嚢胞やリンパ上皮嚢胞の良性腫瘍を鑑別の上位としたが、膵神経内分泌腫瘍（以下：p-NET）は否定できなかった．患者とのICの結果、外科的切除を選択され、7月に腹腔鏡下膵体尾部脾切除術が行われた。病理組織所見は、線維性組織の嚢胞壁と内部の異型細胞の増殖を認め、核分裂像は0/10HPFであった。免疫染色ではCD56、synaptophysin、chromograninAが陽性で、Ki-67陽性率 3%未満であり、p-NET（G1）と診断され、進行度pT3, pN0, pM0 stageII（UICC 第8版）であった。

【考察】p-NETは膵腫瘍の1-2%にみられ、充実性腫瘤を呈することが多いが、10-17%ほどで嚢胞型形態を呈するとされる。嚢胞型p-NETはCTで類円形の厚い嚢胞壁、嚢胞内腔に隔壁や内腔辺縁に充実成分を有し、同部位に早期濃染像を認めるといわれている。本症例でも充実成分が疑われる壁肥厚を認めたが明らかな早期造影効果はなかった。鑑別としては非機能性嚢胞性病変として仮性嚢胞や類上皮嚢胞などがあげられる。鑑別に難渋することが多く、可能であればMRI、EUS、多相造影CTなど複数のモダリティで確認することが望ましい。

【結語】膵嚢胞性病変に壁肥厚やわずかでも充実成分を認めた際は，嚢胞変性を伴う充実性腫瘍を念頭におき精査を行うことが肝要である。

PL2-4 経肛門的ダブルバルーン内視鏡を用いて電気水圧衝撃波結石破砕術で治療した胆石性イレウスの1例

内-専

木村　颯汰、土屋　智章、倉石　康弘、中村　晃、平山　敦大、岡村　卓磨、岩谷　勇吾、長屋　匡信、梅村　武司

信州大学医学部附属病院 第二内科

【症例】70歳代、男性。

【主訴】腹痛、嘔吐。

【現病歴】肺腺癌対して化学療法中であり、総胆管結石に対して定期的に胆管ステント交換が行われていた。X-10日の胆管ステント交換施行時に巨大胆嚢結石による胆嚢十二指腸瘻が指摘された。無症状のため、有症状時に再診・精査する方針となり、退院した。X日に腹痛と頻回の嘔吐のために前医を緊急受診した。造影CT検査で小腸に長径4cm大の巨大結石を認めたため、胆石性イレウスが疑われ当科紹介受診となった。肺癌と心疾患の既往があり、全身麻酔困難例のため、内科的加療の方針となった。入院当日に胃管留置による腸管減圧を施行した。X+2日に経肛門的ダブルバルーン内視鏡を挿入したところ胆石が回腸に嵌頓しており、水浸下で電気水圧衝撃波結石破砕術（EHL）を施行した。巨大な胆石であったことから十分に破砕されるまでに多くのEHLプローブを要した。X+4日に再治療を行い、胆石は破砕され、イレウス症状の改善を認めたため、X+10日に退院となった。

【考察】胆石性イレウスは比較的まれな疾患であり、胆石の自然排出率は低く、外科的手術が必要になることが多い。本症例のように高齢者や全身麻酔困難例ではバルーン内視鏡下でのEHLは低侵襲治療として有効な選択肢と考えられる。

一般演題

抄　録　集

11月25日（土）　第1会場（2F スノーホールB）
胆・膵1　10：00～10：30

座長：佐藤　聡史（済生会新潟病院 消化器内科）

1　膵管ステント留置が奏効した膵管出血（hemosuccus Pancreaticus）の一例

内　高橋　祥史、塩路　和彦、堀　亜洲、富吉　圭、今井　径卓、小林　正明
新潟県立がんセンター新潟病院 消化器内科

【症　例】80歳台，男性.
【現病歴】X-3年に急性膵炎の診断で近医に入院した際，CTで径25mm大の膵体部腫瘍を指摘され，当科紹介．当科で施行した超音波内視鏡下穿刺吸引検査（EUS-FNA）でAdenocarcinomaを認め，他の画像検査所見と併せ，膵体部癌cT2N0M0 c Stage IIと診断した．切除可能膵癌と考えられたが，患者の希望でS-1併用化学放射線療法を施行．以後, S-1療法を継続した．X年に黒色便を認め, 上部消化管内視鏡検査で十二指腸乳頭部からの出血を認めたが, 更なる精査に関しては患者が希望されず，止血剤内服での経過観察の方針となった．以後も黒色便が持続し，高度貧血も認め，CTで胆道出血または膵管出血（Hemosuccus Pancreaticus）が疑われ，同年に当科入院.
【経　過】赤血球輸血でも貧血は改善せず，再度，施行した上部消化管内視鏡検査で十二指腸乳頭部のみならず副乳頭からも持続的な出血を認め，CT所見と併せ，膵体部癌からの出血が原因の膵管出血（Hemosuccus Pancreaticus）と診断．出血源の同定ならび止血目的とした腹部血管造影検査も考慮されたが，諸事情で断念し，膵管ステント留置による止血を図る方針とした．内視鏡的逆行性胆管膵管造影検査では膵体部膵管に高度狭窄，尾側膵管の拡張，膵管からの凝血塊の排出を認めた. まず, 内視鏡的経鼻膵管ドレナージ術（ENPD）を施行. ENPD後は貧血の進行を認めず, ステント留置による止血効果が確認できた為，改めて膵管ステントを留置した.
【考　察】膵管出血（Hemosuccus Pancreaticus）は膵管内に直接出血し，乳頭を経由して消化管内に出血がみられる病態をいう．慢性膵炎に併発した仮性動脈瘤由来の膵管出血の報告例はある散見されたが，膵癌由来の膵管出血の報告例はわずかだった．膵癌由来の膵管出血の治療方針としては原因血管の血管塞栓術や外科的切除術が選択されており，膵管ステント留置により止血を図った報告はなかった．本症例での膵管ステント留置により止血が得られた機序としては，ステントが腫瘍内の膵管と交通する血管を圧迫する事で膵管への血液流出が妨げられた可能性が考えられる.
【結　語】膵癌に由来する膵管出血の治療として，病期や全身状態，腫瘍の存在部位を考慮の上，外科的切除術や血管塞栓術のほかに膵管ステント留置術も選択肢となり得ると考えられる.

2　当院における膵石症に対する体外衝撃波結石破砕療法を含めた内視鏡治療の治療成績と長期経過の検討

消　南澤　昌郁、倉石　康弘、佐々木　信和、堀内　一太郎、鎌倉　雅人、近藤　翔平、柳澤　匠、中村　晃、梅村　武司
信州大学医学部附属病院 消化器内科

【目的】膵石症に対する体外衝撃波結石破砕療法（ESWL）は内視鏡治療と併用することで高い治療効果を示す．今回，当院における治療成績と長期経過を後方視的に検討した.
【方法】2006年4月から2023年3月までに当院で膵石に対してESWLを施行した181症例を対象とした．膵石による有症状例，無症状であっても膵機能温存が期待される症例を治療対象とした．初回入院治療において完全採石を含めて膵管ドレナージを行えた症例を「臨床的成功」と定義した．1）臨床的成功率について，2）完全採石症例（複数回入院治療例含む）における膵石再発率や再発因子について検討した.
【結果】年齢中央値62歳（21－86歳）．男性162例，女性19例．膵石の成因はアルコール118例，自己免疫性膵炎10例, 特発性49例, その他3例, アルコール＋自己免疫性膵炎の合併が1例．ESWL回数は中央値4回（1－19回）．1）初回入院治療における臨床的成功率は87%（158/181例）で，このうち完全採石率は36%（66/181例）だった．単変量解析では低い結石CT値とESWL前の膵管ステント留置が臨床的成功と有意に関連していた．結石CT値はROC曲線より853 HUをカットオフ値とした．多変量解析では結石CT値＜853 HU（OR 5.98，95%CI 2.05-17.47），ESWL前の膵管ステント留置（OR 2.93，95%CI 1.00-8.60）が臨床的成功に関連する独立した因子であった．2）複数回治療後の最終的な完全採石率は44%（80/181例）で，完全採石後の1，3，5年後の累積膵石再発率はそれぞれ17.8%，33.2%，42.5%であった．Cox比例ハザードモデルでは膵石の原因が非アルコール性であることが再発率と有意に関連していた（HR 3.45，95%CI 1.35-8.83）.
【結論】膵石に対するESWLを含めた内視鏡治療は臨床的成功率が高く，良好な治療成績であった．結石CT値は臨床的成功率に関連しており，治療効果の予測マーカーとなる可能性がある．完全採石後も高頻度に膵石が再発しており，特に非アルコール性（特発性・自己免疫性）膵炎では慎重に経過をみていく必要がある.

3　ステロイド治療後再燃し膵仮性嚢胞を形成した2型自己免疫性膵炎の一例

消-研

宮下　翔[1]、熊谷　優[1]、吉川　成一[1]、土井　智裕[1]、小玉　絵理奈[1]、田中　裕登[1]、夏井　結唯[1]、盛田　景介[1]、高綱　将史[1]、三浦　努[1]、竹内　学[1]、田口　貴博[2]、薄田　浩幸[2]
[1]長岡赤十字病院 消化器内科、[2]長岡赤十字病院 病理診断部

【症例】20歳代男性．特記すべき既往歴なし．喫煙歴なし．飲酒歴は機会飲酒．
【現病歴】X年12月に下痢，血便を自覚し近医を受診した．炎症高値から当科に紹介され，CTでびまん性の膵腫大と直腸から横行結腸に及ぶ全周性壁肥厚を認め，精査加療目的に当科入院となった．肝胆膵酵素の上昇や黄疸はなくIgG4は正常であったが，MRIでびまん性膵腫大の他，主膵管の不規則な狭小化や拡散協調画像による膵実質高信号を認めた．大腸内視鏡検査で全大腸炎型の潰瘍性大腸炎（UC）の所見も認め，2型自己免疫性膵炎（AIP）の可能性が考えられた．超音波内視鏡下穿刺吸引術（EUS-FNA）を施行した結果，好中球浸潤を主体とした膵管上皮破壊像（granulocyte epithelial lesion：GEL）が見られ，2型AIPと診断した．2型AIPおよびUCに対して，プレドニゾロン（PSL）30mg/日を開始したところ速やかに症状が軽快した．しかしPSL治療開始4日目よりAMY上昇傾向を認め，その後の画像検査でも膵頭部を主体に主膵管狭小化が持続していた．慎重にPSLを漸減したが，PSL開始後95日目より，UC再燃による持続性の腹痛がみられた．MRIで膵臓の再腫大と主膵管狭小化の悪化，膵仮性嚢胞の出現も認めたため，PSL 30mg/日に再増量とアザチオプリン（AZA）25mg/日を開始した．UCは改善するも，AMY高値持続と膵仮性嚢胞の増大を認めたため，AZA増量しつつPSL開始後133日目に，膵管プラスチックステント（ERPD）を留置した．以後AMYの速やかな正常化および膵画像所見の改善が見られ，PSL漸減中止後も主膵管狭小化の改善が確認できERPD抜去も可能となった．
【考察】2型AIPは1型と異なりIgG4との関連が乏しく，若年者に多くUCを合併しやすいなどの特徴を持つが，欧米と比較し日本での報告例は少ない．一般的にはステロイド治療が奏功しやすく1型と比較して再燃は少ないとされるが，本症例ではPSLで寛解に至らずAZAによる免疫調節薬を要した．さらに主膵管狭小化に伴う膵仮性嚢胞を形成しERPD留置も必要であった．ステロイド漸減で再燃し膵仮性嚢胞を形成した2型AIPの報告は少なく，文献的考察を加えて報告する．

4　脾仮性動脈瘤を合併した自己免疫性膵炎の1例

消-研

深澤　咲紀、吉村　大、高野　伸一、川上　智、深澤　佳満、倉富　夏彦、原井　正太、島村　成樹、今川　直人、奥脇　徹也、榎本　信幸
山梨大学 消化器内科

症例は50歳台男性。X-1年12月、左側腹部不快感を主訴に前医を受診し、腹部超音波検査で膵尾部腫瘤が疑われ当科紹介となった。血液検査でIgG4 514mg/dlと高値であり、造影CT検査でcapsule like rimを伴う膵尾部腫大を認め、血清学的所見および画像所見からびまん型自己免疫性膵炎と診断した。症状が乏しいことから経過観察としていたが、X年4月にフォロー目的に撮影した造影CT検査で脾周囲に液体貯留を認め、膵液瘻、急性膵周囲液体貯留が疑われ緊急入院となった。オクトレオチド持続投与を行ったところ、嚢胞は速やかに縮小・消失し、第15病日に自宅退院となった。退院後しばらくは経過良好であったが、5月に左側腹部疼痛を主訴に救急受診された。造影CT検査で脾周囲の液体貯留が再発し、また脾動脈から連続して8mm大の多血結節が新出しており、仮性動脈瘤と考えられた。緊急で血管造影を施行したが、短胃動脈を共通管とした脾動脈末梢分枝に動脈瘤を認め、脾動脈より鋭角に分枝する細枝であり、カテーテルの誘導は困難だった。血管塞栓術では消化性潰瘍などの偶発症のリスクが高いと推定されること、また膵液瘻のコントロールも不良であることから、外科とも協議の上で膵体尾部切除、脾全摘の方針とした。病理の結果、形質細胞を主体とした炎症細胞浸潤（IgG4陽性形質細胞 68個/強拡大1視野）、花筵状線維化、閉塞性静脈炎を認め、組織学的にも自己免疫性膵炎に矛盾しない所見と考えられた。また膵組織の変性・壊死・嚢胞変性を認め、嚢胞に接した脾動脈の分枝には2cm大の瘤が形成されていた。術後経過は良好であり、第12病日に退院となった。その後も自覚症状なく経過していたが、IgG4上昇とともに膵酵素上昇を認め、膵液瘻リスクが高いと判断し経口プレドニゾロン0.6mg/kg/日の投与を開始した。ステロイド開始後、IgG4および膵酵素は低下し、改善を維持している。今回我々は、脾仮性動脈瘤を合併した自己免疫性膵炎の症例を経験した。本症例のように仮性動脈瘤を合併した報告は稀であり、若干の文献学的考察を加え報告する。

5	当院における免疫関連有害事象（irAE）膵炎4例の検討
消-専	横山　岳、近藤　翔平、堀内　一太郎、柳澤　匠、鎌倉　雅人、倉石　康弘、中村　晃、梅村　武司 信州大学医学部附属病院 消化器内科

【緒言】近年、免疫チェックポイント阻害薬（ICI）が多くの悪性腫瘍に対する標準治療に組み込まれるのに併せて、免疫関連有害事象（irAE）を経験することが増えておりirAEに対する十分な理解が求められる。膵炎はirAEの中でも比較的稀な合併症であり、その臨床所見や治療については明らかとなっていない点が多い。今回、irAE膵炎自験例の臨床経過や特徴について報告する。
【方法】対象は2021年9月～2023年5月までに当科で精査、加療を施行したirAE膵炎4例。膵炎発症前にICIの使用歴があり、臨床的に他の膵炎の原因が除外できたものをirAE膵炎と診断した。
【結果】年齢中央値67.5歳（55-76歳）、男性3例、女性1例。背景の悪性腫瘍は悪性黒色腫2例、腎細胞癌1例、肝細胞癌1例。使用されたICIはニボルマブ（Nivo）＋イピリムマブ（Ipi）併用3例、アテゾリズマブ1例。ICI使用から膵炎発症までの期間中央値は59日（33-98日）。腹痛を認めたのはirAE腸炎を合併していた1例のみであった。CTでは全例でびまん性の膵腫大を呈していた。2例で入院加療を要したがステロイドの投与なしに保存的加療で軽快した。血清IgG4高値で自己免疫性膵炎との鑑別を要した1例でEUS-FNAを施行したが、IgG4陽性形質細胞浸潤はなくCD3、CD8優位のリンパ球主体の炎症細胞浸潤を認めた。
【考察】PD-1阻害薬によるirAE膵炎発症率は1.8-2.6%程度と比較的稀であるが、Nivo+Ipi併用例では6%まで上昇すると報告されている。通常の急性膵炎と異なり、irAE膵炎において腹痛を有するのは39%程度とされ無症候性も多い。National Comprehensive Cancer Networkのガイドラインによると、入院加療を要する中等症以上のirAE膵炎ではステロイドの投与が推奨されているが、Abu-Sbeihらはその意義を乏しいと報告している。他のirAEとは異なり、irAE膵炎はステロイドの投与なく治療できる可能性がある。

11月25日（土）　第1会場（2F スノーホールB）
胆・膵2　10：35～11：05

座長：深澤　佳満（山梨大学医学部 内科学講座第一教室）

6　繰り返す胆管炎・肝膿瘍の原因となった肝内胆管結石に対しHGSルートより胆道鏡下に電気水圧式結石破砕術（EHL）を行った一例

内　富吉　圭、堀　亜洲、高橋　祥史、今井　径卓、塩路　和彦、小林　正明
新潟県立がんセンター新潟病院

【症例】60代、男性。
【主訴】発熱
【現病歴】X-10年、膵管内乳頭粘液性腫瘍（IPMN）に対して膵頭十二指腸切除術、膵尾部切除術を施行した。X-8年・X-5年に肝内結石による胆管炎に対しバルーン内視鏡を用いた内視鏡的逆行性胆管膵管造影（ERCP）が施行され截石を行ったが、完全截石に至らず肝内結石は残存した。同年10月、超音波内視鏡下肝胃吻合術（EUS-HGS）施行し、HGSルートからの截石を試みたが完全には截石できず、ステント留置し経過観察の方針とした。その後も胆管炎を繰り返し、ステント交換やHGSルートからの截石を試みるが完全截石には至らず、X-1年からは胆管炎だけでなく肝膿瘍も発症し、複数回の経皮経肝膿瘍ドレナージ（PTAD）を必要とした。X年5月にも肝膿瘍再燃あり。入院しPTADを施行。CTでは胆管空腸吻合部近傍に10mm大の肝内結石を認め炎症改善後に胆道鏡を用いたEHLを行う方針とした。HGSルートより胆道鏡を挿入し、EHLにて結石を破砕、胆管空腸吻合部をバルーン拡張し、結石を腸管内に押し出すことに成功した。X年6月、外来でCTを撮影したところ、肝膿瘍は不明瞭化し、胆管空腸吻合部近傍の胆管結石は消失していた。肝門部胆管にPigtail留置中であり、先端に小結石の残存を認めたものの、X年9月現在、胆管炎や肝膿瘍の再燃なく推移している。
【考察】内視鏡的アプローチや経皮的アプローチが困難な有症状の肝内胆管結石に対しては手術が行われることもある。今回我々は繰り返す胆管炎・肝膿瘍の原因となった肝内胆管結石に対し、最も低侵襲と考えられるEHLにて治療したため、若干の文献的考察を加え報告する。

7　EUS-FNAが診断に有用であった原発性舌下腺癌に合併した多発膵腫瘍の1例

内　渡邊　誠[1]、五十嵐　聡[1,2]、渡邊　浩太朗[1]、山崎　駿[1]、酒井　規裕[1]、渡邉　雄介[1]、冨永　顕太郎[1]、高橋　一也[1]、上村　博輝[1]、寺井　崇二[1]
[1]新潟大学大学院医歯学総合研究科 消化器内科学分野、
[2]新潟大学医学部 消化器疾患診療ネットワーク講座

症例は70代男性．20XX年1月より生じた舌のしびれを主訴に，7月上旬当院顎顔面口腔外科を受診した．画像検査で左側舌下腺癌，左顎下腺リンパ節転移と診断され，生検で唾液腺型の明細胞癌の診断となった．またPET-CTで椎体と肝臓に多発，膵臓に単発のFDG異常集積を認めた，膵癌による多発転移が疑われ，7月中旬当科に紹介された．Dynamic CTではPET-CTのFDG集積部位に一致する椎体の溶骨性変化と膵体尾部境界に乏血性腫瘤，膵頭部と尾部および肝内にリング状に造影される腫瘤を認め，また右下葉主体とする両下肺に類円形小結節多発を認めた．血液検査ではCEA 1.4ng/ml, CA19-9 7.9U/ml, DUPAN2 ＜25.0U/mlと膵癌関連マーカーの上昇は認めなかった．舌下腺癌による多発転移を疑ったが，明細胞癌は唾液腺悪性上皮性腫瘍の中で低悪性度に分類され，腹部臓器や骨へ転移する可能性は低いと考えられたため，8月精査目的に当科に入院された．MRCPではDynamic CTで指摘された部位に一致してT1低信号，T2およびDWI高信号の腫瘤を認め，転移性膵腫瘍および肝腫瘍が疑われた．上下部消化管内視鏡では他に原発巣と考えられる病変は認めなかった．EUSでは膵頭部，体部，尾部に多発する境界明瞭な低エコー腫瘤を認め，内部は均一でhalo様に見える部分もあり，転移性膵腫瘍に矛盾しない所見と考えられた．EUS-FNAで膵腫瘤より組織を採取し，舌下腺癌の膵転移と診断した．今後S2骨転移に対する緩和照射と左舌下腺癌の全身転移に対して化学療法を行う方針である．明細胞癌は唾液腺腫瘍の中で1%未満の頻度とまれな悪性腫瘍であり，低悪性度の腫瘍と考えられ遠隔転移はまれとされている．唾液腺腫瘍の明細胞癌の診断時に膵転移を合併した報告は少なく，今回EUS-FNAによって多発する膵腫瘍が転移性であることを確認できた．

8 切除不能胆道癌に対するGC-Dur療法の有用性

消-研

松原　志奈[1]、小林　由夏[2,3]、外池　祐子[3]、佐藤　千紘[2]、永山　逸夫[2]、丹羽　佑輔[2]、
中野　応央樹[2]、岡　宏充[2]、本田　穣[2]、佐藤　明人[2]、高村　昌昭[2]
[1]長岡中央綜合病院 研修医、[2]長岡中央綜合病院 消化器内科、[3]長岡中央綜合病院 腫瘍内科

【背景】2022年、治癒切除不能の胆道癌に対して抗PD-1抗体のデュルバルマブが保険適応となり、ゲムシタビン+シスプラチン療法（GC療法）に上乗せで使用されている。今回、当院で導入されたゲムシタビン+シスプラチン+デュルバルマブ療法（GC-Dur療法）の有用性を明らかにする。
【方法】2023年1月から7月までの間、当院でGC-Dur療法を施行した切除不能胆道癌23例を対象として、患者背景、奏効率、有害事象、生存を検討した。
【結果】年齢中央値68歳（43～84歳）。男性16例、女性7例。胆管癌14例、胆嚢癌7例、十二指腸乳頭部癌1例、その他1例。切除術施行例は12例であった。治療効果判定はPR4例（17.4%）、SD8例（34.7%）、PD5例（21.7%）、NE6例（26.1%）で、奏効率17.4%（4/23）、病態制御率52.1%（12/23）であった。GC療法からGC-Dur療法へ移行した症例群と初回からGC-Dur療法を施行した症例群で治療効果を比較するとGC→GC-Dur併用治療移行群では、PR1例、SD5例、PD3例、NE1例で、奏効率10.0%（1/10）、病態制御率60.0%（6/10）であった。初回からGC-Dur療法導入群では、PR3例、SD3例、PD2例、NE5例で、奏効率23.1%（3/13）、病態制御率46.2%（6/13）であった。Grade3以上の有害事象は7例みとめた。内訳は好中球減少5例、肝炎1例、特発性血小板減少1例であった。
【考察】切除不能胆道癌に対して初回からGC-Dur療法を導入すると、GC療法からGC-Dur療法へ移行した症例と比べて奏功率が高い可能性と考えられた。生存期間に関するアップデートを行ったうえで文献的考察を加えて報告する。
【結語】禁忌のない治癒切除不能胆道がん症例に対しては、初回治療からGC-Dur療法を導入するべきである。

9 胆嚢管低位合流症を術前診断した非露出型十二指腸乳頭部癌の一例

消-研

鴫原　飛翔[1]、飛田　浩輔[1]、丹波　和也[1]、近藤　優[1]、石丸　直樹[1]、高安　甲平[1]、星野　諒[2]、
宮園　翔[2]、福岡　翼[2]、中山　剛[2]、矢崎　利典[2]、谷内　法秀[2]、浅野　功治[3]、小口　晋平[4]
[1]諏訪中央病院 外科、[2]諏訪中央病院 消化器内科、[3]諏訪中央病院 病理診断科、
[4]医療法人小口医院

【はじめに】胆道は多彩な破格を有することが知られている。われわれは、胆嚢管低位合流を伴う非露出型乳頭部癌を経験したので報告する。
【症例】60歳男性。黄疸・肝機能異常にて近医受診し、精査加療目的に当院紹介受診となった。受診時には肝胆道系酵素の上昇（AST321U/l、ALT719U/l、ALP558U/l、γ-GTP1565U/l）、黄疸（T.Bil11.53mg/dl）を認め、CA19-9 116.7U/mlの上昇を認めた。造影CTにて胆嚢緊満腫大及び肝内肝外胆管の拡張そして膵内胆管十二指腸乳頭部の造影効果を伴う腫瘤を認め、十二指腸乳頭部癌と考えた。ERCPを施行し、十二指腸乳頭を観察したところ、はちまきひだ上に癌浸潤を疑う粘膜発赤びらんを認め、同部の生検組織診断にて腺癌と診断され、非露出型乳頭部癌と診断した。総胆管にプラスティックステントを留置し、黄疸と肝機能異常は速やかに改善したが、当初から胆嚢緊満が持続していた。Courvoisier徴候として観察をしたが、有痛性胆嚢炎を発症し、MRCPにて詳細に観察したところ胆嚢管低位合流と後区域胆管独立合流という胆道破格を確認した。
【手術】後区域胆管合流部を温存した胆管切除ラインを設定し、亜全胃温存膵頭十二指腸切除（SSPPD）を施行した。胆管断端は術中迅速病理診断で癌陰性を確認した。切除標本にて胆嚢管は非露出型乳頭部癌内に低位合流しており、胆嚢壁には浮腫、出血、散在する膿瘍像を認め、乳頭部癌内に低位合流する胆嚢管の通過障害により閉塞性胆嚢炎を併発していたと考えた。病理組織診断はpT3aN0M0pStageIIA、pR0であった。術後経過は良好にて、合併症なく第14病日に軽快退院した。
【考察】医中誌にて検索し得た限りでは、乳頭部癌浸潤部に合流し胆嚢炎を併発した胆嚢管低位合流症の症例報告はない。胆道癌に対して安全な根治術を施行するためには、術前画像診断を詳細に分析し、胆道破格を把握することが重要である。

10	膀胱癌膵転移の一例
消-専	宮本　貴旺、藤元　瞳、今井　淳葵、松崎　豊、雄山　澄華、松本　航、寺川　偉温、山本　智清、新倉　則和、五十嵐　亨、清澤　研道 相澤病院 消化器内科

【症例】80歳代、男性
【主訴】食欲不振
【現病歴】X-14日からの食欲不振、食事摂取量の低下でX-2日に前医を受診した。血液検査で肝障害を指摘され、X日に精査目的に当院紹介受診された。身体所見上は両側頸部リンパ節、両側腋下リンパ節、両鼠経リンパ節腫脹を触知し、血液検査でAST 206 IU/L、ALT 207 IU/L、ALP 459 IU/L、γ-GT 322 IU/Lと肝障害と胆道系酵素の上昇を認めた。またDupan-2 1600U/ML以上、Span-1 71 U/MLと腫瘍マーカーの上昇を認めた。造影CTでは頸部、腋下、縦郭、鼠経の多発リンパ節腫脹と、膵頭部の腫瘤、膀胱の不整壁肥厚を認めた。PET-CTでも上記と一致するFDG集積を認めた。内視鏡的逆行性膵胆管造影を行ったところ、総胆管から肝内胆管にかけて表面平滑でびまん性の狭小化を認めた。超音波内視鏡検査では膵頭部に4 cm大の比較的均一な軽度低エコーの腫瘤を認めた。膀胱鏡検査では膀胱右壁に3 cm大の亜有茎性腫瘍を認め、膀胱癌が疑われたが、積極的に筋層への浸潤を疑う所見を認めなかった。多発リンパ節腫脹、膵腫瘤は膀胱癌の転移と断定できず、その他悪性リンパ腫やIgG4関連疾患などの可能性も考慮し、膵腫瘍に対して超音波内視鏡下穿刺吸引術を施行した。病理所見では異型細胞の集団を認め悪性と判断されたが原発巣の特定には至らなかった。右頸部リンパ節生検も行ったところ、膵病理所見と同様に癌細胞を認めたが、原発巣特定には至らなかった。最終的に膀胱癌に対し経尿道的膀胱腫瘍切除術を施行した。病理で高度異型の微小乳頭癌の成分を含む癌細胞の筋層浸潤、リンパ節侵襲、静脈侵襲を認めた。癌細胞の増殖パターンや免疫染色のパターン、34βE12とGATA3の免疫染色結果が膵とリンパ節の病理所見と一致したため、膀胱癌の膵転移と診断した。
【考察】転移性膵腫瘍は膵悪性腫瘍の2%未満、かつ膀胱癌の膵転移は転移性膀胱癌の約1%とされ、非常に稀である。高異型度の成分を含む膀胱癌であったため肉眼型からの予想よりも深達度が深く、診断に難渋したと考える。転移性膵腫瘍について若干の文献的考察を加えて報告する。

11月25日（土） 第1会場（2F スノーホールB）
肝1 11：10～11：46

座長：柴田 壮一郎（長野赤十字病院 消化器内科）

11 進行肝細胞癌に対する集学的治療後にconversion surgeryを施行し得た一例

消-専 犬塚 久総、清水 明、窪田 晃治、北川 敬之、野竹 剛、増尾 仁志、山崎 史織、平野 翔平、副島 雄二
信州大学医学部 外科学教室 消化器・移植・小児外科学分野

【はじめに】進行肝細胞癌（HCC）に対するconversion surgeryは、近年のアテゾリズマブ＋ベバシズマブ併用療法（Atez+Bev）やレンバチニブ（Len）といった高い抗腫瘍効果を持つ薬物療法の登場によりその報告が散見される。今回、進行肝細胞癌に対して集学的治療後にconversion surgeryを施行し得た症例を経験したため報告する。
【症例】73歳、女性。飲酒歴は焼酎水割り2-3杯/日（20～60歳）、輸血歴なし。X-15年にHCV陽性を指摘され、3剤併用療法にてHCV-RNA陰性化。X-9年に肝S6にHCCを指摘されラジオ波焼灼療法（RFA）施行した。その後S2、S6、S1、S8、S5と新規病変を認めRFA、肝動脈化学塞栓療法（TACE）を施行した。X-2年にTACE不応となりAtez+Bevを5コース施行するも、一部増大を認めLenに変更したが、2か月施行後に無痛性甲状腺炎を発症し中止となった。その後、肝動注療法（FP療法）4クール施行し、制御困難な腫瘍に対して手術が検討され、X-1年に当科でS4/8, S5, S3/4HCCに対して肝切除を施行した。術前AFP 3944.7ng/ml、PIVKA2 1245mAU/mlまで上昇を認めたが、術後は正常化し、画像上CRとなったが、X年3月のCTでS4/8に再発を指摘された。RFA施行するも、2か月後焼灼部位辺縁とS2に新規腫瘤を認め、再度肝切除を検討された。術前AFP 124.4ng/ml、PIVKA2 88mAU/mlと高値。T.bil、肝逸脱酵素は正常範囲内で、Child-Pugh：A（6点）、肝障害度：A、k-ICG 0.158であった。画像検査では、CTでS8に2か所（19mm、20mm）、S2に2か所（10mm、18mm）、いずれも早期相にて濃染し，後期相にてwashoutを呈する腫瘤を認め、EOB-MRIでは同様の造影効果を呈し、肝細胞相での取り込み低下を指摘された。肝細胞癌再発と診断し、S8亜区域切除、S2部分切除を施行した。腫瘍はいずれも境界明瞭な黄褐色調で、HCCと診断された。術後経過は良好で13日目に退院。術後AFP、PIVKA2は正常化し、術後2か月目のCTで再発所見を認めていない。
【結語】進行肝細胞癌に対して集学的治療後にconversion surgeryを施行し腫瘍を制御し得た症例を報告した。

12 デュルバルマブトレメリムマブによりpseudoprogressionを認めた肝細胞癌の1例

消-研 高瀬 聡之、小宮山 泰之、鈴木 雄一朗、山下 洸司、大澤 玲於奈、高田 ひとみ、村岡 優、佐藤 光明、前川 伸哉、榎本 信幸
山梨大附属病院・消化器内科（1内科）

【症例】60代男性。B型肝炎を背景とした肝細胞癌（HCC）。X-17年，外側区域切除を行いX-12年まで5回RFAによる治療を行った。X-5年，肝内再発に加え，リンパ節と両肺に転移を認めレンバチニブ（LEN）を開始した．LEN投与後病勢の進行なく計39か月投与した．X-1.5年，肺転移とリンパ節転移それぞれ増大しアテゾリズマブベバシズマブ（Atezo/Bev）を開始したが開始後2カ月で腫瘍増大した．続いて，X-1年カボサンチニブ（CABO）を開始するも効果得られず腫瘍増大した．X-4か月に再度LEN投与行うも効果は得られなかった．以上の経過を経て，X年デュルバルマブトレメリムマブDur/Treの投与を開始した．
【経過】Dur/Tre投与開始翌日より38度台の発熱みられたが，自覚症状に乏しく対症療法で対応した．投与8日目に40度の発熱，倦怠感，食欲不振を主訴に救急受診した．来院時の採血でCRP15.56mg/dLと高度の炎症反応上昇認めた．CT評価では，肝内，リンパ節，肺転移いずれも増大し，右肺には腫瘍増大に伴う閉塞性肺炎の所見を認めた．抗菌薬治療後も発熱持続し，肝障害もみられた．irAEによる肝障害の可能性考慮しプレドニゾロン投与を開始した．その後解熱得られ，肝障害も改善した．Dur/Tre投与18日目に撮影したCT画像では，すべての腫瘍で縮小が確認された．その後Dur投与を継続し再増悪なく腫瘍縮小が得られている．
【考察】免疫チェックポイント阻害薬を用いた治療ではpseudoprogressionと呼ばれる腫瘍増大が報告されている．HCCでもAtezo/Bev治療での報告があるがその頻度は低いとされている．今回Dur/TreによりpseudoprogressionがみられたHCCの貴重な症例を経験したため報告する．

13 切除不能肝細胞癌に対し3rd lineとして デュルバルマブ＋トレメリムマブ併用療法を施行し奏功を得られた1例

消-研

山崎　五月、大澤　玲於奈、安村　智生、山下　洸司、小宮山　泰之、高田　ひとみ、村岡　優、鈴木　雄一朗、佐藤　光明、前川　伸哉、榎本　信幸
山梨大学医学部 消化器内科

【症例】70代男性，X-2年11月に食欲不振，浮腫を主訴に前医より紹介となり，CT検査で肝両葉に多発する肝細胞癌，下大静脈から右房内腫瘍栓，門脈左枝腫瘍栓を認め，T4N0M1 stage IVB, Vv3, Vp3, BCLC advanced stageの診断となった．アテゾリズマブ＋ベバシズマブ（Atezo/Bev）併用療法を開始し，4か月後に一部腫瘍の増大がみられたため，増大病変に対しTACE+TAIを施行，その後Atezo/Bev併用療法を継続していた．X-1年5月に造影CT検査でPD判定となりレンバチニブ内服を開始，additional therapyとしてTAIを施行するもPD判定となったため，X年4月よりデュルバルマブ＋トレメリムマブ（Durva/Treme）併用療法を開始した．治療開始時の肝機能はChild-Pugh分類6点A，肝内に10個以上多発し最大径91mm，下大静脈腫瘍栓と肺転移を疑う結節も出現しておりBCLC advanced stageであった．治療開始後3週間は症状なく経過良好であったが，その直後より食欲不振，1日2-3回の下痢、嘔吐が出現した．血液検査所見では肝逸脱酵素の上昇と炎症値の上昇を認め，造影CT検査で非特異的腸炎の所見を認めた．肝逸脱酵素についてはimAE肝障害grade1，腸炎については下部消化管内視鏡検査を施行したところ発赤と軽度浮腫を認め病理組織診でアポトーシス小体を認めたため、imAE腸炎grade2の診断となり，プレドニゾロン（PSL）50mg/day 静注投与を開始した．この時点での腫瘍マーカーは，治療開始時AFP30.2ng/mL，PIVKA-II 28583mAU/mLから，入院時AFP 15.7ng/mL，PIVKA-II 5516mAU/mLまで改善，CT上も腫瘍は縮小が得られていた．その後imAEは改善しPSLを漸減している．Durva/Treme併用療法は1クールのみで終了となったが，その後も腫瘍マーカーは改善し，造影CTでもさらに腫瘍縮小を確認している．
【結語】今回Durva/Treme併用療法治療後3週間でgrade2のimAEが発現したが早期対応により良好なマネジメントが可能となり，かつ腫瘍制御良好で縮小を得られた症例を経験した．imAE出現と治療効果の関連について文献的考察を加え報告する．

14 閉塞性黄疸を伴う巨大肝嚢胞に対して 経皮的嚢胞穿刺排液及び塩酸ミノサイクリン注入療法が有効であった1例

消-専

野中　建志[1]、保坂　稔[1]、落合　田鶴枝[1]、渡辺　千尋[1]、鈴木　正史[1]、山本　淳史[2]、川島　健司[2]、岡本　廣挙[2]
[1]都留市立病院 内科、[2]都留市立病院 外科

症例は80歳男性，食思不振と褐色尿を主訴に来院した．総ビリルビン 4.9mg/dlの黄疸がみられた．肝S4区域に最大径15.5cmの肝嚢胞を認め，左肝管と右前区域胆管枝を圧排閉塞し，左葉胆管枝及び右後区域胆管枝が拡張していた．減黄のため内視鏡的経鼻胆道ドレナージを施行したが黄疸の改善は認められなかった．腹部超音波検査と造影CT，MRCPで，肝嚢胞は充実成分や壁在結節を伴わない平坦な嚢胞壁からなっており，胆管逆行造影で胆管との交通がないことから良性単純性肝嚢胞と考えた．肝嚢胞に対して経皮的嚢胞穿刺を施行して約120ml排液した後，減黄を認めた．7日後に総ビリルビンの再上昇を認めたため，再び約300mlを穿刺排液した．再度減黄を確認し，塩酸ミノサイクリン注入療法として，肝嚢胞の推定内容量を500ml未満まで排液，塩酸ミノサイクリン 500mgを肝嚢胞内に注入，合併症なく嚢胞は縮小し，黄疸が改善した．その後3カ月間黄疸の再燃なく外来で経過観察している．

肝嚢胞によって閉塞性黄疸をきたすことはまれで，胆道ドレナージで減黄されない場合があり，経皮的嚢胞穿刺排液によって嚢胞を減圧することで胆管閉塞機序を解除することが必要であった．また，閉塞性黄疸を呈した巨大肝嚢胞に対する塩酸ミノサイクリン注入療法は重篤な合併症を起こさず肝嚢胞を縮小維持できると考えられた．以上，閉塞性黄疸をきたした巨大肝嚢胞に対して経皮的嚢胞穿刺排液及び塩酸ミノサイクリン注入療法で改善した1例を経験したため，若干の文献的考察を加え報告する．

15　感染性肝腫瘍に対して経消化管的EUS下ドレナージを施行した一例

消

田中　裕登、盛田　景介、吉川　成一、土井　智裕、小玉　絵理奈、夏井　結唯、熊谷　優、高綱　将史、三浦　努、竹内　学

長岡赤十字病院 消化器内科

【症例】40代女性．近医で腹部違和感の精査目的に腹部エコーを施行されたところ肝左葉に腫瘤を指摘され，当科を紹介受診した．血液検査では，肝胆道系酵素の上昇や肝機能低下がみられ，CT，MRIでは肝左葉に最大12cmの腫瘍を有する多発性肝腫瘍が見られた．大腸内視鏡検査でS状結腸癌を認め，多発性肝転移を伴うS状結腸癌の診断となり化学療法導入目的に入院した．入院時に高熱，炎症反応高値を認め，肝左葉転移巣への感染が疑われたが，CT，MRIでは明らかな感染を示唆する所見はみられなかった．化学療法を延期して抗菌薬治療を開始したが改善が乏しく，肝左葉転移巣に対して経皮的に穿刺吸引したところ大腸菌が検出されたため，肝転移巣への感染と考えられた．経皮的ドレナージでは，外瘻チューブ抜去が困難となる可能性が高く腹壁への腫瘍浸潤も懸念されたため，患者に十分説明し同意を得た上で経胃的EUS下ドレナージを施行した．金属ステント＋プラスチックステントを留置するも感染のコントロールが困難であったため，外瘻チューブを追加留置し連日洗浄を行った．感染のコントロールが得られたため，mFOLFOX6療法を開始した．2コース終了後に内瘻化したが感染の悪化は見られず，腫瘍も縮小し現在外来で化学療法を継続中である．

【考察】保存的治療で軽快しない肝膿瘍に対しては通常経皮的膿瘍ドレナージ（PTAD）が施行されるが，近年経消化管的EUS下膿瘍ドレナージ（EUS-AD）の有用性も報告されている．肝転移巣への感染に伴う肝膿瘍の場合，PTADではドレナージルートを介した腹壁への浸潤や外瘻によるQOL低下が危惧される．一方，EUS-ADは腹壁への浸潤や播種を回避できるだけではなく，内瘻化によりドレナージチューブの逸脱や自己抜去のリスクが低いなどのメリットがあると考えられる．今回，大腸癌肝転移巣への感染に対する経胃的EUS下ドレナージにより，感染コントロール後に化学療法が施行可能であった症例を経験した．感染性肝腫瘍に対して経消化管的EUS下ドレナージも選択肢の一つとなる可能性があり，若干の文献的考察を踏まえて報告する．

16　鑑別に難渋した肝蛭による肝膿瘍の一例

消-研

石田　亮、西山　秀、比佐　岳史、福島　秀樹、宮坂　尚樹、坂田　正梧、伊藤　唯、工藤　彰治、山田　崇裕、大瀬良　省三、友利　彰寿

JA長野厚生連 佐久総合病院 佐久医療センター 消化器内科

【症例】患者は20代、男性。特に既往のないベトナム国籍の農業研修生。5年前に来日し、5ヶ月前に1ヶ月間のベトナム滞在歴があった。1ヶ月前より出現した間欠的な右上腹部痛が増悪したため近医を受診した。炎症反応上昇、USにて肝腫瘤を認め、肝膿瘍疑いで当科紹介入院となった。受診時に発熱はなく、白血球 12500 / μL、好酸球分画 28.0 %、CRP 9.82 mg/dL、LD 250 U/L、ALP 180 U/L、γ-GTP 98 U/Lであった。造影CTでは、肝右葉に最大径10 cm程度、隔壁に造影効果を伴う蜂巣状嚢胞様腫瘤を認めた。USでは肝腫瘤は高エコーと低エコーが混在した充実性腫瘤で、一部に微小嚢胞を伴っていた。肝膿瘍と診断し、検体採取目的に穿刺を施行したが、ごく少量の血性成分のみであった。穿刺液のグラム染色は陰性で、細菌性肝膿瘍は否定的と考えた。検鏡およびPCRでアメーバ原虫は検出されなかったが、アメーバ性肝膿瘍を否定できず、メトロニダゾール内服治療を開始した。入院後に37度～38度前半の発熱が出現したが、徐々に解熱傾向となった。USで膿瘍に著変はなかったが、右上腹部痛や炎症反応は改善したため、第8病日に退院した。第15病日の外来時に白血球 13600 / μL、好酸球分画 61.1 %であったため、肝蛭症を含めた寄生虫感染の可能性を考え、他施設に血清抗体を提出した。第27病日の外来時に腹痛の再燃があり、造影CTでは肝腫瘤の一部は縮小するも、連続して新規の腫瘤が出現した。肝蛭粗抗原および組換えカテプシンL1抗原に強い反応を認めたため、肝蛭症の確定診断となり、トリクラベンダゾールの内服治療が開始された。

【考察】本症例におけるCT画像の遡及的検討では、被膜直下の肝腫瘤が経過中に移動していた。これは肝蛭が肝表面から侵入し、肝内を移動する過程で起こす炎症、壊死を反映していると考えられた。

11月25日（土）　第2会場（2F 中会議室201）
大腸　9：00～9：36

座長：岩永　明人（済生会新潟病院 消化器内科）

17　経肛門的イレウス管からのバンコマイシン投与で治療した劇症型*Clostridioides Difficile*（CD）腸炎の一例

消

桑原　蓮、松村　真生子、小島　里香、寺島　慶太、中森　亮介、遠藤　湧斗、小島　英吾
長野中央病院 消化器内科

症例は88歳女性．3年前にアルツハイマー型認知症と診断され，3ヵ月前から庭の土や植物を食べる異食行動がみられていた．緩徐に進行する腹部膨満を主訴に当院を受診した．腹部は著明に膨満し，肛門括約筋は過緊張の状態で，腹部造影CT検査では直腸から回盲部まで連続する著明な腸管拡張が認められた．S状結腸内視鏡では腸管内に多量の土砂や草，種子などがみられた．異食症に慢性裂肛を合併し巨大結腸症をきたした状態と考え，絶食とセフメタゾール（CMZ）点滴静注での保存的加療を開始した．第7病日に38℃台の発熱がみられ，白血球20,999/μl，CRP 15.15mg/dlと炎症反応が上昇し，CD迅速診断キットで便中抗原，トキシンともに陽性となった．CD腸炎と診断し，CMZを中止するとともにメトロニダゾール（MNZ）1500mg/日の内服を開始した．第9病日の内視鏡では多発散在する小円形の偽膜形成と初回内視鏡時よりも高度の腸管拡張を認め，その原因として劇症型CD腸炎を疑った．経肛門的イレウス管の挿入を試みたが残渣が多く，深部結腸への挿入が困難であったため，S状結腸への留置として減圧を行った．抗菌薬はバンコマイシン（VCM）2000mg/日の内服に変更したものの寛解は得られず，再検した内視鏡では腸管壁全体が厚い偽膜に覆われた状態となっていた．イレウスのため内服投与での効果が乏しいものと考え，第15病日にVCMをイレウス管からの注入に変更した．イレウス管はS状結腸への留置であったためVCM投与の効果は限定的と思われたが，数日の経過で全身状態，血液所見の著明な改善を得ることができた．内視鏡ではイレウス管先端周辺から肛門側にかけて偽膜が消失していた．その後，徐々に口側を含めた腸管全体の偽膜が消失し寛解が得られた．

CD腸炎の多くはMNZやVCMの内服で軽快するが，3～5%の症例で劇症化，重症化に至るとされており，致死的な経過を辿る症例の報告もある．今回われわれは投薬方法の工夫により内科的治療で救命しえた劇症型CD腸炎の一例を経験し貴重な症例と考え発表する．

18　大腸内視鏡検査前処置の刺激性下剤で誘発されたと考えられる全結腸壊死型虚血性腸炎の1剖検例.

消-専

岡　優祐[1]、三枝　久能[1]、小林　義明[1]、横田　有紀子[1]、児玉　亮[1]、牛丸　博泰[1]、牧野　睦月[2]、川口　研二[2]
[1]JA長野厚生連 南長野医療センター篠ノ井総合病院 消化器内科、[2]同 病理診断科

症例は88歳．女性．慢性心不全，心房細動，高血圧，高脂血症等で内服加療をしており，受診の1ヶ月前に心不全の増悪で入院加療された既往がある．腰椎圧迫骨折と診断され，保存的に経過観察されていたが，体動困難のため当院を受診し，尿路感染症と診断され入院をした．抗菌薬の投与で尿路感染症は改善したが，入院時から血便が持続しており，精査のために大腸内視鏡検査を予定した．第12病日に前処置としてピスルファート10 mlを内服したところ，翌日早朝から激しい左下腹部痛を訴え，一時的に血圧低下をきたし，急速輸液で改善した．疼痛による迷走神経反射が一過性の血圧低下を引き起こしたと考えたが，腹部造影CTを撮影すると，下行結腸周囲の脂肪組織の濃度上昇が認められ，刺激性下剤による虚血性腸炎と診断し，絶食補液で経過観察する方針とした．第14病日早朝から再度血圧が低下し，昏睡状態となった．血液検査では多臓器不全の所見であり，徐々に脈拍低下，下顎様呼吸となり死亡した．原因究明のためご家族の同意を得て病理解剖を施行したところ，全結腸が黒褐色に変色しており壁が菲薄化していた．また脾曲部の漿膜面にヘアピン状に屈曲した癒着があり特に拡張が強かった．以上の所見から全結腸にわたる壊死型虚血性大腸炎と診断した．虚血性腸炎のうち，全層性の腸管壊死をきたす壊死型は重篤であり，さらに全結腸型は稀で予後は非常に不良である．本例においては心血管疾患を背景として慢性的な大腸虚血が示唆され，刺激性下剤による腸管内圧上昇が発症の契機となった可能性が推定された．心血管疾患を有する高齢者への大腸内視鏡検査前の刺激性下剤の使用には留意すべきである．

19 経カテーテル的動脈塞栓術にて治療し得た左結腸動脈瘤破裂の一例

消-専

福島　直弥、大崎　暁彦、花野　薫、堀　洲晟、森下　健、大脇　崇史、安住　里映、河久　順志、田覚　健一、佐藤　宗広、和栗　暢生

新潟市民病院 消化器内科

【症例】特に既往歴のない50代男性．突然の左下腹部痛が出現し徐々に増悪，A総合病院に救急搬送された．造影CTで後腹膜血腫，内臓動脈瘤破裂が指摘され当院転院搬送となった．来院時，vital signは安定し貧血なく，血腫の圧迫による一時的な止血状態と考えられたが，再出血のリスクが高いと判断し，緊急経カテーテル的動脈塞栓術（TAE）を行った．下腸間膜動脈造影で左結腸動脈に2cm大の動脈瘤を認めた．同部より末梢の複数の分枝に数珠状の不整な拡張と狭窄を認め，分節性動脈中膜融解（SAM）が動脈瘤の原因と考えた．不整な血管造影像は結腸の辺縁動脈にも認められたが，腸管虚血のリスクを考慮し，動脈瘤本体と瘤近位遠位の経路，拡張変化の強い分枝2本を選択して金属コイルで塞栓した．塞栓後の造影では，血流が遮断された左結腸動脈上行枝は中結腸動脈からの血流で補填されていた．第4病日の下部消化管内視鏡検査で結腸に虚血性変化なく，第8病日退院した．外来で定期的に造影CTを行い，動脈瘤再発なく経過している．

【考察】内臓動脈瘤は稀な疾患であり，脾動脈瘤の頻度が最も多いとされる．SAMは非炎症性・非動脈硬化性の内臓動脈瘤を発生する病態であり，原因はいまだ不明である．中膜の空砲変性・融解，動脈解離などの病理学的特徴が報告されているが，組織採取が困難症例も多く，血管造影検査所見で診断されることも多い．内臓動脈瘤の原因のSAMが占める割合は明らかではないが，腹部内臓動脈瘤の多くはSAMにより発生するという報告もあり，この分野では必ず鑑別に挙げるべき病態である．SAMの発生部位は，中結腸動脈，胃大網動脈，胃動脈の順に多いとされ，左結腸動脈瘤は非常に稀な疾患と言える．内臓動脈瘤破裂の治療は，近年TAEを第一選択とすることが多いが，SAMの場合は病変が多発することが多く注意が必要である．病変の治療優先順位（破裂のリスク評価），手技難易度，塞栓後の臓器虚血のリスクを総合的に判断し，塞栓対象血管を選択する必要がある．TAEに固執せず，外科的止血，切除に移行する選択肢を常に念頭に置くことも重要と考える．

20 腸閉塞を契機に発見され内視鏡的に摘出し得た press-through package誤飲の1例

内

黒沢　晃伸、仁位　達郎、上條　優真、井田　真之、原　大地、宮澤　鷹幸、鈴木　宏、國本　英雄、関　亜矢子、原　悦雄

長野市民病院 消化器内科

【症例】88歳女性。X-6年に直腸癌に対してハルトマン手術を施行されている。X年3月に便秘、腹痛、嘔気のため当科を受診し、横行結腸癌、肝転移、腸閉塞と診断された。横行結腸癌についてはBest supportive careの方針となり、腸閉塞に対して3月20日に大腸ステントを留置された。3月25日に退院となり、以降はA診療所に通院し酸化マグネシウム内服で排便コントロールを行うことになった。4月7日から排便がなくなり、腹部膨満感が出現した。4月10日に嘔吐、腹痛が増悪したためA診療所を受診した。腹部X線で腸閉塞が疑われ当科を紹介受診し同日入院となった。CTでは横行結腸ステントより口側に多量の便や液体貯留を認め、ステント機能不全による腸閉塞が疑われた。下部消化管内視鏡検査を施行したところ、ステント内に酸化マグネシウムのpress-through package（PTP）を2つ認め、PTPによりステントが閉塞し通過障害をきたしたと考えられた。大口径フードを装着し腸管壁を損傷せずに摘出した。その後排便がみられ、腹部X線でも腸閉塞所見の改善を認めた。

【考察】PTP誤飲は上部消化管内視鏡で摘出されることが多く、大腸内で発見し内視鏡的に摘出し得た症例はまれである。PTPが大腸まで到達した症例はS状結腸での穿孔例が多いが、自然排泄された症例も報告されている。本症例ではPTPを横行結腸のステント部で発見しており、S状結腸まで移動した場合は穿孔のリスクが増加したと考えられた。大腸内のPTPについては症例が少なく、穿孔例や自然排泄例がどの程度あるか不明であり、内視鏡的異物除去術の適応は確立していない。しかし、PTPは辺縁が鋭利で消化管穿孔の可能性があり、摘出可能であれば自然排泄を待つよりは内視鏡的摘出が望ましいと考えた。高齢化が進み今後PTP誤飲の増加が予想され、対策が必要である。本症例ではPTPシートをはさみで1錠ずつに切り離して内服していたため、分割しないように指導し、一包化調剤などの対応も必要と考えられた。

21 胃転移をきたしたと考えられる横行結腸癌の一例

内

延廣　征典、佐藤　大輔、堅田　朋大、横山　直行

新潟市民病院 消化器外科

【症例】80歳代、男性。横行結腸癌による閉塞性腸閉塞および肝S4の肝転移の疑いで当院紹介となった。耐術能を考慮して根治切除目的に二期的手術の方針とした。閉塞部にMetallic Stentを留置して腸管減圧が得られた後に、腹腔鏡下結腸右半切除術（D2郭清）を施行した。病理診断はT，Type2，75×20mm，Adenocarcinoma（muc＞tub1＞tub2），pT3（SS），INFb，Ly0，V0，Pn1a，PM0（300mm），DM0（50mm），RM0（15mm），pN0（0/35）であった。術後経過は良好であったがADLの低下を認めたため、3か月のリハビリ加療を要した。その後のCTで肝S4の腫瘤性病変は67mm大まで増大しており、胃噴門部後壁に粘膜下層の浮腫と内部に血管増生を伴う30mm大の腫瘤状病変を新規に認めた。上部消化管内視鏡検査では胃穹窿部大彎側に頂部に広く潰瘍形成を伴う粘膜下腫瘍様の腫瘤性病変を認めた。生検では悪性所見は検出されなかったが、横行結腸癌の胃転移が考えられた。根治切除のためには肝左葉切除術および噴門側胃切除術が必要であり、耐術不能と考えられ、症状緩和治療の方針とした。

【考察】胃転移をきたした大腸癌は、既報によれば原発の組織型は粘液癌が19.4%、印環細胞癌が25%であった。大腸癌全体では、粘液癌が3%、印環細胞癌が0.2%と報告されていることを考慮すれば、胃転移をきたした大腸癌では粘液癌や印環細胞癌の割合が高い傾向にあると考えられる。また、胃壁への転移機序について、腹膜播種や隣接臓器からの播種、胃結腸間膜を介したリンパ行性転移、血行性転移の可能性が指摘されている。また、転移性胃腫瘍は基本的に粘膜下腫瘍の形態をとり、その中心が壊死、潰瘍化すると中心陥凹を形成する。本症例では、横行結腸癌が原発であり、胃転移をきたしたとする病理学的確定診断には至らなかったが、短期間に胃内病変が出現したこと、粘膜下腫瘍の形態を認めたことから、大腸癌原発の胃転移と判断した。大腸癌の胃転移は非常に稀であり、文献的考察を加えて報告する。

22 クローン病に対してインフリキシマブ投与中に化膿性汗腺炎を呈した1例

消-研

石井　佑樹[1]、小嶋　裕一郎[1]、朝比奈　佳樹[1]、長坂　洸和[1]、村田　智祥[1]、中島　京子[1]、天野　博之[1]、高岡　慎弥[1]、今井　雄史[1]、廣瀬　純穂[1]、浅川　幸子[1]、望月　仁[1]、薬袋　里彩[2]、塚本　克彦[2]、小山　敏雄[3]、小俣　政男[1,4]

[1]山梨県立中央病院 消化器内科、[2]山梨県立中央病院 皮膚科、[3]山梨県立中央病院 病理診断科、[4]東京大学

【症例】40歳代，男性.

【主訴】皮疹.

【既往歴】特記事項無し.

【喫煙歴】20-36歳，15本/日.

【家族歴】祖父，胃癌.

【現病歴】X-25年発症のクローン病のため当院に通院しメサラジン使用．X-14年にインフリキシマブ（IFX），6メルカプトプリン投与開始，X-12年IFX10mg/kgに増量，その後通院自己中断，不定期受診．X-8年より皮疹あり，このため近位皮膚科受診，アトピー性皮膚炎，せつとしてミノサイクリン投与を受けていた．X-6年発熱咳嗽，脾湾曲から左下肺野への瘻孔形成あり，大腸肺瘻の診断，IFX再開，EDにて改善．X年に皮疹が悪化．当院皮膚科紹介．IFXによる化膿性汗腺炎の可能性あるとのことで，IFXをリサンキブマブに変更．その後皮疹は改善傾向となり，現在リサンキブマブを継続中である．なおクローン病は寛解している.

炎症性腸疾患治療薬は治療選択肢が増え，今後種々の副反応を呈する可能性がある．化膿性汗腺炎に対してはIFXが有効との報告があるが，IFXをリサンキズマブに変更し改善した症例を経験したので，文献的考察を加えて報告する.

11月25日（土）　第2会場（2F 中会議室201）
食道・胃・十二指腸1　9：41～10：05

座長：大工原　誠一（まつもと医療センター 消化器内科）

23　当院における緩和的内視鏡的食道ステント留置術の検討

内
児玉　亮、岡　優祐、小林　義明、横田　有紀子、三枝　久能、牛丸　博泰
JA長野厚生連 南長野医療センター篠ノ井総合病院 消化器内科

【目的】緩和的内視鏡的食道ステント留置術の当院での成績を検討すること。
【対象】2011年度から2022年度の期間に当院で悪性食道狭窄に対し食道ステント留置術を施行した全40例。
【方法】カルテ情報を用いた単施設後ろ向き検討。
【結果】40例の年齢は76.3±9.4歳、男性90%、BMIは18.5±3.4。Performance statusは0が27%、1が20%、2が30%、3が13%、4が10%。原疾患は食道癌62%、胃癌30%、肺癌5%、子宮頸癌3%。ステント留置前の治療は化学療法単独25%、放射線治療単独10%、併用20%であり、ステント留置後は33%で化学療法がおこなわれた。用いたステントは全例covered typeで、逆流防止弁付きステントの使用は33%であった。ステント留置の手技成功率は100%であった。ステント留置前に固形物を摂取可能な症例は8%であったのに対し留置後は75%に改善しており、ステント留置により有意に嚥下障害は改善した。一方、ステント留置前の血清アルブミンは3.0±0.6g/dlであったが、留置後3週間では2.6±0.6g/dlと有意に低下しており、ステント留置により血清アルブミン値が改善した症例は13%のみであった。さらに、ステントトラブルは50%の症例で認め、主な内訳は腫瘍による閉塞15%、逸脱13%、異物による閉塞8%などであり、トラブル発生までの日数は54±62日であった。トラブルに対してはほとんどの症例で内視鏡的処置で対応可能であったが、心嚢穿孔と気管食道瘻を起こした症例は緩和ケアとなった。生存期間は121±108日であった。
【結語】食道狭窄に対する内視鏡的食道ステント留置術は、臨床的成功率が高く嚥下障害を改善する効果は強い。一方、栄養状態を改善するほどの効果はなく、予後は非常に不良である。

24　放射線治療に伴う難治性胃潰瘍に対しLECSを施行した一例

内
加古　里子、高橋　亜紀子、小山　恒男
佐久医療センター 内視鏡内科

症例は60歳代女性で、X-18年に胸膜転移を伴う胸腺腫に対し化学療法と胸腺腫切除術及び胸膜部分切除術が施行された。X-13年に胸腺腫の胸膜転移再発が指摘され、放射線治療が施行された。同年に上腹部不快感が出現した。EGDでH.p陰性だが、体上部後壁に整形の潰瘍性病変を2カ所認めた。本例では胃穹隆部が胸腔側に偏位し、体部大弯が横隔膜レベルに存在していたため、放射線照射に伴う胃潰瘍と判断した。X-17年からX-2年の間に、複数の胸膜転移再発が指摘され、計8回の放射線治療が施行された。この間上腹部痛は持続しており、PPI最大量が投与されたが、潰瘍は遷延した。X年4月に、吐血を主訴に救急搬送され、EGDで胃内に凝血塊を認めたが、潰瘍底に露出血管や活動性出血は認めず、PACB20mgによる加療を開始した。X年5月に貧血が進行し、EGDで既知の潰瘍底に露出血管を認めた。超音波内視鏡では潰瘍部で筋層が途絶しており、UL-Ⅳと診断した。CTやTCSで他に出血源となりうる所見は認めず、本胃潰瘍からの出血が原因と考えられた。PCAB抵抗性の難治性胃潰瘍で手術適応と判断したが、切除範囲を最小限にするため、腹腔鏡内視鏡合同胃局所切除（LECS）を施行する方針とした。放射線照射による潰瘍周囲の血流障害が懸念され、潰瘍から約2cm外側に切除線を設定し、V locによる連続縫合を行った。潰瘍は20x5mmと15x3mmの2カ所で共にUL-Ⅳであり、切除範囲は90x48mmであった。術後経過は良好で、腹痛はなくP-CABをPPIへ変更漸減した。2ヶ月後のEGDでは縫合部に小びらんを認めるのみとなり、PPIを中止した。その1週後から腹痛が再燃し、CTでfree airを認め、消化管穿孔と診断し、緊急腹腔鏡下手術を施行した。術中EGDでは縫合部中央近傍に小潰瘍が残存し、縫合糸のゆるみを認めた。同部での穿孔が疑われたが、腹腔鏡では明らかな穿孔は確認されなかった。LECS部の縫合不全に伴う遅発性穿孔と判断し、腹腔鏡下に同部位の再縫合と大網被覆を行った。再手術1ヶ月後のEGDで、縫合部中央部近傍の小潰瘍は縮小傾向だが、残存しており、放射線照射による治癒の遷延と考えられた。以後PPIを継続し、腹部症状なく経過観察中である。
【結語】放射線照射後の難治性胃潰瘍に対するLECSは胃全摘を避けるために有用な治療だが、切除範囲の決定に留意し、術後も慎重に経過観察が行うことが重要である。

25 内視鏡的粘膜下層剥離術（ESD）後異時性再発胃癌と再発期間の検討

内

見本　雄一郎、吉田　貴史、依田　宏貴、青沼　優子、石田　剛士、久野　徹、小林　祥司、高野　伸一

山梨大学医学部附属病院 消化器内科

【目的】「早期胃癌の内視鏡診断ガイドライン（2019年版）」において早期胃癌ESD後症例は異時性多発胃癌が高頻度に発生するため，長期間のサーベイランス内視鏡が必須と記載されている．*Helicobacter pylori*（HP）感染状況や胃炎の程度と再発期間の関連性を報告した既報は少なく，フォローアップ内視鏡時のリスク層別化を目的に検討を行った．
【方法】対象は2000年1月～2022年12月に当院で早期胃癌に内視鏡治療を行った1256病変．うち術後胃症例，adenomaの症例，局所再発症例を除外し，初回ESDから1年以上経過した異時性再発胃癌にESDを施行した95病変を解析した．患者情報は診療録，内視鏡画像，病理組織所見から後方視的に抽出した．HP感染状況は除菌歴，HP抗体検査，尿素呼気試験，内視鏡萎縮所見の有無によって評価し，京都分類胃癌リスクスコアはESD時の胃粘膜を評価し算定した．主要評価項目は各HP感染状況における再発期間，胃炎の程度による再発期間とした．
【結果】HP感染状況は未感染0例，現感染28例，既感染25例，除菌後42例．初回治療からのフォローアップ平均期間は109.5±49.0か月．HP感染状況における再発期間は現感染51.4±41.8か月，既感染65.2±42.2か月，除菌後77.6±45.8か月であり，現感染症例は除菌後症例と比較し有意に再発期間が短かった（p=0.04）．胃癌リスクスコアは現感染3.35±0.83，既感染3.16±0.55，除菌後2.76±0.66であった．高リスク群（胃癌リスクスコア4点以上）と低リスク群（3点以下）に分類し再発期間を比較した時，除菌後，既感染症例では有意差は認めないが，現感染症例は高リスク群で再発期間が有意に短かった（30.7±14.2 vs. 69.8±46.1か月；p=0.005）．また，除菌後症例において地図状発赤が前庭部，胃角部に限局する症例と体下部より口側までに及ぶ症例の再発期間を比較すると後者で有意に短かった（85.9±48.5 vs. 46.5±21.2か月；p＜0.001）．
【結論】早期胃癌ESD後症例をフォローアップする上で治療後期間，各HP感染状況，胃炎の程度を症例ごとに評価することで検査前のリスク層別化を行うことができる可能性がある．

26 G-POEMを応用したトンネル法にてESDを完遂し得た十二指腸球部SNADETの1例

内

高橋　亜紀子、小山　恒男、加古　里子

佐久総合病院 佐久医療センター 内視鏡内科

【はじめに】表在性非乳頭部十二指腸上皮性腫瘍（SNADET：superficial non-ampullary duodenal epithelial tumor）には胃型と腸型があり、胃型の方が悪性度が高く、十二指腸球部からVater乳頭の口側に多い。このため胃型のSNADETは一括切除が必須であるが、球部にはブルンネル腺が多く、粘膜下層の線維化が高度のため、剥離が難しい部位である。また、P-ringの肛門側で粘膜切開を施行すると、P-ringが邪魔になり、粘膜下層へのもぐり込みが困難となる。今回、十二指腸球部口側の胃型SNADETに対してG-POEMを応用し、胃側からトンネル法粘膜下層を剥離することで、ESDを完遂し得た症例を経験したので報告する。
【症例】70代、女性。十二指腸球部下壁に約15mm大の隆起性病変を認め、病変口側はp-ringに接していた。病変口側で粘膜切開を施行すると、病変直下の粘膜下層に潜り込むことが困難と予測されたため、口側は胃側で粘膜切開し、P-ringを乗り越えるように剥離する方針とした。
　まず、肛門側にヒアルロン酸を局注し、Hook knife Jにて粘膜切開、深切りを行った。次にSTフードを装着し、胃前庭部に粘膜エントリーを作成し、粘膜下を水圧で押し広げながらトンネル状に粘膜下層剥離を行った。P-ringを超えたところで粘膜下層にはブルンネル腺が視認され、高度の線維化を伴っていた。水圧で固有筋層とブルンネル腺間を広げ、筋層直上で剥離を継続した。引き続き、側方の粘膜切開を行い全周性に粘膜切開を終えた。次に糸付きクリップやS-Oクリップを併用し、トラクションをかけつつ、剥離を継続、一括切除を完遂した。最終診断は胃型形質を有するDuodenal adenocarcinoma, tub1, T1aM, ly0, v0, HM0, VM0, 0-IIa, 14×12mmで、R0切除であった。病変部に一致してブルンネル腺の過形成を認めたが、粘膜下層への浸潤は無く、治癒切除と判定した。術後経過は良好で、パス通り5病日に退院した。
　G-POEMは重度の胃不全麻痺に対し、Khashabらにより初めて報告された治療方法だが、今回我々はこの方法を十二指腸球部ESDに応用し、p-ringを乗り越えるように球部剥離を行うことで、十二指腸球部病変のESDを安全に施行し得た。

11月26日（日）　第1会場（2F スノーホールB）
食道・胃・十二指腸2　9：30～9：54

座長：鈴木　庸弘（上越総合病院 消化器内科）

27　アブレーション後に吐血した食道粘膜損傷の1例

消-研
小島　里香、松村　真生子、杉山　悠海、中森　亮介、寺島　慶太、遠藤　湧斗、桑原　蓮、小島　英吾
長野中央病院 消化器内科

症例は65歳，男性．X-5年前からの脈の乱れ，X-1年前から1週間に1回程度の胸痛を自覚していた．X年の健診で心房細動を指摘され，HOT Balloonアブレーションが施行された．帰室6時間後に嘔気の訴えがあり，さらに1時間後に吐血した．上部内視鏡検査では，胸部食道前壁・後壁にコアグラの付着した粘膜損傷を認め，アブレーションによる食道熱障害と診断した．活動性出血を認めなかったため絶食，補液とし，オメプラゾール，メロペネムの投与にて保存的に経過観察した．6日後に再度上部消化管内視鏡検査を行なったところ，粘膜損傷部は周囲粘膜とほぼ相違ない状態まで治癒し，瘢痕狭窄も認めなかった．心房細動に対するカテーテルアブレーションでは，食道と解剖学的に近い肺静脈の焼灼を行なうため，食道周囲合併症が起こることがある．カテーテルアブレーション施行後の患者の，1-40%で食道粘膜病変が確認されたとの報告もあり，中には潰瘍が深刻化し左房食道瘻に至り，致死的な経過を辿る症例も報告されている．心房細動の根治的治療であるカテーテルアブレーションの本邦での治療件数は年間約10万件以上と，10年前の2倍以上に増加しており，食道粘膜障害の他にも食道周囲神経障害による胃拡張症など消化器内科医が関わる合併症も多数報告されている．消化器内科医として，カテーテルアブレーション後に起こりうる消化管障害を認知しておく必要がある．

28　食道癌術後再発に対し、イピリムマブ＋ニボルマブが早期不応、5FU＋シスプラチンが奏功した1例

消-研
藤野　歌穂、國枝　献治、長瀬　通隆、宮田　佳典
佐久医療センター 腫瘍内科

【症例】60歳代、女性
【現病歴】X-4年9月に進行食道癌StageIIIと診断され、術前化学療法施行後、胸腔鏡下食道切除術＋3領域リンパ節郭清＋胸骨後胃管再建術を施行された。X-1年11月に傍大動脈リンパ節転移および骨転移を認め、全身化学療法目的に当科紹介となった。同年12月よりイピリムマブ＋ニボルマブ療法を開始したが、X年1月に四肢や頸部の筋力低下を自覚、血液検査上、CK高値、肝機能上昇を認め、免疫関連有害事象（irAE）を疑い緊急入院となった。入院翌日よりプレドニゾロン（PSL）50mg/日を開始したところ、全身状態・血液検査所見ともに速やかに改善を認めたが、画像検査にて多発肝転移の出現を認め、イピリムマブ＋ニボルマブ不応と判断した。PSLを漸減中止後、2次治療として5FU＋シスプラチン療法（FP療法）を開始した。FP療法2コース施行後のCT検査では多発肝転移は縮小を認め、4コース終了後も縮小を維持していたため、以後TS-1単剤での地固め療法に移行した。現在まで病勢の増悪なく経過している。
【考察】イピリムマブ＋ニボルマブ療法は治療開始後早期に不応となる症例があることが知られており、何らかの異常を認めた場合、画像評価を早めに行い、不応であれば速やかに次治療に移行することが重要と考えられた。

29 高度肥満を伴う食道胃接合部癌の治療経験

消-専

唐澤　斉秀、中村　聡、北沢　将人、小山　誠、本藤　奈緒、青木　諒介、井口　琢哉、朴　容韓、副島　雄二
信州大学医学部 外科学教室 消化器・移植・小児外科学分野

近年、食道接合部癌患者が増加しているが、その原因となる逆流性食道炎では肥満を合併している症例の割合が高いことが知られている。また、肥満症例は手術の難易度や術後の合併症頻度が高く、注意が必要である。今回、我々は高度肥満を有する食道胃接合部癌症例を経験したため、その治療戦略と治療成果について報告する。症例は56歳、男性。既往歴は特記事項なし。X年2月、検診の上部消化管内視鏡検査で食道胃接合部に半周性の2型腫瘤を指摘された。食道裂孔ヘルニア、バレット食道を認め、腫瘍は食道側に2cm浸潤していた。生検にてadenocarcinoma（tub1、tub2）と診断され、精査加療目的で当科に紹介となった。身長172 cm、体重112 kg、BMI 37 kg/m^{2}と高度肥満症を合併していた。腫瘍マーカーはCEA 6.0ng/mLと軽度上昇を認めた。HbA1C 6.1%と糖尿病は認めなかった。CTで右噴門リンパ節が7mm大に腫大していたが、遠隔転移は認めず、cT2N1M0 cStage IIAと診断した。高度肥満のため手術リスクが高く、食道裂肛ヘルニアの影響で胸腔内に腫瘍があることから、下部食道癌と同様の治療戦略を選択し、減量と術前化学療法を並行して行う方針とした。DCF（docetaxel、cisplatin、fluorouracil）療法を3コース施行し、腫瘍、腫大リンパ節ともに縮小が得られた。化学療法入院では、自宅退院すると体重がリバウンドしてしまったため、化学療法終了後に7週間程度入院にて、フォーミュラ食による減量を行い、術前体重96 kg、BMI 32 kg/m^{2}で手術を施行した。術後経過は良好で術後合併症なく経過し、術後2週間で自宅退院となった。術後病理組織学的検査所見はypT2N0M0 pStage IB、R0切除だった。 術前減量は肥満手術における術後回復強化プログラム：ERABS（enhanced recovery after bariatric surgery）に含まれその有効性が報告されている。減量による皮下・腹腔内脂肪の減少は手術難易度の上昇や合併症の発生頻度の上昇を防ぐことが期待される。今回高度肥満を伴う食道胃接合部癌症例に術前減量を行い、良好な術後経過を得ることが出来た。

30 任意型内視鏡検診の精度管理

内

大高　雅彦、三浦　美香、石田　泰章、依田　芳起
山梨県厚生連健康管理センター 内科

区市町村が実施する対策型の「胃がん検診」の一つに胃内視鏡検査がある。厚生労働省の指針では検診間隔は2年に1回を推奨している。運営にあたっては「日本消化器がん検診学会」のマニュアルでは二重読影を必須とした。自施設の胃がん検診は任意型内視鏡検診で、発見される胃癌は深達度MからSEまで認めていた。今回、発見胃癌の特徴を検討した。対象は2015～2021年度に内視鏡検診を受診したのべ184,375名である。発見した胃癌の特徴を検討する。結果 各年度（2015/2016/2017/2018/2019/2020/2021/total）の受診者数 は、24689/25439/25708/25451/27232/26931/28925/184375例で、胃癌は26/33/32/31/31/33/41/227例であった。発見率（%）は0.11/0.13/0.12/0.12/0.11/0.12/0.14/0.12。206例で治療内容の確認できた。現時点で切除病変詳細が確認できた175件を記載する。胃癌例の平均年齢65.7（34-87）歳、男/女＝120/55、萎縮度（C0/C1/C2/C3/O1/O2/O3）3/6/16/51/27/49/23、胃状態（残胃/ESD後）6/8. 胃癌病変部位（胃底部/体上部/中/下/胃角/前庭部/残胃）3/24/29/40/30/43/6.肉眼型（I/IIa/IIb/IIc/III//IIa+IIc/2/3）4/17/0/137/1/20/3/2.ピロリ菌感状態（現感染/除菌後/検査陰性/未検査）15/78/20/26.前回検査の間隔中央値13（6-984）か月.発見時健診データ、平均BW62.1kg,平均BMI23.0,喫煙状態（喫煙中/禁煙中/無）33/85/57,飲酒有/無85/57,塩分摂取多/少44/98.治療法（ESD/胃切除）113/62. 摘出標本病理組織診断、平均大きさ20.3（1-200）mm,組織型（tub1/tub2/tub mix/sig/por/por mix/胃底腺型）67/40/17/10/32/7/2.深達度｛(pT1a（M）/pT1b（SM1）/pT1b（SM2）/pT2（MP）/pT3（SS）/pT4a（SE））129/8/26/5/2/5.pT1a（M）率73.7%,早期癌率93.1%,ESD適応病変指摘率60.6%,ESD施行率64.6%であった。分類木を使用した各々の関連因子は、組織型と肉眼型、肉眼型と病変部位、組織型と大きさ・喫煙が上がった。

11月26日（日）　第1会場（2F スノーホールB）
小腸・その他　9：59～10：35

座長：吉田　貴史（山梨大学医学部 内科学講座第一教室）

31　ヒストアクリルによる止血が有効であった回腸静脈瘤出血の1例

内　清水　祐樹、藤田　楓、石黒　翔子、栗林　直矢、高橋　俊晴、中村　喜行
飯田市立病院

症例は70歳代，男性．54歳時に虫垂炎に対し虫垂切除術，56歳時に上行結腸憩室穿孔に対し回盲部切除術が施行されている．X－2年より局所進行膵癌に対してA病院で化学療法が施行されていた．X年8月28日の夕食後に腹部違和感を自覚し，夜間に大量の鮮血便を認めたためX年8月29日に当科を受診した．血液検査でHb 5.3 mg/dLと著明な貧血を認め，腹部造影CT検査では回盲部切除後の吻合部周囲に側副血行路（静脈瘤）の発達を認めたことから，静脈瘤出血を疑った．同日緊急内視鏡検査を施行したところ，吻合部口側の回腸に静脈瘤（F3, Cb）があり，一部に白色栓を伴う粘膜欠損を認めたため，同部位からの出血と診断した．内視鏡的静脈瘤結紮術（EVL）やクリップによる止血は困難と考え，N－butyl－2－cyanoacrylate（ヒストアクリル）を用いた内視鏡的静脈瘤塞栓術を施行したところ，静脈瘤内にヒストアクリルが停滞し止血が得られた．治療後遠隔臓器の塞栓症状などは認めず，再出血も認めていない．ヒストアクリルを用いた内視鏡的静脈瘤塞栓術は胃静静脈瘤で有用性が示されているが，下部消化管の術後吻合部に形成された静脈瘤破裂の止血においても選択肢となりえると考えられた．

32　診断に難渋した小腸濾胞性リンパ腫の一例

内　須藤　貴森、樋口　和男、北原　桂、一條　哲也、中村　直
安曇野赤十字病院 消化器内科

【症例】50歳代、男性
【主訴】腹痛
【現病歴・経過】X年10月初旬ごろから反復する腹痛が出現した。短期入院や救急外来受診を繰り返したが、明らかなイレウスは認めず、症状は短期間で軽快していた。11月28日に腹痛、嘔吐のため救急受診、入院となった。腹部CTでは空腸に狭窄を認め、イレウスをきたしていた。また腸間膜リンパ節腫脹を多数認めた。小腸造影（ガストログラフィン）では上部空腸に輪状狭窄を認め、口側腸管は拡張していた。狭窄の両端には隆起成分を認めず、明らかな腫瘍性変化は指摘できなかった。シングルバルーン小腸内視鏡では輪状狭窄、および口側に不整型の潰瘍を認めた。また十二指腸には病変を指摘できなかった。狭窄や潰瘍からの生検では炎症性変化のみであった。炎症性狭窄が疑われたが、狭窄が高度であるため、手術の方針となった。12月20日に小腸部分切除を施行した。狭窄部と、その口側の拡張部の約35cmと腸間膜の腫大したリンパ節を切除した。狭窄部とリンパ節から濾胞性リンパ腫と診断された。術後のPETでは腸間膜リンパ節に淡い集積を認めた。小腸カプセル内視鏡、下部消化管内視鏡では、他の部位に病変を認めなかった。骨髄検査ではIgH-BCL2融合遺伝子は4%陽性であった。低腫瘍量であるため、現在経過観察中である。
【考察】濾胞性リンパ腫の内視鏡所見の典型像は白色顆粒状病変の集簇であり、本症例のように狭窄を呈することは比較的まれである。また本症例では狭窄部以外の腸管にリンパ腫の病変を認めず、術前の診断に難渋した。

33 異所性肝細胞癌に対して アテゾリズマブ＋ベバシズマブ併用療法が著効した1例

消 小林　亮一郎、渡邉　貴之
飯山赤十字病院

異所性肝細胞癌は比較的まれな疾患であり、診断が困難であるとともに、治療法に関しては一定のコンセンサスは得られていない。今回、腹腔内原発の異所性肝細胞癌に対してアテゾリズマブ＋ベバシズマブ併用療法を行い、完全奏功並びに長期生存が得られた症例を経験したので文献的考察を交えて報告する。症例は85歳男性で、細菌性肺炎の診断の際に撮影された胸腹部単純CTで偶発的に腹腔内の多発腫瘤を指摘された。気管支喘息の既往があり、単純CTでの評価となったが、胃体上部大弯側には最大径48mmの辺縁不整な低吸収腫瘤を認めた。また、腫瘤の周囲には5～10mm大の結節が多発するとともに、回盲部、骨盤底、直腸右側に40mm大の腫瘤を認めた。腹腔内に多発する腫瘤はMRIでT1、T2強調像ともに肝と同程度の信号強度であり、拡散強調像では高信号を示した。各種提出した腫瘍マーカーではAFP 192 ng/ml、PIVKA-II 3781mAU/mlと高値を示していた。胃周囲の病変に対して超音波内視鏡下に生検が行われ、高分化型肝細胞癌様の腫瘍増殖像を示すとともに、HepPar1、Glypican-3、αFPといった肝細胞癌に特徴的な免疫染色が陽性であった。これまでの検査所見とMRIで肝臓に原発巣となる肝細胞癌を疑う所見を認めなかったことから異所性肝細胞癌と診断し、アテゾリズマブ＋ベバシズマブ併用療法を導入した。4コース終了時にはCTで病変の軽度縮小を認めるとともに、初診時に高値であったAFPとPIVKA-IIの陰性化を認めた。7コース終了時点でのCTでは病変は指摘できず、完全奏功と判断した。初診時から約1年以上経過したが、腫瘍消失ならびに腫瘍マーカーの陰性化を維持したまま経過している。

34 COVID-19感染後に、心窩部痛と紫斑の再燃が出現し、ステロイド治療を施行したIgA血管炎の一例

消 中村　直樹、大津　嘉之、木内　怜平、田中　友之、高橋　芳之、小林　淳一、柴田　景子、柴田　壮一郎、徳竹　康二郎、伊藤　哲也、藤澤　亨、森　宏光、和田　秀一
長野赤十字病院

症例は、40歳代、男性。既往歴として、コロナワクチン摂取後に皮疹の副反応あり。心窩部痛を主訴に、当院に救急受診した。保存的加療で帰宅したが、数日後に、心窩部痛の増強と下血、両下腿伸側の紫斑が出現し、再受診した。心窩部の圧痛と炎症反応の上昇、腹部CTで十二指腸下行部から上行部にかけての全周性の壁肥厚と周囲脂肪織濃度の上昇を認めたため、IgA血管炎の疑いで入院となった。上部消化管内視鏡検査では、食道、胃に異常を認めなかったが、十二指腸下行部に、高度のびまん性の発赤、浮腫、小潰瘍の所見を認めた。下部消化管内視鏡では、大腸に異常なく、終末回腸に軽度の発赤を認めるのみであった。紫斑部位の皮膚生検で、白血球破壊性血管炎の所見が判明し、IgA血管炎と診断した。絶食、胃腸安静で、保存的加療を開始し、10日の経過で腹部症状は軽快した。その後、同室者のCOVID-19陽性が判明し、翌日に発熱が出現し、COVID-19抗原検査も陽性となった。陽性判明の3日後に、心窩部痛と紫斑の再燃が出現したため、寛解導入療法としてステロイド治療（PSL 25mg/日）を施行し、腹痛と紫斑は、すみやかに軽快した。

IgA血管炎は、従来、溶連菌などの上気道感染が先行した小児に多く発症し、自然軽快する症例が多いとされていたが、近年、海外を中心に、COVID-19ワクチン接種後や、パンデミック下のCOVID-19の初感染を契機としたIgA血管炎の発症ないし、発症後の再燃が、成人男性に多く報告されている。本邦でも、同様の経過によるIgA血管炎の発症は数例の報告があるが、本例のように、COVID-19感染を契機にIgA血管炎が再燃し、ステロイド治療を施行した報告例はなく、興味深い症例と考える。

35 原因特定が困難で緊急手術を施行した結核性腹膜炎の1例

消-専

馬場　幸恵[1]、小澤　由季[1]、中野　直人[1]、宮澤　仁美[1]、小林　聡[1]、山本　力[1]、
麻生田　卓雄[2]、中野　祐太[2]、篠原　剛[2]、山田　博之[2]、藤森　芳郎[2]、篠原　直宏[3]
[1]北信総合病院 消化器内科、[2]北信総合病院 外科、[3]北信総合病院 病理診断科

【症例】96歳、女性。
【主訴】腹痛、微熱。
【既往歴】慢性腎臓病、気管支喘息・偽痛風疑いでX-7月よりプレドニンを内服している。
【現病歴】X-1月から徐々に腹部膨満感が出現した。X-3日より腹部膨満感・腹痛が強くなり、X-2日より37℃台の微熱が出現したためX日当院発熱外来を受診した。COVID-19感染症検査を施行し、陰性が確認出来たため浣腸（GE 60 ml）を施行した後救急外来を受診した。バイタルサインは安定していたが腹部全体に圧痛・反跳痛を認めた。血液検査では軽度炎症反応の上昇を認めるのみであったが、腹部単純CT検査で臍部結節、腹腔内脂肪織の混濁、腹水貯留、S状結腸周囲にairを疑う所見を認め、当科・外科へ紹介となった。
【経過】臍部結節を転移性の結節と考え、癌性腹膜炎を第一に考えた。しかしS状結腸周囲のairから穿孔を否定しきれず、同日緊急で腹腔鏡による腹腔内観察を行った。腹腔鏡検査では腹壁に大量の白色小結節が散在しており、淡血性腹水が大量に貯留していた。穿孔は認めず、腹壁の白色結節と臍部結節の組織検体、腹水の細胞検体を採取し検査終了とした。腹水細胞診はclass 2であり明かな悪性細胞を認めず、この時点で結核性腹膜炎を疑いT-SPOTを提出した。肺に病変は認めず、呼吸器症状も認めなかったため一般病棟で手術による回復を待ちX＋5日に下部消化管内視鏡検査を施行、下行結腸に一部不整形潰瘍と炎症性ポリープ様隆起を認めたため、抗酸菌培養検体、組織検体、便培養検体を採取した。X+6日にダグラス窩穿刺による腹水抗酸菌培養検体を採取した。X+7日腹水抗酸菌培養検体のPCR検査にて結核陽性となり結核性腹膜炎と診断した。X+8日よりイソニアジド、リファンピシン、エタンブトールによる3剤併用療法を開始した。その後自覚症状も改善し、炎症反応も低下したためX＋15日に退院となった。
【結語】結核性腹膜炎は全結核患者の1%未満と稀な疾患であるが、腹膜炎の鑑別として上記疾患を考える必要があると考えられた。

36 ERCPを契機に診断したACTH単独欠損症の1例

消-専

中森　亮介、松村　真生子、小島　里香、寺島　慶太、遠藤　勇斗、桑原　蓮、小島　英吾
長野医療生活協同組合 長野中央病院

【症例】うつ病で心療内科通院歴のある43歳女性。起床時からの激しい心窩部痛を主訴に救急搬送され、総胆管結石、急性胆管炎、貧血の診断で入院となった。入院第3病日にミダゾラム20mgを使用してERCPを施行したところ総胆管には明らかな胆管結石の残存は認めず、通過結石と判断した。検査終了12時間後の翌朝まで覚醒不良を認めたが、その後は覚醒良好となった。また、後日貧血精査目的に大腸内視鏡検査を試みるために検査前夜より絶食にしたところ当日朝に意識レベル低下（E4V3M5）を認めた。血圧は87/60mmHgと低血圧で、また低血糖（28mg/dL）を呈していた。その後、グルコースの投与を行うも低血糖は遷延した。見返してみると血清Naも入院時より135mEq/L前後と軽度低値であった。副腎機能不全を疑い精査を行ったところ、ACTH、コルチゾールは測定感度以下であり、CRH/TRH/LHRH負荷試験ではACTH及びコルチゾールが無反応であったことからACTH単独欠損症と診断した。ヒドロコルチゾン20mg/日の内服を開始したところ、以前より認めていた全身倦怠感、食欲不振等の自覚症状は改善し、血糖値はおよび低Na血症も改善を認めた。
【考察】本例のように潜在的な副腎機能低下を来していながらも診断されていない例では、重症感染症や外傷、手術、絶食などのストレスにより病態が悪化し、致死的な状態に陥った例も報告されている。副腎不全は全身倦怠感や食欲不振、体重減少などの非特異的かつ不定愁訴的な症状が多いとされる。外来受診時だけでなく、検査時に発見される事もあるため本症を念頭においておくことは重要と考えられた。

11月26日（日）　第1会場（2F スノーホールB）
胆・膵3　10：40～11：10

座長：中村　晃（信州大学医学部 内科学第二教室）

37　Conversion to EUS-Hepaticogastrostomy SEMS留置後の胆管内過形成に対するRe-interventionの工夫

内

山下　洸司、原井　正太、奥脇　徹也、今川　直人、吉村　大、島村　成樹、倉富　夏彦、川上　智、深澤　佳満、高野　伸一、榎本　信幸

山梨大学医学部 消化器内科

【症例】70代女性、膵頭部癌（T3N0M0）による遠位胆管狭窄に対し、経乳頭的に8.5Fr plastic stent（PS）を留置した。組織学的診断の後、6mm Fully covered self-expandable metallic stent（FCSEMS）を入れ替えた。ERCP施行10日後に強い腹痛を認めた。造影CTで主膵管破綻、膵前面の液体貯留を認め、SEMS留置による膵管内圧上昇に起因した膵液漏が疑われた。速やかにSEMSの抜去および8.5Fr PSを留置し、保存的加療により膵液漏は改善し退院となった。切除可能性分類はresectableであるが、耐術能が低いことから化学療法の方針となった。2ヶ月の期間に3回のRBOをきたし、最長のTRBOは37日であった。SEMS留置による膵液漏の可能性が高く、経乳頭的胆道ドレナージでのTRBOの確保は困難と考え、B3へのconversion to EUS-HGS（8mm Laser cut type FCSEMS）を施行した。処置後120日にRBOを認め、Re-inervention を施行した。EUS-HGSルートのSEMSをTTSで抜去し、瘻孔部より胆管中枢側へのseekingを行ったがguide wire（GW）は通過せず、胆管肝門部側は造影されなかった。SEMS留置に伴う過形成のため、瘻孔部からのアプローチは困難と判断した。経乳頭的にB3へGWを留置後、uneven double lumen catheterで瘻孔部をseekingし、胃内GWを誘導し、経乳頭的に7Fr 胆管PS留置後、Rendezvous法を用いることでHGS瘻孔部に7Fr PSを留置し手技を終了した。本例は、HGS＋across the papillaでのドレナージで長期留置が期待できる症例であったため、HGSルートのキープは必要不可欠であった。Reintervention後240日以上RBOなく経過している。一般的にEUS-HGSに用いられるSEMSの問題点の一つとして、過形成によるRBOが挙げられ、既報ではRBOの原因の7.4%とされている。Conversion to HGS例において、経乳頭的にRetrogradeで瘻孔をseekingする方法は低侵襲でかつ有効であった。合併症やイレギュラーな事象に対し効果的に対応するためにはtipsの蓄積が重要と考え、若干の文献的考察を含めて報告する。

38　再発性十二指腸潰瘍を契機に診断した膵ガストリノーマの1例

消

小林　義明[1]、児玉　亮[1]、山口　朋彦[2]、牧野　睦月[3]、岡　優祐[1]、横田　有紀子[1]、三枝　久能[1]、牛丸　博泰[1]、川口　研二[3]

[1]JA長野厚生連 南長野医療センター篠ノ井総合病院 消化器内科、
[2]同 糖尿病・内分泌・代謝内科、[3]同 病理診断科

症例は58歳，女性．56歳時の左視床出血後遺症の視床痛のためロキソプロフェンを内服していた．黒色便，貧血症状があり上部消化管内視鏡検査を施行したところ十二指腸球部，下行部に多発十二指腸潰瘍を認めてボノプラザンの内服を開始した．抗*H.pylori* IgG抗体陰性であり，NSAIDs内服が原因の可能性が高いと考えた．2ヶ月後の上部消化管内視鏡検査では潰瘍は改善した．3ヶ月後に黒色便，貧血症状が再発し，上部消化管内視鏡検査を施行すると多発十二指腸潰瘍の再発を認めた．さらに半月後の上部消化管内視鏡検査で下行部の潰瘍の露出血管に対して焼灼止血した．NSAIDsは中止し，他の鎮痛薬へ変更の上，星状神経節ブロックを導入した．P-CAB 内服中の値であるが空腹時血中ガストリンは1260 pmol/Lと高値だったため，ガストリノーマの可能性を考慮して造影CT検査を施行したが明らかな腫瘤を認めなかった．EUSを施行すると乳頭近傍，主膵管背側に7 mm程度の低エコー腫瘤があり，同部位に対してFNAを施行した．生検組織の病理所見では類円形核を持つ腫瘍細胞の充実性増殖があり，免疫染色ではchromogranin A，synaptophysinおよびCD56が陽性であり神経内分泌腫瘍と診断した．ガストリン染色は陰性だった．選択的動脈内カルシウム注入試験を施行したところ胃十二指腸動脈に有意なガストリン値の上昇があり画像局在とも一致した．各種検査で転移を疑う所見はなかった．ガストリノーマの術前診断で膵頭十二指腸切除術を施行した．切除標本の最終的な病理診断は，膵神経内分泌腫瘍，G2，pT1N0M0，ガストリン染色陰性だった．術後は十二指腸潰瘍の再発なく経過している．画像検査で診断できなかったガストリン産生腫瘍が存在する可能性が考えられ，その診断に選択的動脈内刺激物注入試験が有用であった．

39 術前診断がTisでありながらリンパ節転移を伴っていた膵浸潤癌の一例

消

奥脇　徹也、高野　伸一、川上　智、深澤　佳満、倉富　夏彦、原井　正太、島村　成樹、吉村　大、今川　直人、安村　智生、榎本　信幸

山梨大学医学部 消化器内科

【症例】80歳台女性。既往歴：糖尿病、骨粗鬆症。X-1年11月健診の腹部超音波検査で膵に異常を指摘され前医紹介受診となった。前医のMRI検査では膵頭部に限局性萎縮と主膵管狭窄を認めたが粗大病変は至適されなかった。造影CT検査でも膵頭部に限局性萎縮を認めるものの粗大病変は見られなかった。微小膵癌の可能性が考えられX年1月に精査目的に当科紹介となった。当院で造影CT検査を実施すると、膵頭部に18mm長の限局的な膵実質の萎縮と主膵管狭窄を認めたが、明らかな腫瘤性病変は認められなかった。MRI検査では膵頭部に限局性の膵萎縮と主膵管狭窄を認めたが腫瘤性病変は見られなかった。有意なリンパ節腫大はみられずEOB-MRI検査含め明らかな遠隔転移も認めなかった。超音波内視鏡検査では膵頭部で主膵管の限局的な狭細化と尾側膵管の拡張を認めた。膵実質は萎縮していたが明らかな腫瘤性病変や低エコー域は認めなかった。ERPを実施したところ膵頭部の主膵管は8mmの範囲で口径不同であり、その頭側/尾側膵管と比較して相対的に狭く見えた。わずかではあったが口径不同部で分枝の拡張を認めた。狭窄の尾側にNEPDを留置しSPACEを実施したところ5回中2回でClassV、adenocarcinomaの診断であった。以上より、膵頭部癌、cTisN0M、cStage0、切除可能病変と診断、手術目的に当院外科へ紹介となった。明らかな腫瘤形成なくCISの診断であったことからNACは施行せずX年6月に亜全胃温存膵頭十二指腸切除術が実施された。病理検索では、主膵管・分枝膵管に高異形度上皮内腫瘍性病変/上皮内癌の進展を認め所々で膵内に限局する微小な浸潤巣を伴っていた（最大1mm）。脈管侵襲は認めなかったが#8aリンパ節の転移陽性で節外浸潤を来していた。今回、明らかな腫瘤性病変は認めず限局性の膵萎縮と尾側膵管の拡張所見のみで膵癌の診断に至ったものの、リンパ節転移を伴う浸潤癌であった一例を経験した。早期膵癌の診断の難しさと、微小浸潤でありながらリンパ節転移をきたす膵癌の病態について考察を交え報告する。

40 膵管狭窄を呈した主膵管型invasive IPMCの1例

消

安村　智生、奥脇　徹也、今川　直人、島村　成樹、吉村　大、原井　正太、倉富　夏彦、深澤　佳満、川上　智、高野　伸一、榎本　信幸

山梨大学医学部 消化器内科

【背景】膵癌の早期発見のためには、膵管狭窄と尾側膵管の拡張や限局性膵萎縮などの画像所見から膵上皮内癌（CIS）の存在を疑う必要がある。また一方で膵癌リスク因子であるIPMNに関連した膵癌においては、IPMN由来癌とIPMN併存癌に分かれるが、IPMN由来癌では嚢胞内壁在結節や主膵管径によるリスク評価が行われている。今回、我々は微小膵癌を疑って外科切除を行ったものの、病理結果により主膵管型invasive IPMCの診断となり、さらに所属リンパ節転移を伴っていた症例を経験した。IPMNを想起させる画像所見に乏しく、稀な形態を示したIPMN由来浸潤癌として報告する。

【症例】80歳男性。X年10月に他疾患フォローアップ目的に腹部造影CT検査を施行し膵尾部に限局性膵萎縮と同部位を起点として3mmの尾側膵管拡張を指摘された。MRCPでも同様の所見を認めたが、いずれの検査でも明らかな腫瘍性病変は認めなかった。X年11月にEUS施行し、膵尾部膵管の短い狭窄と4mmの尾側膵管拡張を認め、狭窄部近傍には分枝膵管拡張を認めた。狭窄部周囲では膵実質が不明瞭となり萎縮が示唆された。狭窄部においても膵管の途絶はなく頭尾側で連続性が確認され、狭窄の原因となる腫瘍性病変は認めなかった。X年12月にERP施行し、膵尾部に短い膵管狭窄を認めたものの、狭窄前後に明らかな壁不整は認めなかった。ENPD留置して連続膵液細胞診を行ったがclass IIIであった。画像所見からCISの可能性を強く疑い、X＋1年3月に膵体尾部切除術を施行した。病理組織診断はIntraductal papillary mucinous carcinoma、混合型、胃型、径25mm、そのうち1mmに神経浸潤巣あり、リンパ節転移（膵周囲#8）を認める浸潤癌であった。術後化学療法としてS-1療法を行い現在のところ再発なく経過している。

【考察・結語】主膵管型IPMNは粘液による膵管拡張が主体であり、壁在結節を伴っていたとしても通常は狭窄を呈することは無い。本症においても術前検査ではCISを疑って手術を施行しており、IPMNを想起することは困難であった。このような形態を呈する例は稀と考えられ、自験例を含め若干の文献的考察を加えて報告する。

41	IPMN（Intraductal Papillary Mucinous Neoplasm）疑いで経過観察中に主膵管狭窄をきたし急性膵炎を繰り返した1例
消-研	後藤　航平、高橋　俊晴、藤田　楓、石黒　翔子、清水　祐樹、栗林　直矢、中村　喜行 飯田市立病院

症例は82歳女性．X-5年の胸部CT検査で膵異常陰影を認め当科に紹介となり，MRI検査で分枝型IPMNが疑われたため半年毎に画像評価を施行していた．X-2年に胸部CT検査で膵体尾部に実質の萎縮を伴う著明な主膵管拡張が指摘されたが，造影CT検査とMRI検査では腫瘍性病変を認めず経過観察とした．X-1 月に心窩部痛を認め，造影CT検査で主膵管拡張の程度は2年前と比較して変化なく，膵嚢胞の感染と急性膵炎が疑われたが，保存治療にて症状は軽快したため退院とした．X日に膵炎の再燃により再入院となった．再入院時のCT検査では主膵管拡張の程度に変化は見られなかった．IPMNの関与を疑いERCPを施行したところ，乳頭からの粘液の流出を認め，頭体移行部で尾側膵管の拡張を伴う主膵管の狭窄を認めた．膵液細胞診では悪性細胞を認めなかった．後日経口膵管鏡を施行したが，主膵管内に明らかな腫瘍は認めず蛋白栓を認めたことから，粘液の過産生と蛋白栓により相対的な膵管狭窄の増悪を来たし尾側膵管の著明な拡張と急性再燃性膵炎を発症したと考えた．膵管ステントの留置により症状は改善し退院となった．その後，主膵管拡張の程度に変化はないが，定期的なステント交換を行い膵炎の再発なく経過している．IPMNは粘液の過剰産生により急性膵炎を引き起こすことが知られているが，本症例は無症候性の膵管狭窄を併発したことによる急性再燃性膵炎と考えられ，膵管ステントの留置が有用であった．

11月26日（日）　第1会場（2F スノーホールB）
肝2　11：15～11：51

座長：小宮山　泰之（山梨大学医学部 内科学講座第一教室）

42　長期間のアミオダロン投薬により肝硬変に至ったと考えられた薬物性肝障害の一例

消-専　土井　智裕、吉川　成一、小玉　絵里奈、田中　裕登、夏井　結唯、熊谷　優、盛田　景介、高綱　将史、三浦　努、竹内　学
長岡赤十字病院 消化器内科

【症例】60歳代女性.
【現病歴】X-8年1月に心室頻拍を認め循環器内科でアミオダロン400 mg/dayの内服が開始され，除細動器の植え込み手術が行われた．1ヵ月後に肝障害のためアミオダロンが200 mg/day に減量され，心サルコイドーシス疑いにてプレドニゾロンが開始されるも肝障害は改善しなかった．その後近医に紹介となりアミオダロン 200mg/dayで継続投与されていた．X年6月，肝障害悪化と倦怠感を主訴に当科へ紹介となった．肝胆道系酵素の上昇（AST 237 U/l, ALT 167 U/l, ALP 154 U/l, γ GTP 416 U/l）や血小板低下，肝線維化マーカーやFIB-4 indexの上昇（9.31）を認めた．腹部エコーでは，脂肪肝は見られなかったがfibroscanにて肝硬度上昇（F3）も見られ高度の肝線維化が疑われた．抗ミトコンドリア抗体が陽性であったが，肝炎ウイルス検査や 銅・鉄代謝の異常，IgGや抗核抗体の上昇は認めなかった．単純CTでは肝実質のCT値が100 HUと高値でありアミオダロン肝が疑われた．肝生検ではF3相当の線維化とMallory体を有し高度に腫大した風船様変性を呈する肝細胞が多数見られた（PBCを示唆する組織所見は見られなかった）．血中アミオダロン濃度の上昇も見られアミオダロンによる薬物性肝障害と考えられたため，循環器内科医と相談しアミオダロンを休薬したところ，血中アミオダロン濃度の低下と肝胆道系酵素やFIB-4 indexの軽度改善がみられた．現在不整脈の再燃などに注意し経過観察中である．
【考察】アミオダロンによる副作用の一つに薬剤性肝炎があるが，肝障害が出現した場合短期間で肝硬変に至り，休薬後も肝不全に進行する場合があり注意が必要とされる．今回アミオダロン内服中に肝機能異常がみられるも内服が継続され，高度の肝線維化に至ったアミオダロンによる薬剤性肝障害と考えられた症例を経験した．アミオダロン内服中に肝機能異常が見られた場合，軽度の肝障害であっても肝硬変や肝不全に進展する可能性があり注意が必要と考えられた．

43　組織学的に診断し得た線毛性前腸性肝嚢胞の一例

消　山崎　駿[1]、横山　純二[1]、五十嵐　崇徳[1]、小林　隆昌[1]、佐藤　聡史[1]、岩永　明人[1]、佐野　知江[1]、石川　達[1]、武者　信行[2]、西倉　健[3]、本間　照[1]
[1]済生会新潟病院 消化器内科、[2]済生会新潟病院 外科、[3]済生会新潟病院 病理診断科

【症例】80歳，男性.
【現病歴】当院循環器内科へ心筋梗塞治療後の定期受診をした際，上腹部痛と体重減少の訴えがあった．腹部骨盤部造影CTで胃前庭部の肥厚と肝腫瘤が，上部消化管内視鏡では胃前庭部に全周性の3型腫瘍が指摘され，進行胃癌・肝腫瘍疑いで当科へ紹介となった．病歴から転移性肝腫瘍などを鑑別に挙げ，追加で造影エコー及び造影MRIを施行したところ，画像的特徴からは転移性肝腫瘍よりも嚢胞性病変が疑われた．過去の画像検査との比較，病変の局在や特徴などから線毛性前腸性肝嚢胞を考えた．以上を踏まえた上で治療目的に消化器外科へ紹介，胃癌に対して幽門側胃切除術（Billroth Ⅱ法）・肝部分切除術（S4）が施行され，病理学的に進行胃癌に合併した線毛性前腸性肝嚢胞の確定診断となった.
【考察】線毛性前腸性肝嚢胞とは，発生期において前腸が分化していく過程で，細気管支が肝組織内へ迷入したものと考えられている．稀な疾患であるが，疾患概念の理解とともに，近年報告の頻度が増加傾向にある．多彩な画像パターンを呈する事が知られており，時に充実性腫瘍との鑑別に苦慮する事も多く，組織学的な確定診断を得ることが望ましいが，組織学的診断を得た症例報告は未だ多くはない．基本的には良性疾患であるが，悪性化に関しても少数ながら報告されている．一方で，外科的切除の適応など含めた治療方針については，未だ定まっていないのが現状である.

44 HLA型から難治例と推定された1型自己免疫性肝炎の一例

消-専

寺島　慶太、松村　真生子、小島　里香、杉山　悠海、中森　亮介、遠藤　湧斗、桑原　蓮、小島　英吾

長野中央病院 消化器内科

自己免疫性肝炎（Autoimmune hepatitis, AIH）の発症，経過には遺伝的要因，環境要因の両方が関係するが，遺伝的要因としてはヒト白血球抗原（HLA）型が強く関与することが知られている．多くはステロイドにより寛解が得られるが，一部は抵抗性で，免疫抑制剤の使用や肝移植を余儀なくされる．今回われわれは，HLA型から難治が予見されるAIHと判断し，アザチオプリンにて改善を得た症例を経験した．

症例は生来健康なタイ人の53歳女性．数日前からの褐色尿，倦怠感，全身の皮膚黄染を主訴に当院外来を受診した．血液検査ではAST585 U/L，ALT455 U/L，T-Bil10.6 mg/dlと肝胆道系酵素の上昇と著明な黄疸を認めた．腹部単純造影CT検査では，胆道確徴所見は認めず，早期動脈相で肝全体に軽度の異常濃染，胆嚢壁の肥厚をていしていた．肝疾患の既往，家族歴はなく，飲酒歴やサプリメントも含め肝炎の起因となる内服歴も認めなかった．各種ウイルス検査は未感染・既感染パターンであった．抗核抗体は160倍と上昇を認めたがIgGは1,457 mg/dlと正常範囲であった．肝庇護療法を行ったところ，肝機能は改善傾向となったため，原因は判然としないまま経過観察としたが，その後肝障害は再増悪した．肝生検ではinterface hepatitis，形質細胞浸潤，centrilobular necrosisを認め，AIH改定国際診断基準17点から1型AIHと診断し，プレドニゾロンを開始した．しかしトランスアミナーゼは3桁の高値が持続したため，精査を必要とした．タイ人であったことからHLA-DR，およびその遺伝子Alleleを調べたところ，急性発症，難治性であることが多いHLA-DRB1*03:01と判明した．このためアザチオプリンを開始したところ徐々に肝胆道酵素は正常化した．

HLA-DRB1*03:01は日本人では極めてまれである．外国人患者も含め，AIHの診断に難渋する場合には，HLA型，HLA遺伝子型の測定が病態判断および治療の一助となる可能性が示唆された．

45 不適切なダイエットにより肝機能障害を来し，亜鉛補充および栄養管理にて改善を認めた一例

消-専

仁位　達郎、國本　英雄、上條　優真、黒沢　晃伸、井田　真之、原　大地、宮澤　鷹幸、鈴木　宏、関　亜矢子、原　悦雄

長野市民病院

【症例】30歳男性

【既往歴】特記事項なし

【現病歴】X年に職場の健康診断の血液検査にて肝障害（AST 137 IU/L,ALT 246 IU/L）を指摘され同年6月に精査目的に当科紹介となる.X-1年の健康診断でもAST 115 IU/L,ALT 46 IU/Lと肝機能障害を認め脂肪肝を考えられていた.

【臨床経過】血液検査では肝炎ウイルスや腫瘍マーカー,自己免疫関連項目も陰性であった．血清アルブミン値も正常であったが,腹部エコー及び胸腹部造影CTでは少量腹水及び胸水を認めるのみで慢性肝障害を疑う所見はみられなかった．肝機能障害の原因検索のため同年7月に肝生検を施行したが,血液検査所見の割に軽度の肝炎像を認めたのみであった.また心電図で洞性徐脈を認めたが,心エコーで心機能に異常所見はみられなかった。X年9月以降もAST及びALTは高値が遷延し,また,外来経過にて汎血球減少傾向を認めた．原因としてX-1年の健康診断時は身長171cm,体重92kgであったが,筋肉トレーニングや食事制限等で1年で72.8kgまで減量しており,急激な体重減少等による低栄養が考えられた.低亜鉛血症も認めており,亜鉛製剤内服開始に加え栄養管理を行った所,X+1年2月の時点でAST 60 IU/L, ALT 159 IU/Lと徐々に肝機能障害の改善傾向で,4月にはAST 23 IU/L, ALT 20IU/Lと改善し,汎血球減少も改善した.

【考察】過度の運動,不適切な食事制限によるダイエットは低栄養により飢餓状態に陥ることになる.そのような状態では脂肪組織においてオートファジーが活性化し,脂肪細胞を蓄えることができずに結果的に肝臓に脂肪が蓄積,ケトン体産生に利用されるというメカニズムがある.今回,腹部エコーやCTにて脂肪肝所見は目立たなかったが,食生活改善や亜鉛製剤内服等で遷延していた肝機能障害は速やかに改善を認めたことから低栄養による肝機能障害を来したと考えられた.

【結語】不適切なダイエットにより肝機能障害を来したが適切な栄養管理により改善を認めた肝機能障害の一例を経験した.脂肪肝による肝機能障害の治療において体重減量にて肝機能障害悪化をみた時には食事内容を見直す必要がある.

46 ニボルマブ投与後，急性肝不全を呈した重症irAE肝障害の2例

消-専

堀　洲晟、大崎　暁彦、花野　薫、森下　健、福島　直弥、大脇　崇史、安住　里映、
河久　順志、佐藤　宗広、田覚　健一、和栗　暢生
新潟市民病院

【緒言】近年，免疫チェックポイント阻害薬(immune check point inhibitor: ICI)による免疫関連有害事象(immune-related adverse events: irAE)は，がん診療における重要な問題である．今回，Nivolumab(Nivo)投与後に急性肝不全となった重症irAE肝障害の2例を経験したので報告する．
【症例1】71歳女性．進行食道癌の術後補助化学療法としてNivo療法が開始された．1コース13日目に急性肝不全(PT29%)となり，当科に入院した．術後短期間であったが，CTでは多発リンパ節転移が出現していた．第3病日に肝生検を行い，CD8＞CD4のリンパ球浸潤，広範囲な肝細胞脱落を認め，irAE肝障害による急性肝不全と診断した．第4病日より水溶性PSL 75mg/日(2mg/kg)の経静脈投与を開始したが，第9病日より肝性脳症が出現した．本人，家族ともに人工肝補助療法は希望せず，以後は緩和医療に移行して第13病日に肝不全死した．
【症例2】79歳女性．進行食道癌の術後補助化学療法としてNivo療法が開始された．2コース目1日目に急性肝不全(PT28%)となり当科に入院した．irAE肝障害を強く疑い，第1病日に肝生検を行い，同日夕方よりステロイドパルス療法を開始した．肝生検ではCD8＞CD4のリンパ球浸潤，広範囲な肝細胞脱落を認めた．その後，PSLを漸減しながら経口投与に切り替えた．以後経過良好であり，肝酵素は低下し凝固能も正常化したが，ADLが低下しリハビリ等の退院調整期間を要した．
【考察】irAE肝障害の頻度は使用ICIによって差異があるが，有害事象共通用語基準Grade 3以上のものは数%の報告が多く，急性肝不全に至る症例は非常に稀である．担癌状態もしくは癌治療直後であり，肝細胞癌症例を除いて肝移植の適応はなく，残存肝細胞の保護には，迅速かつ強力な免疫抑制療法が重要と考える．肝生検は，CD8＞CD4のリンパ球浸潤，浸潤領域のzone選択性が乏しいなどirAE肝障害に特徴的な所見が報告されており，診断に有用である．肝障害が遷延し治療が長期に及ぶ症例が多く，その後の治療を迷わず継続するためにも，肝生検は可能な範囲で行うべきと考えている．

47 テガフール・ウラシル療法中にde novo B型肝炎を生じた1例

消-研

江田　優輝、藤森　尚之、和氣　優太郎、安藤　晧一郎、原田　真衣子、齊藤　博美、
森田　進、藤森　一也、滋野　俊
信州上田医療センター 消化器内科

【症例】70歳台、男性
【現病歴】肺癌に対して2020年9月に手術加療を受け、この際にHBsAg（－）を確認されている。2020年12月よりテガフール・ウラシル療法を受けていたが、2021年7月の定期受診時に肝障害を指摘され、休薬での改善がなく食思不振・黄疸を伴い当科紹介となった。急性肝炎のスクリーニングでHBsAg と（＋）なっていたが、性交渉などの感染契機を考える病歴はなかった。B型肝炎ウイルス（HBV）関連の他の抗原抗体もHBsAb（＋）、HBeAg（＋）、HBeAb（－）、IgM-HBcAb（－）、HBcAb（＋）であり、初感染として矛盾することからde novo B型肝炎（HBV再活性化）と診断した。エンテカビルでの抗ウイルス療法を開始し、肝障害は改善傾向となり、急性肝不全に陥ることなく経過した。
【考案】本症例はHBV関連の抗原抗体が初感染として矛盾することからHBV再活性化と判断したが、惜しむらくはテガフール・ウラシル療法開始前にHBsAbおよびHBcAbが確認できていない。日本肝臓学会より免疫抑制・化学療法により発症するB型肝炎対策ガイドラインが示され、各病院が工夫したチェック体制を築く中、残念ながらそれをすり抜けてしまう症例も少なからず存在する。本症例はテガフール・ウラシルの添付文書にB型肝炎ウイルス（HBV）再活性化についての注意喚起がないことや、外来での治療導入および院外処方であったため院内薬剤師のチェックを受けられなかったことなど不利な条件が重なってしまっていた。
【結語】免疫抑制・化学療法の開始時は、HBV再活性化について注意喚起がない薬剤でも前述のガイドラインに沿った対応が望ましいと考える。

ランチョンセミナー1

2023（令和5）年11月25日（土）

12：00～13：00

第73回
日本消化器病学会
甲信越支部例会
ランチョンセミナー

日時

2023年11月25日(土)
12:00～13:00

会場

朱鷺メッセ 新潟コンベンションセンター
第 2 会場（2F 中会議室201）
住所：新潟市中央区万代島6-1
電話：025-246-8400

座長

横山 純二 先生

済生会新潟病院 消化器内科 部長

演題

「UC治療における基本strategyと
TNF阻害薬のポジショニングを再考する」

演者

加藤 順 先生

千葉大学医学部附属病院
診療教授・内視鏡センター長

共催：第73回日本消化器病学会甲信越支部例会
田辺三菱製薬株式会社

ランチョンセミナー2

2023（令和５）年11月26日（日）

12：10～13：10

第95回日本消化器内視鏡学会甲信越支部例会
ランチョンセミナー2

世界に挑戦する 日本の内視鏡AI

日　時　2023.11.26 日 12:10~13:10

会　場　第1会場（朱鷺メッセ 新潟コンベンションセンター 2階 スノーホール）

座長

小林　正明 先生

新潟県立がんセンター新潟病院 副院長・がん予防総合センター長

演者

平澤　俊明 先生

がん研有明病院 上部消化管内科 胃担当部長

“AI内視鏡による胃癌診断

多田　智裕

株式会社AIメディカルサービス / ただともひろ胃腸科肛門科

“世界に挑戦する日本の内視鏡AI

共催 ▶ 第95回日本消化器内視鏡学会甲信越支部例会／AIM AIメディカルサービス

第50回
日本消化器病学会甲信越支部
教育講演会

2023（令和５）年11月25日（土）

14：50～17：50

会　場：朱鷺メッセ 新潟コンベンションセンター
第1会場（2F スノーホールB）

会　長：本間　照（済生会新潟病院 院長 消化器内科）

第50回 日本消化器病学会甲信越支部教育講演会

プログラム

教育講演1　14：50～15：50　　座長　寺井　崇二 先生
（新潟大学大学院医歯学総合研究科 消化器内科学分野）

これからの肝疾患診療

愛媛大学大学院 消化器・内分泌・代謝内科学
日浅　陽一 先生

教育講演2　15：50～16：50　　座長　若井　俊文 先生
（新潟大学大学院医歯学総合研究科 消化器・一般外科学分野）

胆道癌・膵癌に対するがんゲノム医療の現状と治療戦略

国立がん研究センター中央病院 肝胆膵内科
肱岡　範 先生

教育講演3　16：50～17：50　　座長　本間　照 先生
（済生会新潟病院 消化器内科）

*H. pylori*陰性時代の胃癌内視鏡診断
－除菌後胃癌を中心に

新潟県立がんセンター新潟病院 消化器内科
小林　正明 先生

教育講演1　　座長　寺井　崇二 先生

これからの肝疾患診療

愛媛大学大学院 消化器・内分泌・代謝内科学
日浅　陽一 先生

肝硬変の成因はC型肝炎治療薬出現により大きなパラダイムシフトが起こった。今年の日本肝臓学会総会での全国集計では、C型肝炎の比率が大きく減少するとともに、生活習慣病とされる非アルコール性脂肪肝炎、常習性が問題となるアルコール性肝障害の比率が増加している。一方、部位別がん死亡者数の統計では、肝細胞がんは依然5位であり、罹患数に比べて死亡数が多く、予後不良のままである。

慢性肝疾患の代表格となりつつある非アルコール性脂肪肝炎は、その囲い込みが難しい。肝機能検査のみでは診断が困難であり、リスクとなる背景を抱える患者さんを広くスクリーニングするとともに、非侵襲的検査でいかに囲い込みを行うかが課題である。まだ有効な治療薬が保険収載されていないことも診療上の課題である。またアルコール性肝障害については、減酒薬が保険収載されたが、どのように効果的に減酒指導をするかについてはまだまだ模索されている状況である。

同時に、近年fatty、alcoholicという言葉にスティグマが存在することが世界的に課題となり、新しい病名への改正と、非アルコール性、アルコール性の飲酒量についての分類整理がなされるに至った。正確な飲酒量の同定が病名診断に必要であり、そのためには多職種によるアセスメントができる体制を要する。

肝硬変への治療薬として、近年様々な薬物が保険収載された。しかし、肝不全の原因として、最も大きな要素は栄養学的破綻である。肝硬変への栄養療法は根幹となる基本的「治療」であり、その適切な「治療」のためには、正しい栄養評価と、肝疾患の複雑な病態を把握できる管理栄養士による適切な栄養アセスメントと栄養介入により実現可能となる。しかし残念ながら、現在、肝硬変・肝不全患者の病態に応じた適切な栄養介入ができる環境が整備されているとは言いがたい。最適な栄養療法を実践するために必要なことは、肝疾患の複雑な病態を把握できる専門性の高い管理栄養士を育成する体制であり、現在、日本病態栄養学会と日本肝臓学会において、「肝疾患の栄養療法や代謝に精通し、研究や臨床で求められる高い倫理観、情報収集能力、対人関係形成能力、洞察力を持ち、肝疾患における身体機能や病期に応じた栄養療法に関する高度な知識と技術を有する管理栄養士」の育成を目的とした、肝疾患病態栄養専門管理栄養士の資格認定制度の構築を目指している。また肝疾患に対する「治療としての栄養療法」のエビデンスを作り、評価される医療体制、診療報酬加算も必要になるであろう。脂肪肝が原因となる肝硬変であれば、その栄養処方箋はさらに複雑となる。肝疾患をとりまく臨床的課題についての一端を提示するとともに、「これからの肝疾患診療」について一考していただく機会となることができれば幸甚である。

氏　名　　**日浅　陽一（ひあさ ようい ち）**

学　歴

平成 2年 3月　愛媛大学医学部医学科卒業
平成 9年 8月　東京都臨床医学総合研究所に国内留学
平成11年 3月　愛媛大学大学院医学研究科卒業　医学博士
平成12年10月　米国Massachusetts General Hospital、ハーバード大学に留学（～平成14年）

職　歴

平成11年 6月　愛媛大学医学部附属病院　助手
平成19年 7月　愛媛大学医学部附属病院　講師
平成21年10月　愛媛大学附属病院　肝疾患診療相談センター　センター長（～令和元年）
平成22年 9月　愛媛大学大学院　先端病態制御内科学　准教授
平成25年 4月　愛媛大学大学院　消化器・内分泌・代謝内科学　教授
平成27年 4月　愛媛大学医学部附属病院　副病院長（地域連携・地域医療再生担当）（兼任）
平成28年 1月　総合診療サポートセンター　センター長（兼任）
令和 5年 4月　愛媛大学大学院医学系研究科　副研究科長（兼任）
現在に至る

専門医・指導医

日本消化器病学会専門医・指導医、日本内科学会総合内科専門医・指導医、日本肝臓学会専門医・指導医、日本病態栄養学会専門医・指導医、日本消化器内視鏡学会専門医・指導医、日本超音波医学会専門医・指導医、日本アレルギー学会専門医・指導医、日本移植学会移植認定医

学会評議員、他

日本消化器病学会副理事長、日本肝臓学会理事、日本内科学会四国支部長・評議員、日本病態栄養学会理事、日本超音波医学会理事・四国地方会運営委員長、日本門脈圧亢進症学会理事・四国地区代表世話人、日本消化器内視鏡学会社団評議員、日本肝移植学会評議員、日本消化器免疫学会評議員、日本高齢消化器病学会理事、日本肝癌研究会幹事、日本肝がん分子標的治療研究会世話人、American Gastroenterological Association Fellow（AGAF）、Fellow of American Association for the Study of Liver Diseases（FAASLD）、厚生労働省　肝炎対策推進協議会委員

受賞歴

American Liver Foundation: Postdoctoral Research Fellowship Award, 日本肝臓学会冠アワード 基礎分野奨励賞、愛媛大学大学院医学系研究科優秀論文賞、愛媛医学会賞、愛媛大学大学院ベストティーチャー賞（2回）、他

教育講演2　　座長　若井　俊文 先生

胆道癌・膵癌に対するがんゲノム医療の現状と治療戦略

国立がん研究センター中央病院 肝胆膵内科
肱岡　範 先生

近年の次世代シーケンシング（Next Generation Sequencing：NGS）の普及、改良に伴い、腫瘍からの少量のDNA からがんに蓄積する多数の遺伝子異常を網羅的に解析可能となり、がん遺伝子パネル検査を中心としたprecision medicine（精密医療）が可能となった。

本邦においても2019年6月にがんゲノムプロファイリング（Comprehensive Genome Profile：CGP）検査が保険収載され、がんゲノム医療の幕開けとなった。保険収載から3年が経過し、がんゲノム医療は臨床においても広く普及している。

パネル検査により検出された遺伝子異常やTumor mutation burden（TMB：腫瘍遺伝子変異量）の結果をもとに、保険診療での治療の他、治験や臨床試験、患者申出療養制度などを使ったprecision medicineの機会につながる可能性がある。見いだされた異常に対応した治療を受けられる患者の割合は低いが、胆膵癌は極めて予後の悪い癌であるため、わずかでも新たな治療の可能性を求めて、CGP検査を希望される患者は多い。実際、胆道癌においては、FGFR2融合遺伝子異常を有する治癒切除不能な胆道癌に対して、ペミガチニブとフチバチニブが保険承認されており、この治療を享受するためにはCGP検査が必須である。

現在、腫瘍組織検体からのCGP検査として、本邦ではOncoguide™ NCCオンコパネルシステム（NCCOP）およびFoundation One CDxがんゲノムプロファイル（F-One）の2種類のパネル検査が保険収載されているが、近年では、新たな解析手法として、血液検体を用いたFoundationOne Liquid CDx や Guardant360 CDx も保険適用となった。

現状での遺伝子検出の感度を考慮すると腫瘍組織検体からのCGP検査が優先されるが、胆膵癌は、組織採取が非常に困難な臓器としても有名である。

本講演では、胆膵癌に対するゲノム医療の現状、CGP検査の使い分け、CGP検査を見据えた組織採取のコツ、そしてゲノム医療を踏まえた胆膵癌に対する治療戦略について概説する。

氏　名　　**肱岡　範（ひじおか すすむ）**

昭和48年3月29日生

現職名

国立がん研究センター中央病院 肝胆膵内科　医長　（希少がんセンター併任）

学歴

1998年　3月　自治医科大学卒業

職歴

1998年　6月　熊本赤十字病院　初期研修医
2000年　5月　五木村へき地診療所　所長
2002年　5月　球磨郡公立多良木病院　消化器科　医員
2004年　5月　癌研有明病院　内科　レジデント
2005年　5月　上天草総合病院内科　医長
2007年　4月　熊本赤十字病院　消化器科　医員
2009年　4月　愛知県がんセンター中央病院　消化器内科　医長
2017年10月　国立がん研究センター中央病院　肝胆膵内科　医長
2018年　4月　国立がん研究センター中央病院　希少がんセンター（併任）
現在に至る

学位取得

2012年

所属学会

日本消化器病学会、日本消化器内視鏡学会、日本膵臓学会
日本胆道学会、日本超音波学会、日本臨床腫瘍学会、日本内科学会

教育講演3　　座長　本間　照 先生

*H. pylori*陰性時代の胃癌内視鏡診断
ー除菌後胃癌を中心に

新潟県立がんセンター新潟病院 消化器内科
小林　正明 先生

Helicobacter pylori（*H. pylori*）感染率の急激な低下と*H. pylori*除菌治療の普及に伴って、未感染胃癌や除菌後胃癌といった*H. pylori*陰性胃癌が増加傾向にある。このため、内視鏡前には、病歴や検査歴を調べ、可能な限り*H. pylori*の感染状態；*H. pylori*未感染者、既感染者(除菌例、自然除菌例)、持続感染者、を把握して検査に臨みたい。病変自体だけでなく背景粘膜も含めて、内視鏡観察を行う必要がある。

未感染胃癌は、基本的に胃固有腺粘膜から発生するため、胃固有粘膜の細胞と同様の細胞分化を示し、各種の細胞マーカーで、各病型に分類される。まだ見慣れない内視鏡像を示すものもあるが、病型ごとに好発部位があり、内視鏡所見の特徴を理解すれば、背景粘膜には萎縮、炎症を認めず、観察条件も良好であるため、内視鏡診断は比較的容易である。低異型度の病変が多く、臨床的な対応に問題は少ない。

一方、除菌後胃癌は、内視鏡診断の困難性が問題視されて久しいが、経験値の上昇や画像強調拡大観察技術の向上をもってしても、質的診断が容易になったとは言い難い。*H. pylori*現感染胃癌と比較して、病変自体と背景粘膜の各々において特性が異なり、新たな内視鏡像を作り出していると考えられる。背景粘膜との高低差や色調差に乏しく、胃癌としての所見に乏しいことが特徴であるが、背景粘膜の性状や除菌対象疾患、発生部位などに関連して、いくつかの代表的なパターンがある。

また、除菌後胃癌は、高度の背景粘膜萎縮例に好発し、低異型度の分化型粘膜癌が多いため、発見や診断が数年遅れても、内視鏡治療で根治可能のことが多い。しかし、軽度～中等度粘膜萎縮例では、除菌後10年以降に、未分化型癌の発見率が高まることが報告された。印環細胞癌単独例は少なく、組織混在型や浸潤癌の頻度が高いため、内視鏡治療の対象となることは少ないことも示されている。除菌後の長期経過例や軽度萎縮例の増加に伴って、除菌後のサーベイランスには、課題が残されている。

現在、未感染胃癌と除菌後胃癌は、まったく別個の病変として理解されている。しかし、最近、除菌後長期例に、腸上皮化生を伴わず、萎縮の乏しい胃底腺粘膜の中に、未感染胃癌に類似する除菌後胃癌を認めることもある。今後は、未感染胃癌と除菌後胃癌との識別が困難となって行く可能性もあり、共通の発癌因子やリスク因子を模索することが求められる。

講演では、自験例の内視鏡画像提示を中心に、発表させていただきます。

氏　名　　**小林　正明（こばやし まさあき）**

現所属

新潟県立がんセンター新潟病院 消化器内科

学　歴

1988年 3月　新潟大学医学部医学科卒業
1995年 3月　新潟大学大学院医学研究科博士課程修了

職　歴

1988年 5月　新潟大学医学部附属病院第3内科研修医
1989年 5月　会津中央病院 研修医
1990年 5月　新潟市民病院
1995年 5月　立川綜合病院
1997年 5月　新潟大学医学部附属病院第3内科医員
2001年 5月　信楽園病院
2003年 2月　新潟大学医学部附属病院第3内科助手
2010年 9月　新潟大学医歯学総合病院光学医療診療部准教授
2015年 4月　新潟大学地域医療教育センター消化器内科特任教授
2017年 4月　新潟県立がんセンター新潟病院臨床部長
2019年 4月　　同　がん予防総合センター長
2020年 4月　　同　副院長（兼 がん予防総合センター長）
現在に至る

学位所得

1995年 3月　新潟大学大学院医学研究科博士課程修了

所属学会

日本内科学会（認定医、総合内科専門医、指導医、信越支部評議員）
日本消化器病学会（専門医、指導医、学会評議員）
日本消化器内視鏡学会（専門医、指導医、社団評議員、甲信越支部長）
日本消化管学会（胃腸科専門医、代議員）
日本ヘリコバクター学会（内視鏡所見における*H. pylori*除菌後胃癌リスク評価策定委員）
日本肝臓学会（専門医）
日本胃癌学会
日本食道学会
日本大腸肛門病学会
日本消化器がん検診学会
日本膵臓学会

第25回
日本消化器病学会甲信越支部
専門医セミナー

2023（令和５）年11月26日（日）

10：20～12：00

会　場：朱鷺メッセ 新潟コンベンションセンター
　　第2会場（2F 中会議室201）

会　長：本間　照（済生会新潟病院 院長 消化器内科）

専門医セミナー　10：20〜11：10

テーマ1「消化管疾患」

司　　会：	新潟大学医学部 消化器内科学分野	高橋　一也 先生
症例提示：	新潟大学医学部 消化器内科学分野	山崎　　駿 先生
パネリスト：	山梨大学医学部 内科学講座第一教室	久野　　徹 先生
	信州大学医学部 内科学第二教室	岡村　卓磨 先生
	長岡赤十字病院 消化器内科	高綱　将史 先生

専門医セミナー　11：10〜12：00

テーマ2「肝疾患」

司　　会：	新潟大学医学部 消化器内科学分野	阿部　寛幸 先生
症例提示：	新潟大学医学部 消化器内科学分野	小島　康輔 先生
パネリスト：	信州大学医学部 内科学第二教室	山下　裕騎 先生
	山梨大学医学部 内科学講座第一教室	村岡　　優 先生
	新潟大学医学部 消化器内科学分野	薛　　徹 先生

協賛企業一覧

■寄付

アッヴィ合同会社

■共催セミナー

株式会社AIメディカルサービス

田辺三菱製薬株式会社

■広告掲載

アストラゼネカ株式会社

アッヴィ合同会社

EAファーマ株式会社

株式会社EP綜合

ヴィアトリス製薬株式会社

エーザイ株式会社

オリンパスマーケティング株式会社

キッセイ薬品工業株式会社

キヤノンメディカルシステムズ株式会社

杏林製薬株式会社

ギリアド・サイエンシズ株式会社

クロスウィルメディカル株式会社

ゼリア新薬工業株式会社

大鵬薬品工業株式会社

日本イーライリリー株式会社

日本化薬株式会社

株式会社広川製作所

ボストン・サイエンティフィックジャパン株式会社

株式会社メディカスタッフプロモーション

株式会社メディス

ヤンセンファーマ株式会社

■企業展示

株式会社AIメディカルサービス

エム・シー・メディカル株式会社

日本ライフライン株式会社

富士製薬工業株式会社

株式会社メディカスタッフプロモーション

（五十音順）

処方箋医薬品注)

クロライドチャネルアクチベーター

薬価基準収載

アミティーザ®カプセル 12μg 24μg

ルビプロストンカプセル

Amitiza® Capsules 12μg 24μg

注)注意一医師等の処方箋により使用すること

「2. 禁忌」、「4. 効能又は効果」、「5. 効能又は効果に関連する注意」、「6. 用法及び用量」、「7. 用法及び用量に関連する注意」等については、添付文書をご参照ください。

製造販売元　ヴィアトリス製薬株式会社

東京都港区虎ノ門5丁目11番2号

〔文献請求及びお問い合わせ先〕メディカルインフォメーション部

フリーダイヤル 0120-419-043

VIATRIS

AMT72N002

2023 年 1 月作成

MEDIS CORPORATION

TOTAL MEDICAL DEVELOPMENT SUPPLY

TEAM MEDIS

We won't know untill we try !!

株式会社　メディス

長 岡 本 社　〒940-0840　長岡市旭岡 1 丁目 19 番地
TEL　0258(86)7891　FAX　0258(86)8757

新潟営業所　〒950-0982　新潟市中央区堀之内南 1 丁目 33 番 21 号
TEL　025(244)3535　FAX　025(244)3388

上越出張所　〒942-0084　上越市五智新町 13 番 18 号　ハイツヤマセⅡ101
TEL　025(545)3914　FAX　025(520)7729

E-mail　group-medis@hkg.odn.ne.jp

URL　http://www.team-medis.co.jp/

OLYMPUS

製造販売元：オリンパスメディカルシステムズ株式会社

販売名	医療機器番号
EVIS EUS 内視鏡用超音波観測装置 OLYMPUS EU-ME3	304ABBZX00002000

超音波内視鏡の未来を切り拓く

■Bモードは分解能・深達度ともに向上しており、ワンランク上の超音波内視鏡画像を提供

■より高度な診断に貢献する機能を搭載

■キーボードにタッチパネル、LEDバックライトキー、トラックパッドを採用し、ユーザビリティー向上を実現

EVIS EUS 内視鏡用超音波観測装置

EU-ME3

EVIS EUS

オリンパスマーケティング株式会社

www.olympus.co.jp

F747U

ヒト型抗ヒトTNFαモノクローナル抗体製剤

シリンジ：薬価基準収載
オートインジェクター：薬価基準収載

シンポニー®

皮下注 **50mg** シリンジ
皮下注 **50mg** オートインジェクター

ゴリムマブ（遺伝子組換え）製剤
Simponi® Subcutaneous Injection

生物由来製品　劇薬　処方箋医薬品*
*注意ー医師等の処方箋により使用すること

効能・効果、用法・用量、警告、禁忌を含む使用上の注意等については、製品添付文書をご参照ください。

Janssen
PHARMACEUTICAL COMPANIES OF Johnson & Johnson

製造販売元（資料請求先）
ヤンセンファーマ株式会社
〒101-0065 東京都千代田区西神田3-5-2
www.janssen.com/japan
www.janssenpro.jp（医薬品情報）

発売元（資料請求先）
田辺三菱製薬株式会社
大阪市中央区道修町3-2-10

ⓒ Janssen Pharmaceutical K.K.2017-2019

2019年6月作成

CROSSWILL MEDICAL co.,Ltd.

クロスウィル メディカル株式会社

本　社：〒950-8701　新潟市東区紫竹卸新町 1808-22
事業所：秋田・大館・横手・山形・酒田・鶴岡・高崎・さいたま・熊谷・佐倉・虎ノ門
新潟・長岡・上越・佐渡
ＵＲＬ：https://www.crosswill.co.jp/

OLYMPUS

製造販売元　オリンパスメディカルシステムズ株式会社

販売名	医療機器番号
上部消化管汎用ビデオスコープ OLYMPUS GIF-1200N	302ABBZX00013000

先端5.4mmに込めた細さと色彩の極み。
新しい極細径スクリーニングスコープ

上部消化管汎用ビデオスコープ

GIF-1200N

HIROKAWA
オリンパス内視鏡サービスセンター

オリンパスマーケティング株式会社　株式会社 広川製作所　〒950-2002　新潟市西区青山225番地5
TEL(025)234-2800　FAX(025)265-4331

www.olympus.co.jp

AstraZeneca

What science can do

血中循環腫瘍DNA

アストラゼネカは、循環血中の腫瘍DNA(ctDNA)をがん診断に利用する方法をいち早く開発しました。腫瘍から遊離し血中を循環するDNAの断片を解析することによって、患者さんの腫瘍に関する遺伝子情報が解析されます。アストラゼネカは、このように患者さんの身体に痛みや苦痛を与えることなく、医療従事者が正しい治療法を選択できるよう取り組んでいます。

アストラゼネカ株式会社

〒530-0011 大阪市北区大深町3番1号 グランフロント大阪タワーB
www.astrazeneca.co.jp/

医師・看護師の
タスクシフト・シェアを実現！

働き方改革ICTツール

ICナビシステム DX

Informed Consent Tool

スタッフ様の日常業務負担の軽減・効率化
患者様の理解度・満足度向上へ
4つの機能を搭載したICナビシステムDX

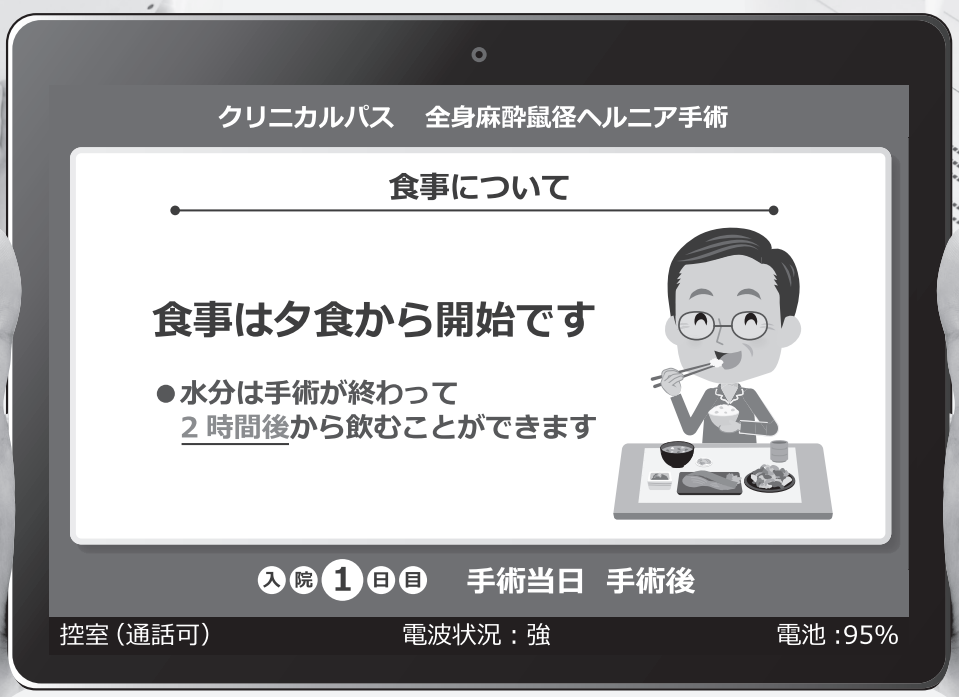

4 FUNCTIONS

ICナビ　クリニカルパス説明動画

治療目標や術前術後のスケジュールをわかりやすい動画に。患者様の理解を深め、積極的な治療参加を促します。

01 業務支援VOD ICナビ

タスクシフティング
さらに医療安全にも有用

医療機関監修のクリニカルパス・手術説明などの様々な説明動画を、専用タブレットやベッドサイドのテレビ（床頭台）で視聴。



手術について　入院のご案内　等

動画や画像等を使って医療安全の観点から制作。患者様の理解を深め、スタッフ様の業務負担軽減に繋がります。

02 業務DX化 電子サイン

承認業務の効率化
同意書・問診票の
ペーパーレス化

クラウド型
or
オンプレミス型

03 業務DX化 電子問診

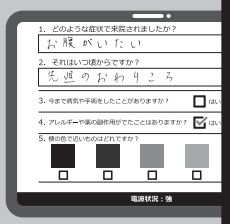

04 感染対策機能 TV通話

直接会えなくても
簡単操作 TV 通話で面会・診察

開発・配信元
配信元：株式会社メディカスタッフプロモーション　第２事業部
本社　〒951-8068 新潟市中央区上大川前通10番町 1871 番地 MSPビル
TEL：025-374-6980　FAX：025-211-3799
TEL 0120-880-170　info-dsp@medica-staff.com

抗ウイルス剤
薬価基準収載
エプクルーザ®配合錠
EPCLUSA® Combination Tablets
（ソホスブビル／ベルパタスビル配合剤）
処方箋医薬品：注意ー医師等の処方箋により使用すること

抗ウイルス化学療法剤
薬価基準収載
ベムリディ®錠25mg
VEMLIDY® Tablets（テノホビル アラフェナミドフマル酸塩錠）
劇薬 処方箋医薬品：注意ー医師等の処方箋により使用すること

※「効能又は効果、用法及び用量、警告・禁忌を含む注意事項等情報」等につきましては電子化された添付文書をご参照ください。

製造販売元
ギリアド・サイエンシズ株式会社
〒100-6616 東京都千代田区丸の内1-9-2 グラントウキョウサウスタワー 16階
http://www.gilead.co.jp/

文献請求先及び問い合わせ先
メディカルサポートセンター
フリーダイヤル: 0120-506-295 9:00-17:30（土日祝日及び会社休日を除く）

EPC23MC0430AD
2023年4月作成

Boston Scientific
Advancing science for life™

HANAROSTENT® Biliary Multi-hole NEO

マルチホールカバー NEO

従来のHANAROSTENT® フルカバー NEOの
シリコーンカバーにホール配列が施された
マルチホールカバーステント



販売名：HANAROSTENT 胆管用パーシャルカバー
医療機器承認番号：30300BZI00032000
外国特例承認取得者：M.I.Tech Co., Ltd.
選任製造販売業者：ボストン・サイエンティフィック ジャパン株式会社

製品の詳細に関しては添付文書等でご確認いただくか、弊社営業担当へご確認ください。
©2023 Boston Scientific Corporation or its affiliates. All rights reserved.
All trademarks are the property of their respective owners.

ボストン・サイエンティフィック ジャパン株式会社
本社 東京都中野区中野4-10-2 中野セントラルパークサウス
www.bostonscientific.jp

ENDO-1674201-AA

Canon

目的部位を
自在にとらえる
かたちです。

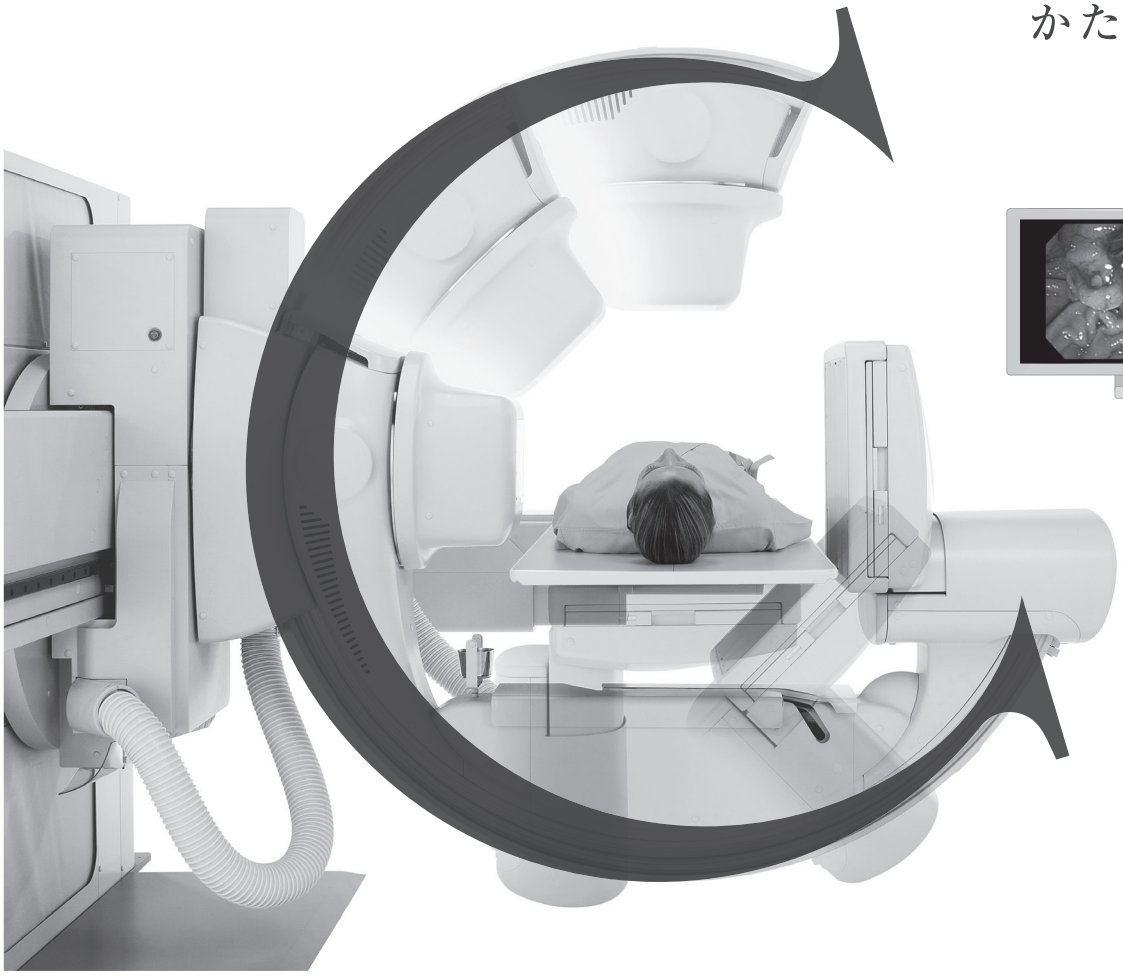

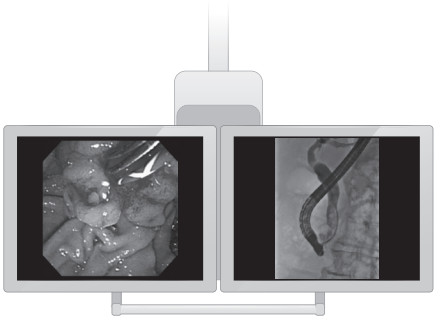

フレキシブルな角度からの観察を実現。消化器内視鏡治療をサポートするCアーム X線 TVシステム Ultimax-i。

アルティマックスアイ

ERCP関連手技やInterventional EUSなど、高度な技術が求められる胆膵領域の手技。フレキシブルな角度からの観察を実現したUltimax-iのCアームなら、従来にない視認性の高さを通じ、より安心できる手技をサポートします。観察中のX線像における脊椎と胆管の重なり、肝門部胆管の分岐部、胆嚢管の分岐部など、Cアームならではの自在な動きが術者とスタッフのストレスのない“検査効率”を支えます。

アンダーテーブルチューブと防護垂れ（組み合わせ可能製品）との組み合わせにより、散乱線による術者被ばくの影響を低減します。

高画質・低線量検査コンセプト

octave SP

integrated

8つの技術により、診断・治療に最適な線量と画質のバランスを向上します。

Ultimax-i

【一般的名称】据置型デジタル式汎用X線透視診断装置
【販売名】多目的デジタルX線TVシステム Ultimax-i DREX-UI80
【認証番号】221ACBZX00010000

L000124

キヤノンメディカルシステムズ株式会社 https://jp.medical.canon

Made For life

日本化薬

抗ヒトTNFαモノクローナル抗体製剤　生物由来製品・劇薬・処方箋医薬品*　薬価基準収載

インフリキシマブBS点滴静注用100mg「NK」

インフリキシマブ（遺伝子組換え）［インフリキシマブ後続1］製剤

Infliximab BS for I.V. Infusion 100mg「NK」　＊注意－医師等の処方箋により使用すること

日本化薬 医薬品情報センター
0120-505-282（フリーダイヤル）
日本化薬 医療関係者向け情報サイト
https://mink.nipponkayaku.co.jp/

製造販売元（文献請求先及び問い合わせ先）日本化薬株式会社
東京都千代田区丸の内二丁目1番1号

'20.10作成

※効能又は効果、用法及び用量、警告、禁忌を含む使用上の注意等については、製品添付文書をご参照ください。

Kyorin

薬価基準収載
潰瘍性大腸炎・クローン病治療剤
処方箋医薬品注）
日本薬局方 メサラジン徐放錠
ペンタサ®錠250mg
ペンタサ®錠500mg
PENTASA® Tablets 250mg　PENTASA® Tablets 500mg

潰瘍性大腸炎・クローン病治療剤　薬価基準収載
処方箋医薬品注）
メサラジン顆粒
ペンタサ®顆粒94%
PENTASA® Granules 94%

潰瘍性大腸炎治療剤　薬価基準収載
処方箋医薬品注）
メサラジン坐剤
ペンタサ®坐剤1g
PENTASA® Suppositories 1g

潰瘍性大腸炎治療剤　薬価基準収載
処方箋医薬品注）
メサラジン注腸1%製剤
ペンタサ®注腸1g
PENTASA® Enema 1g

効能又は効果、用法及び用量、禁忌を含む注意事項等情報等については電子添文をご参照ください。

作成年月：2022.9

注）注意－医師等の処方箋により使用すること

杏林製薬株式会社　東京都千代田区神田駿河台四丁目6番地
〈文献請求先及び問い合わせ先：くすり情報センター〉

すべての人に
健康をお届けしたい。

国内最大の CRC 数、提携医療機関数を誇る
SMO のリーディングカンパニー

EPS　株式会社EP綜合

＼ブランドムービー／　＼公式 X ／

山手線／横須賀線・総武線快速（一部車両）にて、まど上チャンネル放映中！

効能又は効果、用法及び用量、警告・禁忌を含む注意事項等情報等については、電子化された添付文書（電子添文）をご参照ください。

製造販売元　アッヴィ合同会社
東京都港区芝浦3-1-21

〔文献請求先及び問い合わせ先〕
くすり相談室
フリーダイヤル 0120-587-874

abbvie

2022年11月作成
JP-RNQG-220048-2.0

劇薬、処方箋医薬品：注意ー医師等の処方箋により使用すること

潰瘍性大腸炎治療剤／α4インテグリン阻害剤

カログラ®錠120mg

CAROGRA® Tablets（カロテグラストメチル錠） 薬価基準収載

「効能又は効果、用法及び用量、禁忌を含む注意事項等情報」等につきましては電子化された添付文書をご参照ください。

販売元
キッセイ薬品工業株式会社
松本市芳野19番48号

[文献請求先および問い合わせ先]
キッセイ薬品工業株式会社
<文献請求先> くすり相談センター　東京都文京区小石川3丁目1番3号
フリーダイヤル　0120-007-622
<販売情報提供活動問い合わせ先> 0120-115-737

製造販売元
EAファーマ株式会社
東京都中央区入船二丁目1番1号

CR008-03
2023年6月作成

CYRAMZA®
(ramucirumab)

抗悪性腫瘍剤 ヒト型抗VEGFR-2注) モノクローナル抗体

生物由来製品、劇薬、処方箋医薬品*

サイラムザ® 点滴静注液 100mg 点滴静注液 500mg

CYRAMZA® Intravenous Injection ラムシルマブ(遺伝子組換え)注射液

注)VEGFR-2: Vascular Endothelial Growth Factor Receptor-2(血管内皮増殖因子受容体2)
*注意ー医師等の処方箋により使用すること

薬価基準収載

「効能又は効果」、「用法及び用量」、「警告・禁忌を含む注意事項等情報」等については電子添文をご参照ください。

PP-RB-JP-7143
2022年10月作成

製造販売元〈文献請求先及び問い合わせ先〉
日本イーライリリー株式会社
〒651-0086 神戸市中央区磯上通5丁目1番28号

Lilly Answers リリーアンサーズ
日本イーライリリー医薬情報問合せ窓口
www.lillymedical.jp

（医療関係者向け）
0120-360-605※1
受付時間 月曜日～金曜日 8:45～17:30※2
※1 通話料は無料です。携帯電話からでもご利用いただけます。
尚、IP電話からはフリーダイヤルをご利用できない場合があります。
※2 祝祭日および当社休日を除きます。

Lilly

機能性ディスペプシア（FD）治療剤 薬価基準収載
アコファイド®錠100mg
アコチアミド塩酸塩水和物錠　処方箋医薬品
（注意－医師等の処方箋により使用すること）

H2受容体拮抗剤 薬価基準収載
アシノン®錠75mg 150mg
ニザチジン　錠剤

亜鉛含有胃潰瘍治療剤 薬価基準収載
プロマック®D錠75 顆粒15%
ポラプレジンク口腔内崩壊錠・顆粒

〈プロモーション提携〉
抗ヒトTNFαモノクローナル抗体製剤 薬価基準収載
インフリキシマブBS点滴静注用100mg「日医工」
インフリキシマブ（遺伝子組換え）［インフリキシマブ後続2］製剤
生物由来製品,劇薬,処方箋医薬品
（注意－医師等の処方箋により使用すること）

潰瘍性大腸炎治療剤 薬価基準収載
アサコール®錠400mg
メサラジン錠　処方箋医薬品
（注意－医師等の処方箋により使用すること）

クローン病治療剤 薬価基準収載
ゼンタコート®カプセル3mg
ブデソニド腸溶性顆粒充填カプセル　処方箋医薬品
（注意－医師等の処方箋により使用すること）

経口腸管洗浄剤 薬価基準収載
ビジクリア®配合錠
処方箋医薬品（注意－医師等の処方箋により使用すること）

便秘治療剤 薬価基準収載
新レシカルボン®坐剤
炭酸水素ナトリウム・無水リン酸二水素ナトリウム配合剤

鉄欠乏性貧血治療剤 薬価基準収載
フェインジェクト®静注500mg
カルボキシマルトース第二鉄注射液　処方箋医薬品
（注意－医師等の処方箋により使用すること）

「効能・効果」、「用法・用量」、「警告・禁忌を含む使用上の注意」等については、
製品添付文書をご参照ください。

ZERIA Medical Site https://medical.zeria.co.jp/
医療関係者向けサイト

ゼリア新薬工業株式会社
東京都中央区日本橋小舟町10−11 〒103−8351
〔文献請求先及び問い合わせ先〕お客様相談室 TEL.(03)3661−0277

2020年9月作成

Eisai

hhc human health care

患者様の想いを見つめて、
薬は生まれる。

顕微鏡を覗く日も、薬をお届けする日も、見つめています。
病気とたたかう人の、言葉にできない痛みや不安。生きることへの希望。
私たちは、医師のように普段からお会いすることはできませんが、
そのぶん、患者様の想いにまっすぐ向き合っていたいと思います。
治療を続けるその人を、勇気づける存在であるために。
病気を見つめるだけではなく、想いを見つめて、薬は生まれる。
「ヒューマン・ヘルスケア」。それが、私たちの原点です。

ヒューマン・ヘルスケア企業　エーザイ

AFUTUREFREEOFLF Global Alliance
エーザイはWHOのリンパ系フィラリア病制圧活動を支援しています。

Eisai Group

消化器疾患の患者さまの笑顔。
そんな、いい絵を描きたい。

消化器疾患で苦しむ人たちの
幸せに生きたい。自分らしくありたい。
その思いにしっかり応える私たちでありたい。
EAファーマ は、
そんな未来の実現に向けて進んでいきます。

EAファーマは、消化器のスペシャリティ・ファーマです。

EAファーマ株式会社
東京都中央区入船二丁目1番1号
http://www.eapharma.co.jp/



抗悪性腫瘍剤
劇薬、処方箋医薬品（注意一医師等の処方箋により使用すること）

ロンサーフ®配合錠 T15 T20
Lonsurf® combination tablets
トリフルリジン・チピラシル塩酸塩配合錠
薬価基準収載

効能又は効果、用法及び用量、警告・禁忌を含む注意事項等情報等は電子添文をご確認ください。

製造販売元 TAIHO
文献請求先及び問い合わせ先
大鵬薬品工業株式会社
〒101-8444 東京都千代田区神田錦町1-27
TEL.0120-20-4527 https://www.taiho.co.jp/

2023年2月作成