History of Gastrointestinal Endoscopy, 2nd edition

Hirohumi Niwa

Table of Contents

Chapter 1

Historical Development of Specula from Antiquity to the Modern Times

- Specula in the Greek Era
- Medicine at That Time
- Specula in the Roman Era
- Medieval Specula
- Specula in the 16th Century
- Specula in the 17th Century
- Specula in the 18th Century

Chapter 2

Conceptual Origins of Endoscopy

- Kibyōshi (Illustrated Popular Fiction)
- Kogane-yama Fukuzō Jikki
- Chikusa Rōhō Yamabukiiro
- Medical Background at That Time
- Other Kibyōshi

Chapter 3

The First Endoscope: Bozzini's Lichtleiter

- Philipp Bozzini
- Introduction of the Lichtleiter
- Structure of the Lichtleiter
- Public Demonstration in Vienna
- Military Academies in Various Countries
- Public Demonstrations at the Academy
- Ilg's Improved Lichtleiter (Vienna Model)
- Evaluation by the Medical Community at That Time
- Historical Context
- Story of Non-existent Endoscope

Chapter 4

Endoscopes by Ségalas, Fischer, Avery, and Bonnafont

- Ségalas' Endoscope
- Fischer's Endoscope
- Avery's Endoscope
- Bonnafont's Endoscope

Chapter 5

Désormeaux's Endoscope

- Development and Structure of Désormeaux's Endoscope
- Publication of L'Endoscope
- Optical System of Désormeaux's Endoscope
- Possibilities of Other Optical Systems
- Historical Context
- Cruise's Endoscope

Chapter 6

Kussmaul's Gastroscope and Sword Swallowing

- Kussmaul's Gastroscope
- Sword Swallowing
- Immobility Faith and Sword Swallowing

Chapter 7

Development of Illumination by Incandescent Platinum Wire

- Development of Illumination by Electricity
- Application of Incandescent Platinum Wire

Chapter 8

Laryngoscope and Rigid Esophagoscope

- Laryngoscope
- Stoerk, Mackenzie, and Semeleder's Esophagoscope
- Nitze and Leiter's Esophagoscope
- Schrötter von Kristelli's Endoscope with Glass Cylinder Illumination
- Development of Esophagoscopic Examination in Japan
- Photography by Esophagoscope

Chapter 9

Development of the Rigid Gastroscope

- Mikulicz's Gastroscope
- Dispute Between Trouvé and Mikulicz
- Rosenheim's Gastroscope
- Kelling's Gastroscope
- Kuttner's Gastroscope
- Jackson's Gastroscope
- Loening and Stieda's Gastroscope
- Souttar and Thompson's Gastroscope

- Hill's Gastroscope
- Rovsing and Kölliker's Gastroscope
- Elsner's Gastroscope
- Sussmann's Gastroscope
- Schindler's Rigid Gastroscope
- Korbsch's Gastroscope
- Hübner's Guided Gastroscope
- Kawashima and Inaba's Gastroscope
- Patient Position During Examination

Chapter 10

Development of the Flexible Gastroscope

- Optical System by Hoffmann
- Completion of the Flexible Gastroscope
- On Schindler
- Flexible Gastroscopes Thereafter
- Gastroscopic Examination in Japan

Chapter 11

Idea of the Gastrocamera and Gastrodiaphany

- Idea of the Gastrocamera
- Development of Photography
- Gastrodiaphany
- Criticism Against Gastrodiaphany and Counterarguments
- Gastric Examination at That Time
- Development of X-ray Examination

Chapter 12

The First Esophageal Camera and Schaaf's Gastrocamera

- The First Esophageal Camera
- Kelling's Probe-Type Endoscope
- Cavocamera in Japan
- Schaaf's Gastrocamera
- Various Attempts at Gastrocamera

Chapter 13

The First Gastrocamera - Intragastric Imaging Device of Lange and Meltzing

- The First Gastrocamera
- Development History of the Gastrocamera
- Structure of the First Gastrocamera
- Gastrocamera Procedure in Practice
- Results of Clinical Applications
- Causes of Failure and Limitations
- Other Gastrocameras

Chapter 14

Gastrophotor

- Development of the Gastrophotor
- Gastrophotor in Japan
- Subsequent Development of Gastrophotor
- Henning's Gastrophotor

Chapter 15

Photography and Biopsy by Gastroscope

- Significance of Endoscopic Photography
- Early Attempts at Recording
- Development of Endoscopic Photography and Photosensitive Dye

- Photography of the Larynx
- Photography by Cystoscope
- Photography by Rigid Endoscope
- Photography by Flexible Endoscope
- Photography by Esophagoscope
- Motion Picture Recording by Gastroscope
- Development of Biopsy Technique by Gastroscope

Chapter 16

Development of the Gastrocamera in Japan

- Development Process in Japan
- Prototype Production
- Experimental Studies and the Beginning of Clinical Application
- Commercialization of Gastrocamera

Chapter 17

Improvement and Clinical Application of the Gastrocamera

- Activities of Professor Tasaka's Department
- Establishment of Photography Techniques
- Model III Gastrocamera
- Model IV Gastrocamera
- Gastrocamera Research Group
- Difficulties in Diagnostics of Gastrocamera
- Gastrocamera Promotion Liaison Committee
- Role of Industry at the Initial Stage of Gastrocamera Development
- Efforts to Overcome Technical Problems
- Nationwide Dissemination of Gastrocamera
- Presentation at Early Academic Meetings
- Training and Education by Prof. Tasaka
- Distribution of Gastrocamera and Eisai Co., Ltd.
- Who invented the Gastrocamera
- "Project X" Episode (NNK TV program)

Chapter 18

Type V Gastrocamera and Ultraviolet Gastrocamera

- Type V Gastrocamera
- Gastrocamera for Mass Screening
- Ultraviolet Gastrocamera
- Fluorescence Gastrocamera

Chapter 19

Type Va and Other Types of Gastrocamera and Reactions From Overseas

- Changes in Gastric Morphology During Examination
- Attempts of Deep Insertion Technique
- Retroflex Method
- Type Va and Type Vb Gastrocamera
- Specifications of Various Models
- Other Gastrocameras
- Reaction to Gastrocamera From Overseas

Chapter 20

JGES Classification of Early Gastric Cancer

- Diagnosis of Early Gastric CancerAround 1950's
- Nationwide Registration of Early Gastric Cancer
- Activities of the Review Committee
- Establishment of the Definition of Early Gastric Cancer
- Macroscopic Classification
- Example of Case Discussion
- Significance of Type IIc
- Endoscopic Findings of Type IIc
- X-ray Findings of Type IIc

- Subsequent Investigations
- Panel Discussion on Early Gastric Cancer at the 4th JGES Meeting
- Combined Types (Type IIa＋IIc,　Type IIc＋IIa)
- The International Classification of Superficial Gastrointestinal Tumors

---

Chapter 21

Development of Fiberscope

- Principle of Fiberscope
- Development of the Theory of Fiber Optics
- Development of Fiberscope by Hirschowitz
- Commercialization of Fiberscope
- Prototype Production of Fiberscope in Japan

Chapter 22

Development of Gastric Fiberscope

- Domestic Production of Gastric Fiberscope
- Fiberscope for Biopsy
- Development of Gastric Fiberscope Thereafter
- Body Position at Endoscopy and Application of Anti-foaming Agents

---

Chapter 23

Esophageal Fiberscope and Panendoscope

- Esophageal Fiberscope
- Direction of Endoscopic View
- Development of the Forward-Viewing Endoscope
- Panendoscope
- Body Position at Endoscopy
- Photography by Fiberscope

- Video Recording by Fiberscope

Chapter 24

Transnasal Endoscopy

- Instruments
- Method of Anesthesia and Insertion into the Esophagus
- Method of Gastric Examination
- Treatment and Functional Examination by Transnasal Endoscopy
- Areas for Future Improvements

Chapter 25

Endoscopy of the Duodenum

- Duodenal Camera
- Examination by Gastric Fiberscope
- Duodenal Fiberscope
- ERCP (Endoscopic Retrograde Cholangiopancreatography)

Chapter 26

Enteroscopy

- Early Attempts of Enteroscopy
- Small Intestinal Fiberscope from the Viewpoint of Insertion Technique
- Double-Balloon Enteroscopy
- Single-Balloon Enteroscopy
- New Balloon-Guided Method Using a Conventional Endoscope

Chapter 27

Rectoscope

- Early Rectoscope
- Leiter's Rectoscope
- Rectoscope of Pennington
- Strauss's Rectoscope
- Foges's Rectoscope
- Regenbogen's Rectoscope
- Rectoscope for Photography

Chapter 28

Examination of the Colon by the Gastrocamera Method

- Examination by Gastrophotor
- Sigmoid Camera
- Application of Lumen Camera
- Colon Camera
- Application to Other Organs
- The 1st Meeting of the Extragastric Camera Study Group

Chapter 29

Colonic Fiberscope

- Prototype Production and Development of Colonic Fiberscope
- Prototype Production of Colonic Fiberscope Overseas
- Investigation of Insertion Techniques
- Variable-Stiffness Colonoscope
- Endoscopic Position Detection Unit (UPD Unit)
- Automated Insertion Colonoscope
- Situation of Internal Medicine at the Time of Colonoscopy Development
- Early Overseas Reaction of the Colonic Fiberscope

Chapter 30

Electronic Endoscope

- History of Television
- Introduction of Television into Endoscopy
- Theory and Development of Videoscopes
  Edge Enhancement and Color Texture, Saturation, and Contrast Conversion
- Image Processing and Analysis
- IHb Color Enhancement
- Adaptive Structure Enhancement Processing
- Measurement and Stereoscopic Vision
- Image Filing Systems
- IDTV and DTV (Clear Vision)
- Liquid Crystal Display (LCD)
- Projection-Type Television

Chapter 31

Chromoendoscopy

- What Is Chromoendoscopy
- Introduction of Dye Methods in Other Fields
- Application of Dyes to the Gastrointestinal Field and Its Development
- Classification of Chromoendoscopy
- Representative Dye Agents Currently in Use

Chapter 32

Infrared Electronic Endoscope

- Examination Using Ultraviolet Rays
- Basic Examination on Infrared Photography
- Basic Examination of Infrared Electronic Endoscope by Infrared Transmission Through the Abdominal Wall
- Direct Irradiation-Type Infrared Electronic Endoscope
- Appearance of Findings in Infrared Electronic Endoscope
- Two-Wavelength Infrared Electronic Endoscope

- Infrared Electronic Endoscope with False-Color Display Similar to Infrared Color Film

---

Chapter 33

Narrow Band Imaging (NBI), FICE, AFI, and Classification of Endoscopic Examination Methods

- Examination by Ultraviolet Gastrocamera
- Examination of Diagnostic Yield of Wavelength Band in Early Videocopes
- Narrow Band Imaging (NBI)
- Flexible Spectral Imaging Color Enhancement (FICE)
- i-scan
- Auto-Fluorescence Imaging (AFI) Videoscopes
- New Classification of Endoscopic Examination Methods (Niwa and Tajiri)

Chapter 34

Magnifying Endoscopy

- On the Significance of Magnifying Endoscopy
- Magnifying Examination in the Era of Rigid Endoscopes
- Magnifying Examination of Fresh Resected Specimens of Partial Gastrectomy
- Development and Advancement of Magnifying Endoscopy
- Magnification Power of Videoscopes
- Endocytoscopy
- Pit Pattern Classification by Magnifying Endoscopy
- In Vivo Microscopy by Ultra-Magnifying Endoscopy

Chapter 35

Cholangioscopy, Pancreatoscopy, and Laparoscopy

- Cholangioscope
- Pancreatoscope
- Laparoscope

Chapter 36

Capsule Endoscopy

- Capsule with Built-In Multi-Sensors
- Experimental Study of Capsule Endoscopy
- From Concept to Clinical Use of Capsule Endoscopy
- Structure of PillCam Capsule Endoscope
- Patency Capsule
- Expectations for the Future of Capsule Endoscopy
- CCD and CMOS

Chapter 37

Endoscopic Ultrasonography and EOCT

- What Is Endoscopic Ultrasonography
- Theory of Endoscopic Ultrasonography
- History of Development of Endoscopic Ultrasonography
- EOCT (Endoscopic Optical Coherence Tomography)

Chapter 38

Therapeutic Endoscopy Part 1: Polypectomy, Injection, Hemostasis, EMR, and ESD

- Endoscopic Treatment in the Era of Rigid Endoscopes
- Early Attempts at Endoscopic Treatment with Fiberscopes
- Resection of Gastric Polyps by Cauterization and Coagulation Using High-Frequency Electric Current
- Polypectomy
- Injection Under Direct Visualization and Treatment by Injection
- Endoscopic Hemostasis
- Mucosal Resection in the Early Phase

- Mucosal Resection for Early Gastric Cancer
- Endoscopic Mucosal Resection (EMR) for Early Cancer
- Endoscopic Submucosal Dissection (ESD)
- Other Endoscopic Treatments for Early Gastric Cancer
- Cryotherapy Under Direct Visualization

Chapter 39

Therapeutic Endoscopy Part 2: Sclerotherapy, Papillotomy, Stent, Laparoscopic Surgery, and NOTES

- Sclerotherapy for Esophageal Varices
- Papillotomy
- Treatment by Stent
- Percutaneous Endoscopic Gastrostomy (PEG)
- Management of Perforation During Therapeutic Endoscopy
- Measures for Obesity
- Laparoscopic Surgery
- NOTES (Natural Orifice Transluminal Endoscopic Surgery)
- Development of Endoscopic Suturing Devices

Chapter 40

Foundation of the Japan Gastroenterological Endoscopy Society and Its Subsequent Development and Growth

- Foundation of the Japan Gastroenterological Endoscopy Society
- Regional Meetings of Each Chapter
- The Official Journal in Japanese
- The Official Journal in English
- Research Activities
- Main Themes of the Annual Meeting in 1985
- Main Themes of Presentations Thereafter
- Changes in Symposia, Panel Discussions, and Roundtable Discussions
- Survey of Adverse Events by the Society

- Board Certification System of the Society
- Holding of Various Seminars
- Endoscopy Technician System
- International-Related Matters
- Establishment of the Niwa Memorial Endoscopy Museum Attached to the JGES
- Establishment of the Sakita Award
- Future Perspectives of the JGES Development

Chapter 41

Activities of the OMED (Organisation Mondiale d'Endoscopie Digestive)

- Members of OMED
- Establishment of the International Society of Endoscopy (ISE)
- Establishment of Organization
- Election of Zone Officers
- The 2nd International Congress (ISE)
- The 3rd International Congress (ISE)
- Vice Presidents Meeting
- Name Change of the Society
- The 4th OMED Congress
- The 5th OMED Congress
- The 6th and 7th OMED Congresses
- The 8th OMED Congress
- Activities to Be Undertaken by OMED
- Activities of Various Committees
- The 9th OMED Congress
- The 10th OMED Congress
- Officers During the Author's Term
- Consideration of the Permanent Administrative Secretariat (PAS)
- Participation in IDCA
- Activities of OMED During the Author's Term
- Future of OMED

Chapter 42

History and Activities of the Asia-Pacific Society for Digestive Endoscopy (APSDE)

- From Zone to Society
- Establishment of OMED
- Reorganization of ISE
- Name Change from ISE to OMED
- The 1st Congress of APSDE
- The 2nd and Subsequent Congresses of APSDE
- Name Change from Zone of OMED to Society
- Member Countries of APSDE and Number of Members in Each Country at the Time
- The Beginning of APDW
- APDW 2007 in Japan
- APDW 2009 in Taiwan
- Future Host Countries of APDW and Current Member Countries of APSDE
- Officers of APSDE
- Objectives of APSDE as Stated in the Constitution
- Activities of APSDE
- Publication of the Official Journal of JGES and APSDE Bulletin
- Education and Training by APSDE
- Training Centers of APSDE
- Various Committees under APSDE

Chapter 43

Future Perspectives and Mindset of Endoscopists

- History overview
- What Is Past Is Prologue
- Difficulty of Endoscopic Examination
- Factors Associated with Difficult Endoscopic Examination
- Memory of Vision
- Limitations of Attention and Diagnostic skills Due to Fatigue
- Future Perspectives of Equipment
- Development of Videoscopes
- Perspectives of Endoscopic Treatment
- Concluding Remarks

消化管内視鏡の歴史

改訂増補第２版

丹羽　寛文 著

日本消化器内視鏡学会名誉理事長・最高顧問
聖マリアンナ医科大学客員教授

日本メディカルセンター

改訂増補版序文

本書は平成 9（1997）年 4 月に刊行した「消化管内視鏡の歴史」を全面的に改定し大幅に増補したものである．

初版発行以来すでに 10 年あまり経過し，この間のこの領域の進歩，発展はきわめて目覚ましい．このような背景を踏まえて，本書は平成 20（2008）年 5 月の日本消化器内視鏡学会創立 50 周年記念式典に合わせて刊行の予定であったが，新たに調査検討すべき事項があまりにも多く，また著者の専門外の消化管外の消化器領域の事項も多々あってその調査に手間取り，心ならずも発行が大幅に遅れ，このたびようやく発刊の運びとなった．

したがって書名は消化管内視鏡と謳ってはいるものの，食道，胃，腸という本来の消化管のみならず，消化管と密接な関連のある他の消化器系諸臓器，すなわち胆道，膵管さらには腹腔鏡などきわめて広い範囲の内視鏡をもその内容に含むこととなった．したがって書名もこのことを明らかにすべく消化器の内視鏡とすることも考えたが，本書が前版の改訂版であることを考慮し，あえて前版の名称を踏襲し「消化管内視鏡の歴史」とした．このような名称でありながら，広く各種の消化器内視鏡を包含したことをあらかじめご了承戴きたい．

前版の序文でも述べたが，消化管内視鏡，とくに硬性胃鏡，初期の胃カメラの時代には 19 世紀，20 世紀前半のドイツ，オーストリアで行われた業績がきわめて大きい．これらはその後の消化管内視鏡発展の土台となったが，当然ながら皆ドイツ語で書かれている．しかし現在の若い世代にはドイツ語で書かれた文献はなじみがなく，今ではまったく読めなくなっているのが実情である．この点を考慮しこれらの文献はできるだけ詳しくその内容を紹介するように努めてみた．またこれも前版で触れたことではあるが，昭和 30 年代から 50 年代の前半位までは，学位論文以外には原著を書く習慣がなく，書かれたとしても実際にその開発，研究に当たった当人ではなく，教授あるいは部長の名前が筆頭で，実際の担当者は連名の末尾，時には名前さえ載せられないこともしばしばあった．また key words を記載する習慣もなく，関係論文を探しだすのは現在きわめて難しい．しかし当時の学会発表は実際の当事者には印がつけられていて，古い時代の研究の詳細を知るには学会発表の抄録を詳細に検討すれば可能である．また学会抄録は現在のような前抄録でなく，発表後かなり詳しく後抄録として書かれ，シンポジウム等は原著に近い内容となっているのが通例であった．したがってこれらの抄録を調査すれば，その開発，研究が誰によってなされたか明らかにすることは可能である．このようなことから古い学会発表を丹念に当たってみた．通説と違う所があるとすれば，このような真の事情からである．

消化管内視鏡の発展には関係者の絶大なる努力とともに周辺科学技術の進歩，発展があずかって大きい．そのため個々の機器の項で関係した周辺科学技術の開発・発展にも触れてみた．

歴史をみると内視鏡の開発・発展はある日突然急にできたものではなく，過去の業績，

失敗を踏まえて周辺科学技術の進歩とともに徐々に発展してきている．

「どんな賢明なことでも既に考えられている．それをもう一度考えてみる必要があるだけだ――(ゲーテ)」．内視鏡の歴史をみると，一層その感を深くする．

また同じ時代，同じ時に複数の人が同じようなことを考えるものでもある．それを取り上げさらに発展させるには過去の事例に学ばなければならない．このことは本書を紐解いて戴ければ随所に先例が見られる．その意味で論語にある「温故知新」を肝に銘じて戴きたい．また「養之如春」とも言う．“これを養うに春の如し”と読めば良いと思うが，これは著者の母校静岡県立沼津中学校（現 沼津東高校）の 20 年先輩に当たる作家の井上靖氏が好んで揮毫した文言という．その意味は物事はすべて一朝一夕にできるものではなく，春になって暖かくなると植物の種が芽を出し双葉が出る．次いで本葉が出て花が咲く，ついには実を付けるように，すべて物事を成就するには春の日が万物を育てるように徐々に育てていくべきで，決して速成栽培でできるものではないということである．内視鏡の歴史を振り返ってみると，たしかにその感を深くする．

本書の刊行には多くの方々の多大のご協力を戴いた．なかでもウィーン医科大学医史学研究所 Nitze-Leiter 内視鏡博物館館長の Prof. Skopec には多大のご協力を戴き，何回かの渡欧に際し同館所蔵の古い貴重な内視鏡を自由に調査することができて，写真にも撮らせて戴いた．あらためて同教授の絶大なご協力に感謝申し上げたい．

本書の上梓にあたり日本メディカルセンターの増永和也社長には絶大なご協力を戴いた．さらに実際に編集業務に当たられた同社の黒添勢津子さんには著者の度重なるわがままを聞いて戴き，大変なご面倒をおかけした．ここに深くお詫びし感謝申し上げる次第である．

また東大元消化器内科 8 研，現 内視鏡部秘書の波多野稔子さんには海外図書館との交渉，文献の取り寄せなどで多大の労苦をおかけした．心から篤く御礼申し上げたい．また著者自身には持ち合わせのない，新しい領域の内視鏡像を快くご提供戴いた諸氏にも篤く御礼申し上げる次第である．

なおかねて準備中の日本消化器内視鏡学会付設丹羽記念内視鏡資料館（通称 内視鏡博物館）も，展示に向けて戸棚等の整備を進めている．近日開館できると思っているが，何分私一人で余暇を見つけて準備しているので，なかなか進まない．開館できた暁には，是非とも皆様にご覧戴きたいと願っている．その際本書がよい手引きになるものと信じている．実際の機器と本書の参照ページの内容を比べて戴ければ，その機器の開発の目的，機器自体の構造，その有用性，歴史的意義が一層明らかになるものと思っている．

平成 22 年 11 月吉日

日本消化器内視鏡学会名誉理事長・最高顧問
聖マリアンナ医科大学客員教授
丹羽　寛文

初版序文

身体の中を何らかの器具を使って直接観察し，疾患の診断あるいは治療に応用したいという考えは非常に古くからあった．歴史的にみると初期の内視鏡はきわめて簡単なもので，当然ながら体表からきわめて近い口内，咽頭，直腸が対象になった．

本格的な消化管の内視鏡としては，膀胱鏡の完成を受けて，前世紀半ばから今世紀にかけて構造的によく似た硬性胃鏡がまず登場し，次いで軟性胃鏡，胃カメラが出現し，その後ファイバースコープ，電子スコープが実用化された．これら一連の消化管内視鏡の発展の基礎となったのが胃の内視鏡であって，消化管内視鏡の歴史はすなわち胃のそれであり，その発展のうえに他臓器の内視鏡が作られてきた．

さて消化管内視鏡として現在はファイバースコープと電子スコープが共存しているが，その他のものはすでに歴史的な意義をもつにすぎない．しかし内視鏡が今日このように発展するまでには，その開発に携わった幾多の先人のそれこそ血の滲むような労苦があったことを忘れてはならない．本書は，まずこれらの先人の努力をできるだけ明らかにすることを主眼とした．

もちろん歴史を振り返ることが，単なる懐古趣味からだけであってはならない．歴史を振り返ることで，過去の労苦，失敗の教訓を生かし，それを今後の発展に反映させていかなければならない．内視鏡の歴史をみると同じようなことが何回も試みられ，しかも失敗が繰り返されていることに気づく．このことは古い記録，文献を丹念に調査し，その後の研究に生かす必要を教えるもので，改めて「温故知新」という格言のもつ意義を思い起こす次第である．

また本邦における胃の内視鏡として重要な役割を果たしてきた胃カメラの初期から，その開発改良に携わったグループの一員として，当時の状況を紹介することは，著者の義務であるとも考えている．

なおこれまでの発展には，もちろん医師のみならず，光学技術者の努力がきわめて大きい．とくに両者の密接な協力関係が何よりも重要であって，この辺りの事情も明らかにしてみたい．

他の領域でも同じことではあるが，内視鏡の世界でも関連した周辺諸技術，科学の発展がなければ，当然その進歩はありえず，内視鏡もこれまでどん欲にそれらを取り込み発展してきた．その意味で関連した諸事項の歴史にも若干触れてみた．

さて軟性胃鏡はファイバースコープ開発以前に欧米では消化器専門医の必須の診断器具であった．しかしわが国では，事情をかなり異にし，軟性胃鏡の普及は寥々たるもので，本格的な胃の内視鏡検査は胃カメラの完成をまってはじめて導入されたと言っても過言ではなく，その撮影法，読影法が確立されて，はじめて内視鏡検査は一般医家の手の届くところとなって，以後非常に広く普及をみることとなった．このことは未だに胃カメラという用語が内視鏡そのものの代名詞となっていることからもよく理解できるところであろう．

本書ではこのような一連の内視鏡の歴史のうえで，主として機器の面を中心に扱った

ため，内視鏡を使っての臨床的研究については省略せざるをえなかった．これらについてはいずれ機会をみて改めて調査したいと思っている．

なお消化管内視鏡の歴史のうえで，とくに硬性胃鏡を中心に 19 世紀から 20 世紀半ばにかけてはドイツ，オーストリアを中心とした業績がめざましい．しかし現在若い人々にはもはやドイツ語で書かれた文献は読めなくなっており，この辺りの重要文献はできるだけその内容を紹介するように努めてみた．これらの文献は今日の内視鏡の発展のうえに重要な意味をもつばかりではなく，今記録しておかなければ将来まったく埋もれてしまう危険があると考えたからでもある．

また本邦において昭和 30 年，40 年代は，たとえ画期的な研究であっても学位論文以外は原著論文として発表する習慣が未だ確立されておらず，重要な研究であっても学会報告だけで済まされ，そのためその後埋もれてしまったものも数多い．このような研究の存在は，調査する手がかりも少なく，従来あまり知られていなかったのも事実である．このような背景から本書では，このような研究もできるだけ掘り起こし紹介するように努めてみた．

いずれにしても本書がこれまでの先人の努力の跡を少しでも伝えることができ，今後の諸賢の研究に多少とも参考になるところがあれば著者として望外の幸である．

なお本文中では敬称はすべて省略させていただいた．礼を欠いたことは承知であるがご了承いただきたい．また個々の業績の発表年代については西暦を基準としたが，昭和 30 年代以降の本邦での業績は，元号を基準に西暦は括弧内に入れるようにした．これは本邦での内視鏡の発展が昭和 30 年代は胃カメラ，昭和 40 年代はファイバースコープ付き胃カメラ，側視式ファイバースコープならびに他臓器ファイバースコープの開発，昭和 50 年代半ばからは前方直視式ファイバースコープの普及，昭和 60 年代になって電子スコープの登場というように，それぞれの年代で開発され使用された機器に特徴があって，このような年代表示のほうが，時代背景がより鮮明となり理解しやすいと考えたからである．そのため若干統一を欠く結果となったがご了承いただきたい．

平成 9 年 3 月

帝京大学客員教授
丹羽寛文

目　次

第 1 章　古代，中世から近世までのスペクラ ……1

ギリシャ時代のスペクラ／1　当時の医学／2　ローマ時代のスペクラ／4　中世のスペクラ／6　16 世紀のスペクラ／7　17 世紀のスペクラ／9　18 世紀のスペクラ／9

第 2 章　内視鏡の夢想 ……12

黄表紙／12　『黄金山福蔵実記』／13　『竹斎老寶山吹色』／14　当時の医学的背景／18　その他の黄表紙／19

第 3 章　最初の内視鏡—Bozzini の Lichtleiter ……21

Philipp Bozzini／21　Lichtleiter の発表／22　Lichtleiter の構造／27　ウィーンでの公開実験／30　諸国の軍医学校 Militärakademie／31　アカデミーでの公開実験／33　Ilg の改良した Lichtleiter（ウィーン・モデル）／35　当時の医学界の評価／37　当時の時代背景／38　幻の内視鏡／39

第 4 章　Ségalas，Fischer，Avery，Bonnafont の内視鏡 ……41

Ségalas の内視鏡／41　Fischer の内視鏡／42　Avery の内視鏡／43　Bonnafont の内視鏡／44

第 5 章　Désormeaux の内視鏡 ……48

Désormeaux の内視鏡の開発と構造／48　単行本『L'Endoscope』の出版／52　Désormeaux の内視鏡の光学系／53　その他の光学系の可能性／55　当時の時代背景／58　Cruise の内視鏡／58

第 6 章　Kussmaul の胃鏡と剣呑み ……61

Kussmaul の胃鏡／61　剣呑みについて／67　不動信仰と剣呑み／71

第 7 章　白熱白金線光源の開発 ……73

電気による照明の発展／73　白熱白金線光源の応用／74

第 8 章　喉頭鏡と硬性食道鏡 ……81

喉頭鏡／81　Stoerk および Mackenzie，Semeleder の食道鏡／84　Nitze および Leiter の食道鏡，胃鏡／85　Schrötter von Kristelli のガラス・シリンダー照明の内視鏡／90　日本における食道鏡検査の発展／91　食道鏡による写真撮影／95

第 9 章　硬性胃鏡の発展 ……98

Mikulicz の胃鏡／98　Trouvé と Mikulicz の争い／101　Rosenheim の胃鏡／101　Kelling の胃鏡／103　Kuttner の胃鏡／103　Jackson の胃鏡／104　Loening および Stieda の胃鏡／104　Souttar および Thompson の胃鏡／105　Hill の胃鏡／106　Rovsing の胃鏡と Kölliker の胃鏡／106　Elsner の胃鏡／107　Sussmann の胃鏡／110　Schindler の硬性胃鏡／111　Korbsch の胃鏡／112　Hübner の Führungsgastroscop（誘導胃鏡）／114　川島および稲葉の胃鏡／115　胃鏡検査時の体位について／116

第 10 章　軟性胃鏡の発展 ……121

Hoffmann の光学系／121　軟性胃鏡の完成／122　Schindler について／125　その後の軟性胃鏡／128　日本における胃鏡検査／130

第 11 章　胃カメラのアイデアと胃壁透光法 ……136

胃カメラのアイデア／136　写真術の発展／137　胃壁透光法（gastrodiaphany）／140　胃壁透光法に対する批判と反論／142　当時の胃の検査／143　X 線検査の発展／144

第 12 章　最初の食道カメラと Schaaf の胃カメラ ……147

最初の食道カメラ／147　Kelling の撮影用食道ゾンデ（食道カメラ）／148　日本のカボカメラ（Cavocamera）／150　Schaaf の胃カメラ／150　種々の胃カメラの試み／153

第 13 章　最初の胃カメラ — Lange および Meltzing の胃内撮影装置 ……155

最初の胃カメラ／155　開発のいきさつ／156　装置の構造／157　撮影の実際／159　臨床応用の成績／159　失敗の原因／161　その他の胃カメラ／162

第 14 章　針穴式立体胃カメラ — Gastrophotor ……164

Gastrophotor の開発／164　Gastrophotor と日本／170　その後の Gastrophotor／172　Henning の胃カメラ／173

第 15 章　胃鏡による写真撮影と生検 ……175

写真記録の意義／175　初期の画像記録／175　写真術の発展と感光色素の開発／177　喉頭の撮影／179　膀胱鏡による撮影／180　硬性胃鏡による写真撮影／183　軟性胃鏡による写真撮影／184　食道鏡による写真撮影／189　胃鏡による映画撮影／189　胃鏡による生検／189

第 16 章　日本における胃カメラの開発 ……194

開発のいきさつ／194　試作器の完成／197　基礎実験と臨床応用の開始／198　ガストロカメラの市販／200

第 17 章　胃カメラの改良と臨床応用 ……203

ガストロカメラと東大田坂内科／203　撮影技術の完成／206　ガストロカメラⅢ型／209　ガストロカメラⅣ型／213　胃カメラ研究会／214　胃カメラ診断学確立草創期の苦労／216　ガストロカメラ推進連絡会／217　胃カメラ開発当初の会社側の状況／217　問題点の技術的解決／219　胃カメラの普及／222　初期の学会での発表状況／223　田坂内科における講習会／223　ガストロカメラの普及とエーザイ社／227　胃カメラの本当の発明者は誰か／228　NHK「プロジェクト X」について／231

第 18 章　V型胃カメラと紫外線胃カメラ ……234

V型胃カメラ／234　集検用胃カメラ／237　紫外線胃カメラ／238　蛍光胃カメラ／241

第 19 章　Va 型胃カメラとその他の胃カメラ，海外の反響……243

胃カメラ検査時の胃の形態／243　深部誘導の試み／245　反転法／246　Va 型胃カメラとVb 型胃カメラ／246　胃カメラ主要器種の仕様／248　その他の胃カメラ／250　海外での胃カメラの反響／253

第 20 章　早期胃癌の日本内視鏡学会分類……260

昭和 30 年代前半頃の早期胃癌診断状況／260　早期胃癌の全国集計／260　検討委員会の活動／262　早期胃癌の定義の確立／262　肉眼分類の作成／264　検討例の実例／265　Ⅱc の意義／266　Ⅱc の所見とその認識／267　Ⅱc の X 線所見／269　その後の検討／269　第 4 回日本内視鏡学会での早期胃癌のパネル／269　Ⅱa＋Ⅱc 型，Ⅱc＋Ⅱa 型の創設／270　消化管表面型腫瘍の国際分類／271

第 21 章　ファイバースコープの開発……273

ファイバースコープの原理／273　ファイバー光学系の理論の発展／275　Hirschowitz によるファイバースコープの開発／280　ファイバースコープの製品化／283　国内でのファイバースコープの試作／289

第 22 章　胃ファイバースコープの発展……292

胃ファイバースコープの国産化／292　生検用ファイバースコープ／297　その後の胃ファイバースコープの発展／298　検査時の体位と消泡剤の応用／303

第 23 章　食道ファイバースコープとパンエンドスコープ……308

食道ファイバースコープ／308　内視鏡の視方向／309　前方直視式スコープの開発／310　パンエンドスコープ／313　検査時の体位／316　ファイバースコープによる撮影／316　ファイバースコープによる映画撮影／318

第 24 章　経鼻内視鏡……321

器種／322　麻酔法と食道内への挿入／324　胃内観察法／326　経鼻内視鏡による治療法と機能検査／326　将来に向かっての改良点／327

第 25 章　十二指腸の内視鏡 ……329

十二指腸カメラ／329　胃ファイバースコープによる検討／331　十二指腸ファイバースコープ／331　ERCP（内視鏡的胆膵管造影法）／336

第 26 章　小腸の内視鏡 ……341

小腸内視鏡検査の初期の試み／341　挿入手技的にみた小腸ファイバースコープ／343　ダブルバルーン小腸内視鏡／346　シングルバルーン式小腸スコープ／350　通常のスコープを用いた新バルーン・ガイド方式／353

第 27 章　直 腸 鏡 ……357

初期の直腸鏡／357　Leiter の直腸鏡／357　Pennington の直腸鏡／360　Strauss の直腸鏡／361　Foges の直腸鏡／362　Regenbogen の直腸鏡／364　撮影用直腸鏡／367

第 28 章　胃カメラ方式による大腸の検査 ……370

Gastrophotor による検査／370　シグモイドカメラ／370　管腔カメラの応用／371　大腸カメラ／372　他臓器への応用／375　第 1 回胃外カメラ研究会／375

第 29 章　大腸ファイバースコープ ……377

大腸ファイバースコープの試作，発展／377　海外での大腸ファイバースコープの試作／383　挿入手技の検討／386　硬度可変式大腸スコープ／389　内視鏡挿入形状コントロールシステム：UPD Unit／390　自動挿入の大腸スコープ／393　大腸内視鏡開発当時の内科教室の状況／398　海外での大腸ファイバースコープの初期の反響／400

第 30 章　電子スコープ ……418

テレビジョンの歴史／418　内視鏡へのテレビの導入／420　電子スコープの理論と機器の発展／424　輪郭強調と色相・彩度・コントラスト変換／429　画像処理, 画像解析／430　IHb 色彩強調／430　適応型構造強調処理／431　計測と立体視／432　ファイリング／433　IDTV，EDTV（クリアビジョン）／434　液晶ディスプレイ／434　投射型テレビ／435

第 31 章　色素内視鏡検査 ……439

色素内視鏡検査とは／439　他領域での色素法の導入／439　消化管領域への色素の応用とその発展／440　色素内視鏡検査の分類／443　現在使用される代表的な色素剤／444

第 32 章　赤外線電子スコープ ……448

紫外線による検討／449　赤外線写真についての基礎的検討／450　腹壁透過赤外線による赤外線電子スコープの基礎的検討／452　直接照射式赤外線電子スコープ／453　赤外線電子スコープでの所見の表れ／454　2 波長域赤外線電子スコープ／457　赤外カラーフィルム類似偽色表示の赤外線電子スコープ／459

第 33 章　Narrow Band Imaging（NBI），FICE，AFI，内視鏡観察法の分類 ……464

紫外線胃カメラによる検討／464　初期の電子スコープでの帯域別診断能の検討／464　NBI／466　FICE（Flexible spectral Imaging Color Enhancement）／472　i-scan／473　AFI（Auto-Fluorescence Imaging）蛍光電子スコープ／474　内視鏡観察法の新たな分類（丹羽，田尻）について／477

第 34 章　拡大内視鏡 ……481

拡大内視鏡の意義について／481　硬性鏡時代の拡大観察／482　胃部分切除術摘出新鮮標本についての拡大観察／486　拡大内視鏡の開発とその発展／490　電子スコープの拡大倍率について／493　体腔顕微鏡／493　拡大スコープでの pit pattern 分類／495　超拡大内視鏡による生体内細胞観察／497

第 35 章　胆道鏡・膵管鏡・腹腔鏡 ……504

胆道鏡／504　膵管鏡／511　腹腔鏡／514

第 36 章　カプセル内視鏡 ……519

マルチセンサー組み込みのカプセル／519　カプセル内視鏡の実験的検討／520　カプセル内視鏡の実用化まで／521　PillCam カプセル内視鏡の構造／524　Patency Capsule／527　カプセル内視鏡の将来への期待／528　CCD と CMOS／529

第 37 章　超音波内視鏡，EOCT ……531

超音波内視鏡検査とは／531　超音波内視鏡検査の理論／531　超音波内視鏡開発の歴史／535　EOCT（endoscopic optical coherence tomography）／539

第 38 章　治療内視鏡 その①
ポリペクトミー，注射，止血法，EMR，ESD ……546

硬性鏡時代の内視鏡治療／546　ファイバースコープ初期の治療の試み／547　高周波電流の応用／547　高周波電流を使った胃ポリープの焼灼，凝固による摘除／548　ポリペクトミー／549　直視下注射と注射による治療／552　内視鏡的止血法／553　初期の粘膜切除術／554　早期胃癌の粘膜切除術／556　早期癌の内視鏡的粘膜切除術（EMR）／558　ESD（endoscopic submucosal dissection）／559　その他の早期胃癌の内視鏡的治療／561　直視下冷凍療法／561

第 39 章　治療内視鏡 その②
硬化療法，パピロトミー，ステント，腹腔鏡下手術，NOTES ……565

食道静脈瘤硬化療法／565　パピロトミー／566　ステントによる治療／567　内視鏡的胃瘻造設術（PEG）／568　内視鏡治療時穿孔の処置／569　肥満の対策／569　腹腔鏡下手術／570　NOTES／572　内視鏡用縫合デバイスの開発／573

第 40 章　日本消化器内視鏡学会の創立とその後の発展 ……579

日本消化器内視鏡学会の創立／579　各支部の地方会／581　邦文学会誌／582　英文学会誌／585　研究活動／586　昭和 60 年学会総会の主題／588　その後の発表演題の主題／589　その後のシンポ, パネル, ラウンドの変容／591　学会による偶発症調査／591　学会の専門医制度／592　各種セミナーの開催／593　内視鏡技師制度／594　国際関連事項／595　日本消化器内視鏡学会付設丹羽記念内視鏡資料館（通称 内視鏡博物館）の創設／596　﨑田賞の創設／597　今後の発展の展望／597

第 41 章　世界消化器内視鏡学会（OMED）の活動 ……600

OMED の会員／600　国際内視鏡学会（ISE）の設立／601　学会組織の確立／602　地区（Zone）役員の選出／602　第 2 回国際学会議（ISE）／602　第 3 回国際学会議（ISE）／603　Vice presidents 会議／603　学会名称の変更／603　第 4 回 OMED 学会議／604　第 5 回 OMED 学会議／605　第 6 回

OMED 学会議，第 7 回 OMED 学会議／605　第 8 回 OMED 学会議／605　OMED が行うべき活動／605　各種委員会の活動／606　第 9 回 OMED 学会議／606　第 10 回 OMED 学会議／607　著者のタームでの役員／607　Permanent administrative secretariat (PAS) の検討／608　IDCA (International Digestive Cancer Alliance) への参加／608　著者任期中の OMED の活動／609　OMED の将来／613

第 42 章　アジア太平洋消化器内視鏡学会（APSDE）の沿革と活動 ……616

Zone から Society まで／616　OMED の設立／616　ISE の再編成／617　ISE から OMED への名称変更／617　第 1 回アジア太平洋消化器内視鏡学会議の開催／617　その後のアジア太平洋消化器内視鏡学会議／618　OMED の地区（Zone）から Society への改名／618　当時の APSDE の加盟国と各国の会員数／618　アジア太平洋 DDW，APDW の開始／619　日本での APDW-2007 の詳細／619　台湾での APDW-2009／620　APDW の今後開催予定国と現在の APSDE 加盟国一覧／621　APSDE のこれまでの役員／621　定款に記載された APSDE の目的／622　APSDE の事業／623　機関誌としての日本の英文誌と Bulletin の発行／623　APSDE としての教育，トレーニング／624　APSDE のトレーニングセンター／625　APSDE 傘下の各種委員会／626

第 43 章　今後の展望と内視鏡医の心構え ……628

歴史の概要／628　What is past is prologue／632　内視鏡観察の難しさ／633　内視鏡観察を困難にする要因／634　視覚の記憶／638　疲労による注意力，観察力の限界／639　機器に関する今後の展望／639　電子スコープとしての発展／640　内視鏡治療の展望／642　おわりに／643

索　引 ……647
人名索引 ……659

第1章 古代，中世から近世までのスペクラ

ギリシャ時代のスペクラ

古代とは世界史的には原始時代の後を受けて文明と階級が成立しながら，しかも封建制にまでは進んでいない主として奴隷制を土台とした 5 世紀以前の時代を指すとされているが，すでに古代のギリシャで体腔内を何らかの器具を使って観察することが始まっている[1)]．紀元前 4，5 世紀の Hippocrates（BC 460～375）の時代から，口腔内，口蓋扁桃，咽頭などの観察に，先端が円形になった舌圧子を用いて舌を圧排して見ることが行われ，Hippocrates 自身も先端が二つに分かれたフォーク状の舌圧子を用いていたが，このような器具は時代が下がるとともに広く使われるようになってきた[1)]．

さらにヒポクラテス学派では，ある種のスペクラを使って痔核の診断，焼灼などの治療も行っていた[1)]．しかし直腸内を観察する器具が，どのようなものであったか，機器について，あるいはその使用法についての記載はなく，その詳細は不明である．これらの機器が，当時としてはあまりにも一般的で，あえて細かい使用法など書く必要がなかったのかもしれない．しかし 1910 年に発刊されたドイツの Foges の直腸鏡の教科書[2)]には，ヒポクラテス学派の種々の著作を集大成して編集されたヒポクラテス全集中の痔核についての記述がドイツ語に訳され掲載されている．そのなかで「直腸上部に隆起がある場合スペクラで直腸内腔を拡げると病変は平坦となって，その存在がわからないことがある，しかし次いでスペクラを閉じつつ観察すると，初めて隆起が明らかになって，良く見えてくる」という記載がある[2)]．このような記載から，この機器はおそらくその後のポンペイの出土品にみられるローマ時代の機器と同様に，手元の操作で先端が開閉できる機器であったと思われる．いずれにしてもこのような記載は，今日の内視鏡診断学で送入空気量の如何で所見が変動し，正しい診断には病変の種類，性状によって少ない空気量で粘膜面をあまり伸展させない，あるいは逆に空気量を多くして粘膜面を十分伸展させる必要がある場合もありうるという議論にもつながり，紀

元前にすでに現在いわれていることが，素朴な形にしても理解され書き記されていたことは驚きである．しかし直腸内病変の診断についてそれ以上の細かい記載はなく，その当時治療については関心があったものの，診断については，あまり細かい検討がされていたとは思えない．なおこの当時の文献には，膣，子宮に対するスペクラによる観察についての言及はないようである．

ヒポクラテス学派の医師たちは，診療に当たって，患者を詳細に観察することを重要視していたが，器具の使用に当たっては診断より治療に重点をおいていたことは興味のあるところである(注)．

当時の医学

古代の多くの国においては医学は宗教と密接に結びついていた．医学が宗教から離れ医学本来としての姿をもつに至ったのはギリシャ医学の功績である．自然哲学がギリシャに起こったのは紀元前 6 世紀頃といわれるが，医学をその範疇に取り入れ，統一した医学体系を樹立したのが Hippocrates である．Hippocrates は

（注）

ヒポクラテス全集にはいくつかの訳本が伝わっており，本邦では今　裕訳の『ヒポクラテス全集』[3]，その他[4]が出版されている．いずれも欧米の訳書からの重訳である．欧米の訳書自体も重訳が多く原典や訳書相互を比較すると違いが大きいといわれている．今訳は「Littré, E.：Oeuvres complètes de Hippocrate. Ⅰ－Ⅹ Paris. 1839-61」に基づくもので Fuchs からの重訳で，他の訳書との隔たりが大きいといわれる．現在伝えられているいくつかの訳書を以下列記してみる．Fuchs 独訳全集 全 3 巻（1895），ジョーンス 英訳抜粋 全 2 巻（1923），ウップマン 独訳全集 全 3 巻（1849），グリム・ソリエンハイム 独訳全集 全 2 巻（1837 または 1838），ケットル ギリシャ対訳 全 10 巻（1839～1861），ピットシャフト ヒ氏箴言集 全 2 巻（1825），ボエニングハウゼン 全 1 巻（1863），その他ラテン語訳などがあるといわれる．

今訳の図書から，第 43 編「痔核」の記述を要約してみる．痔核は胆汁あるいは粘液が肛門部の血管に滞積すると，この血管内の血液が温められ，これにもっとも近い血管から血液が引き寄せられ，この血管が充実をきたし，膨隆した腫瘤ができる，これが痔核である．痔核の治療に当たっては，まずその部位を知ることが必要で，治療法として切除，縫合，烙鉄で焼灼，あるいは結紮して脱落させることも可能である．翻瘡のごとく血管が拡がりイチゴ様となった場合は，もしこの翻瘡が著しく突出しているときはその周囲に肉からなる被覆が生じる．この翻瘡が深く上方にあればスペクラ（今訳では直腸鏡となっているが，これはスペクラであろう）で検査するが，その際誤認しないようよく注意する必要がある．スペクラを開けば翻瘡は平らになるが，スペクラをつぼめればまた顕著となる．治療としては翻瘡を切除するが，翻瘡発生部の上下で切除すると出血するが，翻瘡部で切除すれば出血は起こらない．これは四肢の切断に際し関節部で切断すれば出血は少なく，その上下で切断すれば止血しにくいのと同様である．もし止血しなければ烙鉄を患部に近づけて乾かし，その上に緑青を塗布する．なおこのほかにもいくつかの治療法が記述されている．

なお当時どの程度解剖学的知識があったか全集第 9 編の「解剖」の章を見ると，食道，胃，小腸が区別され小腸ではその一部が結腸となって結腸の下端は多量の肉質を有し，最下端は肛門となると記されている．かなり正確な解剖学的知識が当時すでにあったことをうかがわせる．

Cos（コス）島に生まれたのでコスの Hippocrates と呼ばれるが，人格，識見ともに優れ，多くの人の尊敬を集め，多数の弟子を育て，今日西洋医学の祖として仰がれている．

しかし当時医師は職人階級ないしは賤民に属し，自由な市民は職人の地位を潔しとしないと考え始められたときであって，医師は自由市民から社会的差別を受け，地味で貴重な医師の研究は不当に低く評価されていたのもまた事実であった．ただ医師は医療を通じてもっとも富貴な市民たちと親しい関係をもつことができたという事情から，同じ低い階層の職人階層の他の者よりは当然優遇され恵まれた立場にあった．なお当時医療を受けられたのは余暇と財産のある者に限られ，これらがなければ病気になっても，自然の成り行きに任せるだけであった．このような医療の及ばない階級の存在は，当然伝染病の蔓延を容易にしていた．

Hippocrates 当時の医学の内容はヒポクラテス全集として著作の形で今日に残されているが，その内容は Hippocrates 個人のみならず，いわゆるヒポクラテス学派に属する人々の種々の著作，治療法を集大成したものである．

医学は患者の治療，正しい処置と結びついたものでなければならないというのが Hippocrates の認識で，彼はすべて治療を中心に考えていた．これは当然またヒポクラテス学派としての考え方でもあった．この学派の医師たちは診療に当たって，観察を主体として経験を重んじ合理的な考え方をするのが特徴であった．彼らは病気とは局所的な変化である前に，人の身体全体としての，ある特別な状態であると理解し，すべての病気は全身的な異常とくに体液の変調が基にあって，この変調をきたすのは不適当な食事，気候の変化，そのほか外界の変化であると考え，それらを正常に戻せば，人体は自然の法則に従って体液の異常，乱れが正常に戻り病気は治癒に向かうと考えていた．したがって医師の仕事とは，臨床観察を基に自然環境をよく考慮した治療法を主体にして，人体に備わった自然治癒の働きを助長することで，とくに食事療法が重要と考えていた．そのほかにも温罨法，入浴，下剤，吐剤，利尿剤などの薬物投与，外科的処置など種々の治療法が行われてはいたが，これらはすべて補助的なものと理解されていた．もちろん当時のヒポクラテス学派の治療法には今日の医学からみれば荒唐無稽なものも含まれるが，観察を重んじた臨床的な配慮は，Hippocrates によって初めて明瞭に意識され体系化されたことである．

なおヒポクラテス学派による痔核の診療を別にして，すでに石器時代から何らかの器具を体腔内に挿入し，ある種の治療が行われたのは事実で，すでに紀元前に何らかの植物の茎を食道，胃内に挿入して，食道異物の除去，胃内容の排除などの治療が行われていたらしい[5)]．事実 1962 年スイスの医師 Stöcklin は現在でも石器時代と同様の生活をしている New Guinea（ニューギニア）の原住民部落を訪れ，つる草の曲がった茎を胃内に挿入し刺激して，胃内容の排出を行っている

のを目撃し，このことから同様な機器がすでに石器時代から治療目的に使われていたことは間違いないと推察している[6]．また中国でも早くから種々の治療方法が試みられていた．文献にみられるのはかなり時代は下がるが唐の時代（600 年代？）に発行された『備急千金要方』という図書に，尿閉に対し中空の内腔をもつネギの葉を尿道内に挿入し排尿を行うという記載があるとのことである[7]．このことも古代からこのような方法が行われていたことを示している．現在北京大学第一医院にある内視鏡博物館には古代の導尿器具としてネギのレプリカが展示されているが，これなどは，器具を用いた治療としてもっとも初期のものであろう．ただしこれらは対症療法として使われたもので，体腔内を直接観察しようとしたものではない．何らかの器具を使って尿道の観察が行われるようになったのは，はるか時代が下がってからである．

ローマ時代のスペクラ

Hippocrates の時代からおよそ 400 年ほど時代が下ったローマ時代になると，この時代の医学についての最初の記載は Celsus（BC 25～AD 45？）によるといわれるが，1906 年にその著作のドイツ訳が発刊されている．この中には口腔内，咽頭の病変，アフタなどの記載があるものの，スペクラ自体についての細かい記載はなく，外耳道，鼻腔，膣，直腸の観察は述べられていない．

しかしこの記述は別として，ローマ時代になると，すでにかなり複雑なスペクラが肛門，膣，子宮などの観察に用いられ，事実紀元 1 世紀（AD 79 年）にイタリアの Vesuvio（ヴェスビオス）火山の噴火で埋没した Pompei（ポンペイ）の出土品のなかに，これらのスペクラがみられる．出土した当時のスペクラを見ると，対象臓器によって 2 葉あるいは 3 葉，4 葉のものが使われ，**図 1-1a** は，2 葉の

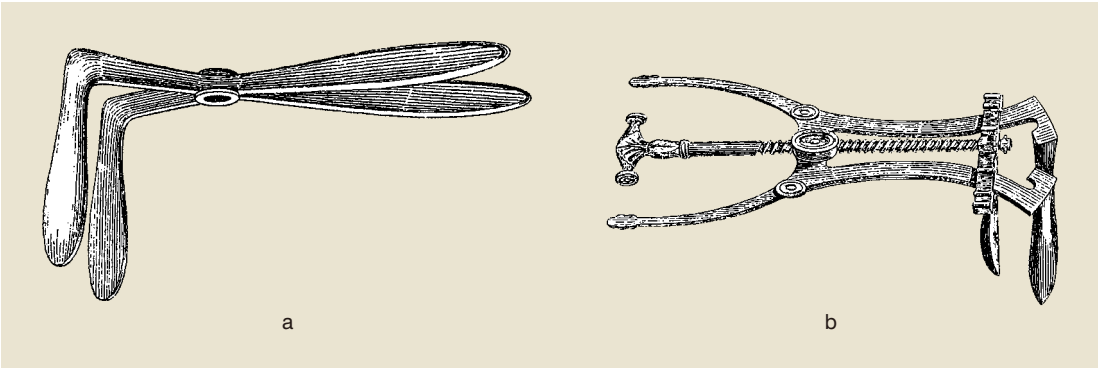

図 1-1
a：肛門鏡（ポンペイ出土品），b：3 葉の子宮鏡
〔文献 1）による〕



図 1-2　4 葉の子宮鏡（ポンペイ出土品）
a：閉じた状態，b：開いた状態
〔文献 1）による〕

肛門鏡でハサミのような具合に先端が開閉できる．**図 1-1b** は，3 葉の子宮鏡である．**図 1-2** は 4 葉の子宮鏡で a が閉じた状態，b が開いた状態である．このスペクラは全長 21 cm，膣内挿入部は 9.5 cm の長さがある．また直腸用のスペクラはより単純な構造で 2 葉で構成され，より小さい．

なお Killian[1] によるとインドでも，古くから筒状の直腸用スペクラが使われていたらしい．ローマ時代の 2 葉，3 葉，あるいは 4 葉構造の肛門，膣のスペクラは，筒状のスペクラより高度な操作手技が必要で，これらはインドで作られた筒状のものを土台として作られたとの推測もある．なおインドでは紀元 1 世紀に筒状のスペクラを使って外耳道の異物の除去が行われていたという．

時代が若干下がった Archigenes（BC 25～AD 45），Soranus（AD 98～138）らの著作にもスペクラについての記載がある．以下 Killian 論文を基に述べると，Archigenes はローマの外科医で，子宮用のスペクラについて詳細に記載している．また Soranus は産科医で，やはり子宮用スペクラについて記載し，この機器の使用に際しては，痛みを与えないために機器をできるだけ入念に挿入すること，機器にあらかじめ油を塗布し，温めておくことなどが述べられている．Galen（AD 131～201）の著作にも，スペクラによる子宮，直腸の観察の必要性とその使用法が説明されている．いずれにしてもスペクラはこの時代かなり広く使われていたのは確かである．

もちろんこれらのスペクラを用いての観察には，照明光として特別な光源を用いたわけでなく，太陽光で照らされた明るい室内で観察したことはいうまでもない．当然体表にごく近い部位のみが観察対象になった．いずれにしてもこれらのスペクラはこの当時ヨーロッパ各地でかなり広範囲に使用されたようである．なお Reuter[8] によればポンペイの外科医の家の発掘品のなかに S 状形状の長さ 26 cm，7 mm 径のカテーテルが見出され，膣，子宮洗浄用のカテーテルも発見され

ているという．

中世のスペクラ

中世とは主として封建制を土台とした時代で，西洋史では 5 世紀ゲルマン族の移動から，15 世紀半ば東ローマ帝国の滅亡に至るまでの時期を指す．ただし日本では一般に 12 世紀末鎌倉幕府の成立から 17 世紀初め江戸幕府の設立までをいい，西洋史と日本史では，その概念に違いがある．

まず東ローマ帝国（395〜1453 年の間の約 1,000 年間続いた）では，4〜7 世紀の頃に口腔内病変に対し，各種の開口器を使って口を開け，舌を舌圧子あるいは機器で挟んで引っ張り固定して処置を行うことが行われていた．耳鼻咽喉科医であった Killian は，当時の扁桃，口腔内の病変，鼻腔の観察，各種病変の治療について詳細な文献的考察を行っているが[1)]，これらの機器も，もちろん太陽光の照明で使用された．なお Killian によると，当時 von Aegina がスペクラを使って肛門，膣の観察を行ったとの記載があるが，とくに新しい方法ではなく，それまで行われていた伝統的な方法で実施されたようである[1)]．

またアラビア医学の起源は 1,000 年以上も前に溯るが，アラビアでは 1500 年代になると，膣，子宮に対し陰門を広げ，鏡で反射させた光で照明し観察した記録がある．体腔内を鏡で反射させた光で照明し観察したのはこれが最初といわれている．

14〜15 世紀のルネッサンス時代になると，太陽光だけでなく，耳鼻科領域で，初めて人工的な照明が用いられるようになった[1)]．人工的な光源としては，初期にはローソクが使われたと思うが，細かい記載はなく，詳細は不明である．

もっともローソクが使われたとしても，当時のローソクは現在のパラフィンローソクと違って，獣の脂を使った非常に暗いものであった．榎[9)]によれば，ローソクは，脂肪あるいはロウの類いを木の皮や木片に塗って束ねた脂燭やロウ燭（原始的な松明）が，その起源と思われる．自然界に存在する蜜ロウ（ミツバチの巣を過熱圧縮して採取したロウ）は早くからエジプト，ギリシャ人に知られており，蜜ロウを燃料とした明かりは古くから使われ，この蜜ロウをもとにローソクが作られたらしい．この意味でのローソクは紀元前 3 世紀にはすでにあって，ギリシャ時代末期にはローソクがすでに使われていたという．その後さらに時代が下がると獣脂を使った獣脂ローソクが出現し，とくにクジラの頭の脂を使った獣脂ローソクは 15 世紀以来広く用いられるようになった．スペクラでの観察に使われたのは，このような獣脂ローソクであった．しかし獣脂ローソクは融解点が低くロウが流れやすく，気温が高いと曲がりやすく，油煙が多く，悪臭が強く，芯の燃焼が不完全で炭化されずに残ってロウの吸い上げが鈍くなるという欠点があっ

た[9]．なお現在見るようなパラフィンローソクが出現したのは 1800 年代の半ば以後で，すでに電気の応用が始まって以来のことである[9),10)]．このように同じ用語を用いながら，その示す内容がまったく違っていることはしばしばあることで，古い文献を読むときに注意すべきである．

この時代にはスペクラによる膣，肛門，痔核の診療，肛門の拡張なども行われているが，前の時代に比べてとくに新しい試み，進歩はなかったようである．

16 世紀のスペクラ

近世の 16 世紀になると高名な医師による著作が多数発行されるようになった．これらについては Killian の広範な考察があって，彼自身耳鼻科医のためとくにこの領域の考察が詳しい[1)]．舌圧子，口腔内とくに扁桃，さらに咽頭の病変の手術に際し舌を挟み引っ張り固定する器具について Pare（1510～1590），Ryff（～1562），Guillemeau（1530～1609），Croce（1500？～1575），Aranzi（1530～1589），Aquapendente（1537～1619）らの論文があり，これらの論文中の何枚かの図が，Killian の論文に再録されている[1)]．**図 1-3** は，Killian 論文に引用されている Guillemeau の各種のスペクラである[1)]．図中 a は口腔内の観察治療に際し舌を挟み固定するスペクラ，b は開口器，右端の大きいスペクラ（c）は 3 葉の子宮鏡である．この子宮鏡は難産，死産に際し，子宮口を拡張し胎児を取り出すために使われたが，挿入部分は鋭い細い棒状で，当然裂傷をきたしやすく，危険なものであった．中央にある d はポリープ切断用のスペクラで，鼻腔内，口腔内のポリープを機械的に絞扼し切除する目的で使われた（このように機械的ポリペクトミーは近年になって始められたものではなく，その創始は非常に古いことに留意すべきである!）．画面の中央やや左に義歯（e）もみられる．この図を見るかぎりこれらのスペクラ自体の構造はポンペイ出土のものと大同小異で，この間に特別大きい進歩はなかった．

耳鼻科領域でスペクラを使う場合，照明は太陽光であったが，熱くなるのを避けるため，患者を窓に向かって座らせ，朝日の光で観察したという．1587 年の Aranzi の著作によると，窓を閉め窓の一部に光採りの穴を設け，これを通して鼻腔内を照明し観察したが，曇りのときは暗くて観察が困難で，特殊な照明方法を考案している．すなわち窓の小穴を通った太陽光を水で満たした球形のフラスコに導き，これを通して照明するもので，フラスコの水がレンズの役目をして散乱している光を収束し明るい光が得られる[1)]．この方法は camera obscula の原理の応用であるが，Aranzi の頃は，このような物理的現象はまだ知られず，この方法は彼自身が発見したことで，彼の功績は医学目的にこの方法を使ったことにある[1)]．彼がこの方法を始めたのは，Porta が camera obscula について発表したときより 2 年



図 1-3　Guillemeau の各種スペクラ
a：舌固定用スペクラ，b：開口器，c：子宮鏡，
d：ポリープ切断用機器，e◌：義歯
〔文献 1）より〕

も前のことという．なお camera obscula についての記載は，Leonardo da Vinci の未出版の草稿（1519 年）にみられるが，彼は後になって発表した著作の中で初めて camera obscula という名称を用いている．また後になって Aranzi は凸レンズを穴に当てて照明に使ったともいわれている．しかしすでに後期ギリシャ時代に，水を満たしたフラスコの凸レンズ作用が知られており，これを使って小さいものを拡大して見たり，薬種商が医師の診療の前に皮膚病変の拡大観察に使っていたともいわれている．しかしこのような拡大観察が職人たちの手作業に使われたことはなかったようである[1)]．

2 葉あるいは 3 葉のネジ構造の肛門用，膣用，子宮口開大用のスペクラは 16 世紀の種々の著作物，絵画にみられるが，その形状，構造はさまざまである．これらのなかで子宮用のスペクラは Guillemeau や Ryff のそれに比べかなり簡単な軽い構造で，2 葉のものは深部の観察，3 葉のより大きいものは，より広く開大するために使われた．またこの当時新しい領域のスペクラとして Franco は女性尿道の観察に細い 2 葉のネジ構造のスペクラを作り，この部を開大して見ることを

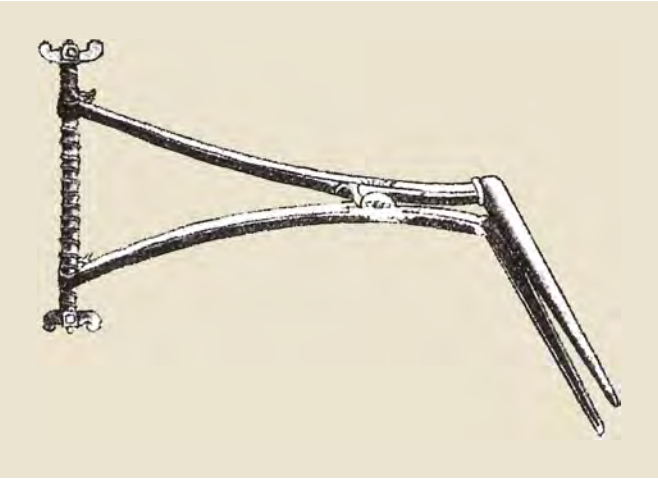

図 1-4　Franco の女性尿道用スペクラ
〔文献 1）による〕

始めている（**図 1-4**）[1]．この細いスペクラはその後の尿道鏡の基礎となった．

17 世紀のスペクラ

17 世紀になると照明方法にいっそうの進歩がみられ，Borrell（1620～1689）は医学領域に初めて凹面鏡を用いている．彼は鼻腔内の潰瘍の観察に中空のスペクラを用い，凹面鏡で反射させた光を照明に使って病変の形や大きさがよくわかったとし，さらに通常のスペクラによる口腔内深部，肛門，膣の観察にも用い，より良い観察に成功している．

Borrell の反射鏡は中央に穴を設けたものではなく，観察はその辺縁から行わなくてはならず，照明光の円錐状の軸は，当然スペクラの中心軸とずれていて術者の視線方向とは一致せず，深部を見ることはできなかった．しかしこの反射鏡は現在の反射鏡の先駆となった．

この時代も直腸の観察には 2 葉の軽いスペクラが使われ，分娩に際して子宮口の開大のために子宮鏡が使われている．

18 世紀のスペクラ

照明方法がさらに進歩し，1739 年に出版された本にイギリスの軍医 Cleland の新しい照明器具が記載されている[1]．Cleland の照明器具（**図 1-5**）はその前面に両凸レンズをもつローソク立てで最初耳領域，次いで他臓器領域にも応用されるようになった．レンズの直径は 7～9 cm で，ローソクの炎はレンズの中央，レン

図 1-5　Cleland の照明器具
〔文献 1）による〕

図 1-6　16 世紀のスペクラ
ドイツ・インゴールシュタット医学博物館蔵品
（著者撮影）

図 1-7　19 世紀のスペクラ
ウィーン大学医史学研究所 Nitze-Leiter 内視鏡博物館蔵品
（著者撮影）

ズの焦点にあまり近くない位置に置かれていた．

18 世紀にも直腸，膣，子宮の検査には古代と同様の 2 葉あるいは 3 葉のスペクラが使われたが，Arnaud は 6 葉の子宮鏡を使っていた．いずれにしても 18 世紀に大きい進歩があったのは照明方法で，観察時の明るさははるかに向上したものの，スペクラ自体の構造はポンペイの出土品と基本的な構造はほとんど変わらない．**図 1-6** はドイツのIngolstadt（インゴールシュタット）の医学博物館に保存されている 16 世紀のフランスのスペクラ，**図 1-7** はウィーン大学(注)医史学研究

（注）

ウィーン大学医学部は 2004 年にオーストリアの大学制度改革によりウィーン医科大学という単独の大学となった．著者が訪れたのは，その前後何回かにわたるため，本書中では表記を統一せず，訪問時の名称に従い，両名称を区別なく用いている．

所 Nitze-Leiter 内視鏡博物館蔵品の 19 世紀のスペクラである．いずれも古代のスペクラとほとんど変わらない．Hippocrates 以来 2,000 年に近い長い年月の経過にもかかわらず，19 世紀になって Bozzini の Lichtleiter が出現するまで内視鏡の世界には大きい進歩，発展はほとんどなかったというのが実情であった．

文　献

1）Killian, G.：Zur Geschichte der Endoscopie von den ältesten Zeiten bis Bozzini. Archiv für Laryngologie und Rhinologie　29：347-393, 1915
2）Foges, A.：Atlas der Rectalen Endoscopie. S. 3, 5, 6, Urban & Schwarzenberg, Berlin, Wien, 1910
3）今　裕 訳編：ヒポクラテス全集．第 9 編 解剖，第 43 編 痔核．p.113-115，1082-1085，名著刊行会，東京，1978
4）小川政泰 訳：ヒポクラテス 古い医術について．p.3，208-209，岩波書店，東京，1963
5）Vilardell, F.：Digestive Endoscopy in the Second Millennium. p.3, Grupo Aula Médica, Madrid, Thieme, Stuttgart, 2006
6）Stöcklin, W. H.：Die Erfindung der Magensonde. Generus　1/2：237-246, 1981
7）郭　応禄：泌尿外科内鏡診断治療学．p.3，北京大学出版社，北京，2004
8）Reuter, M.A.：Geschichte der Endoskopie. S.3-8, Karl Krämer Verlag, Stuttgart, Zürich, 1998
9）榎　恵：ローソクの発明．自由国民社 編：世界の大発明・発見・探検総解説．p.148-149，自由国民社，東京，1981
10）ファラデー：ロウソクの科学（矢島祐利 訳）. p.14-17, 岩波書店, 東京, 1956（原著 Faraday：The Chemical History of a Candle. ed. by Crookes, 1861）

第2章 内視鏡の夢想

黄表紙

今から 200 年以上も前に，今日の内視鏡の姿を予見した日本人がいる．もちろん実用になったものではなく，あくまでも空想の話である．

この話は江戸時代の庶民文学であった黄表紙の一種として刊行された『黄金山福蔵実記』[1)]，『竹斎老寶山吹色』[2)]に出ている．

江戸時代の初期に江戸詰めの諸藩の下級武士，町人，女性を対象に，平易な仮名で書かれた仮名草紙と呼ばれる教訓性，実用性，娯楽性を基調とした多様な読み物が誕生した．その後町人を主人公とし町人により書かれた西鶴の『好色一代男』などの文学も登場し，これらは現世中心の享楽的な生き方を強く打ち出し浮世草紙と名づけられ，好色物，武家物，町人物などがあった[3)]．

さらに安永 4（1775）年から文化 3（1806）年の間に，江戸で出版された黄表紙という黄色い表紙の絵入りの小型本があった．安永 4（1775）年を黄表紙の始めとするのは，この年に出版された黄色い表紙の恋川春町の『金々先生栄花夢』がそれまでとまったく違った新鮮さをもっていたため，出版の傾向がすっかり変わり，以後黒色表紙では出版されなくなったためである．黄表紙は袋綴じ 10 頁を 1 冊とし，多くはそれぞれを別綴じにした 2 冊を上・下，3 冊を上・中・下として 1 作品としている．黄表紙のほかにも，赤本，黒本，青本，合本などという系統もあって，これらを総称して草双紙という[3)~5)]．

黄表紙は 30 年間に 2,000 種以上が出版され，主として江戸詰めの下級武士，町人に読まれたが，1 作品の発行部数はせいぜい 1,000 部どまりであった．しかし当時の風習では数十人が回し読みをしたといわれ，実際には現在のベストセラーに匹敵する読者数があった．明治，大正になっても，引き続き読まれていたようで，これらを読んだと思われる記述がいくつかみられる（たとえば福沢諭吉が「将来は身体の中を覗いて病気の診断ができるようになるだろう」と言ったのを受けて，「彼が内視鏡の祖である」と言われた方が慶應大学の関係者におられたが，

これはなにも福沢の発案ではなく，後述の『竹斎老寶山吹色』を読んで言ったことと思われる．事実ドイツで腹腔鏡を初めてみて「はからずも黄表紙の竹斎老宝山吹色を思い出した」と記された随想もある[6]）．

黄表紙は論理的整合性をまったく無視し，パロディーの面白さ，うがちを特色とし，絵に特徴があって，歴史的な題材でも，当時の社会風俗で描かれていた．最近まで黄表紙は，ナンセンス文学として，あまり意義が認められず，近世文学のなかでの地位は低かったが，その理由は方法論的に独特で，現在では絵を含めて理解することが難しくなったこと，また近代小説との違いがあまりにも大きいためであった[3)～5)]．しかし最近見直される機運にあるようである．

『黄金山福蔵実記』

この黄表紙の一つに 1778 年に発行された『黄金山福蔵実記』[1)]がある．著者は林生という無名の人で，画は鳥井清経である．

物語の主人公は「オランダの福蔵」というならず者で，父親はオランダのカピタンでロンヲロトコテエス，母は長崎丸山の娼婦で，福蔵はオランダ語の通訳という設定となっている．この福蔵が，父ロンヲロトコテエスが帰国に際し置いていったレンズ細工を使って，知恵を絞って友人の臍（へそ）から覗いてみると（**図 2-1**），

図 2-1 『黄金山福蔵実記』より
福蔵が臍からレンズ細工で腹の中を覗いている．

図 2-2 『黄金山福蔵実記』より
福蔵が姫君の臍から体内を覗いている．

生きたまま腹の中をみることができて，腹の中のからくりがわかった．だから「臍は腹の中の仕掛けを見るために，天地の生み付けたまうた穴である」と述べられている．福蔵は医学の勉強をしたことはなかったが，このレンズ細工を武器に，あとははったりで，ツイナオルキテンテエスと如何にもすぐにでも病気が治りそうな名前を名乗り，姿も変えて医業を始めた．

図 2-2 は，さる大名の姫君の病気の治療に福蔵が呼ばれ，この器具を臍に当てて覗いているところで，覗いてみると病気の様子がよくわかり，すぐに治ったので，褒美を一杯もらったという話である．珍妙な髪形をした福蔵が姫君の臍に望遠鏡に似た器具を当てて腹の中を覗いている．

『竹斎老寶山吹色』

さらに寛政 6（1794）年には，別の黄表紙『竹斎老寶山吹色』[2)]が発行されている．版本の序文は，**図 2-3** のごとく広告文の体裁で，「口上　私儀この度扁鵲(へんじゃく)そこのけ華陀(かだ)はだしと申す古今未曾有の料治種々工夫つかまつり候間，御望みの御方様は御賑々しくご光駕の程偏に希(願)い奉り候　以上」と書かれている．扁鵲も華陀も中国の伝説上の名医である．

頓知のある滑稽な貧乏医者の竹斎を主人公とした『竹斎』[7)]あるいは『竹斎物語』

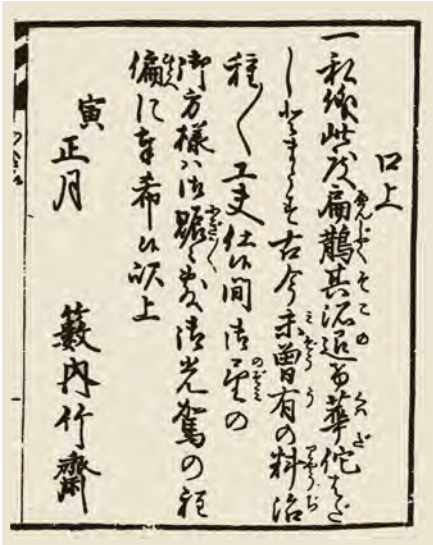
口上
寅
正月
藪内竹齋

図 2-3　『竹斎老寶山吹色』より
序文は広告文の体裁になっている．

という書物が 1600 年代の初期に出版されているが，この本の内容は竹斎と下僕の京から江戸までの道中記の体裁で，名所旧跡の見聞を中心に笑話的ないんちき治療や，狂歌を含めた滑稽文学である．たとえば風邪で熱のあるときの治療法として漬物をたくさん食べさせればよいという．その心は茶づけが熱くて食べられないときに漬物を多量に入れてかき回せば温度が下がって食べられる．風邪で熱のあるときに多量の漬物を食べさせれば，同じ道理で熱が下がるといった類いのナンセンスなものである．この主人公の名前から竹斎には藪医竹庵と並んで藪医者の意味もある．この本の評判が非常に高かったため，その後『上り竹斎』，『下り竹斎』，謎を主とした『新竹斎』など種々の竹斎ものが発行されている．いずれも旅行記の体裁であるが，『竹斎老寶山吹色』だけは，旅行記ではなく難病治療の面に焦点がおかれている．

この本の出版は 1789 年に発行された芝全交の『拝寿仁王参』（おがみんすにおうさん）に啓発されたといわれている．この本の内容は目黒碑文谷の法花寺（現 円融寺）の仁王信仰が非常に盛んで，お寺の水が諸病に効くと非常に評判になったのを，仁王が新しい治療法を考えたという形で風刺したものであった[3),5)]．

『竹斎老寶山吹色』の著者の築地善交は，異説もあるが，幕府の蘭方医官桂川甫周の弟の森島中良といわれ，桂林と号し，平賀源内の門人で，風来山人，天竺浪人，福内鬼外とも称し，源平藤橘の仮名もある．また竹杖為軽という名前で狂歌作者としても知られ，蘭学の素養もあって，蘭方医としての経験もあったようである[3)]．なお桂川甫周は若年時に杉田玄白の『解体新書』に校閲者として名前を連ねている．若年であったにもかかわらず校閲者となっているのは，幕府の最高位の医官としての地位が関係したことであろう．またこの本の図は北尾重政が描

図 2-4 『竹斎老寳山吹色』より
竹斎が臍から体の中を覗いている．

いている．

さて『竹斎老寳山吹色』は竹斎の頓知滑稽の治療尽くしで，書名中の山吹色とは小判のことで，この本の治療で金儲けができたという寓意である．この本の中に臍から体の中を覗いている図が掲載されている（**図 2-4**）．図中の説明には，「皆様ご存じの竹斎老つらつら工夫したる様，およそ人間の上焦，中焦，下焦の病を脈ばかりして窺い知ろうと駒形のメガネ屋にあつらえ遠眼鏡をこしらえ上焦の病は口から，中焦の病はへそから，下焦の病はしりの穴より覗けば，病の状態がありありとわかり，療治のめどがつく．その結果見通し医者と評判をとった」と書かれている．

三焦とは漢方でいう五臓六腑の一つで，実在する臓器でなく消化作用，排泄作用に関係し，臍の上下にあって，上焦，中焦，下焦に分かれるとされている．この時代消化管についてどの程度の認識があったか不明であるが，上焦とは上部消化管ないし胃より上の上腹部，胸部の全臓器，中焦とは中腹部の臓器，下焦とは大腸，あるいは下腹部の臓器全体を指すと考えてよいであろう．もちろんこの話はまったくの空想であるが，図中の医師の台詞に「腹の中でしゃくせん（癪疝？）がでんぐりかえってせんしゃくという病気になっている」と形態的な変化と病気を結びつけた表現があることに興味を覚える．漢方には特定の臓器に形態的な変化があって病気が起こるという概念はないので，この発想は著者が蘭方医？であったことが関係しているのかもしれない．

文中の駒形のメガネ屋とは，1824 年発行の『江戸買物独案内』によると地方の顧客の需要に応えられる有名なメガネ屋が江戸に 7 軒あって，その一つが駒形のメガネ屋であったという．

江戸の駒形は浅草寺（浅草観音）雷門の前から続く盛り場で，料理屋が多く，今でも江戸時代から続くドジョウ屋とかとろろ飯屋が残っている．

当時の道路は現在とほぼ同じ道筋で，隅田川に近く，その南方が札差しで有名な蔵前に続いている．現在では近くに駒形橋があるが，当時はまだ架橋されていなかった．なお地元では「こまがた」と濁らず，「こまかた」と言っている．川の近くに駒形堂があるが，江戸時代とは若干位置が変わり，多少浅草寄りとなって向きも変わっている．往時はここに浅草寺の門もあったという．駒形堂は地元では「こまんどう」と呼び，馬頭観音が祭られている．

なおメガネは 1600 年代半ばにはオランダ，中国を通じて大量に輸入され普及し，さらに貞享，元禄の頃には国内でも製作されるようになった[8)]．一方望遠鏡は遠眼鏡と呼ばれ，すでに 1613 年に家康に献上され，その後国内でも作られ，1600 年代半ばには，かなり一般化し，1682 年の西鶴の『好色一代男』にも入浴中の女性を遠眼鏡で覗き見している様子が書かれている[8)]．1700 年代の終わり頃には春信（1770 年以前），北斎（1794 年），豊国（1794 年）らの浮世絵にも望遠鏡で覗いている絵が描かれており，『竹斎老寳山吹色』の出版前年の 1793 年には岩橋善兵衛により長さ 3 m ほどの天体望遠鏡も作られていた[9)]．

『竹斎老寳山吹色』の図中の臍から覗いている望遠鏡を見ると，途中で外径が変わった 3 段構造になっている．すなわち携帯用に短縮できて使用時に延ばせる構造のようである．この本の出版より 20 年ほど後のことになるが，Siebold が長崎で使っていた望遠鏡と同じものが Würzburg の Siebold 記念館に残されているが（**図 2-5**），長さを伸縮できる．『竹斎老寳山吹色』中の望遠鏡が，同じように伸

図 2-5　Siebold 時代の望遠鏡
Würzburg，Siebold 記念館蔵品（著者撮影）

縮できる望遠鏡として描かれているのは，当時の知識人にとって望遠鏡がかなり身近にあったことを物語るものであろう．ただし残されている草稿中の絵[10]は同じように 2 カ所にリングが描かれているものの，その部位で太さは変わっていない．この草稿を基に画工が絵を書いたときに，知識のあった画工がそのようにしたものであろう．

『竹斎老寳山吹色』中のほかの奇想天外の治療法を紹介してみよう．痰のからむときの治療法として，長いこよりを口から肛門まで通し痰を取り去るというのがある．キセルのラオ掃除からの思いつきであろうが，内容はともかく口から肛門まで一続きにつながっているという知識があったことがわかる．

また風邪引きに対し，肛門からふいごで風を送り気を追い出して風邪を治すというものがある．平賀源内のエレキテルをもじって“屁レキテル”という機械としている．漢方の気の概念と著者自身が平賀源内の弟子であったことが関連しての発想であろうが，いずれにしても，この本の内容はまったくの空想を面白おかしく述べただけのことであった．

当時の医学的背景

当時の医学的な背景をみると，山脇東洋が死刑囚の解剖を見て『蔵志』を刊行したのが 1759 年，杉田玄白が千住小塚原で刑死者の解剖所見をオランダの『ターヘル・アナトミア』と比べて見たのが 1771 年，『解体新書』の発刊が 1774 年であった．したがって当時の知識人とくに蘭方医には，人体の解剖学的構造について，それなりの知識があったと思われる．

しかし漢方医側から病気の治療にとって解剖は無意味であるという反発も強く，たとえば佐野安貞は 1760 年発行の『非蔵志』で，「臓の臓たるは形象でなく，神気を蔵するからである．神気が去り気が散ずれば，臓はただ虚器である」と述べ，さらにその数年後福岡貞亮は，「死骸の臓腑をみて薬治せよと教えた医書はない，古医道は活きた人を治すもので，死人を治す術ではない」と強く反論している．なお漢方での臓器の名称は，その多くは西洋医学と同じであるが，臓器に対する概念がかなり違い，その臓器とはまったく関係のない機能まで加味して名づけられ，同じ名称で呼ばれても，必ずしも同一のものをいうわけでなく，とくに特定の臓器に解剖学的な変化があって疾患が起こるという概念はない．この本の著者が蘭方医の経験があったことが，内臓を覗いて病気の状態を知るという考えを思いつかせたといえよう．

その他の黄表紙

黄表紙は全部で 2,000 種類ほど出版されたが，そのうちの 1,200〜1,300 くらいの目録が明治時代に出版され，その後改訂されている[11]．目録から身体の中を暗示する題名のものを探し原本に当たってみると，1797 年に蔦唐丸による『身体開帳略縁起』がある．しかし内容は内臓を扱ったものではなく，神社仏閣の仏像のご開帳にかけた内容で，その中で釈迦の息子で弟子でもあったらごら（らふら）の腹の中を見ると，釈迦に帰依するあまり内臓全部が釈迦の尊像になっていたという話をもじって，「おごるは尊者」という仏像の腹の中を見ると，ソロバン勘定をしている図となっている（**図 2-6**）．「おごるは損」に掛けた名前で，信心に名を借りた人の心の欲を扱ったものになっている．

また 1828 年の南仙笑楚満人（なんせんしょうそまひと）の『腹内窺機関』（はらのうちのぞきからくり）では，図中右の表紙の図は当時の顕微鏡である（**図 2-7**）．顕微鏡で見ている資料には「心」とあって，顕微鏡で心の構造を明らかにしたいという願望を表している．さらにこの本には口の中を覗いて心がわかるとした図，道しるべが腹中の案内となっている図などがあるが，いずれも解剖学的な内容ではない．

イギリスの研究家 Screech（スクリーチ）[12]によると，1794 年の京伝の『腹内名所図絵』を，弟の京山が 1818 年に増補した『腹中名所図絵』があるが，京伝が

図 2-6 『身体開帳略縁起』より
「おごるは尊者」という仏像の腹の中を見ると，ソロバン勘定をしている．信心に名を借りた人の心の欲を扱っている．

図 2-7 『腹内窺機関』より
右は当時の顕微鏡である．これで覗いている資料には「心」とある．

夢の中で臓器巡りの旅をするという内容で，舌三寸の道，啖関を通って腹の中心の欲の川に行くということなどで，やはり解剖に名を借りて人の心を扱い，心の機微を表す内容になっている．浮世絵にも解剖を扱った絵があるが，いずれも臓器そのものでなく，機能を表したもののようで，この当時の人は身体の内部構造自体にはあまり関心がなかったようである．この辺りの事情はスクリーチが『江戸の身体を開く』[12] という書物で鋭く指摘している．

文　献

1）黄金山福蔵実記．1778（国立国会図書館蔵本）
2）竹斎老寶山吹色．1794（国立国会図書館蔵本）
3）大曾根章介，檜谷昭彦，堀内秀晃，服部幸雄，森川　昭，久保田淳，山口明穂，三木紀人，遠藤　宏：日本古典文学大事典．p.512-513，807-808，明治書院，東京，1998
4）水野　稔：黄表紙と洒落本の世界．岩波新書，岩波書店，東京，1976
5）水野　稔 校注：黄表紙洒落本．日本古典文学大系 59，p.7-17，岩波書店，東京，1958
6）高田義一郎：Laparo-Thorakoscop をみて．実験医報　第 10 年；227-228，1923
7）富山道冶：竹斎（守随憲治 校訂）．岩波書店，東京，1942
8）白山嘶也：眼鏡の社会史．ダイヤモンド社，東京，1990
9）宇野俊一，大石　学，小林達雄，佐藤和彦，鈴木靖民，竹内　誠，浜田隆士，三宅明正：Japan Chronik 日本全史（ジャパン・クロニック）．p.774，講談社，東京，1991
10）中村幸彦，日野龍夫：新編稀書複製叢書 第 11 編 自筆草稿本．p.192-250，臨川書店，京都，1991
11）鈴木重三：補訂 黄表紙外題索引．大屋書房，1962〔朝倉無声 著，三村竹清 増補（明治 40 年）を補訂〕
12）スクリーチ，T. 著，高山　宏 訳：江戸の身体を開く．作品社，東京，1997

第3章 最初の内視鏡—Bozzini の Lichtleiter

Philipp Bozzini

本格的な内視鏡とは，体外から光を直接体内に導く，あるいは機器自体に光源を具えていて，その照明で体腔内を観察するものとするならば，最初の内視鏡といえるのは 1804 年に Bozzini の作製した Lichtleiter である．

Lichtleiter とは，導光器あるいは照明器とでも訳したらよいと思うが，この機器を使って Bozzini は，尿道，膣，直腸，喉頭，食道上部の観察を行っている．

生体内を何らかの機器を使って覗いてみたいという欲求は，1 章，2 章で述べたごとく，洋の東西を問わず古くからあったが，スペクラで外界にごく近い部位を覗く以外には，Bozzini 以前に本格的な内視鏡が作られることはなかった．これは解剖が早くから行われていたヨーロッパでも ① 生体での正確な立体的な解剖学的知識がなかったこと，② 適切な光源がなかったこと，③ 体外から体腔内を的確に照明する方法が開発されていなかったことなどのためであった．

消化管内視鏡の歴史[1)~4)]のうえで重要なこの人物について，少し詳しく述べてみたい．

Philipp Bozzini は 1773 年 5 月 25 日にドイツの Mainz（マインツ）に生まれたが，父親はイタリアの貴族出身で，決闘のため生国より逃亡し，結局マインツで小売商人になった人である．Bozzini はマインツで教育を受け，この地で医学の勉学を始めている．次いで 1794 年 Jena の大学に移り，さらにフランス，オランダでも医師としての研修を積んでいる．1796 年になって再びマインツに戻り，同年 6 月 12 日にここで医学の学位を受け，開業の許可を得ている．またマインツ大学医学部の Assessor extraordinarius（非常勤講師補佐）に任じられ，マインツのベッド数 120 ばかりの病院に勤務していた[5)~10)]．

第二次ナポレオン戦争に際し，彼はドイツ帝国陸軍衛生部（当時のドイツは 300 余りの諸侯の領土と帝国都市からなっていて，その緩やかな連合体として名目のみの神聖ローマ帝国の呼称が用いられていた）[11),12)]所属の軍医として勤務し，

図 3-1　Bozzini の自画像
〔文献 6）より〕

この間オーストリア皇帝 Francis Ⅱ 世の弟の Charles（Carl）大公の知遇を得ている．大公は後に彼の発明の保護者となった人である．

ナポレオンと皇帝の間の休戦が成立し，フランス軍のマインツ占拠後，ライン河の左岸がフランスに帰属し，この地の新政府は Bozzini に同地で仕事を続けることを許可したが，彼はフランス国籍となることを避けて Frankfurt am Main（フランクフルト）に移住した．しかしフランクフルトの市民権の取得は，試験の失敗，市の担当衛生官の反対などのためかなり難渋した．しかし大公のサポートもあって 1803 年 5 月 17 日に同地で開業の許可を得ており，さらに 1808 年 4 月 30 日には市の Physicus extraordinarius（定員外医師）に任じられ，市のメディカルセンター（City Medical Care）の責任者になった．同地では 1809 年にチフスの大流行があって，患者の診療に従事していた Bozzini 自身も感染し 1809 年 4 月 5 日に 35 歳で死亡した[5)～10)]．

Bozzini はこの当時の多くの科学者の例に漏れず，医学のみならず，数学，工学さらに芸術などにも興味をもち，幅広い教養をもった人で，数学，哲学，化学の知識はかなりのものであったという[5)～10)]．絵画も巧みで，**図 3-1** は彼自身の筆になる自画像である[6)]．このような幅広い知識を土台として，Lichtleiter を設計するとともに彼自身職人とともにその製作にも当たっている．なお空を飛ぶ機器の発明も試みたというが当然ながらこれは失敗している．

Lichtleiter の発表

従来 Lichtleiter による生体内腔の観察は 1805 年に始められたとされていたが，実際には 1804 年のことであった．Roediger[8)]によれば 1804 年フランクフルトの



図 3-2　Bozzini の Lichtleiter 側面像
〔文献 13）より〕

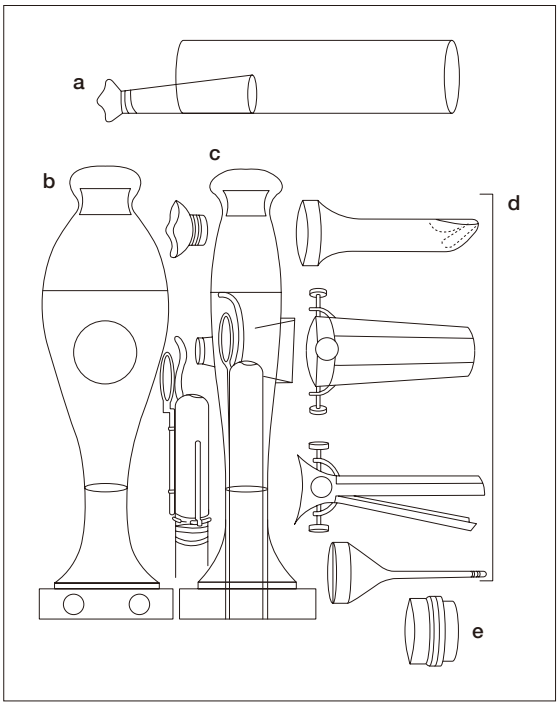

図 3-3　Lichtleiter の構造と各種のスペクラ（Bozzini の原図を改変）
a は接眼部とスペクラとの関係を示す．b は全景正面像．c は側面像で内部の構造を示す．ローソクの炎の高さはスプリング装置で常に一定に保たれる．後面に反射鏡がある．d は各種のスペクラで，最上段は反射鏡を備えた側方向観察用のスペクラ．中段は 4 葉のスペクラ．下端は細いスペクラ．e は接続用金属リング．

小さい日刊紙に発表し，友人の一人の産科医院で臨床実験を行い，多くの医師に Lichtleiter を紹介したといわれている．その成果を見てある者は熱狂し，またある者は否定ないし皮肉を言ったとの記録が残っている．さらに Ringleb によれば，より広い購読数のある日刊紙の Kaiserlich Privilegierter Reichs-Anzeiger（勅許を得た帝国新聞）に，その成果が掲載されている由である[8),10)]．

図 3-2 は Bozzini 自身の筆になる側面から見た Lichtleiter の全景で，2 葉からなる体内挿入部が装着されている[13),14)]．2 葉の弁唇はネジでそれぞれ別個に開閉でき，図では下方の弁唇のみが開いている．**図 3-3** は 1805 年の Kriegsarchiv（戦時業績）に掲載された彼自身の原図に若干加筆した内部構造で，b は本体正面，c は側面と光源としたローソク，d は各種の体内挿入部（スペクラ）である[14)]．

Lichtleiter は，さらに論文として 1806 年に Soemmerring's periodical に発表されているが，この論文中の図は後の単行本とはかなり違っている．さらにまとまっ



図 3-4　J. d. pract. Heilkunde の誌面
ウィーン大学医史学研究所 Nitze-Leiter 内視鏡博物館蔵品
（著者撮影）

た論文としては 1806 年の Journal der practischen Heilkunde（実践的治療学雑誌）24 巻 1 号に Lichtleiter，eine Erfindung zur Anschauung innerer Theile und Krankheiten nebst der Abbildung[13),14)]（導光器，身体内部と疾患の観察のための発明，付図とともに）がある．この全文は文献 14）に掲載されている．

図 3-4 は，Wien（ウィーン）大学医史学研究所付設 Nitze-Leiter 内視鏡博物館（Nitze－Leiter Endoscopie Museum）に以前展示されていたその誌面である．当時の出版物は印刷の関係からか判型が非常に大きい．

この発表は当時の医学界に一大センセーションを巻き起こした[10)]．その後数年間医学新聞そのほか著名な雑誌に好意的な意見がある一方，厳しい批判も掲載され，その一部は Lesky の論文[9)]に引用されている．また Bozzini は最初は動物，次は解剖用の死体，後には患者を使って，多くの医師並びに一般の人々を対象に Lichtleiter の公開実験を何回か行っている．

その一つとして，1806 年 6 月，Prof. Ludwig Friedrich von Froriep の個人産科医院で大学教授その他の医師のグループに Lichtleiter を供覧し，膣の観察を行っている．その成果は 1806 年 8 月 11 日の Kaiserlich Privilegierter Reichs-Anzeiger に記録されている．フランクフルトでのこの成果は，Salzburg（ザルツブルク）でも新聞に掲載されたという．

これらの成果を基に 1807 年に Lichtleiter についての『Der Lichtleiter oder Beschreibung einer einfachen Vorrichtung und ihrer Anwendung zur Erleuchtung innerer Höhlen und Zwischenräume des lebenden animalischen Körpers（導光器すなわち動物生体の内腔，間隙を照明するための簡単な器具とその応用）』[15)～16)]と名づけた単行本を出版している．


DER
LICHTLEITER
von
Dr. Philipp Bozzini.

図 3-5　Reuter により復刻された『Lichtleiter』表紙[15)]

この本の出版は 1807 年であるが，序文の日付は 1806 年 6 月 21 日となっている．単行本といっても序文を除き本文 23 頁，付図 4 頁の小冊子であるが判型は非常に大きい．その表紙には「DER LICHTLEITER」と大きく書かれ，oder 以下は表紙にはなく扉に行を変えて Der Lichtleiter の下に小さい文字で印刷されている．

図 3-5 は，ドイツ Stuttgart（シュツットガルト）の Reuter により忠実に復刻された本の表紙である[15)]．

扉には，彼の肩書としてフランクフルト アム マインの内科医，外科医，学会会員，開業医，産科医と記されている．

彼が Lichtleiter をどういう経緯で考え出したのか，この本の序文の記載を引用してみよう．

「動物生体の内腔を器具を使って照明して観察したいと思いついたのは，絵のコレクションのなかから 1 枚の絵を探しているうちに，たまたまほかにも良い絵があったと気づいたようなものである．全自然界とくにその完全な表現としての生きている動物の体内諸機能の働きの法則を見出すことが，私がこれまで努力してきた一連の研究の目標であった．この研究を行っているうちに，動物体内の各部位の運動を観察し，相互の比較をしてみたいという欲求に囚われた．

そこで動物体内に発光体を持ち込むことが可能かどうか，燐光を発するものを使って体内を見ることができないかと考え，燐光を発光体として利用しているインディアンのランタンに期待をもった．さらに生体内でも，体外と同じように化学反応が目に見えて進むのであれば，小さな棒に発光体を付けて体内に挿入し，それで照明して，別に挿入した管を通して体内を観察することが可能なのではないかと考えた．

しかし発光体を生体内に入れる代わりに，管を通して光を照射し，これで体内

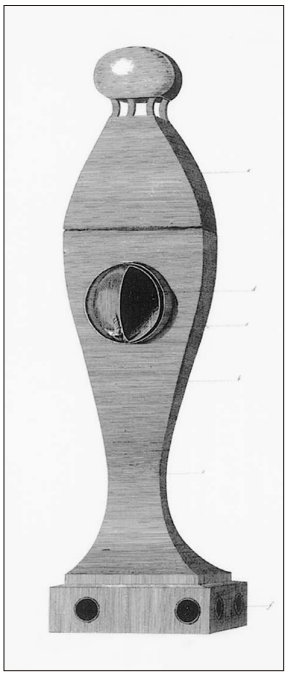

図 3-6　単行本『Lichtleiter』中の Lichtleiter の正面像
〔文献 15）より〕

を見ることが可能ではないかと思いつき，実際にこの方法で体内の観察が可能なことを確かめた．この目的のために体内を照明し観察できる器具を作製し改良を加え，1 年前に Reichsanzeiger（国家登録）1805 年 No. 56 を取得した．」Reichsanzeiger とは特許のようなものであろう．

この本の中でとくに強調しているのは，生体内に光を導く方法を案出したことであった．**図 3-6** はこの本に付図として載せられている正面から見た Lichtleiter の全体像で，図 3-2 とは天井部の形態などが少し違っている．画面中央がスペクラの接続部で，底部と天井部に内部でローソクを燃焼させるため換気用の穴が設けられている．この本の中には Lichtleiter の構造，その働き，Lichtleiter の応用が述べられ，その中で Lichtleiter は広範に応用可能で各種の治療に直接，間接的に影響を及ぼすとされ，生理学，病理学，外科，産科，薬理学への応用などが簡単ながら述べられている．生理学的応用では体液の分泌，吸収，運動機能などの解明に有用で，病理学への応用では正常時，疾患時の観察，男性尿道の潰瘍，内耳の潰瘍，鼓膜の障害，瘻孔，静脈瘤，大腸腫瘍，回虫症，膣並びに子宮口疾患，瘻孔開口部から挿入して骨壊死の判定を行う等々が並べられているが，いずれも具体的な記述はない．外科への応用では，腸管損傷，結石，子宮疾患などの直視下治療など多くの項目が挙げられているが，いずれもきわめて簡単で，単に思いつきを並べただけのようで実際に使われたとは思われない．なおこの本の内容全文の英訳が Pearlman により発表されている[16]．

Lichtleiter の構造

戦前ウィーン大学医史学研究所に保管されていたオリジナルの Lichtleiter（フランクフルト・モデル）は，第二次大戦後，進駐軍の米軍がアメリカに持ち去り，行方不明になっていた．しかしその後 Chicago（シカゴ）の外科博物館に展示されていることがわかり，2002 年に至ってアメリカ外科学会を通じて同研究所に返還され，現在同研究所付設の専門家向けの内視鏡博物館（Nitze-Leiter 内視鏡博物館）に展示されている．著者は 2004 年に同研究所の Prof. Skopec の招きを受け同研究所に数日間滞在し，同氏の厚意で Nitze-Leiter 内視鏡博物館所蔵の各種の古い内視鏡の実物を詳細に検討する機会を得たが，その折りオリジナルの Lichtleiter も詳細に検討しえたので，その構造を述べてみたい．

図 3-7 が Bozzini がウィーンに持参したオリジナルモデル（1805 年フランクフルト・モデル）の Lichtleiter である．Lichtleiter の本体（光源部）は，錫で作られ，紙と革でその表面を覆った高さ 34 cm，幅 8.5 cm，奥行き 5 cm の長方形の筒で，後面に覗き穴をもつランタンのごときものである．前壁に，円形の開口部があって，ここに体内挿入部（スペクラ）を接続するが，図には凹面鏡と平面鏡を先端に備えた喉頭観察用のスペクラが装着されている．

図 3-8 は開口部を近接で見たところで，右側が照明系で，奥に小さい反射鏡が見える．その前方にローソクがあるが，ローソクは金属筒の中に収められ，先端の芯のみが見える．なおローソクの先端は丸くなった金属筒の先端で覆われ，固定されている．右側の棒状のものは，ローソクの入った筒を本体に固定する部品である．画面左側は観察系で奥まで達した筒となっていて，反対側の覗き窓が見える．このように観察系を筒にしたため，光源の光で観察が妨げられることはない．観察用の筒が正面からみて左側に配置された結果観察窓は本体背面の右側に寄っている．なお本体底部の正面と後面に換気のための穴がある．

図 3-9 は本体上部を外し，内部を上方から見たところで，右側に観察窓からスペクラに連なる筒状部，その左に光源のローソクが見える．ローソクを立てる金属筒の先端後部に小さいミラーがついているが，その左方の棒状物は筒先端を本体に固定する部品である．

ローソクを収める金属筒の下部にはスプリングがあって，ローソクを常に上方に押し上げる．金属筒の先端は中央部のみが開いていて，その周辺でローソク先端を押さえるため，スプリングの作用と相俟ってローソクの炎は常に一定の高さに保たれる．

なお当時のローソクは近代的なパラフィンローソクではなく鯨の頭の脂を使ったもので大変臭く非常に暗いものであった．反射鏡が小さいこともあって，Lichtle-

図 3-7　Bozzini のオリジナルモデル（1805 年フランクフルト・モデル）の Lichtleiter 側面
高さ 34 cm，幅 8.5 cm，奥行き 5 cm の長方形の筒で，後面に覗き穴がある．喉頭観察用のスペクラが装着されている．（著者撮影）

図 3-8　開口部の近接像
右側：照明系．小さい反射鏡とローソクの芯が見える．
左側：観察系．奥まで達した筒となっている．（著者撮影）



図 3-9　本体内部
上部をはずして内部をみたもの．
右側：観察窓からスペクラに連なる筒状部
左側：光源のローソクが見える．その後面に反射鏡．（著者撮影）

iter での観察はかなり暗かったと思われる．体内挿入部すなわちスペクラは，本体の開口部に金属リングで固定するが観察対象に応じて異なるものが作られていた．図 3-2 のスペクラは金属製の筒で，現在の婦人科の膣鏡のごとく 2 葉の弁唇から構成され，図の下方に見えるネジを回すと 2 葉のうちの一方を開くことができた．このためこのスペクラで膣，直腸などを広げて観察することが可能であった．

図 3-10 は各種スペクラで，左端は 4 葉のもので，ネジで開閉するが，全葉を

図 3-10　各種のスペクラ（著者撮影）



図 3-11　喉頭用のスペクラ先端近接像
上方が凹面鏡，下方が平面鏡．（著者撮影）

同時に開閉できず 1 個ずつ開閉する．その右の 4 葉の細いものは耳，女性の尿道など，狭い部位を広げて観察するもの，その隣は 2 葉のもので，現在の婦人科の膣鏡のごとく 2 葉の弁唇から構成され，下方のネジを回すとその一方を開くことができた．右端は尿道，創傷内など狭い部位の観察を目的とした細い筒状のスペクラである．しかし男性の膀胱観察の記録はない．図とは別に 4 葉の divided tube とか split tube と呼ばれるものがあるが，これでは弁唇の一つを外すことができて，指あるいは器具を挿入して外科的な処置，異物摘出，子宮摘出，膀胱結石除去などの治療を考えていたようである．実際に治療に用いられたかどうかは不明であるが，考え方自体としては現在の内視鏡治療の嚆矢ともいえよう．

これらを見ると弁唇のスプリング機構がスペクラの種類によってかなり異なっているのがわかる．なお前方を真っすぐ見るスペクラでは照明のための光路と観察のための光路とを分ける必要はなく，照明系と観察系光路はスペクラの中では分かれていない．

図 3-7 に装着されているスペクラは喉頭用のスペクラで，その先端の近接像が**図 3-11** で，上方が凹面鏡，下方が平面鏡で，上方の凹面鏡にはカメラを構えている著者の手が小さく映っている．この機器では真っすぐな機器では光が到達しない部位でも光を直角方向に反射させて観察でき，喉頭，咽頭後壁，食道上部の観察が可能であった．なお先端の反射鏡は交換可能である．このスペクラでは，全長にわたって内部は二分され，照明光と観察対象から戻ってくる光は二分された管内を別々に通るようになっていた．反射鏡を使って直角方向を見るスペクラでは照明用の筒と観察用の筒は完全に分離されていることが必要だったようである．おそらく照明には平面鏡，観察には凹面鏡が使われたと思うが，凹面鏡を観察に使ったのは，より広い視野が得られるためである．

Bozzini はこれらのスペクラを使って死体，臨床例について観察を行ったのみで

なく，Lichtleiter の製造，販売もしたようである．

Lichtleiter は機械製造業者 Wiessner らにより製造されたが，その価格は 10 Thaler あるいは 4〜6 Carolins（1 Carolin コインは金 3 g の重さがあった）という高価であった．

1806 年にはオーストリア皇帝の注文により，帝室外科アカデミーであるウィーンの Joseph アカデミーが 600 ギルダー（グルデン：14〜19 世紀南ドイツ，オーストリアで流通した金貨，銀貨）で，この内視鏡を購入したと記録されている．現在の貨幣価値でどのくらいになるのであろうか？ 現在ウィーン医科大学医史学研究所付設 Nitze-Leiter 内視鏡博物館に展示されているのは，この機器と思われる．

なおオリジナルのモデルがウィーン大学に返還される前に，当時のメルセデス・ベンツ社の技術者によって，文献に基づき復元された Lichtleiter（1807 年モデル）が，3 種類あるが，頭部の形態などそれぞれ若干構造が異なっている[17]．

いずれも基本構造は同一であるが，細かいところが違っている．その一つはオリジナル・モデルがアメリカから返還される以前にウィーン大学医史学博物館に常時展示されていた．また別の一種類は現在北京大学第一医院泌尿器内視鏡博物館に展示されている．この機器では照明光の光路と観察用の筒の配置が左右逆になっている．また別の一種類は現在 Reuter が管理するシュツットガルトの内視鏡博物館にあるといわれる．

ウィーンでの公開実験

ウィーンで公開実験が行われた経緯は次のごとくである．Bozzini はかねて知遇を得ていた Charles 大公に Lichtleiter に関する手稿と公開実験を行いたい旨の手紙を 1805 年 6 月 8 日付けで送っている．Charles 大公は陸軍病院で公開実験を試みたらよいとサジェションし，その場所としてオーストリア陸軍の司令官は帝室外科アカデミーの Joseph アカデミーを推薦した．1805 年の 7 月 27 日にアカデミーのディレクター Joseph von Gabriely は Charles 大公に Lichtleiter について好い印象をもったことを報告し，その結果 Charles 大公は彼の兄の Francis Ⅱ世に Joseph アカデミーでの公開実験を要請し，1805 年 8 月 6 日に皇帝から Joseph アカデミーとウィーン大学での実験許可の勅許が出ている．アカデミーとともにウィーン大学でも実験の許可が出たのは，ウィーン大学医学部のリーダーであった Andreas Joseph Stifft が皇帝の侍医でもあり，オーストリア医学界に非常な力があったためである．彼はライバルであり，かつ自由な雰囲気の Joseph アカデミーに強い反感をもっていて Lichtleiter の実験は自分が行いたいと望み，Joseph アカデミーでの実験に猛烈に反対したようである．しかし結局両者に実験の勅許

が出て，Joseph アカデミーでの Lichtleiter の実験が実現した．

帝室 Joseph 外科アカデミーは，オーストリア皇帝 Joseph Ⅱ 世が 1785 年に外科の軍医の再教育のために創立したアカデミー（軍医学校）である．

諸国の軍医学校 Militärakademie

オランダその他の国の軍医学校 Militärakademie は，同じく Akademie と呼ばれるが，ウィーンのそれとは，まったく別の種類の学校で，現在の日本の防衛医大，アメリカ，中国，台湾の軍医大学のごとく正規の医師としての軍医を養成する施設であって，ウィーンのそれとは設立目的がまったく異なっていた．正規の医師の養成機関であったオランダの Utrecht（ユトレヒト）軍医学校の卒業生が明治初年日本各地の医学校の教師として多数招聘され，日本の医学教育に大きい功績を残したことはよく知られているが，軍医出身の医師が日本に医学教師として大勢招かれたのは，当時の日本は武士が権力をもっていた時代で，民間の医師の地位はきわめて低く，医学校の教師は武士階級のものでなければならないと考えられ，軍医が選ばれたといわれている．

オーストリアの帝室 Joseph 外科アカデミーの建物は Josephinum と呼ばれ，1783～1785 年の間に建てられた．当時のオーストリア軍の軍医は，正規の医学教育を受けた内科医と職人ギルドに属していた外科医から構成されていたが，正規の医学教育を受け，医師としての資格をもっていたのは内科医だけで，外科の軍医はいわゆる床屋医者で，賤民に近い扱いを受け職人階級に属し，親方について習練を積みギルドに所属していた．なお当時は一般の外科医も，外科の軍医とまったく同様で職人階級のギルドに属し内科の医師とはまったく区別されていた．軍隊こそ外科医を必要とすると思われるが，当時の外科医の地位はきわめて低く，軍隊内でも内科医と外科医は決して協力し合うことはなく，厳しい階級性に縛られていた．麻酔も消毒もなかった当時は，外科手技としてもきわめて限られたもので，このことがギルドという組織の中に外科医が所属していたことの原因と思われるが，野戦軍陣医学として戦傷を負った兵士の治療にそれなりに重要な任務を担っていたものの外科軍医の医学知識はきわめて不満足なものであった．そのため皇帝は外科の軍医に対し解剖学を主とした医学的な再教育を意図したもので，ここで習練を積み厳しい試験をパスしたものに医学の学位取得の機会をも与えたようで，この施設では数百人に及ぶ外科の軍医が再教育を受けたといわれている．

Josephinum は，現在ウィーン大学（ウィーン医科大学）医史学研究所になっているが，Josephinum では実際の外科教育のために，その建物の背後に general hospital が設けられていた．その建物の一部はやはり現在ウィーン医科大学の施設として使われている．

図 3-12　現在の Josephinum
ウィーン医科大学医史学研究所となっている.（著者撮影）

図 3-12 は，現在の Josephinum で，外観は昔とほとんど変わっていない．建物の 2 階の向かって右，すなわち左側のウイングに医史学博物館があり，この部分は常時一般公開されている．内視鏡博物館（Nitze-Leiter Endoskopie Museum）は中央やや左手の 1 階にあるが，こちらは一般公開はされずに，研究者のみに公開されている．見学を希望する場合はあらかじめ手紙または電話で申し込み許可を得ることが必要である．

Josephinum には外科軍医の教育のために，多数の蠟細工の解剖模型，産科の模型が集められ，その一部は現在同研究所付設医史学博物館で一般公開されている．これらはイタリアのフローレンスで 1775～1785 年の間に，作られたもので，全部で 1,192 個あるとのことである．

Josephinum の蠟細工のコレクションは解剖学的な構造も正確で芸術的にも素晴らしいが，そのうちもっとも有名なものがヴィーナスと呼ばれる若い女性の全身解剖模型である（**図 3-13**）．頭髪，陰毛は本物の人の毛を植えており，胸腹部は表面から少しずつ深部に向かって取り外していくことが可能で，まず皮膚を外すと筋肉が露出し，さらにこれを外すと浅い位置の内臓が現れ，一つずつ取り外せる．さらに外していくとより深部の内臓が現れ（図 3-13 左），これを外すと子宮が現れ，その内部の胎児がさらに現れる．現在常時一般公開されているが，ガラスケースに収められているので，実際に分解して見ることは不可能であるが，各段階の取り外した状態が図譜として出版されている．

医史学博物館のもう一つの目玉は，Billroth が最初に行った胃癌の手術例で，手術 3 カ月後に転移で死亡した剖検胃の標本が展示されている（**図 3-14**）．

建物正面の 3，4 階部分に当時外科の講堂だった部屋があり，Bozzini はここで Lichtleiter を使った公開実験を行ったといわれる．現在は近代的な講堂に変わっ



図 3-13　ヴィーナスと呼ばれる女性の全身解剖模型
表面から深部に向かって取り外せ，内臓が見える．（著者撮影）

図 3-14　Billroth による最初の胃癌手術例
再発後の剖検胃．　（著者撮影）

ている．

アカデミーでの公開実験

1806 年 12 月 9 日に，このアカデミーの集会で，死体について Lichtleiter を使っての公開実験が行われたが，この公開実験のときに用いたスペクラは Bozzini がウィーンに来るのが急なことだったため，一部のスペクラだけで他のスペクラは 1807 年の 8 月までウィーンに到着しなかったという．

この集会での詳細な検討結果は，参加者氏名とともにアカデミーの公式記録として出版され，ウィーンの公文書保管所に保存されていたが現在はウィーン医科大学の医史学研究所に保管されている．なおその記録は Lesky の論文[9]，Reuter と Skopec の Lichtleiter に関する単行本[14]に再録されている．

Lesky の論文によればまず死体の膣，直腸についての検討で，子宮口，膣壁，直腸壁が観察できたこと，さらに腹部の創傷並びに切開創からスペクラを挿入し，切開創からの観察では小腸が見えたことが記録されている．

次いで翌 1807 年 1 月 14 日の第 2 回臨時集会では，さらに照明がより明るく有効になるように，このアカデミーの解剖学の Ilg によって改良された Lichtleiter を用いて同じく死体について膣，直腸の観察に続き，腹部の創傷からの観察が行われ，さらに患者についての検討が行われている．

従来の多くの論文では，このときの検討は Bozzini の Lichtleiter（フランクフルト・モデルと呼ばれる）を改良した機器で行われたように書かれているが，後述のごとく近年になって発見された記録によると Ilg が改良した新型 Lichtleiter（ウィーン・モデルと呼ぶ）が使われ，この日の検討は両者の優劣を見極めるという意味もあったようである．なお Lichtleiter の改良に関しては両者の協力で改良されたという従来の定説とは違って，最近の研究によれば Ilg が単独で行ったらしい．

これについては後述することにして，ここでは Lesky の論文[9]に採録されている生体についての観察結果を述べてみよう．

患者はウィーン陸軍病院に勤務する兵士の妻で，性病による直腸の病変を患っていた．Lichtleiter による検査結果は以下のとおりである．「Lichtleiter の閉じたスペクラは，隆起したコンジローマに覆われた肛門内に 3.5 cm ほど挿入され，次いでスペクラの先端は徐々に開かれたが，患者は疼痛を訴えることはなく，スペクラを通して強く発赤した粘膜が見え，内腔が開くとともに痔核からの出血による凝血で覆われた粘膜が見え，開かれたスペクラの間に見える粘膜は平坦なコンジローマから分泌された粘液で覆われていた．観察を終えたところでスペクラの二つの弁唇が閉じられ，静かに抜去された．検査後患者は起き上がり，その後数日間何ら苦痛を訴えることはなかった」と記録されている．この Joseph アカデミーの報告は客観的に冷静に書かれており，Lichtleiter の有用性を示すものであった．

なお Ilg は従来このアカデミーの解剖の教授だったといわれていたが（Reuter らの著書でもそうなっている），ウィーン大学の Gangl 教授，並びに医史学研究所の Zykan 女史[18]によると，教授ではなく，解剖示説のデモンストレーションのために教授の指示を受けて実際に解剖を実施するプロゼクトール（解剖補助員）だったようである．しかし同アカデミーで Ilg は内耳の構造の研究に従事していて Lichtleiter に興味をもったといわれ，プロゼクトールであったとはいえ，かなり学究的な人だったようで，後にプラハ大学の解剖学教授になっている[18]．

Ilg の改良した Lichtleiter（ウィーン・モデル）については，1807 年 1 月 24 日の Wiener Zeitung（ウィーン新聞）に記事がみられるとのことであるが，最近ま

でその詳細はまったく不明であった．

Ilg の改良した Lichtleiter（ウィーン・モデル）

たまたま 2002 年 12 月になって，今までまったくその存在が知られていなかった書類が発見された．この書類は Ilg が，1807 年 10 月 1 日付けでアカデミーの長宛てに書いたもので，Ilg の改良した Lichtleiter についての成績を説明した内容であった．それによると 1807 年 1 月 17 日の Joseph アカデミーでの科学セッションで，ウィーン医学界の有名な人々の前で行われた講演で，Ilg の改良した Lichtleiter（ウィーン・モデル）の報告が行われ，Bozzini のフランクフルト・モデルと Ilg のウィーン・モデルとの比較検討成績が報告されたという．前述のごとく実際の検討は同月の 14 日に行われているので，この公開報告は，その後数日を経て両者の優劣を論じた講演に基づくもののようである．両者の検討結果はウィーン・モデルと呼ばれる Ilg の機器の成績でも，概略は Bozzini のフランクフルト・モデルで行われた 1806 年 12 月 9 日の最初の検討と同様であったが，使いやすさ，便利さ，とくに観察部位の明るさでは，Ilg の機器が Bozzini のフランクフルト・モデルよりはるかに優れていると全員に認められたという内容であった．

この Ilg のレポートから，1 月 14 日の検査は Bozzini のもの（フランクフルト・モデル）ではなく全面的に Ilg の機器（ウィーン・モデル）で行われたことが確認されている．この書類には機器の各部の大きさが書かれておらず，細かい構造を明らかにするのは難しかったものの，1903 年にオーストリア泌尿器学会の Figdor の協力のもとに内視鏡メーカの Karl Storz が，Ilg の報告に基づき構造図を完成し，これを基礎に 2004 年にこの機器が復元されている．

2005 年にウィーンの Josephinum でヨーロッパ医学博物館学会が開催された折り Ilg の機器の詳細が発表され，復元された機器も展示された．また以後この機器は Nitze-Leiter 内視鏡博物館に常時展示されている．ただしこの復元された Ilg の機器は 1800 年代初期に度量衡（インチ）の変更があって，1 インチは Frankfurt inch（23.7 mm）から Rheinland inch（26.15 mm）に変更されたため，復元作業当時その詳細が不明で実物より若干大きく作られたようである．

図 3-15 がその正面像でスペクラの接続部である．窓から内部が見え，後方にある鏡面とその前方にローソクが 2 本左右に認められる．鏡面には前面の開口部が映っている．

図 3-16 は，上部を外し，内部を見たもので，鏡面にその前のローソクが映っていてわかりにくいが，2 本のローソクを立てる筒と後方の反射鏡が見え，反射鏡とローソクの関係がよくわかる．反射鏡の中央には裏から覗くための穴が設けられている．ローソクを立てる筒の右に見えるのは固定のための構造物である．

図 3-15　Ilg の改良した Lichtleiter の正面像
接続部の窓から内部が見え，反射鏡と 2 本のローソクが認められる．反射鏡には前面の開口部が映っている．鏡の中央に覗き窓が見える．　（著者撮影）



図 3-16　Ilg の改良した Lichtleiter の上部から見た内部
2 本のローソクと，その後方に中央に穴をもつ反射鏡が見える．　（著者撮影）

このように Ilg の Lichtleiter（ウィーン・モデル）は反射鏡の中央に穴があるが，これは中央に穴をあけた Gregory の鏡の原理を内視鏡に初めて応用したもので，このような反射鏡いわゆる額帯鏡がロンドンあるいはウィーンで実際に喉頭の観察に用いられるようになったのは，Ilg のこの機器の発表より 50 年も後のこととといわれている．

Ilg の Lichtleiter では，機器の背面から反射鏡の中央にあけた穴から覗くので，本体の中心で覗くようになっている．Bozzini の Lichtleiter では照明系と観察系が分かれていたが，この機器では鏡の中央から覗くので，分ける必要がなく，スペクラの全体を通して照明にも観察にも使えることとなった．このことはスペクラをより細くできることを意味し，患者も楽になると Ilg のレポートに述べられている由である．

さらにこのレポートによると，4 葉のスペクラにも改良が加えられ，オリジナルの Bozzini の divided shafts では弁唇を 1 枚ずつ開閉しなければならなかったのが，Ilg の器具では基部のリングを回すと 4 葉の弁唇が同時に開閉できて 1 回の操作ですむこととなった．この点でも明らかに Ilg のウィーン・モデルは優れていた．いずれにしても反射鏡が Bozzini の原型に比べはるかに大きいこと，2 本のローソクを光源にしたことで，非常に明るくなったことは間違いなく，より使いやすいものになったのは確かである．

当時の医学界の評価

さて Bozzini，Ilg の機器の発表後，医学界の反響はどうであったろうか．Joseph 外科アカデミーでは，その価値は高く評価され，とくに Ilg の機器は明るく，十分実際の臨床の役に立つものであったのは確かである．この発表は当時の医学界に一大センセーションを巻き起こし，その後数年間医学新聞その他著名な雑誌に好意的な意見がある一方で激しい批判も掲載されている．その一部は Lesky の論文[9]に引用されている．しかしウィーン大学医学部では 1 週後に Lichtleiter を手に入れ，解剖並びに生理学の教授の Prochaska により生体で試みられているが，かねてから Joseph 外科アカデミーに反感をもっていたウィーン大学医学部教授で侍医であった A. J. von Stifft は，実際に検討することなく，反対意見を 1807 年の 2 月 11 日の新聞 Allgemeiner Anzeiger der Deutchen に書いている．

この記事では，「Lichtleiter は真っすぐな管のため，真っすぐな臓器にしか挿入できない．視野は狭く，拡張もできず内腔をすべて観察することは不可能である．したがって Lichtleiter は医学的に価値のない単なる玩具にすぎず，医学部はこれに期待しない」と述べ，Lichtleiter の有用性は大学の権威によって否定されている．これには職人階級である外科軍医の再教育機関の Joseph 外科アカデミーとウィーン大学医学部との間に当時かなりの確執があったこと，当時のウィーン医学界の有力者であった Stifft がきわめて保守的で新しいことにまったく興味を示さなかったことなどが背景にあったとされている．大学の教授をはじめとする医師の多くが生命は自然科学では説明できないという生気論の信奉者で，科学的，生理学的であった Bozzini の仕事は当然受け入れ難いものであった．

また身体の中を覗くという行為が，宗教界の強い反発を招き，人体内を窺う魔法のランプ（laterna magica in corpore humano）と決めつけられ，Bozzini も研究を続けることを禁止され，以後は行わないと誓約させられたともいわれている．

一方保護者であった Charles 大公は，Bozzini の業績を認め，褒賞として金メダルを授与するよう皇帝に具申したが，Stifft による医学部の反対意見は撤回されることはなく，そのため皇帝は Lichtleiter の有用性がさらに確立されるまでは授与できないとして許可にならず，また Bozzini 自身早く亡くなったこともあって，Lichtleiter についての発表はその後なく，改良型を作った Ilg もその後発表を行わなかったようで，これらに触れた論文は見当たらない．

Bozzini の Lichtleiter は今からみればきわめて幼稚で単純なものであったが，当時としては周辺科学の未発達から，それ以上を期待するのは当然無理なことであった．しかし単なる思いつきを記載しただけと思われる著書中の諸事項は，現在の内視鏡ですべて実際に行われており，彼の業績が近代的な内視鏡の先駆けとなっ

た意義はきわめて大きい．また医学上の発見，発明は，相互にまったく無関係であっても，同時期に同じようなことを考え，同じような業績がなされるものでもある．このことは日本の内視鏡の発展を考えてもよくわかる．それはともかく Bozzini，Ilg の考えたローソクを光源として鏡で反射させて体内を照明し観察するという考え，とくに Ilg の中凹に孔をあけた反射鏡で照明するという考えは，その後まったく独自に 20 年ほど経てフランスの Ségalas をはじめ多くの後継者により発展していくこととなった．

当時の時代背景

Bozzini により，Lichtleiter の成果が公表された 1806 年当時はどんな時代だったのだろうか．この頃ウィーンで活躍した人物には Beethoven がいる．すなわち 1806 年には交響曲第 4 番が完成し，ヴァイオリン協奏曲もこの年に作られている．交響曲第 5 番「運命」も 1805 年頃より作曲が始められ，1808 年に完成している．また Schubert は，1797 年ウィーンの生まれで，1808 年にウィーン宮廷礼拝堂聖歌隊（現在のウィーン少年合唱団の前身）の試験に合格している．

この当時はまたドイツ国内では Goethe（ゲーテ）が活躍した時代でもある．Goethe は科学者，詩人，作家，政治家であって，ワイマール公国の宰相にまでなった人であるが，科学的な業績としては「植物の葉の変態について」の発表が 1790 年，20 年間の研究成果である光学上の労作『色彩論』が 1810 年に発表されている．Bozzini の Lichtleiter の発表当時は 50 代のもっとも油の乗ったときで，詩人，作家としては『ファウスト』第一部を書いた頃である．著者と同年代以上の旧制高校理科乙類(注)あるいは公立，私立医大の予科に学んだものにとっては，おそらく多くの学校で高学年のドイツ語の教科書として Goethe の『詩と真実（Dichtung und Wahlheit）』が使われたと思うが，これが書かれたのは，もう少し後の 1811 年以後である．さらに Young が光の干渉を波動説で説明したのが 1801 年，偏光の発見が 1808 年，Trevithick による最初の蒸気機関車の発明が 1804 年，Fulton による汽船の発明が 1807 年である．なおナポレオンが 1804 年に帝位についている．

一方日本では，1806 年は文化 3 年に当たり，11 代将軍家斉の治下で，江戸後期の文化・文政という文化爛熟期の早期に相当する．医学的な事項としては 1805 年に華岡青洲が初めて全身麻酔下に乳癌の手術に成功している．また 1806 年には，江戸に大火があり，浮世絵美人画の歌麿が没し，風景版画の広重も 9 歳でそろそろ画業に目覚め始めた頃でもある．翌 1807 年にはロシア船の北方 4 島，樺太への進攻がたびたび繰りかえされ，北海道周辺が騒然とし始めた頃で，文化的には滝沢馬琴による，北斎の挿絵入りの『椿説弓張月』前編が出版されている．

さらに 1808 年には本邦銅版画の創始者として知られる司馬江漢が，蘭学者の著作の翻訳に基づき地動説を一般に初めて紹介している．また同年間宮林蔵が樺太探検のため宗谷を出発している．

幻の内視鏡

Vilardell[4] によれば，Fisher の機器について発表した Issac Hays の 1827 年の Archives Générales の論文中に，イタリア人の Bombolzini（Bombalgini ともいわれる）が Bozzini の Lichtleiter と同様の機器を作製したと発表しているという．また Grünfeld は，1879 年の論文[19] 中に Bombalgini が胃，膀胱，子宮，直腸観察用のスペクラを作製したと述べてはいるが，彼自身実際に Archives Générales を調査したところ，そのような論文はなかったと述べているともいう．Bombalgini についてはダブリンの Cruise も論文中に記載し，有名な内視鏡収集家であったシュツットガルトの泌尿科医 Reuter も Bombolzini の内視鏡を Fisher の機器に似た胃，膀胱，子宮，直腸用のスペクラとして引用しているという．しかし医史学者のウィーンの Figdor，フランス Reims（ランス）の Segal が改めて調査したところでは，どうやら Bozzini の名前が誤って伝えられたもののようである．Cruise は Bozzini

（注）

旧制高校は高等普通教育のための 3 年制の男子の学校で，実質的には旧制官立（国立）大学の予科であった．文科と理科，さらにそれぞれ甲，乙類（数校には文科丙類もあった）に分かれ，理科乙類（理乙と略称）の卒業生は，そのほとんどが旧帝大の医学部，農学部，理学部の生物系諸学科あるいは千葉，金沢，岡山，新潟，長崎，熊本の旧官立 6 医大へ進学した．ただし最終 2 学年（昭和 24 年，25年卒）の一部の卒業生は，旧官立医学専門学校が旧制大学に昇格したため〔東京医歯大，前橋医大（現 群馬大学），松本医大（現 信州大学），米子医大（現 鳥取大学），弘前医大（現 弘前大学）など〕，これらの大学に進学したものもごく少数あった．旧制高校理科乙類における授業内容はドイツ語が第一外国語で，植物学，動物学が必修であった．また理科甲類は同じく主として旧帝大工学部，理学部物理学科，化学科，数学科など非生物系諸学科あるいは東京工大へ進学し，英語が第一外国語で製図が必修であった．なお，少数の文科丙類ではフランス語が第一外国語であった．旧制高校は全国で 30 余校あったが，昭和 25 年 3 月の最終卒業生とともに廃校になった．なお旧帝大のうち北海道大，京城大（現 ソウル大），台北大（現 台湾大）にはそれぞれ予科があって，専門学部にはそれぞれの予科から進学した．戦前からの京都府立医大あるいは慈恵医大，慶應大などの私立医大・医学部には大学ごとに予科があって，専門学部にはそれぞれの予科より進学した．予科での授業内容は高校の理乙と同様で，その後の各大学での初期の頃の教養課程にほぼ匹敵する．現在大学での教養課程は大幅に削減され，早くから専門教育が行われているが，旧制高校では一般教養課程が非常に重視されていた．なお当時の医育制度は大学の医学部・医大と医学専門学校の二本立てであったが，大学の数は非常に少なく，医育機関の大多数を占めるのは医学専門学校であった．医学専門学校は旧制中学 5 年卒業後に進学し，早くから専門教育が行われた．当初は 4 年制で，廃校直前に 5 年制となった．なお戦時中から戦後にかけて各大学医学部，医大には付設の医学専門部も設けられ，多数の医師の養成が図られた．その内容は医学専門学校と同様であった．

を Barrini とも呼んでおり，これらが相俟って実在しない Bombolzini（Bombalgini）の名前が出たもののようで，この名前の別人がいたわけではないと思われる．

文　献

1）丹羽寛文：消化管内視鏡の歴史．日本メディカルセンター，東京，1997
2）丹羽寛文：消化管内視鏡の発展を辿る．考古堂，新潟，2009
3）Edmonson, J. M.：History of the instruments for gastrointestinal endoscopy. Gastrointest Endosc　37(2)：27-56, 1991
4）Vilardell, F.：Digestive Endoscopy in the Second Millennium. Grupo Aula Médica, Madrid, Thieme, Stuttgart, 2006
5）Bozzini, P.：In Biographisches Lexikon der hervorrangenden Ärzte aller Zeiten und Völker. Hübotter F. Vol. 1, p.670. Urban Q Schwarzenberug, Berlin, Wien, 1929〔文献 6）による〕
6）Solinas, A., Classen, M：Philipp Bozzini：A true pioneer of endoscopy. Ital J Gastroenterol 17：43-45, 1985
7）Keller, J.：Philipp Bozzini, der Erfinder der Endoskopie. Zschr ärztl Fortbildung　1：56-61, 1967
8）Roediger, E.：Der Frankfulter Arzt P. Bozzini, der Erfinder des Lichtleiters, 1773-1809. Med Hist Jour　7：204-217, 1972
9）Lesky, E：Die Wiener Experimente mit dem Lichtleiter Bozzins（1806-07）. Clio Medica 5：327-350, 1970
10）Mann, G.：Der Frankfulter Lichtleiter. Neues über Philipp Bozzini und sein Endoskop. Med Hist Journ　8：105-130, 1973
11）池内　紀：ドイツ．p.20，23，26-28，新潮社，東京，1992
12）阿部謹也：物語ドイツの歴史．p.64-84，中央公論社，東京，2006
13）Bozzini, P.：Lichtleiter, eine Erfindung zur Anschauung innerer Theile und Krankheiten nebst der Abbildung. Journal der practischen Heilkunde, Berlin　24(1)：107-124, 1806
14）Reuter, M. A., Skopec, M.：Dr. Philipp Bozzini, Der Lichtleiter. Intrnationalen Nitze-Leiter Forschungsgesellschaft, Wien, 1998
15）Bozzini, P.：Der Lichtleiter oder Beschreibung einer einfachen Vorrichtung und ihrer Anwendung zur Erleuchtung innerer Höhlen und Zwischenräume des lebenden animalischen Körpers. Verlage des Landes-Industrie-Comptoirs, Weimar, 1807
16）Pearlman, S. J.：Bozzini's classical treatise on endoscopy：A Translation. Quarterly Bulletin of North-Western University Medical School　23：332-354, 1949
17）Figdor, P. P.：The Development of Endoscopy in the 19th Century. Volume 3. Supplement to："Philipp Bozzini：The Beginning of Modern Endoscopy", p.118-119, Endopress, Tuttlingen, Germany, 2004
18）Zykan, M.：私信
19）Grünfeld, J.：Zur Geschichte der Endoskopie und der endoskopischen Apparate. Mediz Jahrbücher Wien Ⅲ Nr. Ⅳ 1879, S.237-291〔文献 4）による〕

第4章 Ségalas, Fischer, Avery, Bonnafont の内視鏡

Ségalas の内視鏡

1826 年にフランスの Pierre Salomon Ségalas は，パリの科学アカデミーの集会で，「尿道，膀胱の内部を観察する照診法」という演題で新しい試みを発表した．彼の発表した器具（speculum urethro-cystique）は**図 4-1** のように手元が漏斗状に広がった挿入用の金属（銀）製の管と照明用に凹面鏡を用いたもので，挿入用の金属管は用途に応じて種々の長さがあった[1]．挿入用金属管はゴム製のマンドリンを備えていて，カテーテルの要領で尿道内に挿入し，次いでマンドリンを抜去して観察した．凹面鏡には内面を黒く塗った観察用の管が取り付けられ，観察はこの管を通して行うため，ローソクの光が直接目に入ることはない．観察用の管の先端は体内挿入部の漏斗状に広がった底部から離して位置させ，照明光はその間隙を通って体内挿入部の管の中を照明する．図では反射鏡は平面鏡に見えるが，実際は直径約 11 cm，焦点距離約 40 cm の凹面鏡で，2 本のローソクを左手の指で保持し，凹面鏡で反射した光がうまく金属管の先端に集束するように操作して照明した[1)~4)]．

彼はこの器具を使って尿道，膀胱を観察し狭窄や肉芽腫の観察に成功し，さら

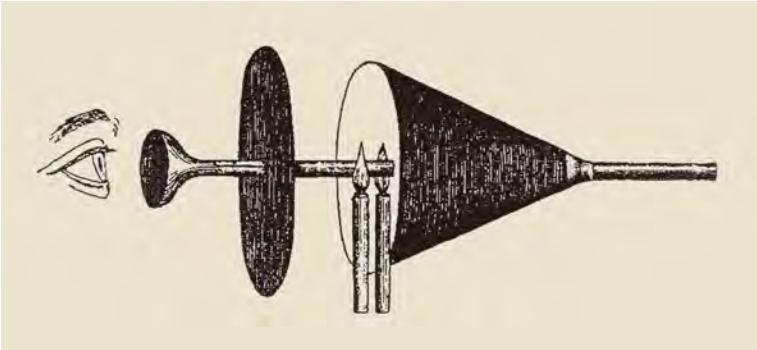

図 4-1　Ségalas の内視鏡（1826）

に直視下に 3 歳の女児の膀胱結石の破砕を行って結石除去に成功したという[4]．

この図を見ると，反射鏡を小さくし機器全体の周辺に箱を設けて囲んでみれば，光源が固定されず動くことを除けば Ilg の器具とまったく同じ構造となる．このことからもわかるように，反射鏡の中央にあけた穴から覗くという Ilg の発想は画期的なものであった．

しかし 1827 年に Heurteloup は，Ségalas の内視鏡は，自分が考えたものだと抗議しており[4]，さらに 1833 年には Guillon が鏡筒内に小穴を設けた小鏡を組み込み鏡筒外のローソクを使って鏡筒内の鏡で反射させて照明し鏡の中凹の小穴を通して観察する尿道鏡を作っている[4]．しかし鏡が非常に小さいので，はたしてこれで照明が可能であったかどうか疑問である．ゾンデにその名が残る Nelaton も 1850 年に同様な器具を作ったというが，その他の成功例の報告はないようである[4]．

Fischer の内視鏡

1827 年には，アメリカの Fischer は別な尿道膀胱鏡を発表している（**図 4-2**）[2)～4)]．

本体は直角に曲がった筒で，下部の屈曲部に反射鏡が設けられている．光源（b）の光は反射鏡（a）で反射され，中央に穴のある反射鏡（f）で直角に曲げられ本体の中を照射する．次いで本体（d）の中を通過し，下部屈曲部内の反射鏡で直角に曲げられ，管（e）を通して対象を照明する．照明光の光路は逆方向である

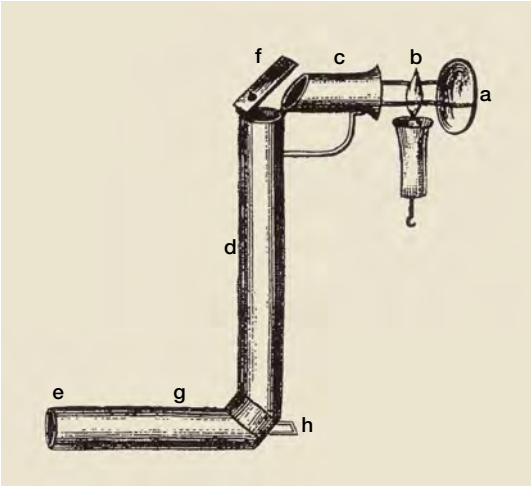

図 4-2　Fischer の内視鏡（1827）
a：反射鏡，b：光源，c：反射鏡までの光路用筒，
d：鏡筒，e：鏡筒先端，f：小穴を設けた反射鏡，
g：鏡筒の下水平部，h：レンズを動かす取っ手
下部の屈曲部内に反射鏡がある．

が，この構造はまさに潜望鏡のそれである．観察は，上部の反射鏡（f）にあけられた小穴を通して行う．下部の水平の管の中に両凸レンズが設けてあって，拡大観察が可能だったというが，拡大観察に際してのこのレンズの焦点調節は，本体下部の屈曲部に設けた針金（h）を動かして行ったといわれている．いずれにしてもこのような機構を内視鏡に取り入れたのは，これが初めてのこととされている．なおレンズ設計の専門家の意見を聞いたところでは，このような構造で，確かに拡大観察は可能ではあるが，像の歪みはかなり大きくなるとのことであった[5]．したがって実際にこの機構がどの程度有効であったかはわからない．またこのことに触れた論文も見当たらない．

Fischer はまだ医学部の学生だった 1824 年に，婦人科の診察を恥ずかしさから頑強に拒否した婦人の子宮膣部の観察を行うために，この器具を設計し，実際に機器を作製し，その後さらにいくつかの改良を加え作製したのが図に見る機器であったという．Vilardell によれば，Fischer の機器の特徴は直角に曲がった管を使って像を伝えることと，レンズを使用して拡大観察を行ったことにあるとされている[2]．

いずれにしても直角に傾けた鏡で光源の光を反射して照明し，観察はこの鏡にあけた小穴を通して行うなど，前項の Guillon の尿道鏡並びに後述する Désormeaux の機器に非常によく似ている．しかし照明光から対象までの距離が大きく，また光源がローソクであったため，おそらく画像は非常に暗かったと思われ，はたしてどのくらい実用になったものか不明である．しかし彼の内視鏡は Désormeaux の機器の先駆けをなすもので[3),4),6]，内視鏡の歴史のうえでもっと高く評価されてよいと思われる[7]．

Avery の内視鏡

さらに 1844 年にはイギリスの Charing Cross 病院の Avery が声帯，食道，尿道，膀胱の観察を目的とした器具を Wess and Sun 社の協力で作製している[8]（1840 年との説もある[9]）．Avery の装置も**図 4-3** のようにやはり凹面鏡を使ってローソクの光を反射させ観察するもので，凹面鏡は術者の頭部から後頭部に跨がる二つのスプリングによって前方に向けて固定され，その中央に穴が設けられ，ここから覗くものであった[2),4),6]．凹面鏡の直径は径 7.5 cm であったという．光源としては離れた位置からの照明でなく，やはり機器に固定したローソクの光を照明に用いた．図 4-3 でローソクの上部に丸い針金の輪がついているが，これは体内挿入時に鏡筒を固定し，その軸を反射鏡の穴と一直線に保つためのものである．喉頭を見るための光学視管は先端に平面鏡が設けられ鏡筒の軸に対して直角方向を見るようになっていた．後述する Garcia が喉頭鏡による観察に成功した後，Hogg

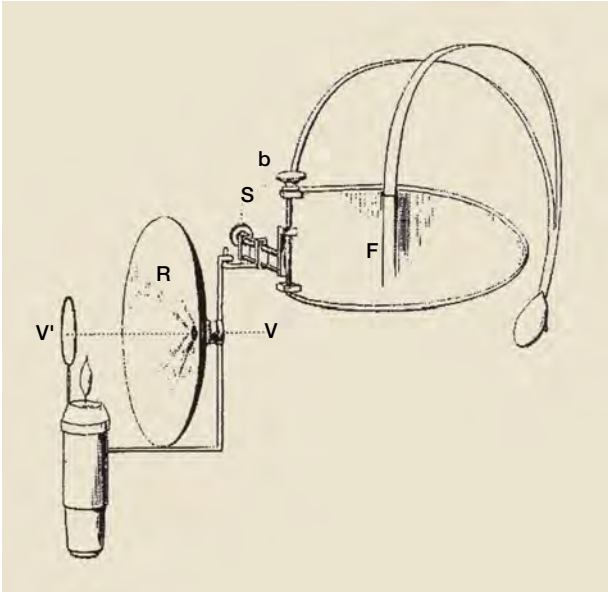

図 4-3　Avery の内視鏡（1840 or 1844）
機器一式は頭部に固定する．反射鏡と光源ローソクは一体となっている．ローソクの上のリングは挿入部を固定するためのもの
F：反射鏡を保持する前頭部当て，S：反射鏡を動かすスクリュー，R：反射鏡，V-V'：視線の方向
〔文献 8）より〕

が「確か 1848 年のことであったが Avery が Charing Cross 病院でこの器具をいつも用いていて，手術の際に，よく学生にその価値を説明していたことを覚えている」，という記事を Medical Press 第 40 巻 265，339 頁に記載しているという．しかし Avery 自身の執筆した論文はなく，この機器についてはわずかに Mackenzie の喉頭鏡の図書中に記載があるだけのようである[2]．また Hogg の談として，Avery は何も発表しなかったので，Türck や Czermak の業績が世に出るまで，彼の業績は医学界にまったく知られていなかったという．Hogg によると Avery が発表しなかったのは，器具の改良を企てており，また業績を発表するために喉頭や声門の写真を得ることを実験していたが，それが不成功だったためだったと述べている由である．なおこの写真撮影実験が行われたのは 1851 年 7 月であったという．

Bonnafont の内視鏡

フランスの Bonnafont[2),3),6),8~10)]は，1834 年に**図 4-4** のような耳鏡を作っている[11)]．本体に設けた光源部からの光を本体内の反射鏡で反射させて照明するシステムで，この鏡にあけた穴を通して観察した．耳内に挿入する部分は本体から離

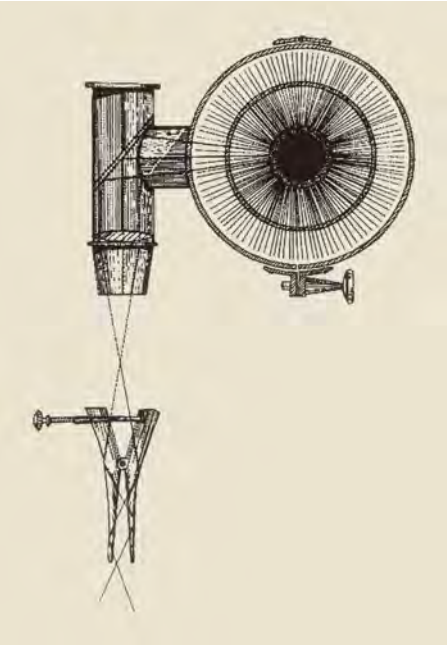

図 4-4　Bonnafont の内視鏡（耳鏡）（1834）
反射鏡下部の鏡筒内にレンズがある．耳用の視管は本体から離れている．

れた 2 弁構造のスペクラで，手元のネジで先端を広げて観察した．本体の横に見えるのは光源部で，その中央にローソクを置き，その光を筒内に導き，筒内に設けた反射鏡を使って照明した．すなわち次項で述べる Désormeaux の内視鏡に酷似した構造であった．しかし鏡筒と光源部は固定されていて Désormeaux の内視鏡のように動かすことはできず，光源の後ろの反射鏡もなかった．なお光源部にみられる放射状の多数の線は構造物ではなく，単なる模様で，ローソクの光が各方向に照射されることを示しただけと思われる．このような構造から Bonnafont は Désormeaux の内視鏡が賞を受けたときに，彼自身すでにこの機器を 20 年来使っており，Désormeaux の内視鏡は自分の機器のコピーにすぎないと抗議しているが，この反論は受け入れられなかった．しかし体内挿入用のスペクラが本体に直結せず離れていたことを除けば，よりシンプルな構造であるが両者はよく似ている．ただし Désormeaux の機器のほうがより精巧で，使いやすいものであったことは確かである．

なおいくつかの論文中の図を見ると，光源と鏡筒を結ぶ筒内に集光用のレンズがあるように描かれたものもあるが（**図 4-5**），この部にレンズが描かれていない図もある（図 4-4）．実際にはこの部に集光レンズはなかったようで，レンズがあるように見える図は鏡筒に光源用の筒を取り付けたため取り付け部の外観がレンズに紛らわしく描かれただけかもしれず，あるいは Désormeaux の内視鏡との混同でこのような図が描かれたのかもしれない．しかし Killian 論文中の説明図には，明らかに集光用レンズが描かれている[6]．

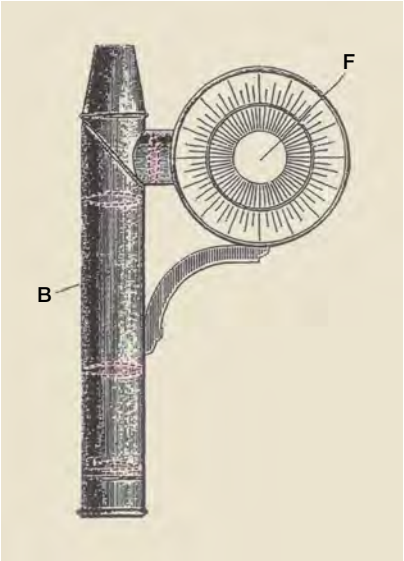

図 4-5　Bonnafont の内視鏡（耳鏡）
Killian の論文中にある図で，図 4-4 とは上下が逆に描かれている．
鏡筒の接眼側が長く，中に凸レンズが 3 枚組み込まれている．光源と鏡筒の間にも集光用レンズが見える．
F：光源，B：鏡筒〔文献 6）より〕

Bonnafont の装置には図 4-4 のように観察用の鏡筒内の反射鏡の下部に明らかに凸レンズを備えた図も伝わっており，また逆に図 4-5 のように反射鏡の上部にレンズが描かれたものもある．反射鏡の下部にレンズがあるとするならば，このレンズは照明系の一部として設けられたものか，あるいは拡大観察のための光路

（注）

Bonnafont の内視鏡の鏡筒は，図 4-4 に示したように反射鏡より上部が非常に短いものとして描かれたものが大部分である．しかし Killian の論文中の Bonnafont の内視鏡の図では，図 4-5 に示すように反射鏡から接眼部までがかなり長い図が描かれている（p.505）[6]．しかもその図では接眼部の凸レンズのほかに鏡筒の中に別に 2 枚のレンズが描かれている．このレンズは接眼レンズ共々いずれも凸レンズである．この光学系であれば，反射鏡の近くに設けた凸レンズでまず倒立した実像を得て，その像を対物レンズ，接眼レンズに凸レンズを用いたケプラー式望遠鏡と同じ光学系で，拡大して見たものと思われる．ケプラー式望遠鏡は天体望遠鏡に用いられ，その光学系では当然倒立像となる．したがって，この図のような 3 枚の凸レンズを用いた光学系では，像は 2 回倒立し，結果として最終的には正立像となって，この像を観察したと思われる．なおもし照明が非常に明るければ，反射鏡に近いレンズの代わりに針穴を用いても，この針穴による像は倒立し，結果としてはレンズを設けた場合と同じになるはずである．ただしこれでは像は非常に暗くなるので，現実問題として当時のローソクによる照明では観察は不可能であろう．そのため 3 枚の凸レンズが用いられたと思われる．なお照明が非常に明るければ，この光学系で拡大をかなり大きくすることも可能なはずである．一方後述する Désormeaux の内視鏡の光学系は，これとは異なり，対物レンズに凸レンズ，接眼レンズに凹レンズを用いたガリレイ式望遠鏡の光学系が使われたと考えている．

19 世紀半ばには，幾何光学はかなり発達していたようで，このような光学系を設計するのは技術者にとって容易であったと思われる[5]．

いくつか異なる構造の図が伝わっているのは，おそらく最初はシンプルな構造であったものが，使われているうちに光学技術者の意見を入れて次々と改良されたため違った内部構造の機器の図が論文となって伝えられたものと思っている．

に組み込まれたものか，その詳細は不明である．しかし彼の機器では拡大観察ができたといわれており，反射鏡の上部にレンズが組み込まれていれば，当然このレンズで拡大観察が可能だったのであろう(注)．もし反射鏡の下方にレンズがあったとするならば，このレンズが主として集光目的のためか，あるいは，照明，観察両者の目的に使われた可能性もあると思われるが，このレンズ位置で，このことが可能であったのであろうか？ いささか疑問に思っている．

以上述べてきた各種の内視鏡は，いずれも中央に穴をあけた反射鏡を光源に使うという点で共通しており，これらを土台とした耳鏡，膀胱鏡，尿道鏡の発展はその後の消化管内視鏡の母体となった[2)～4),6)～10)]．

文　献

1）Segalas, P. S.：Un moyen d'éclaier l'urètre et la vessie de maniére à voir dans l'intérieur des ces organes. Revue méd française et étrangère　1：157-158, 1827〔文献 8）による〕
2）Vilardell, F.：Digestive Endoscopy in the Second Millennium. p.25, Grupo Aula Médica, Madrid, Thieme Stuttgart, 2006
3）Lauridsen, L.：Laterna Magica in Corpore Humano—From the History of Endoscopy. p.20, hos Isager Bogtryk, Svendborg, Denmark, 1998
4）Modlin, I. M.：A Brief History of Endoscopy. 28-29, MultiMed, Milano, 2000
5）海谷晴彦：私信
6）Killian, G.：Zur Geschichte der Oesophago- und Gastroskopie. Deutsch Ztsch f Chir　58；499-512, 1901
7）Figdor, P. P.：The Development of Endoscopy in the 19th Century. Volume 3. Supplement to："Philipp Bozzini：The Beginning of Modern Endoscopy". p.83-93, 120-126, Endopress, Tuttlingen, Germany, 2004
8）小野　譲：耳鼻咽喉科学史（Stevenson, R. S., Guthrie 原著）．p.113-116,（発行者 小野譲）1959
9）Reuter, M. A.：Geschichte der Endoskopie. S. 37, Karl Krämer Verlag, Stuttgart, Zürich, 1998
10）Bonnafont, J. P.：Traité théorique et pratique des maladies de l'oreille et des organes de l'audition. Librairie J.-B. Baillère et Fils, 2ème édition Paris, 1873
11）Bonnafont, J.P.：Traité théorique et pratique des maladies de l'oreille et des organes de l'audion. Librairé Bailliere et fils. Paris, 1873〔文献 8）による〕

第5章 Désormeaux の内視鏡

Désormeaux の内視鏡の開発と構造

フランスの Désormeaux（デソルモー）は 1853 年に，実用価値の十分ある内視鏡を作製し，狭い体内内腔に挿入してこの部を観察する器具に対し，初めて Endoscope（内視鏡）という名称を与えている[1),2)]．この研究は Ségalas の研究に啓発されて行われたもので，穴のあいた反射鏡を光源からの光の伝達に用いている．

彼の研究は 1852 年の遅くになって始められ，1853 年に発表されているが，パリの科学アカデミーに正式に発表されたのは，1855 年の 11 月 29 日であった[2),3)]．この報告に対し，彼はパリの医学アカデミー（Académie Impériale de Médecine in Paris）から，Argenteuil-Preises（アルジャントゥーユ賞）を授与されている．この賞は，彼の内視鏡が当時の医学にもたらした直接的な功績というよりは，むしろその将来性が大きく評価されて授与されたものという．

Désormeaux は，この内視鏡を泌尿器科領域の診断，治療に用い，1862 年にパリの Necker 病院の医師となっているが，この病院は世界で最初に泌尿器科が独立した病院として知られている．また聴診器の発明や肝硬変の研究で有名な Laennec（ラエンネック，1781～1826）が勤務していた病院でもある．

Désormeaux の内視鏡は，現在パリ，ルネ・デカルト大学（旧パリ大学医学部，パリ第 5 大学），ウィーン医科大学（Medizinische Universität Wien）医史学研究所 Nitze-Leiter 内視鏡博物館，ローマ（大学？）と，世界に 3 台残っている由である．**図 5-1** は，現在ルネ・デカルト大学医史学博物館に展示されている Désormeaux の内視鏡の実物で，**図 5-2** は光源部を斜め方向から見た近接像である．この Désormeaux の機器は，高さが 48 cm とかなり大きいが，ウィーン医科大学医史学研究所 Nitze-Leiter 内視鏡博物館にあるものは，光源ランプ部は逸失し，バーナー部分と鏡筒のみが残っているだけであるが，やや型式が異なり小 Urethrocycticoscope と呼ばれ，パリのものに比べるとかなり小さい．

図 5-3 は Désormeaux の単行本中の彼の内視鏡の内部構造図で[1),3)]，左方が鏡

図 5-1　Désormeaux の内視鏡全景
パリ，ルネ・デカルト大学医史学博物館蔵品
（著者撮影）

図 5-2　図 5-1 の光源部の斜め方向からの近接像　（著者撮影）

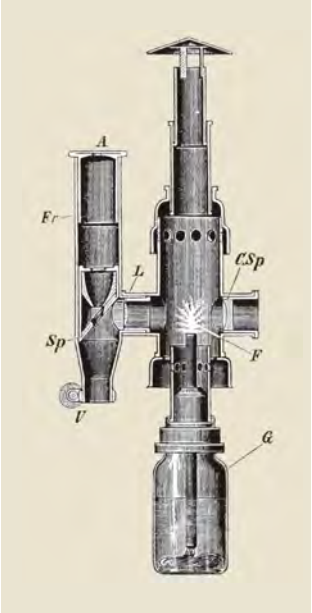

図 5-3　Désormeaux の内視鏡の内部構造
〔文献 1）より〕

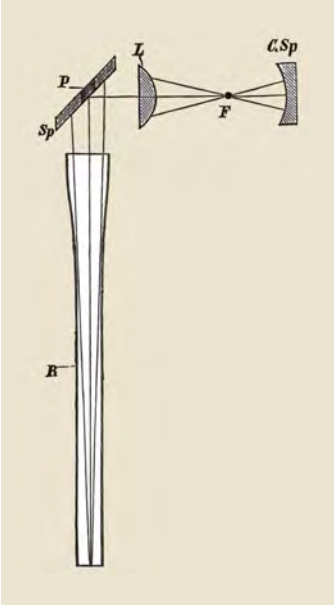

図 5-4　図 5-3 内部の光学系：照明系〔文献 1）より〕

筒，右方が光源部である．この図では作図上の便宜から，両者が平行に描かれているが，実際の検査では両者がこのように並ぶことは絶対になく，内視鏡の鏡筒は光源部に対し自由に回転し，鏡筒をどのように動かしても光源を常に垂直に保つことができた．実際には両者は 45° ないしは直角に近い相互の位置関係で観察

したものと思われる．図 5-1 でも鏡筒は光源部に対し 45° 程度斜めになっているのがわかる．

光源部には排気用の煙突があり，また吸気のための穴があけられている．ランプの炎に相当する位置に，向かい合って両方向に筒状部が設けられ，一方の内部には鏡筒内を照明するために凹面鏡 C Sp（Concave mirror）が設けられ，他方は鏡筒への取り付け部分となっている．この筒の内部には凸レンズ L があって集光された光は鏡筒内に 45° 傾けて取り付けられた反射鏡によって鏡筒内を直角に進む．

この反射鏡は銀で作られていて，その中央に小穴が設けられ，観察対象から返った光はこの穴を通って術者の目に到達する．鏡の前方，後方の鏡筒内部は反射を防ぐため黒く塗られている．また鏡の後ろには円錐形の仕切り板がある．図 5-1，5-2 では鏡筒内のレンズの有無，接眼部のレンズの有無は不明であるが，これについては後述する．**図 5-4** は光の通路を示したものでこのように照明系は詳しく記載されているが，観察系についてはまったく記載がなく，レンズの有無も記載されていない．

光源としてはアルコールとテレピン油を 4：1 の比率で混合したガソゲンをアルコールランプのように燃焼させ，その光を中央に穴のあいた反射鏡で鏡筒内に送り，鏡筒の先端に体内挿入部を接続し，鏡筒の上端の接眼部から反射鏡の穴を通して観察した[1~7]．

この光源は結構明るかったようで，第 6 章で述べる 1868 年の Kussmaul の胃鏡でも，Désormeaux の内視鏡を接続して光源として用いている．なお Désormeaux 自身後年述べているところでは，当初光源に種々のものを検討したようで，他のオイルランプ，石油ランプなども検討しているが，これらでは大光量を得るのに大きな炎を用いなければならず，結論として，炎が小さくても非常に明るく，ランプ自体も小さいガソゲンランプが最適と判断したようである[1]．またこの選択の前に電気による照明も考慮しているが，当時の装置では非常に大がかりなものとなって劇場では使用できるものの，運搬が困難で，まして電池担当の専任の助手がいなくては使用不可能であって，価格も非常に高く，結局この機器への電気の応用はあきらめたとしている[5]（当時使えた電気による照明はアーク燈のみである．電気による照明については第 7 章参照のこと）．一方**図 5-5** は前述したウィーン医科大学医史学研究所付設の Nitze-Leiter 内視鏡博物館の蔵品で，鏡筒とその手前に尿道用の体内挿入部，鏡筒下端の奥左方に光源ランプのバーナー部がみられる．この機器では尿道，膀胱用の体内挿入部の手元は三角錐状になっていて，この部を鏡筒にはめ込み使用した．一方現在パリにある Désormeaux の機器では若干構造が違っていて鏡筒自体の末端は円錐状に多少細くなっていて，この部に先端が三角錐状に多少広くなった体内挿入部をネジで固定して使用した．

尿道，膀胱用の体内挿入部の径は 6～8 mm（正確には 6 ⅔ mm，7 ⅓ mm，およ



図 5-5　ウィーン医科大学にある Désormeaux の内視鏡
本体観察系と体内挿入部，奥左に光源先端のバーナー部．ウィーン医科大学医史学研究所 Nitze-Leiter 内視鏡博物館蔵品　（著者撮影）



図 5-6　本体と尿道観察用挿入部
挿入部側面にスリットが設けられ，処置用器具が挿入されている．　（著者撮影）

び 8 mm で，シャリエーリ規格の No. 20，22，24 に相当）であるが，より細い管も使用可能と思われ，Désormeaux は径 3 mm のものも試作している．しかし外径が 3 mm の場合，その内径は 2 mm にすぎず，照明はできたものの，視野があまりにも狭く十分な観察は不可能だったという[1]．これらの尿道，膀胱観察用の体内挿入部の側面にはスリットが設けられ，ゾンデその他の治療器具を挿入して治療操作が可能であった（**図 5-6**）．なお尿道用，膀胱用の体内挿入部の体内挿入に当たっては，まず銀製の長いマンドリンをその内腔に挿入し，尿道に挿入後マンドリンを抜去し，次いで鏡筒に接続し，その後で光源部を取り付けた．炎の中心が反射鏡並びに光源側のレンズを結ぶ軸と一致させることが重要で，この調整は反対側の筒を通して確認しつつ行った．

単行本『L'Endoscope』の出版

Désormeaux はこの内視鏡を用いて，尿道，膀胱を観察した成果を，『L'Endoscope』(注) という単行本[1] として 1865 年に出版しているが，この本の中には他の臓器の検査にも応用できることが，わずかであるが書かれている．すなわち直腸では通常のスペクラが到達できない深部までこの体内挿入部を挿入して観察することが可能で，狭窄部や，指の到達範囲を越えた深部にある潰瘍の観察ができたと述べている．また子宮に対しては，子宮口は見えたものの，子宮内腔には挿入できず，内腔の観察には病変があって子宮口が開いているか，なんらかの操作でこの部を開大しないかぎり実施できないとしている．また卵巣膿腫の穿刺後に瘻孔を作った例で，内部の異物の確認，瘻孔内部の肉芽に対し焼灼方向を決定するために何回か検査したとも述べられている．さらに銃弾による異物を伴った創傷の検査にも有効で，創傷の奥にとどまった銃弾を確認し摘出することも可能であろうとし，そのほかにも種々の応用が可能だろうと述べられている[1]．この本の出版はその後の内視鏡の発展にとって大きい意味をもったようで，膀胱鏡，尿道鏡の発展は消化管内視鏡の母体となった[5)~7)]．

なお Désormeaux が，この内視鏡を発表したとき，彼の恩師から「確かに君の器具を使うとよく見えるが，それがいったい何の役に立つのかね」と質問されたという．彼はしばらく沈黙を守り，時代が変わるまで回答を引き延ばすのが良策と考え，その場では回答を保留したが，その後多数の尿道，膀胱疾患例の検討で，この部を見ることが何に役立つのか完全な回答を得ることができて，旧師の質問に回答できたと述べている．おそらくこのときの回答は治療への応用であったのであろう．このように初期の内視鏡開発時には診断よりむしろ治療への応用がまず考えられたことは，今日の治療内視鏡の発展をみるとまことに感慨深いものがある．

しかし Désormeaux の内視鏡は，使用に当たって鏡筒内に尿が逆流しランプの照明光が消えたりすることもあったといわれ，内視鏡としてはまだまだ不十分なものであったことは間違いない．もっとも後年になって体内挿入部先端をガラスで覆い，このような心配のない体内挿入部も作られている．現在パリ・ルネ・デカルト大学にある機器でも先端がガラスで覆われ，先端が凸になっているのがわかる[8]（図 5-1）．したがって現在パリにある機器は，同じ Désormeaux の機器ではあるものの，かなり後年になって作られ市販されたものと思われる．

（注）

正確には，De l'endoscope et de ses applications au diagnostic et au traitement des affections de l'urèthre et de la vessie（内視鏡と尿道・膀胱疾患の診断治療に対するその応用）

Désormeaux の内視鏡の光学系

Désormeaux の内視鏡の作製には，パリの技術者が協力しており，Reuter によるとパリの有名な機器メーカー Charrière で数百台作られ，その後 1874 年まで Charrière und Amatus Lüer が製作を続け，ニューヨークの Georg Tiemann 社の 1874 年のカタログにも載っている由である[3]．さらに後述のごとく Stein，Thompson が改変を加えた機器もあるといわれ，Figdor によるとパリの Collin 社でも作られている[7]．

従来多くの論文，図書には，Désormeaux の内視鏡は，観察系にレンズ系をもたない単なる筒であったと記載されており，おそらく Désormeaux 自身が当初作製したものは，このようなものであったと思われる．

その証拠に Désormeaux の単行本[1]の付図にある尿道の所見の図では，画像の大きさは 7 mm 径くらいの楕円形で，この画像の周辺には黒いリングが幅広く描かれている．これは黒く塗った鏡筒内部がこのように見えたものをそのまま描いたものと思われる．図 5-1 に示した現在パリにある機器では接眼部は単なる筒になっているが，この博物館館長の Clin 女史に聞いたところでは鏡筒内にレンズ系はないということであった．接眼部にレンズがなければ尿道内はともかく距離のある膀胱の観察に関しては，たとえ見えたとしても像はきわめて小さく不十分で，それこそ葦の髄から天井を覗くようなものであったろう．しかしこの博物館から発行されている医史学の単行本『Le corps exploré（身体内部の探検）』[8]の内視鏡の章には，明らかに接眼部にレンズのある図が描かれている．したがって展示されている機器は単に接眼レンズ部が本体から外されているだけで，実際には接眼部にレンズは組み込まれていたのかもしれない．接眼部が外されていることを，Clin 女史が「レンズはない」と言った可能性もある．

しかし当初の発表からかなり年月を経て，後年になって発行された彼の単行本では鏡筒内にガリレイ式の望遠鏡が 2 台組み込まれ，一方は近視用，他方は老眼用と書かれている[1]．鏡筒の中に 2 台の望遠鏡，レンズシステムが組み込まれるわけはなく，ウィーンの機器では接眼部は抜き差し可能のように見えるので，この操作でレンズのピント調節が可能であるのか，あるいは接眼レンズをそれを保持する筒ごと幾種類か変更できたことを，このように記載している可能性もあると思われる．いずれにしても Désormeaux 自身には幾何光学の知識はあまりなかったようである．

光学技術者にうかがうと[9]，当時すでにレンズについては，かなり進歩していたようで，現在ウィーンにある機器をはじめ，その後の機器は光学技術者の積極的な協力があってレンズ系を組み込んだものに発展している．ウィーン医科大学

図 5-7　鏡筒内の反射鏡中心にはめ込まれた細い筒
（著者撮影）

の内視鏡博物館館長の Prof. Skopec に問い合わせたところウィーンの泌尿器学会会長で医史学に詳しい Figdor に問い合わせて調べてくれたが，ウィーンの機器ではガリレイ式の光学系[10]が使われているのは確かのようである．

著者の推論を加えて，この機器の光学系を述べてみよう．まず照明系については，図 5-3 のように光源の後ろに反射鏡が設けられ，さらに鏡筒に連なる部位の近くに凸レンズの集光レンズがあって，収束した照明光は鏡筒内の反射鏡で先端部に達し効率よく照明できる．なおこの凸レンズの位置は文献によりさまざまに記載されていて，もっとランプ寄りに描かれたものもある．

鏡筒内の反射鏡の中央には小穴が設けられ，この穴を通して，筒上端の接眼部から覗いて観察するが，ウィーンの機器ではこの反射鏡の中央に細い筒がはめ込まれ，観察はこの筒を通しての観察となる（**図 5-7**）．この筒は観察像が照明光に邪魔されて不明瞭になるのを防ぐための工夫であろう．

多くの論文，著書に鏡筒内部にレンズが描かれていないのは，実際になかったのではなく，図を描いた人がおそらく医師なので，光学系にはあまり興味がなかったか，あるいは基礎的な幾何光学の知識の不足から，理解を超えていて描かなかっただけかもしれない．あるいは著者の想像では，この機器はかなり作られ販売されたようで，後になるほど光学技術者の工夫が次々と加わって，当初はきわめて簡単なものであったのが，後になるほどより観察しやすいようにレンズ系が組みこまれ，それが次第に改良されていったのではないかとも考えている．そのためレンズのあるものと，レンズのないものと両方の図が残っているのであろう．

現在ウィーン医科大学医史学研究所 Nitze-Leiter 内視鏡博物館に残されている機器は，鏡筒とバーナ部分だけであるが，この機器について詳しく調査した Figdor[7]の図書では鏡筒中ほどに明らかに凸レンズが描かれている．

実際にウィーン医科大学 Nitze-Leiter 内視鏡博物館の機器の実物を見ると，展示戸棚のガラス越しに見たところでは，接眼部にレンズが組み込まれているのは

確実で，レンズ保持部は鏡筒本体から抜き差し可能で，ピントの調整ができたようである．

ウィーンの機器に基づくとされる Grünfeld が描いたスケッチが Figdor の図書に掲載されているが，この図では接眼レンズは凹レンズで，観察系の光路内に明らかに凸レンズが描かれている．すなわちガリレイ式の望遠鏡[10]と同じ構造である．しかしこのスケッチでは反射鏡の向きが逆で，反射した光が接眼部に向かうように描かれていて，これでは観察できるわけはなく，明らかに間違いがある．

これらの資料を基に光学技術者の意見をうかがい，さらに著者の想像を交えて，観察系の光学系を述べてみたい．

おそらく鏡筒内部の凸レンズと接眼部の凹レンズで，望遠鏡あるいは双眼鏡（オペラグラス）のような具合に拡大観察ができたと思っている．そうとすれば本書の第 2 章で述べた『竹斎老寳山吹色』の記述そのままに遠眼鏡で体内を覗くことが事実になったということになる．

その他の光学系の可能性

以上より Désormeaux の内視鏡にはガリレイ式望遠鏡に使われるレンズ系が応用されていることが明らかになったが，レンズ光学の専門家である海谷晴彦氏[9]にその他の光学系の可能性について意見をうかがい作図していただいた（**図 5-8**）．

1．観察系にレンズを使用しない場合

被写体範囲が体内挿入部先端の径と同じ 7 mm で，長さ 30 cm 離れた位置にあると仮定した場合は，接眼部から覗くと先端部の穴そのものを見ることになる．Désormeaux の内視鏡の最初のものはこれであったと思われる．また一部の図書に引用されている病変のスケッチでは，視野が楕円形となっている．これは反射鏡を鏡筒に対し 45° に傾けて設置したため円形の穴が楕円形の視野マスクになったと思われる．このことからもその後種々改良が加えられていったことがよくわかる．なお写真乾板などに対しては有効であるピンホールカメラの原理が，観察時に応用可能かどうか検討してみると，ピンホールカメラは，目視光学系においては目の瞳孔（絞りに相当）とピンホールによって，像の中心の光しか通れず，像を形成することはできず，この原理を観察用に使用することは不可能である．したがって Désormeaux の内視鏡にピンホール光学系が応用されることは絶対にありえない．

2．観察系にレンズを 1 枚使用する場合―反射鏡の上にレンズを 1 枚置いた場合

一部の説明図には接眼部にレンズはなく，反射鏡付近に 1 枚のレンズのみが図

①観察系にレンズを使用しないケース

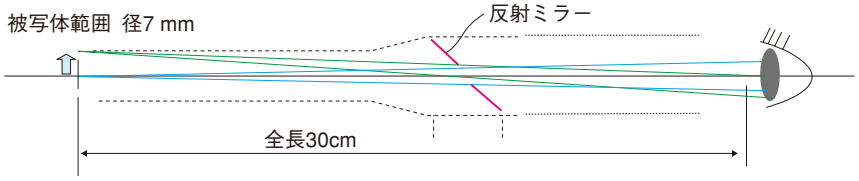

・径 7 mm 程度の鉛筆を，30 cm の距離に置き，観察するとした場合，なんとか観察できるかもしれない．

注）ピンホール観察について
ピンホールカメラは，写真乾板などには有効であるが，目視光学系においては，目の瞳孔（絞り）と，ピンホール（絞り）によって，像の中心の光しか通ることができず，“像”を形成することは不可能である．したがってピンホールを利用することはできない．

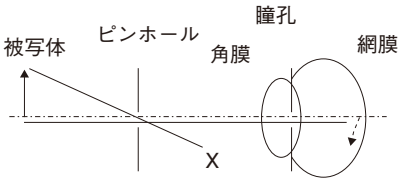

中心の光しか通らず，網膜上で“像”を形成しない．

②観察系にレンズを 1 枚使用するケース

・虫メガネの原理で，拡大してみることは可能である．

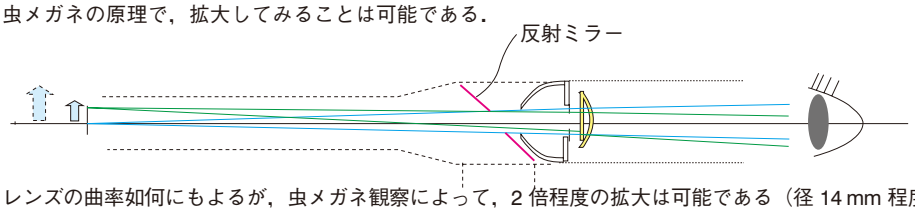

・レンズの曲率如何にもよるが，虫メガネ観察によって，2 倍程度の拡大は可能である（径 14 mm 程度に拡大）
・しかし欠点として
　＊挿入の長さが固定．
　＊視度が固定となる．

③観察系にレンズを 2 枚使用するケース

・レンズを 2 枚使用する光学系としては，当時の技術も考えると，ガリレイ式（正像）と，ケプラー式（倒立像），の 2 種類が考えられる．

1）ガリレイ式望遠鏡を応用した光学系（正像）

倍率は，当時のレンズ加工技術と，機器の長さ次第で，いろいろ設計可能である．

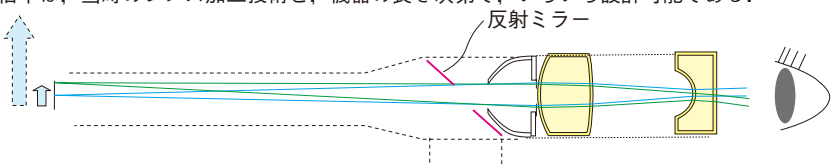

2）ケプラー式望遠鏡を応用した光学系（逆像）

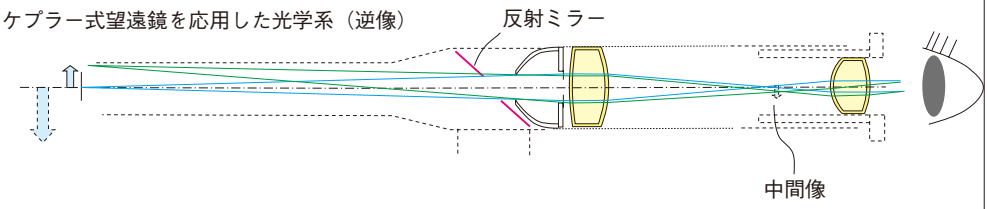

・当時の顕微鏡，望遠鏡の関係で，より複雑な接眼レンズも発明されていた．これらを使って，ケプラー式でも構成できる余地がある．

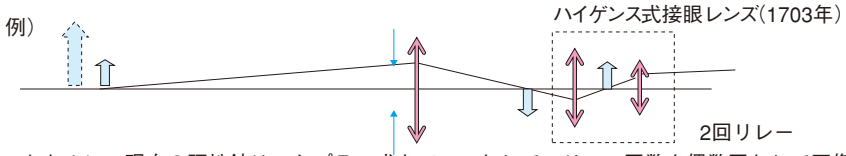

ちなみに，現在の硬性鏡は，ケプラー式をベースとして，リレー回数を偶数回として正像で観察している．

図 5-8　Désormeaux の内視鏡に想定される各種光学系（海谷）[9]

示されたものがあるので，この図が単なる省略図であるのか，それとも具体的に意味あるものなのか検討してみた．レンズの曲率如何にもよるが，この部の 1 枚のレンズによって虫メガネの原理で 2 倍程度の拡大は可能である（径 14 mm 程度の大きさ）．しかし虫メガネ効果を発揮するには，挿入部の長さが固定であって，長さは変更できない．したがって視度は固定となってしまう．なお一部の説明図では，レンズを引き出すことが可能なように見える図があるが，もしこれが可能だとしても，その動きは微妙なピント調整のためだけだと思われる．今回の計算では視度を 1° 調整するのに 10 cm 程度移動させなければならず，このことは実際問題として不可能で，このシステムがこの内視鏡に使われた可能性はまったくない．

3．観察系にレンズを 2 枚使用する場合

レンズを 2 枚使用する光学系としては，当時の技術水準も考慮し，ガリレイ式とケプラー式の 2 種が考えられる．

1）ガリレイ式望遠鏡を応用した光学系

ウィーン医科大学の Nitze-Leiter 内視鏡博物館の機器の接眼部を展示戸棚のガラス越しに見たところでは，詳しいことは不明ではあるが接眼部にレンズが組み込まれていることは確実である．さらにほかの図書，論文の説明図に見るように鏡筒内の反射ミラーの接眼側にも別のレンズがあるとすれば，この内視鏡にはガリレイ式の光学系が組み込まれていると考えられる．対物レンズに凸レンズ，接眼レンズに凹レンズを用いた望遠鏡は，ガリレイ式望遠鏡あるいはオランダ式望遠鏡と呼ばれるが，この光学系では正像となる[10]．この形式の望遠鏡は無限遠に合わせたとき対物レンズと接眼レンズの間の距離はもっとも短く，近距離にピントを合わせるには両レンズ間の距離を大きくすればよい．したがって体内挿入部の長さが異なっても，レンズ間の距離を調整して，常にピントの合った拡大像が得られる．またこの形式の望遠鏡では明るい画像を得ることが可能である．ガリレイ式望遠鏡では，倍率を稼ぎやすいが極度に拡大することはできず視野を非常に大きくすることも不可能で，この形式の光学系は現在せいぜい倍率 3〜4 倍どまりのオペラグラス，双眼鏡などに使われているだけである．この機器が作られた当時の技術水準を考えると，この機構でいろいろと設計が可能で，この光学系が用いられていた可能性はきわめて大きい．

2）ケプラー式望遠鏡を応用した光学系

ほかの光学系の可能性の一つとして，ケプラー式光学系を考えてみる．ケプラー式光学系は対物，接眼レンズとも凸レンズを使ったもので像は逆像（倒立像）となる．しかし Désormeaux の時代には，顕微鏡や望遠鏡の関係から，より複雑な接眼レンズ系もすでに発明されていてレンズの組み合わせで正像を得ることは可

能であって，凸レンズを 2 枚用いたハイゲンス式接眼レンズ（1703 年）では 2 回リレーを行うことで正像が得られる．なお現在の硬性鏡はケプラー式をベースとしてリレー回数を偶数回として正像を得ている．

以上を考慮したうえで，改めて Désormeaux の内視鏡の光学系を考えてみると，Figdor の図書中の図のようにはっきりと接眼レンズは凹レンズと記載した図書，論文もあることから，Désormeaux の内視鏡では最終的には Désormeaux の後年になって発表された図書[1]並びに Figdor の意見どおりガリレイ式望遠鏡の光学系が用いられていたことは確実である．

当時の時代背景

Désormeaux が内視鏡を発明した 1853 年には，C. Bernard が肝のグリコーゲン合成・貯蔵などの現象を明らかにしており，その前々年の 1851 年には Helmholz が検眼鏡を作っている．一方日本では嘉永 6 年に当たり，13 代将軍家定の治下で，ペリーが浦賀に初めて来航し黒船騒動が起こった年である．文化的には今でもしばしば上演される歌舞伎の『与話情浮名横櫛（よはなさけうきなのよこぐし）』，すなわちその四幕目が有名な源氏店妾宅の場で，切られ与三郎がゆすりに来てお富と再会する場面であるが，これが江戸中村座で初演された年でもある．この話は流行歌にもなって一時かなり歌われていたからご存じの方も多かろう．翌 1854 年は安政と改元され，吉田松陰が密出国をはかって失敗し幕府に捕らえられ，東海，南海に大地震が相次ぎ，さらにその翌年 1855 年は安政の大地震で知られる江戸の大震災があった年である．

Cruise の内視鏡

アイルランドの泌尿器科医 Cruise は Désormeaux の内視鏡をさらに改良し，1865 年に発表している[4),7),11)～13)]．まず光源としてガソゲンに代わって，パラフィン（あるいは軽油か）と樟脳を燃料として，より白色調の強い光を得て，光量を増大させることに成功している（**図 5-9, 10**）．また照明光量を増すために筒の中に斜めに置かれた反射鏡に光を集中させるため光源と反射鏡の間に適切な焦点距離の平凸レンズを置いた．Cruise は尿道，膀胱だけでなく，種々の体内挿入部を作って外耳，膣，直腸の観察も行った[9)～11)]．この機器は Dublin（ダブリン）の Thompson and O'Neill 社並びに Désormeaux の機器を作った Charriére 社で作られ，Nitze-Leiter の膀胱鏡が出現するまでかなり使われたという．また体内挿入部の先端はガラスで覆われていた．したがって尿の逆流で観察が妨げられることは防止で



図 5-9　Cruise の内視鏡
パリ，ルネ・デカルト大学医史学博物館
Clin 女史提供

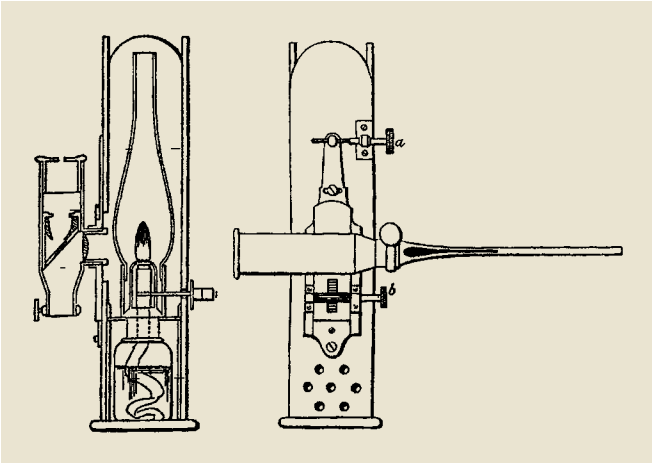

図 5-10　Cruise の内視鏡の構造
〔文献 11）より〕

きることとなった．

この光源はかなりの熱をもったので，Cruise は断熱のためマホガニー製の木製の箱の中に光源を入れ，熱からの保護のためと換気のための穴がいくつもあけられていた．箱の上部は開放され，炎の高さは把手の調整で加減できた．その把手は箱にあけた穴を通して外部に出ているので，マホガニー製の箱を閉じても調節可能であった（図 5-9）．光源ランプは滑らないように箱の中の隔壁に固定され，炎は常に箱にあけた穴に適合する高さになるように調節できた．しかし光学系そのものはは Désormeaux のオリジナルと大差はないといわれている．この機器は現在ダブリンの Royal College of Surgeons of Ireland に 1 台保存されている由である．図 5-9 はパリ，ルネ・デカルト大学医史学博物館館長の Clin 女史がウィーンでのヨーロッパ医学博物館学会に際し用いたポスター展示の図をコピーさせていただいたものである．

その後も多くの人により改良が加えられ，ロンドンの Weiss 社は外科医 Hill のために，ランプ室でなくガスによる裸火照明のものを作っておりフランクフルトの Stein（1874 年）も同様のものを作製している．また 1866 年より前に Bruns は白熱白金線光源を組み込み，1886 年には Copenhagen（コペンハーゲン）の Nyrop は光源として小型電球を組み込んでいる．Aubry も同様な機器を作ったという[7]．そのほかにもいくつか Désormeaux の内視鏡の modification があったようである．

文　献

1）Désormeaux, A. J.：De l'endoscope et de ses applications au diagnostic et au traitement des affections de l'urèthre et de la vessie. Labrairie J.-B. Baillière et Fils, Paris, 1865

2）Edmonson, J. M.：History of the instruments for gastrointestinal endoscopy. Gastrointest Endosc　37(2)：27-56, 1991

3）Reuter, M. A.：Geschichte der Endoskopie. S. 41-43, Karl Krämer Verlag, Stuttgart, Zürich, 1998

4）Killian, G.：Zur Geschichte der Oesophago- und Gastroskopie. Deutsche Ztsch f Chir 58：499-512, 1901

5）Modlin, I. M.：A Brief History of Endoscopy. p.29-31, MultiMed, Milano, American Society of Gastrointestinal Endoscopy（ASGE）. 2000 年（アメリカ消化器内視鏡学会が会員に配布）

6）Vilardell, F.：Digestive Endoscopy in the Second Millennium. p.27-30, Grupo Aula Médica, Madrid, Georg Thieme, Stuttgart, 2006

7）Figdor, P. P.：The Development of Endoscopy in the 19th Century and Report of the Return of the Original Bozzini's Light Conductor from the USA to Vienna, Vol 3 "PHILIPP BOZZINI"：The Beginning of Modern Endoscopy. p.131-173, 155-159, 166-167, Endopress, Tüttlingen, Germany, 2004

8）Cornet, A., Ségal A., Clin, M.-V.：L'endoscopie au XIXe siècle. in Le Corps Exploré（Editor：Crémer, G.-A.）.：p.46-80, Musée D'Histoire de la Médicine, Academie Nationale de Chirurgie, 1997

9）海谷晴彦：私信

10）望遠鏡．世界大百科事典 28（ヘン～ホン）．p.87-88，平凡社，東京，1972

11）Cruise, F. R.：The endoscope as an aid in the diagnosis and treatment of disease. Brit Med J 39：345-347, 1865

12）Neumann, H. A., Hellwig, A.：Vom Schwertschlucker zur Glasfiberoptik. Die Geschichte der Gastroskopie. S. 21-23, Urban und Vogel, München, 2001

13）Leader, M., Benson, D.：Cruise's contribution to endoscopy. Das Wiener Endoskopie Museum, Eröffnungssymposium 1996. S.73-80, Literas Universitätsverlag, Wien, 1997

第6章 Kussmaul の胃鏡と剣呑み

Kussmaul の胃鏡

Cruise は彼の内視鏡についての 1865 年の論文の中で，この機器は食道や胃の検査にも応用できるだろうと書いているが，実際に検査を行ったかどうかは不明である．

Désormeaux の内視鏡を使って食道の検査を実際に行い食道癌の観察に成功したのは Kussmaul（1822～1902）で，彼はさらにこの方法を発展させ胃鏡を作り実際に試みている．当時 Kussmaul は Freiburg（フライブルク）大学内科教授で，胃鏡を試みたのは 1868 年のことである[1]．1868 年といえば明治元年に当たる．彼が行った Désormeaux の内視鏡による食道の観察は，胃鏡作製前に一連の検討として行ったもので，やはり同年と思われる[2),3)]．以下その経緯を述べてみたい．

Kussmaul は Désormeaux の内視鏡を知った後，その機器の操作を習得させるため助手の Honsell をパリの Désormeaux のもとに派遣し，機器の扱い方を学ばせた[3)]．前章で述べたごとく Désormeaux の内視鏡は尿道，膀胱の検査を目的としたもので，光学視管にはいくつかの種類があり，そのなかの一つは長さ 24 cm，外径 15 mm で大腸の検査に使えるものだったらしい．Kussmaul がどの外径の視管を使ったか不明であるが，いずれにしても Désormeaux の視管を食道癌の症例の検査に用いている．この症例の腫瘍は気管分岐部の高さにあって，Désormeaux の機器を使ってよく観察できたという．当時 Kussmaul は胃内に屈曲性のある管を挿入して胃液を採取したり，幽門狭窄の患者の胃内容を吸引し洗浄したりする治療を行っていた[2),3)]ので，食道に管を挿入して腫瘍を観察しようという考えは，Désormeaux の内視鏡を知ったからには，当然これを食道に応用したいという期待が起こったことは想像に難くない．

この当時，真っすぐな長い金属棒を口腔から食道内に深く挿入して見せる剣呑み師の見世物がヨーロッパ各地を巡業し，かなり評判になっていたらしい．たまたま Kussmaul の居住していたフライブルクでも，彼らの行きつけのレストラン

Wolfschlucht（“狼の谷”という名称の店）で毎晩剣呑み師のショーが行われていたという[3]．著者はフライブルクを訪れた際，このレストランが今でもあるか探してみたが，同市は第二次大戦中に連合軍の激しい空爆を受け旧市内は徹底的に破壊され現在はこの名前のレストランはない．しかしガイドブックで調べ，観光案内所の女性に聞いてみると，これに似た名前の Wolfshöhle（狼の巣穴）という名称のレストランがあるとのことであった．しかし電話帳で調べてもこのレストランの名前は出ておらず，案内所で教えられた住所を直接当たってみても，このレストランは実在しなかった．おそらく以前にはあったのかもしれないが，著者が探した頃は，もうなくなっていたのであろう．Wolf（狼）という名前については，フライブルクの詳しい地図で調べても周辺に狼の名前のつく地名はなく，この名称は所在地の地名由来ではないようである．狼という名前がどうしてつけられたのか，調べたかぎりでは不明であった．この当時フライブルクでもこのショーは大評判だったらしく，彼の臨床助手の Keller が剣呑みの興業を見て，この芸人の咽頭・喉頭部がどうなっているか興味をもち，喉頭鏡で精査してみたいということで大学のクリニックに招き，Kussmaul の助手の Müller が検査を実施してみた．彼はさらに食道と胃を検査してみれば剣呑み師の咽頭・喉頭の秘密がわかるかもしれないと考え，早速上司の Kussmaul に剣呑み師を紹介した．Kussmaul は彼の剣呑みの演技を見て，剣を呑むために頸部，頭部にとらせた特別な姿勢に非常に興味をもち，さっそく Désormeaux の内視鏡を使って試みたところうまく食道内に挿入することができた．前述の食道癌の観察成功は，この時期前後の検討だったのであろうか？

しかし Désormeaux の内視鏡の体内挿入部は短く，観察は食道上部に限られ，深部の観察は不可能であった．そこでさらに深部の食道および胃を見ることができるように，新たに体内挿入部の長さを延長した機器を作り改めて剣呑み師に試みてみた．剣呑み師はこの長い筒を剣と同様呑み込んで見せ，しかも長時間にわたって耐えることができた．

光源としては Désormeaux の内視鏡をこの機器に接続して使用した．この機器は Fischer という医療器械店に作らせたもので，長さ 47 cm，径 1.3 cm の真鍮製の筒で，断面は円形と楕円形の 2 種があり，木製の栓子（マンドリン）を備えていた．胃鏡とはいうもののレンズ系をもたない単なる筒である[1),3),4)]．今日 Kussmaul の胃鏡と呼ばれるものがこれであるが，観察できたのは主として食道だったので，しばしば食道鏡といわれている．

口から胃までの距離（光源からの距離は 56 cm にもなる）が大きく，とうてい十分な照明は不可能で，それ以上に Müller が強調したことであるが，術前に胃洗浄を行ったにもかかわらず，胃液が絶えず逆流し管先端に液が溜まり観察が妨げられた．このためはたして先端が胃内に入ったかどうかは不明であるが，食道内

に深く挿入できたことは間違いない．いずれにしても，剣呑み師が真っすぐな棒，管を呑んで見せたことは頭部，頸部の姿勢を適切にすれば，口腔から咽頭，食道を真っすぐにできて食道鏡，胃鏡を食道内深部，さらに胃内に挿入できることを示したものであった．

不十分な結果に終わったものの，Kussmaul はこの試みを当時かなり重要と考えたようで，フライブルク自然科学協会（Freiburger naturwissenschaftlichen Gesellschaft）で「胃内視鏡検査について」という演題で講演しデモンストレーションを行って発表しているが，残念ながら口頭発表だけで論文にはしていない[3]．口から胃まで真っすぐにし，曲がらない管を胃まで挿入できることが，初めて発表はされたものの，同時代の人々には，その意義が十分理解できなかったようである．

なおその後 Kussmaul の指導の下に助手(注)の Müller は径 13 mm の管を用いて正常並びに病変のある食道例に検査を行い，正常者ではすべて挿入可能であったという．さらに彼は光源がもっと明るくなるようにランプの燃料として石油を用いることも試みている．以後このクリニックでは食道癌の症例に食道鏡検査が行われたというが，せっかくのこの試みも後にはまったく放擲されてしまった[1]．これは Kussmaul が，この業績を論文として発表しなかったことも一因で，彼自身その後ほかのことに興味が移り，以後これに関連した研究をまったくしなかったことも関連があろう．また当時まだコカインは知られておらず，適切な麻酔方法はなく，剣呑み師はともかく臨床例に食道鏡検査を実施するには患者の苦痛がきわめて大きく，その実施はきわめて困難だったと思われる[3]．

しかしすべての例に挿入可能であったことから，Kussmaul はフライブルク大学の耳鼻咽喉科の教授であった Killian 宛ての書簡の中で，胃鏡検査の困難の一つは

（注）

Kussmaul の教室では，彼が主任となった最初の頃は，助手の定員は 1 名で，3 年後にやっと 2 名になったという少数であった．そのほかには助手でない若干名の Doktoranden（医師），開業医，医学生などが非常勤で勤務していた．余談であるが，ドイツの大学の遺風を受け継いだ日本の大学も戦前は助手の定員はきわめて少なく，大所帯であった東大の第一内科でも教授，助教授以外の有給者は講師 1 名，助手 4 名のみで，他はすべて無給副手であった．Kussmaul の頃のフライブルク大学（正式名称は Albert-Ludwigs-Universität）も似たような構成で，より小規模だったのであろう．

なお Kussmaul のフライブルク在任は 1863～1876 年の間で，それ以前の 1854～1856 年は Heidelberg 大学の病理の私講師（Privatdozent）で，その間の 54～55 年には Würzburg の Vilchow のもとで勉学を行っている．Heidelberg 以後の 1857～1863 年は Erlangen で内科の研鑽を行っている．またフライブルク大学の教授職を務めた後には 1876 年に Straßburg（正式名称は Kaiser-Wilhelm-Universität）に移り，ついで 1888 年にはさらに Heidelberg に移っている．なお胃鏡以外の彼の業績としては，後年彼の関心は主として神経疾患あるいは糖尿病などへ移り，糖尿病時の Kussmaul の大呼吸が有名であり，結節性動脈炎を最初に記載したことでも知られている[1]．

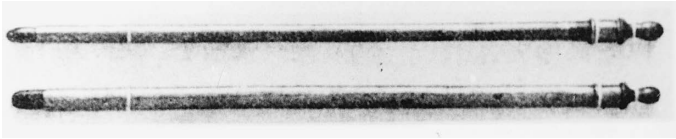

図 6-1　Kussmaul の胃鏡（実物）
〔文献 5）より〕

図 6-2　Kussmaul の胃鏡（複製）
外箱内面に「クスマウル氏ノ最初ニ用ヒタル食道鏡」と書かれている．九州大学医学部久保記念館蔵　（著者撮影）

克服できたが，問題はまだ解決しなかったと書いている[3]．

図 6-1 が Kussmaul の胃鏡の実物の写真で Schindler の胃鏡教科書[5]に掲載されているものである．この Kussmaul の胃鏡は，長いことフライブルク大学の Killian の机の引き出しにしまわれていたらしいが，明治 36（1903）年にフライブルク大学に留学された九州大学耳鼻咽喉科の久保猪之吉教授が Killian の机の引き出しにこの機器があったのを見たことがあるのを思い出し，後になって同教室より留学していた九大の当時の助教授に依頼され，昭和 6 年になって同じ Fisher 機械店で患者の歯の噛み跡まで忠実に複製されたものが九州大学耳鼻咽喉科教室に送られ，久保教授が学生によく講義で供覧していたと聞いている．なおこの複製は現在九州大学の久保記念館に食道鏡という名称で保存されている．福岡大学医学部外科の池田教授が会長を務められた第 65 回日本消化器内視鏡学会総会（2003 年 5 月）のとき，この内視鏡が特別展示されたので目にされた方も多いと思う．著者は九州大学第一外科の田中雅夫教授にご案内いただき，久保記念館で現物を見せてもらったが，歯の噛み跡があることはわからなかった．**図 6-2** は木箱に収納された器機一式で，木箱内面には「クスマウル氏ノ最初ニ用ヒタル食道鏡」と記載されている．**図 6-3** は，本体を木製のマンドリンとともに並べて示した．**図 6-4** は，



図 6-3　Kussmaul の胃鏡（複製）本体
本体から栓子（マンドリン）を抜きそれぞれの上方に並べてある．九州大学医学部久保記念館蔵　（著者撮影）

図 6-4　Kussmaul の胃鏡（複製）先端部
断面が円形のものと楕円形のものとがある．九州大学医学部久保記念館蔵　（著者撮影）

図 6-5　九州大学医学部久保記念館
（著者撮影）

その先端部で本体の断面は一方は円形，他方は楕円形であることがわかる．その横に並べたのはマンドリンの先端でそれぞれ内径に適合した形となっている．

現在九州大学の建物は大幅に改造，再建されたので久保記念館がどうなっているかわからないが，この複製が大切に保存されていることを願っている．先日聞いたところでは今でも久保記念館はある由で，**図 6-5** は大分以前になるが著者が訪れた折に撮影した久保記念館である．

なお Kussmaul の胃鏡の実物は後年フライブルク市の博物館に保存されていたが，第二次大戦中フライブルク旧市内が連合軍の激しい空襲を受けた際この博物館も焼失し，この胃鏡も破壊されてしまったという．したがって現在九大に残された複製だけが，当時の面影を伝える唯一の機器ということになる．

旧市内中心部にあったフライブルク大学の基礎医学系並びに他の学部の建物は，同じくフライブルクの空襲で破壊され，再建されたが，付属病院は旧市中心部より離れていて空爆を免れ，古い建物の多くが現在もそのまま残っている．しかし内科の建物は戦前の姿をとどめてはいるものの，Kussmaul が勤務していた当時のものではなく，1931 年に建て替えられたものだという．ただし Kussmaul の勤務

図 6-6　フライブルク大学付属病院正門
（著者撮影）

図 6-7　フライブルク大学付属病院内科病棟
この建物の 3 階（現地では正式には 1 階という）が Kussmaul 病棟である．（著者撮影）

していた当時の病棟の写真を見ると，現在の建物に非常によく似た外観であるが，階数が今より少ない．古い写真では以前の建物の中庭に大理石作りの Kussmaul の立像があったが，現在の建物の玄関口は工事中のためか，石像は撤去されて見当たらない．一方 Killian の勤務していた耳鼻咽喉科はまったく近代的な建物に立て替えられている．**図 6-6** は現大学付属病院の入り口，**図 6-7** は内科病棟の一部で，この建物の日本流にいえば 3 階に当たるフロアーが現在 Kussmaul 病棟と呼ばれる病棟で，内部の一隅に Kussmaul の業績を示した展示があるが（**図 6-8**），ごくわずかのものが展示されているだけである〔ドイツの呼び方では日本の 2 階が 1 階であるが，図 6-7 でこの建物の 2 階に当たる部分はいわゆる中 2 階で，

図 6-8　Kussmaul 病棟の一隅にある Kussmaul に関する展示
左下に当時の病棟の写真がみられる．（著者撮影）

番号外となって Kussmaul 病棟は 1 階と呼ばれている（図での 3 階に相当）．なお Kussmaul に関する展示中左下に写真で見える建物は，Kussmaul がこの試みを行った頃の建物である〕．

また Désormeaux 自身も Kussmaul の内視鏡を使って食道の検査を行ったといわれ，それについては彼の弟子の Labarraque が報告している[3]．実際には Désormeaux でなく弟子の Labarraque が行ったものであろう．それによると腐食による食道狭窄部の観察に成功した例が 2 例あったこと，食道癌が疑われたが検査の結果正常と判明した例があったことが強調されている．

剣呑みについて

剣呑みを行う芸人は，剣呑み師あるいは呑刀師といわれる．後年軟性胃鏡を開発した Schindler によると，Kussmaul が試みるより 20 年ほど前に Glasgow（グラスゴー）の Campbell が同じように真っすぐな器具を食道内に挿入することを考え，剣呑み師に依頼したものの断られて，断念したという[5]．本来刀とは打ち刀あるいは太刀で片刃で反りがあるもの（**図 6-9**），一方剣とは真っすぐで反りがなく両側に刃がある両刃のもの（**図 6-10**）をいう．剣は武器ではあるが，仏教で密教の法具として用いられ，不動明王の持ち物として知られている．**図 6-11** は中国北京市郊外の潭柘寺の不動明王像で右手に剣を持っている．したがって実際に剣呑み師が呑めるのは反りのある刀でなく真っすぐな剣のはずであるが，多くの剣呑みの絵をみると，刃を身体の内側に向け峰を外側にして刀を呑んでいる．しかしこれでは反りがあって呑めないはずで，このような図に描かれているのは，おそらくその大部分は手品的なものだったと思われる．したがって著者は呑刀とは手品的なもの，本当に呑んで見せるのは剣呑みというべきだろうと思っ



銘　備州長船祐定作
（天正―備前）
室町末期　約四三〇年前

図 6-9　刀

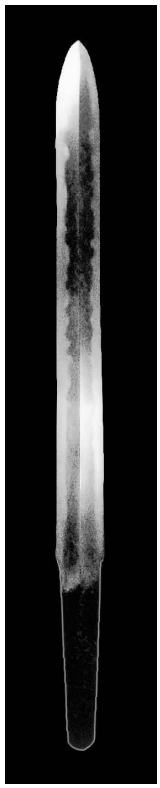

銘　藤原守国
正保三年二月吉日
江戸時代初期（一六四六年）



無銘（宇多）
室町時代後期　約四七〇年前

図 6-10　剣

図 6-11　不動明王（北京市郊外　潭柘寺）
右手に剣を持っている．　（著者撮影）

ている．しかし刀という用語には広義には刀剣全般を指す場合もあるので，どちらでもよいのかもしれない．

剣呑み師が剣を呑むときの姿勢は，洋の東西で違いがあるようで，欧米では上体を真っすぐにした**図 6-12** のような姿勢であって，Kussmaul の実施した呑み込

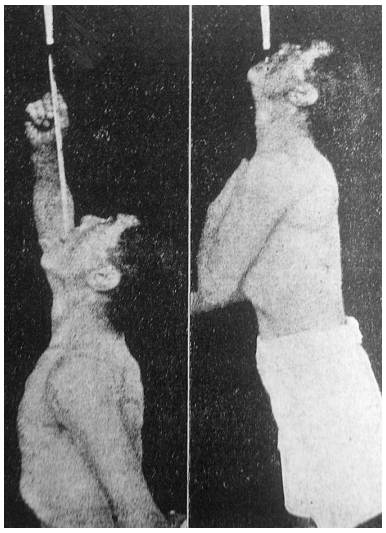

図 6-12　欧米の剣呑み師の姿勢
〔文献 6）より〕



図 6-13　中国人剣呑み師の剣呑みの姿勢　〔文献 6）より〕

図 6-14　久保の食道鏡検査時の姿勢
中国人剣呑み師の姿勢とほぼ同じ姿勢である．　〔文献 6)より〕

むときの体位も上体を立てた姿勢であったようである．また中国人の剣呑み師は**図 6-13** のように上体を前屈みにした姿勢で行っていたようである．しかし後述する日本の剣呑みに関する多くの図では，上体を起こした欧米で見る体位で描かれたものが多く，この体位のほうが一般的であったのであろうか？ 久保は剣呑み師 3 例について試みた実験を論文にしているが，いずれも中国人で同じように身体を前屈した姿勢で行ったとしている[6)]．久保は食道鏡検査の体位として同様な姿勢で行っており（**図 6-14**），中国人の剣呑み師の姿勢と同じであることから，この姿勢が合理的であると述べている．なお久保が見たところでは剣呑み師は偏

平なものは容易に呑めるが，断面が円形のものはなかなか呑みにくいようであったという[6)]．

久保によればすでにギリシャ時代から見世物としての剣呑みがあったようで，紀元前 300 年にアテネの Demades がスパルタ人の Agis の刀が短いのを侮って，「そんな刀は手品師が呑むものだ」と言ったという記載がある由である．また槍を呑んで見せた例もあったという．また 1777 年に Stevens は剣呑み師に管を呑ませて胃液を採取したともいわれている[6)]．日本で剣呑みが文献に出てくるのは元禄の頃で，塩屋長次郎，あるいは塩売長次郎という者が呑んでみせた記録がある[7)]．塩屋長次郎は太刀，刀ばかりでなく，牛馬をさえ呑んで見せるめくらましが非常に上手だったといわれ，難波で非常にはやり，元禄の頃江戸に出て来たようで，塩屋九郎衛門一座の者ともまた塩を売っていた者ともいわれる．『西鶴置土産』[8)]にも，ある男娼が優男で塩屋長次郎顔まけという記載があるように，塩屋長次郎はかなり有名だったようで，同じ塩屋を名乗る見世物がいくつもあったという．また剣呑みには豆蔵というのも知られている．豆蔵は大阪では忠七とも呼ばれ，剣呑みや，豆ととっくりを手玉にとる見世物を得意とし，滑稽な身振りや口上で手品や曲芸をして銭を乞うた大道芸人である[9)]．貞享・元禄（1684～1704 年）の頃，摂津の国に豆蔵という乞食がいて，大阪市内で種々の曲芸をして人気があり，以後このような見世物の芸の名称に，豆蔵の名前が使われるようになったといわれる[9)]．

いくつか剣呑みを扱った図を紹介してみよう．**図 6-15** は 1712 年発行の日本最初の百科事典ともいうべき『和漢三才図会』巻 16 芸能の部に幻戯（めくらまし）という項目に出ているものである．「足に火を履いたり，ちょっとの間に種から花を咲かせたり，子供の腹を裂き，瓜の種をそこにまくと暫くして実がなる，それを皆で食べる，2 尺ばかりの刀を口から身体に差し入れ，また抽き出すとかの術を行い，あるいは座中水を溢れさせ，人は深淵に溺れるように錯覚する術などを行うが，このような幻戯はいずれも術によって見せるだけで，人の目をくらますもので，何等益はない」と書かれている[10)]．

図 6-16 は『北斎漫画』第十編に出ている剣呑みの図で，呑刀，馬を口から吹き出す，合掌した手から波を出す，着物の袖の中から多数の踊る小人物を出す，壷から仙人を出すなど手品に類したものが描かれている[11)]．このような項目に記載されていることからみても，実際に剣を呑んだのではなく，まやかしであったと思われる．

『東海道中膝栗毛』を書いた十返舎一九の絵入り本『金儲花の盛場』（1830 年）[12)]にも**図 6-17** のような絵がある．真っすぐにして呑んでいるのであるいは実際に呑んで見せた写実かもしれない．いずれにしても寛政，文化，文政当時，江戸にこのような見世物が大道芸として当時の盛り場―両国，浅草観音裏手の奥山，上

図 6-15　『和漢三才図会』[10]所載の剣呑みの図

図 6-16　『北斎漫画』[11]中の剣呑みの図

図 6-17　『金儲花の盛場』[12]中の剣呑みの図

野広小路辺りで行われていたようである．

なお実際に呑むのではなく，トリックとしての剣呑みとしては，ゴムチューブや金属の鞘をあらかじめ呑み込んでおき，この中に刀を収める．柄の取り外しのできる刀を用い，柄を口の中に残し，刃の部分は袖に滑り込ませる，刃が柄の中に収納されるようになっていて刃を柄に引き込ませる，時計のゼンマイのような刃の刀で口の中で丸める，などの方法が知られている[13]．馬を呑んで見せるのも，まったくのトリックで横を向いた術者の観客からみて反対側に三角型に切り込みを入れた黒い布を，その頂点を術者の口に相当する位置に置き，その布をそのままに少しずつ馬を曳いていけば，馬体は布に隠され，切り込み部分だけに馬の姿が残って，あたかも次第次第に口内に入っていくように見えたものらしい．当時の暗い照明では，このような簡単なトリックでも，いかにも術者が馬を呑んでいるように見えたものであろう．

不動信仰と剣呑み

不動明王信仰と剣呑みが関連した話もあって，成田のお不動さんに因んだ祐天上人の説話が知られている．不動明王は仏教の守護神で右手に剣を持っている．『祐天上人一代記』に成田山のお不動さんに祈願して夢の中で不動明王に剣を呑まされて出血し，それとともに鬼が飛び出し，以後悟りを開き非常に利口になったという話が出ている[14]．**図 6-18** はこの本に出ている図である．このことは剣を呑むことが非常な不思議として一般に受け取られていたことをうかがわせる．

図 6-18　祐天上人が成田不動尊より剣を呑まされる図
（祐天上人一代記[14]より）
血を吐き口中から鬼が飛び出し，以後悟りを開き利口になる．

文　献

1）Kluge, F.：Adolf Kußmaul 1822-1902, Eine biographische Skizze（Aus Anlaß der Verleihung des Adolf-Kußmaul-Preises am 21. Juni 1991）5. Auflage 1996 S.15-42, Falk Foundation e. V. Freiburg
2）Edmonson, J. M.：History of the instruments for gastrointestinal endoscopy. Gastrointest Endosc　37(2)：27-56, 1991
3）Killian, G.：Zur Geschichte der Oesophago- und Gastriskopie. Deutsch Ztsch f Chir　58：499-512, 1901
4）Vilardell, F.：Digestive Endoscopy in the Second Millennium—From the Lichtleiter to Echoendoscopy. Grupo Aula Médica, Madrid Thieme, Stuttgart, 2006
5）Schindler, R.：Gastroscopy—The endoscopic study of gastric pathology（2nd ed）. 2-3, University of Chicago Press, Chicago, 1950
6）久保猪之吉：呑刀師と食道鏡検査法並びにその医学的考察．耳鼻咽喉科　5(1)：35-45, 1932
7）三谷一馬：江戸庶民風俗図絵．p.389-390，三樹書房，東京，1999
8）井原西鶴：西鶴置土産．片岡良一 校訂，p.88，岩波文庫，岩波書店，東京，1967
9）小野武雄：江戸時代風俗図誌 第 2 巻 見世物風俗図誌．p.60-61，展望社，東京，1977
10）寺島良安：和漢三才図会 巻 16 芸能（島田勇雄，竹島淳夫，樋口元巳 訳注：和漢三才図会 4）．p.172-173，東洋文庫，1986，平凡社，東京
11）葛飾北斎：北斎漫画 十編（文政 2 年版）（復刻，永田生慈 監修解説：北斎 漫画 二）．p.256，岩崎美術社，東京，1987
12）十返舎一九：金儲花の盛場．（旧国会図書館蔵本）
13）Ricky Jay：Learned pigs and fireproof women. 1986（鈴木 豊雄 訳：世紀末奇芸談. 364-367，パピルス，東京，静岡，1995）
14）祐天上人一代記　二．（成田山新勝寺図書館蔵本）

白熱白金線光源の開発

第7章　白熱白金線光源の開発

電気による照明の発展

Kussmaul により，真っすぐな管でも胃内に挿入できることが明らかになったが，前章で述べたごとく Kussmaul の胃鏡では光源とした Désormeaux のランプは非常に暗く，十分な観察は到底不可能であった．

消化管内視鏡の問題点の一つは光源の解決にあった．したがってこの面の進展のなかったその後 10 数年間は，この領域に進歩はまったくみられなかった．

確かに胃のように口から離れた部位を観察するのに，細い管を通して反射鏡を使って体外から照明する方式では，光量はきわめて不足し，胃鏡への応用が難しかったのは当然であろう．この解決には直接光源を体内に挿入する必要があったが，当時としてはこれはできないことであった．まだ電気による的確な照明法がなかったのである．

ここで電気による照明の発展を振り返ってみよう（**表 7-1**）．当時電気による

表 7-1　電気による照明の発展

アーク燈	Davy	原理の発見	1802 年
		炭素の純化	1845 年
		発電機の実用化	
ガラス管内白金フィラメント封入		真空ポンプが未熟で不成功	1820 年
白熱白金線光源		内視鏡へ応用	1860 年代
炭素フィラメント電球	Swan	不十分なもの	1878 年
白熱電球	Edison	研究着手	1878 年
		炭化木綿糸フィラメント	1879 年
		炭化竹フィラメント	1880 年
電燈の一般化		ニューヨーク中央発電所完成（6,000～7,000 個の照明）	1883 年
小型電球	Nitze & Leiter	膀胱鏡に使用	1886 年

〔文献 1）を参考に作成〕

照明法としては，すでにアーク燈があった．Davy によるアーク燈の原理の発見は 1802 年に遡るが，初期にはその実用化に種々の困難があった．1845 年に炭素の純化が成功し，さらに発電機の実用化があって，初めてアーク燈は照明光として利用しうるものとなったが，戸外ではともかく狭い室内では光が強すぎ，さらに利用できる電源の関係もあって，内視鏡に利用するのは不可能であった．第 5 章で述べたごとく，Désormeaux も，彼の内視鏡にその応用を考えてはいるが，結局は断念している．

一方導線に電流を通ずると電気抵抗により熱を発生し，融点の高いものを導線に選べば白熱した場合光が得られることは，すでに 1828 年に物理学者の Pfaff が白金線に電流を流せば光が得られることを述べているという．このことは電気ストーブが赤熱した場合暗い部屋で見るとかなり明るいことからも想像できよう．この原理を利用して十分な光量を得るには，導線を細くし，できるだけ高温にする必要があるものの，当時の技術ではまず導線の加工に困難があった．しかも細い導線は空気中で容易に酸化するため通電は真空中で行う必要があって，1820 年にはガラス管内に白金フィラメントを封入し，管内を真空にすることも試みられてはいるが，当時はまだ真空ポンプが不完全で十分な真空が得られず，これを光源として利用することは不可能であった．しかしその後真空にする代わりに流水で冷却しつつ白金線に電流を通ずればきわめて明るい光が得られることがわかり，これを光源に用いることが可能になった[1)]．これについては後述する．

白熱白金線光源の応用

1．熱を利用した治療

フィンランドの Crusell は白熱した白金線を，止血の目的で焼灼に，あるいは外科的切開の目的に使用したという．これらの試みは 1841 年まで遡るらしい．さらに Theodor von Middeldorpf はこれをいっそう発展させ，この方法を烙鉄を用いた焼灼治療に取って代えたという．とくにスネアーを用いて電流を通ずる方法は種々の治療に応用されたらしい[2)]．さらに Wien の歯科医 Heider は 1845 年に，白熱白金線を用いて歯髄の焼灼摘除を行っており，フランスの Sedillot は 1849 年に腫瘍の治療に，イギリスの Marshall は頰の瘻孔，さらに膿瘍，チステ，外傷，出血，痔核の治療などに白熱白金線を使っており，そのほかにも Reuter らによれば幾多の治療への応用が試みられている[3)]．なおこの目的に銅，鉄，銀などを使うことも試みられたが，白金以外の金属では使用することは不可能であった．

2．diaphanoscopy, splanchnoscopy

身体内腔に光源を入れ，体壁を通して見える光を観察し内臓の状況を知る透光

観察法（diaphanoscopy）は，パリの Ratier により 1843 年に始められた．Ratier の試みは「皮下組織の新しい検査法」という題名で，パリの Gazette. med に 1843 年に発表されたというが，当時このために利用しうる体内挿入用の光源がまだなく，膣あるいは直腸内を太陽光で十分照明し，その光を通して膀胱を見る方法であった．さらに 1845 年には，Cazennave がこの照明方法を用いて膀胱内に挿入した尿道カニューレによる膀胱内の観察を行ったという．そのほかの diaphanoscopy の試みについては Fonssagrives がガイスラー管（物理機器メーカーの Geissler が作った真空放電管）を膀胱・膣・瘻に応用し，Czermak も太陽光，あるいはガス・ライトを用いて喉頭の検査を行ったと伝えられ，Gerhardt（1860 年）がその効果を確認したとしている[4]．また Neugebauer は光源にマグネシウムライトを使って卵巣嚢腫を観察し，Aubinais はこの方法で子宮内胎児の動きを観察したという．

1867 年には，Kiyev（キエフ）の Millot は 2 個の白熱白金線光源を冷却装置のない細いガラス管に組み込み，このガラス管を直腸内に挿入し腹壁を通して見える光による透光観察法（splanchnoscopy）を実施し，実際にこの方法で卵巣嚢腫が確認できたことをデモンストレーションで示し，さらにパリでの国際内科学会でイヌ，ネコでの実験を提示したともいう[4]．Millot の機器は長さ 21 cm，径 2 cm のものだったという．しかし白金線が高熱を出すため，このときは 15〜20 秒ごとに検査を中断しつつ実施したようである[5]．1868 年には Lazarewitsch が Millot の方法で女性骨盤内の検査を試みているが，強い熱の発生で成功しなかったといわれる[2)〜4)]．

しかしその後 Breslau のユダヤ人歯科医 Julius Brück は Störer の協力で作製した水冷式の器具を用いて透光観察法（diaphanoscopy）に成功している（1867 年）．これは 1866 年のこととともいう[2),5)]．この機器は長さ 8 cm，径 2 cm の二重になった管状のガラス瓶で，内側の瓶内に白金線光源を内蔵し，外側の瓶に流水を通して内側の瓶内の白熱白金線光源の熱を冷却するものであった．すなわちこの器具は直接白熱白金線に流水を通して冷却するものではなかった[6]．**図 7-1** はこの光源装置一式で長短 2 種類のものが 1 セットとして収められている．また**図 7-2** はその近接像である．二重になった内部の管が見えるが，この図からは内部の詳しい構造はわからない．いずれにしてもこの器具によって直腸を通して間接的に照明し，尿道，膀胱内に挿入した内視鏡で，これらの臓器の内腔を観察することが可能となった（diaphanoscopy）．しかしこの方法には種々の技術的制約があって不満足なもので，以後この方法が内視鏡の世界で主流となることはなかった．さらに diaphanoscopy は，この当時消化器科の医師にも応用され，胃内に腫瘤がある場合胃の中に水を満たし，次いで光源を挿入し光らせると腹壁が薄い場合には外部から腫瘤を認めえたといわれている．

図 7-1　Brück の Diaphanoskop セット一式（Brück）
セット内に長短 2 種の Diaphanoskop がある．
ウィーン医科大学医史学研究所 Nitze-Leiter 内視鏡博物館蔵品　（著者撮影）

図 7-2　Stomatoskop と Urethroskop（Brück）近接像
二重管構造であるが，内部の詳細は不明．
ウィーン医科大学医史学研究所 Nitze-Leiter 内視鏡博物館蔵品　（著者撮影）

3．Trouvé の内視鏡光源[7)]

白熱させた白金線で創傷内部を照明できたことから，これを体内挿入可能な光源として内視鏡への応用が始まった．

前述のごとく 1867 年に Breslau の Brück 並びにキエフ，パリの Millot は白熱白金線を使った電気的な照明法をそれぞれ独自に開発したが，この機器は非常に明るかったものの，かなりの熱を発生し冷却用のシステムが必要であった．この問題を解決したのがパリの技術者 Gustav Trouvé である．Trouvé は種々の機器を作っているが，polyscope がもっとも知られており，いわゆる pantoscope を 1869 年，さらに polyscope électrique を 1873 年に作製している[7)]．後にこの機器はさらに改良され，多くの人に種々試みられている．すなわち Amussat，Gillot，Trélat が鼻鏡，Gollard が膣，Péan が手術野，Collin が動物の胃瘻孔などの観察に試みている．Necker 病院では Guyon が直腸，膀胱，膣の検査に用い，また鼻鏡，喉頭鏡，耳鏡と同様胃鏡あるいは食道鏡としても使われたという．なお膀胱，尿道の観察には膀胱内の尿で熱が吸収されるためとくに水で冷却する必要はなかったという．

図 7-3 が Trouvé の polyscope で，安定した電気の供給のもとでは十分な光量が得られ，一様な観察が可能となって胃の観察にも使われたというが，実際に胃の観察に広く使われたという確かな証拠はない．胃の検査は章を改めて後述するが，Mikulicz-Leiter が Trouvé の照明法をさらに改良するまで[8),9)]は実際には不可能だったのではないだろうか？

もちろん他の臓器でも狭い内腔を照らすには白熱白金線の発する熱が強い障害となったが，条件によっては空気だけでも十分冷却可能であった．この場合は連

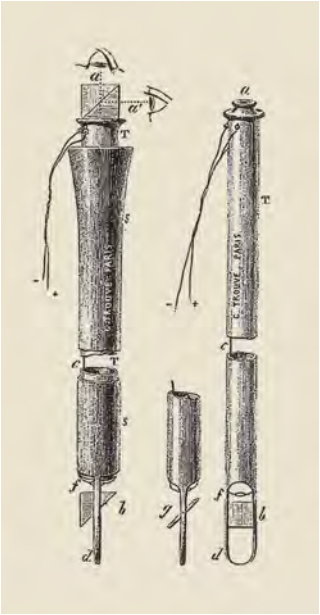

図 7-3　Trouvé の polyscope électrique
先端にプリズムと本体外側に白熱白金線光源がある．
〔文献 7）より〕



図 7-4　Trouvé の各種観察用機器
照明のための反射鏡（レフレクター）は放物面となっている．
a：歯科用，b：45°に固定された喉頭鏡と一体のレフレクター，c：咽頭，膣，直腸用，d：鼻腔検査用　〔文献 7）より〕

続的でなく間欠的に通電し照明したようである．しかし Nitze は流水で冷却する方法に固執し，その実現のために多くの時間と投資を強いられたといわれている．

さて Trouvé の polyscope はプリズムと 1 個のレンズを備え，本体の外側に設けた白熱白金線光源で照明し，当初は 45°の範囲を見ようとしたものらしい[5),7),9)]．しかし真っすぐな機器では解剖学的構造に適応できず胃内には入らなかったともいわれるが，この辺りの詳細は不明である．いずれにしても Trouvé の功績は機器先端に備えた光源で電流を使って観察対象を照明したことで，2 個のプリズムを備え 2 人で観察する機器も作っている．またガリレイ式望遠鏡に準じた光学系を組み込み，2.5 倍の拡大像を得ることも可能としているが視野の拡大は得られなかったという．後になって Nitze はこの機器を水冷式としたため，Nitze-Leiter と Trouvé の間で，激しい特許争いがあったといわれている．しかし最終的には先端照明に関して Trouvé の優先権が認められたという．**図 7-4** は Trouvé の白熱白金線光源を用いた各種の観察用器機[7)]で，照明のための反射鏡（レフレクター）は放物面となっている．図 7-4a は歯科用で，レフレクター部をゾンデに取り付ければ胃の照明にも用いられるという．図 7-4b は鏡が 45°の向きに固定された喉頭鏡と一体になったレフレクターである．図 7-4c は咽頭，膣，直腸用のもの



図 7-5　Trouvé の各種観察用器具
a：咽頭用，b：喉頭用，c：喉頭および鼻腔用機器
ウィーン医科大学医史学研究所 Nitze-Leiter 内視鏡博物館蔵品　（著者撮影）



図 7-6　Trouvé の観察用器具の光源部と観察用反射鏡
盃状の光源部に白金線が認められる．上面に（画面で左方）反射鏡が付属．ウィーン医科大学医史学研究所 Nitze-Leiter 内視鏡博物館蔵品
（著者撮影）

で，光は検者の目に直接到達することなく対象を照明できた．図 7-4d は鼻腔検査用に作られたものである．**図 7-5** は実物で咽頭用，喉頭用，鼻腔用のものがみられる．また**図 7-6** は別の機器の先端部で，楕円形の盃状となった光源部に白金線が認められ，その上面に反射鏡が付属している．

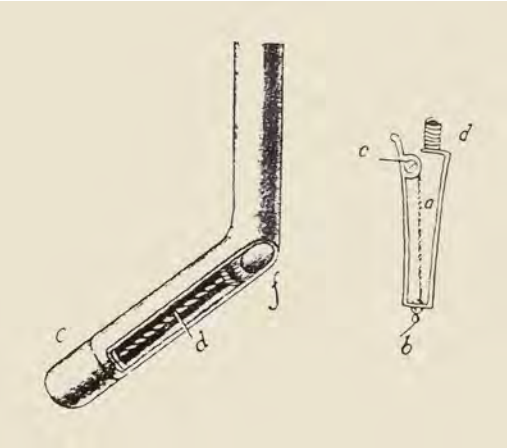

図 7-7　Nitze-Leiter 膀胱鏡先端部の白熱白金線光源
左の図；c：キャップ，d：光源部，f：レンズ
右の図；a：白金線，b：接点，c：白金線の固定部，d：本体側の接点　〔文献 11）より〕



図 7-8　ウィーン医科大学医史学研究所 Nitze-Leiter 内視鏡博物館展示の膀胱鏡先端部
ガラス窓内に白金線が認められる．（著者撮影）

4．Nitze-Leiter の膀胱鏡

白熱白金線を光源とした本格的な内視鏡は Nitze および Leiter の作製した膀胱鏡であった[3),5),11)]．Nitze の膀胱鏡は水冷式の白熱白金線光源を備え光学系にレンズを組み込み，単なる筒に比べてはるかに広い視野をもつものであった．Nitze-Leiter の膀胱鏡は 1879 年に作られ，**図 7-7** 左はその先端部の白熱白金線光源である[11)]．先端部は現在の膀胱鏡のように屈曲しているが，これは光源（d）のためで，光学系が曲がっているわけではない．f がレンズで，真っすぐ前方を見る方式であった．光源（d）は先端のキャップ（c）を外し取り替えることができた．図中右が交換可能な光源部分で白金線（a）がバネで固定され，下端はガラスで絶縁されている．b がキャップ側，d が手元の接点である．また**図 7-8** は現在ウィーン医科大学医史学研究所付設の Nitze-Leiter 内視鏡博物館に展示されている実物の先端部である．ガラス窓内に白金線が認められる．

5．電球による照明

その後の電気による照明として，Swan が曲がりなりにも炭素フィラメントの電球を完成させたのは 1878 年といわれるが，本格的な白熱電球の完成は Edison の手を待たなければならなかった．Edison は 1878 年に白熱電球の研究に着手し，フィラメントとして種々のものを炭化して使用することを検討しているが，当時の真空ポンプでは空気を十分には除去できず，当初は炭化した紙をフィラメントとしてわずか十数分間の発光を見たのみであった．さらに金属フィラメントも試みているが，これもうまくゆかず，結局再び炭素に戻り 1879 年に木綿糸を炭化

し，これをフィラメントとして初めて長時間発光可能な電球を完成した．確かに電気の導体で 3,000℃以上の高熱で溶けないものは炭素とタングステンのみである．その後フィラメントの材質として 1880 年に竹が最適であることがわかり，なかでもわが国の京都府下岩清水八幡宮境内の竹がもっとも良いとされ，以後この竹が約 10 年間使用された．現在京都府下，岩清水八幡宮の一隅にこのとき用いられた竹を産出した竹やぶが残っており，由来が記されている．なお電燈が一般の照明用として広く利用できるようになったのは，1883 年にニューヨークに中央発電所が完成し，送電を始め同時に 6,000～7,000 個の電燈の点燈が可能となって以来のことである[1]．

Edison の白熱電球が実用化されるに及び，当然これを内視鏡に利用しようとする試みが始められた．Leiter は 1883 年にウィーンで開催された国際電気博で Edison の電球を見て，この応用をはかり，電球自体は間もなく小型化され，Nitze および Leiter により，1886 年に至って初めて先端に小型電球を組み込んだ内視鏡（膀胱鏡）が作られ，これまでの白熱白金線光源と煩わしい水冷装置が不要となった．このようなことから 1890 年代にはもう今日とほとんど同じ形式の膀胱鏡，尿道鏡が製造販売されるようになったようである[9),10)]．

第 9 章で述べるその後の胃鏡の発展も，この膀胱鏡に範をおいている．

文　献

1）科学の事典（第 2 版補訂版）．p.91，151，岩波書店，東京，1980

2）Lauridsen, L.：Laterna Magica in Corpore Humano—From the History of Endoscopy. p.27-30, hos Isager Bogtryt, Svendborg, Denmark, 1998

3）Reuter, M. A., Engel, R. M., Reuter, H. J.：History of Endoscopy—An illustrated documentation Kommissionsverlag. W. Kohlhammer, Stuttgart, 1999（p.157～）

4）Payen, J.：La construction des instruments scientifiques en France au XIXe siecle. P. R. de Clerq（ed.）：Nineteenth century scientific instruments. Papers presented at the Fourth Scientific Instrument Symposium, Amsterdam, 23-26 October, 1984（Editions Rodopi B. V,, Amsterdam, 1985）, p.159-182（文献 3 による）

5）Reuter, M. A.：Geschichte der Endoskopie. Karl Krämer Verlag, Stuttgart, Zürich, 1998

6）Vilardell, F.：Digestive Endoscopy in the Second Millennium—From the Lichtleiter to Echoendoscopy. p.44-45. Grupo Aula Médica, Madrid, Thieme, Stuttgart, 2006

7）Trouvé, G.：Polyscope électrique et lampe de surété pour poudriéres et mines. Les Mondes 44：607, 611-615, 1877

8）Seydl, G.：Mikulicz und die Gastroskopie. Referat gehalten am Symposium der Internationalen Nitze-Leiter Forschunggesellschaft für Endoskopie ‘150 Geburtstag von Mikulicz-Radecki’. 21-22, Jan. 2000, Josephinum, Viena

9）Modlin, I. M.：A Brief History of Endoscopy. 32-33, MultiMed, Milano, 2000〔アメリカ消化器内視鏡学会（ASGE）が会員に配布〕

10）Edmonson, J. M.：History of the instruments for gastrointestinal endoscopy. Gastrointest Endosc　37(2)：27-56, 1991

11）Casper, L.：Handbuch der Cystoskopie. S. 5, 6, Verlag von Georg Thieme, Leipzig, 1905

第8章 喉頭鏡と硬性食道鏡

喉 頭 鏡

Bozzini の Lichtleiter でも凹面鏡，平面鏡を備えた側視用のスペクラを使えば喉頭の観察は多少はできたが，声門，声帯は喉頭蓋が邪魔して当然ながら十分な観察は不可能であった．

1829 年に Babington が喉頭観察のための器具について London Medical Gazette（第 2 巻，555 頁，1829 年）に発表しているとのことであるが，小野[1)]によれば，この器具は**図 8-1** に示すように長い柄の銀の針金の先端に鏡を付けたもので，図の下方に示すように舌圧子が連結されている．鏡部分で軟口蓋と口蓋垂を圧迫し，連結した舌圧子で舌根を前方に押せば，咽頭上部は展開し喉頭蓋と喉頭上部の観

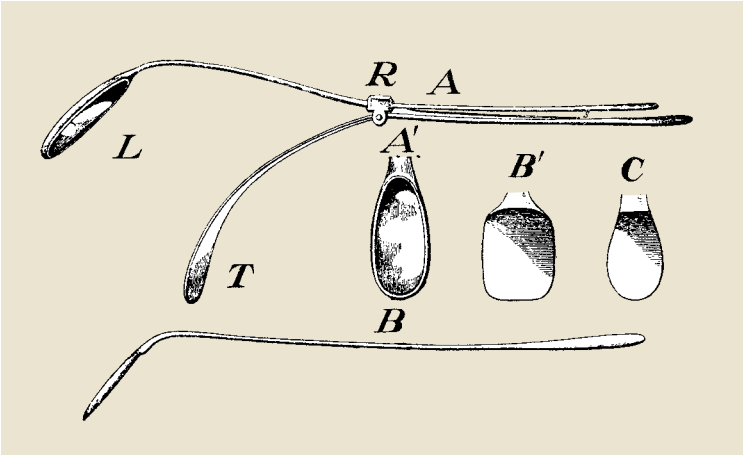

図 8-1　Babington の喉頭鏡（小野による）
A：1829 年に製作された喉頭鏡，L：喉頭鏡の反射鏡部分
T：舌圧子，R：両者を連結する金具，A′：前面から見た喉頭鏡
B：1829 年より 1835 年の間に作られた喉頭鏡，B′：その前面
C：1829 年より 1835 年の間に作られた卵円鏡
〔Morrell Mackenzie「喉頭鏡の使用法」を改変．文献 1)による〕

察が可能であった．しかし声帯の運動を観察しえたかどうかは不明である．いずれにしてもこの当時喉頭内面を観察するには，喉頭蓋が克服し難い障害物となって十分な観察はできなかったようである．したがって第 4 章で述べた Avery の器具でも声門の観察ができたかどうかはわからない．

一方スペイン生まれのパリ音楽学校教授の声楽家 Manoel Garcia は 1854 年に小さい歯科用の鏡を用い，手鏡による日光の反射を照明に使って，自身の喉頭を覗くことを試み，声門のみならず，気管の一部まで見ることに成功し，声門が静かに開閉し，発声に際し動くことも認めている[1)~3)]．

Garcia は音声の生理に興味をもち，1840 年にフランス協会に「Mémoiresur la voix humaine（人間の音声について）」を発表したが，その観察所見をそのまま 1855 年に「人間の音声に関する観察」として記述し，生理学者 Sharpey によりロンドンの Royal Society に報告してもらったという[1),3)]．

この報告では Garcia 自身の観察が詳しく記載されているというが，彼自身声楽家であったため咽頭の筋肉をコントロールすることに慣れており，悪心を感じることなく異物を咽頭に長時間接触させることができたことがこの試みの遂行に利したようである．

なお Garcia は早い時期に歌手をやめ，医学と公衆衛生の勉学をパリで始めている．さらに彼は喉頭用の鏡と照明用の反射鏡を用いた喉頭鏡を作製し 1855 年にこの喉頭鏡を公表し，国際的に高い評価を得たという[4)]．

この反射鏡は中央に穴をあけた径 8～12 cm のもので，検者の目の前に置き光源としては当初石油ランプを用いたが，後にはガソゲンランプ，さらに電気による照明も行ったという[4)]．

さらに 1857 年になってチェコの Türck は Wien（ウィーン）で長い柄のついた鏡を使って喉頭の観察を始めている[1)]．彼は自身の試みの前にすでに Garcia の業績があることを知っていたといわれるが，彼自身の言によれば咽頭の検査に小さい鏡を使うことは偶然に思いついたことで，この方法は彼自身の創案であると主張していた．照明光は日光であった．さらに Budapest（ブダペスト）の Czermak はウィーンで Garcia の喉頭鏡と同様な方法で咽頭鏡検査に成功し，写真撮影にも成功し，その成果をウィーンの Academy of Science で発表したという[4)~6)]．なお[5)]当時は乾板もフィルムもまだ発明されておらず，写真としては銀板写真（ダゲレオタイプ）か湿板法（コロジオンタイプ）しかなく（p.138 参照），はたしてこれで十分な写真記録が可能であったかどうか疑問である．

Czermak は照明光として日光のみならずランプの光も使用し，穴をあけた大きい凹面鏡の使用を提唱していた．なお Türck は，観察時のこの額帯鏡の固定にはその枠を歯で支えていた．メガネ式の枠に額帯鏡を取り付け，より便利な器具にしたのは，彼の弟子の Semeleder で 1858 年であった[1),4),5)]．なお Semeleder は

1859 年に Türck の方法と同様な喉頭鏡を作って，特殊な舌圧子を用いて，食道上部も観察し，1862 年には食道鏡についての記述の中で，将来は誰かが胃内を観察できる器具を作るだろうと予言している由である[4),5)]．

Czermak は最初の発表後 2 週間も経たないうちに，1858 年にウィーンの医学会で咽頭鏡検査を実際にデモンストレーションで公開している．その席には Türck も出席していて，診断のために喉頭鏡を使ったのは自分が最初であるとプリオリティを主張し，Czermak もこれを認めたという．しかし 1859 年には Czermak，1860 年には Türck がそれぞれ喉頭鏡に関するパンフレットを発行し，さらに両人はそれぞれパリで，対抗的にまったく別個に喉頭鏡検査の技術の公開実験と講演を行った由である[1)]．Czermak の喉頭は大きくしかも鈍感で，好奇心と興味に溢れた聴衆を前に，自身モデルになって喉頭鏡検査を手軽に行って説明したといわれている[1)]．その後両人の感情的なもつれはますます激しくなって，ついに Czermak は法的手段に訴えたという．両人はそれぞれフランス帝国学士院賞の候補として別々に申請したが，調査に当たった委員会はプリオリティには触れずに，喉頭鏡を紹介した功績に対し，この両人に賞を授与したという[1)]．

いずれにしても Garcia が最初に喉頭鏡検査に成功し，Türck は最初に臨床に応用し喉頭疾患の臨床所見を詳細に記載し，Czermak は喉頭鏡を実用的な器具に発展させ，広く普及させた功績があるといえよう．その一方 Babington，Avery の喉頭観察に関する試みは十分な成果があったとは言い難く，その後の臨床応用もなかったので，これらの業績は喉頭鏡の歴史のうえでは除外するのが，その後の一般的な見方のようである[1)]．その理由の一つは喉頭鏡は玩具であると馬鹿にされ，正当に評価されなかったこともあったようである．

Mackenzie, M.（1837～1892）は 1866 年に最初の著作『喉頭鏡の使用法（Use of the Laryngoscope）』の中で喉頭鏡の歴史並びに新しい器具，検査法を詳細に紹介しているが，1880 年にはコカインはまだ発見されておらず，それにもかかわらず多数の咽頭疾患を記載し，鉗子の角度などに関して詳細な検討を行ったことは驚異に値する．このような彼の大きい業績は彼の教科書『咽頭及び鼻疾患（Diseases of the Throat and Nose）』に書かれており，この書は今日までこの領域の文献の基礎とされている[1)]．なおこの図書の第 1 巻は 1880 年，第 2 巻は 1884 年に出版されている．

さらに現在では気管内麻酔や緊急気道確保のため気管内挿入を行う際に，喉頭展開用の直達喉頭鏡として，弯曲したブレードをもつ Macintosh 型喉頭鏡（**図 8-2**），小児では Miller 型直達喉頭鏡（**図 8-3**）が使われている．この場合機器先端を喉頭の内腔でなく，喉頭蓋谷に挿入し，喉頭蓋基部を持ち上げるように前方に起こし喉頭の内面を視野に入れればよい．この機器を使っての気管内への挿管操作は声門が確実に見えれば容易に行え，前連合まで見る必要はない．なおこの Macin-

図 8-2　Macintosh 型喉頭鏡
日本消化器内視鏡学会付設丹羽記念内視鏡資料館（通称内視鏡博物館）蔵品
（著者撮影）

図 8-3　Miller 型直達喉頭鏡（Jackson 型ともいう）
日本消化器内視鏡学会付設丹羽記念内視鏡資料館（通称内視鏡博物館）蔵品
（著者撮影）

tosh 型喉頭鏡は一般臨床においても喉頭，下咽頭の検査に用いうる．また現在では気管支ファイバースコープ，電子スコープが出現したため使われることはなくなったが，以前にはレンズ系をもたない金属製の単なる細い筒であった気管支直達鏡が使われていた．このスコープを気管内に挿入するにも声門が明視できるように喉頭を展開する必要があって，この目的に Jackson 型直達喉頭鏡（図 8-3），Macintosh 型喉頭鏡（図 8-2）が使われた．この場合も喉頭蓋を前方に起こし声門を視野に入れ，それに向かって直達気管支鏡を挿入していけばよい．著者も昭和 30 年代の初めの頃医局の派遣人事で結核療養所に 1 年半ほど勤務していたことがあるが，この器具を用いて気管支鏡検査をかなり頻繁に行った経験がある．もちろん Jackson 型の直達喉頭鏡は喉頭の内面の検査にも用いうる．

Stoerk および Mackenzie，Semeleder の食道鏡

食道は胃に比べれば，はるかに単純な筒状の臓器で，その内視鏡も当然簡単な構造で事足りる．したがって硬性の食道鏡は胃の内視鏡が実用化される前から臨床的に用いられてきた．食道鏡の検討は，Türck の弟子であった Stoerk および Semeleder により 1861 年から始められている[5)～7)]．

Stoerk は 1870 年になって，食道鏡作製の一連の仕事を再開したが，彼の食道鏡は反射鏡を用いて照明する方式で，当時の光源では光量が不足し一般には受け入れられなかった[6),7)]．事実この件に関して彼自身 Mikulicz に相談し解決を目指したようでもある．**図 8-4** が現在ウィーン医科大学医史学研究所付設の Nitze-Leiter 内視鏡博物館に所蔵されている Stoerk の食道鏡の実物である．鏡筒は非常

図 8-4　Stoerk の食道鏡
ウイーン医科大学医史学研究所 Nitze-Leiter 内視鏡博物館蔵品　（著者撮影）

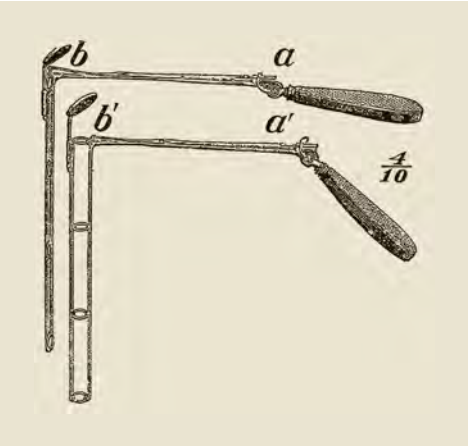

図 8-5　Mackenzie の骨組み（骨格）食道鏡　〔文献 1)より〕

に短いが，本体は短い金属筒を多数連結した構造で，挿入時に屈曲可能である．実際の観察に際しては，どのように使用したか，詳細は不明であるが，この鏡筒を通して見える先端の所見を口中に入れた反射鏡で観察したものであろう．なお同博物館所蔵の別の Stoerk の食道鏡では他の部がかなり壊れていたため提示しなかったが，屈曲可能な本体の口側端に小さい鏡が固定されていた．この鏡に映った像を観察したものであろう．どちらにしてもあまり実用的とは思われず，一般に受け入れられなかったのも当然であろう．

また Mackenzie は**図 8-5** に示す骨組み（骨格）食道鏡を作って，1880 年の 2 月～11 月の間に臨床例 50 例に試みている．この食道鏡の構造は 2 本の針金の柱を主体とし，これに 4 個の金属製のリングを付けたものである[1),4),5)]．手元のハンドルの操作でリングを垂直あるいは水平にすることが可能で，リングを水平にすれば 2 本の柱が開いて管状となり，リングが垂直になれば 2 本の柱が閉じて密接し，全体として細いものになる．骨組み構造を閉じた状態で食道内に挿入し，骨組み構造を広げて食道内を観察した．本体の上端に小さい鏡が設けてあって，観察はこの鏡に鏡筒先端に見える像を映して行った．当然照明もこの反射鏡を使った外部からの照射であった[1),4),5)]．

Nitze および Leiter の食道鏡，胃鏡

Nitze および Leiter の膀胱鏡が 1879 年に作られる[8)]とともに，さらに同年これに範をとって，Nitze，Leiter は水冷式白熱白金線光源を用いた食道鏡，並びに胃鏡を作っている[9)]．この意味で膀胱鏡は食道鏡，胃鏡のルーツに当たる．なお Nitze は Dresden（ドレスデン）市民病院に勤務していたとき，1878 年に機械技

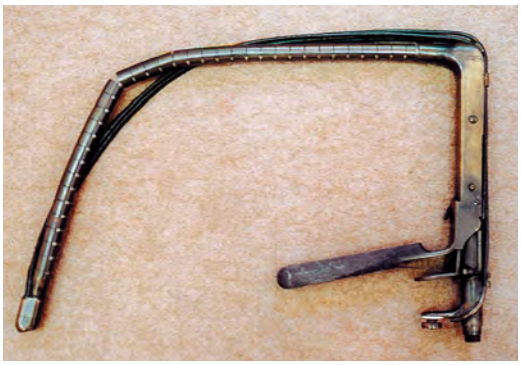

図 8-6　Nitze-Leiter の食道鏡
ウィーン医科大学医史学研究所 Nitze-Leiter 内視鏡博物館蔵品　（著者撮影）

図 8-7　Nitze-Leiter の胃鏡
先端部は壊れ，消失している．ウィーン医科大学医史学研究所 Nitze-Leiter 内視鏡博物館蔵品　（著者撮影）

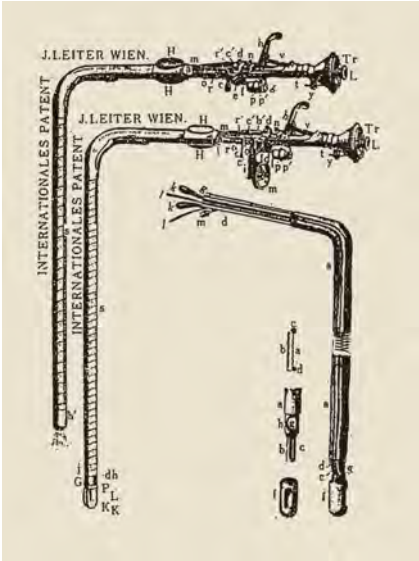

図 8-8　Nitze-Leiter の機器の図
Leiter の図書『Elektro-endoscopische Instrumente』（各種機器を示したカタログ的なものである）に掲載されている．〔文献 9)より〕

図 8-9　エビの甲羅
体軸に直交する多数の小片から構成され，屈曲伸展自在である．

術者の Deicke に依頼して Brück の喉頭鏡の改良型を作らせ，さらに膀胱鏡，胃鏡の試作も行った由であるが，Deicke の事業所が狭く，経済的にも行き詰まったため Deicke の友人であった Leiter とその後組んで仕事をしたといわれている．

2003 年に著者はウィーン大学医学部医史学研究所（当時は医学部であった）に招かれ，同所に保存されているこの機器を直接検討することができたが，**図 8-6** はこの試作食道鏡の実物で，**図 8-7** は同じく胃鏡である．胃鏡は先端部が壊れ，

消失しているが，先端にプリズムを備え側視式であった．このプリズムは接眼部のリングを回すと 180°回転可能で各方向が観察できるようになっていた．また**図 8-8** は Leiter のカタログ的な著書『Elektro-endoscopische Instrumente』[9]に掲載されている図で，図 8-6 のウィーン医科大学に現在保存されている食道鏡とは手元操作部の構造に若干の違いがある．食道鏡，胃鏡とも上部で直角に曲がっているが，これは観察時の把持と観察方向を考慮したためで，当時は座位での観察を想定していたようである．体内に挿入する部分は**図 8-9** に示したエビの甲羅のように多数の金属リングから構成され，挿入時には屈曲可能で，挿入後接眼部近くのハンドルを操作し，ワイヤーを張って直線化するものであった．なお食道鏡本体の外側には先端の光源に達する電線が 2 本本体に並行して認められる．しかし手元硬性部が直角に曲げられていたため食道内への自由な挿入，回転操作が妨げられ，実用にはほど遠いものであった．電源は電池を用い，光源を水で絶えず冷却する必要があった．

この機器は Nitze-Leiter の食道鏡，胃鏡と呼ばれてはいるが，Nitze は膀胱鏡の開発には関係したものの，食道鏡，胃鏡は技術者の Leiter が Nitze の協力を得ることなく勝手に作り臨床例に試みることなく商品として販売したようで，そのためこの内視鏡は不適切で危険きわまりないと評価され，実際に使用されたことはなかったといわれている．しかし実用価値は不明ではあるものの光学系にレンズが組み込まれ，その後の胃鏡発展の土台になったことは確かであろう．

Nitze と Leiter の間には，その後膀胱鏡の開発を巡って互いにその発明と成功に対し，権利を主張したことから種々の確執があったと伝えられ，以後両者は別々に膀胱鏡を主とした内視鏡の改良を行っている．

なお小型電球を組み込んだ膀胱鏡は 1886 年に完成し，水冷を必要とせずより明るい光源を得ることが可能となった[8]．その後の胃鏡の発展も，この膀胱鏡に範をおいている．

その後食道鏡は，真っすぐで曲がらない単なる筒（open tube 方式），挿入時に屈曲可能なもの，真っすぐでレンズ系をもったものなど種々のものが作られてきた．**図 8-10a** は最初に胃癌の手術に成功した Billroth の助手であった Hacker の指導により[10]1887 年に Leiter が作製したオーストリア最初の実用になった食道鏡のセット一式で，径 10～16 mm，長さ 10，30，40，45，50 mm と種々の長さの鏡筒がみられる．**図 8-10b** は逆方向から見たこの食道鏡先端で画面下中央は光源の近接像である．この光源は，Leiter が開発した電球による反射式の光源で（**図 8-11**），Panelektroskop と呼ばれたが[5),10)]この光源は明るく食道鏡以外にも種々の体内挿入部が接続可能であった．

Hacker はこの食道鏡並びに Leiter のいわゆる Panelektroskop[4),5),10)]を用いて検査を行っているが，Hacker はこれらのスコープでの検査は**図 8-12** のごとく座位



a|b

図 8-10　1887 年のオーストリア最初の食道鏡（Hacker）
a：全景，b：先端部と光源の近接像
　種々の長さの鏡筒と光源装置がみられる．ウィーン医科大学医史学研究所 Nitze-Leiter 内視鏡博物館蔵品（著者撮影）



図 8-11　Leiter の光源装置
　反射鏡を用いて小電球の光を筒内に送る．〔文献 10）より〕

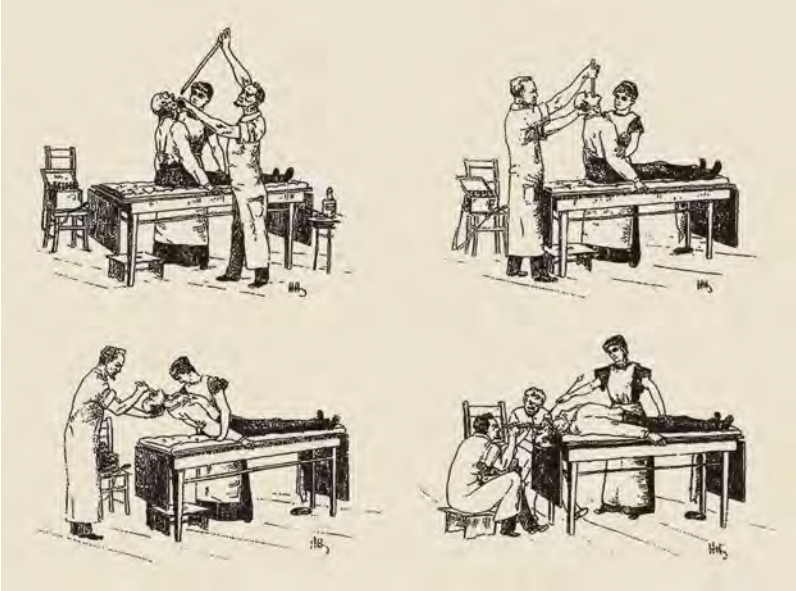

図 8-12　Hacker の食道鏡検査時の体位
座位で挿入し，挿入後徐々に上体を倒していき仰臥位で観察する．〔文献 10）より〕

で挿入し，挿入後徐々に上体を倒して，仰臥位で観察するとしている[10]．なおこの図はしばしば，Mikulicz の検査体位として紹介されているが，これは誤りで，この図は Hacker の原著に掲載されているものである．彼は食道鏡検査に対し麻酔としてモルヒネではなくコカインを使用している．また光源に，より明るい光を利用できるように同じく小型電球の光をスコープの接眼部に投射するシステム



図 8-13　Kelling の食道鏡（1897 年）
屈曲した状態で食道内に挿入し，観察時にはワイヤーを張って真っすぐにする．



図 8-14　Killian-Schüler Brünings 型の食道鏡
ウィーン医科大学医史学研究所 Nitze-Leiter 内視鏡博物館蔵品（著者撮影）

の Universal Electroscope（Kasper-Killian-Leiter Universal Electroscope, 1905 年）を接続して用いている[10]．また**図 8-13** は，Kelling の食道鏡（1897 年）で，左のごとく屈曲させた状態で食道内に挿入し，観察時には右のごとく手元の取っ手を強く握り内部に組み込まれたワイヤーを張って真っすぐにして使用した[2),13)]．

1897 年にはフライブルク大学の Killian は単なる筒である食道鏡を用いて額帯鏡による照明で気管支異物を摘出し，翌 1898（明治 31）年に気管支直達鏡検査として発表している[14),15)]．この器機はその後改良され製品とされたのが**図 8-14** の Killian-Schüler Brüning 型食道鏡である．なお Schüler は弟子の意味で Killian の弟子の Brüning 型の食道鏡という名称の機器である．

このように種々な試みがあったものの，食道は真っすぐな管状臓器であることから，結局もっとも実用的であったのは open tube 方式で，特殊なレンズ系をもたず，先端の小電球で照明して観察する方式の Jackson 型の食道鏡であった[16)]．

Schrötter von Kristelli のガラス・シリンダー照明の内視鏡

1909 年に Schrötter von Kristelli は特異な照明系を備えた内視鏡を発表している．この機器は Leiter の協力で作られたもので，気管支の観察を目的としたものか，あるいは食道を対象としたものかは不明である．しかしこの機器が開発された 1909 年といえば明治 42 年で，同じ頃日本での食道鏡の開拓者であった久保は食道鏡も気管支鏡も区別なく，両者の観察を目的として直管と名付けた機器で検査を行っており[11]，本器種もその構造上どちらの目的にも使いえたことは想像に難くない．そのためここでは直達鏡という名称で紹介しておく．

この直達鏡はガラス製の内管と銀で被覆した外管から構成され，外管の内面は黒く塗られている．**図8-15a** 上がガラス製の内管，下方が外管で，**図8-15b** では外管内にガラス製の内管が中途まで挿入されている．観察はこの内管にあけられた筒状の空洞を通して行った．

光源は 3 個の小電球を使用し，ガラス製の内管に接する所の構造は**図8-15c** のごとくで，この小電球の光は直接内管のガラス・シリンダーを通して先端の対象物を照明した．後のファイバースコープと違って，光の伝達はガラス管内の全反射を利用したものではなく，単に透明なガラス筒を通して，電球の光はそのまま先端部を照明したようである．ガラス・シリンダーの内面はとくに黒く塗られてはおらず，そのため当然照明光はガラス・シリンダーの内壁から漏れるはずで，これが観察の障害になったのではないかと思われるがとくに報告はないようで，



図 8-15　Schrötter von Kristelli の直達鏡
a：上；ガラス製の内管，下；銀で被覆した外管．
b：外管内にガラス製の内管が中途まで挿入されている．
c：左；ガラス製内管端面，右；光源部，3 個の小電球がみられる．その間に見えるのは，固定用のネジの頭部．光源の電球面を，内管のガラス端面に密着させる．
（著者撮影）

a
b | c



この機器で，実際にどの程度観察ができたのか，その有用性については不明である．しかし後年のファイバースコープを考えると，光の伝達にガラス・シリンダーを使うという着想は当時としては非常に斬新な考えで，大変興味があるところである．

日本における食道鏡検査の発展

日本における食道の直達鏡検査は，Killian の発表後数年して，初代東大耳鼻咽喉科教授の岡田が明治 34（1901）年に[17]，さらに西山が明治 39（1906）年に記事として紹介している．岡田の報告は明治 33 年 7 月の胃腸病院研究会例会での講演を記載したもので，それまでに行われてきた各種の試みについて概説している[17]．しかし本邦で本格的な検査が始まったのは，Killian の下に留学した久保が明治 40（1907）年に帰朝して精力的にこの検査を実施するようになってからである．

この年久保は直達鏡下に気管支異物を摘出し，これが気管支食道異物摘出の本邦第一例となった．Killian，久保の用いた機器は食道鏡，気管支鏡の区別はなく，両臓器に対し同じ機器が使われたが，これは単なる筒であって，診断でなく異物摘出を主たる目的としていた．なお久保の使った食道鏡は Killian の機器に若干の改良を加えた久保式 Killian 改良型であったが，久保は食道鏡は同時に気管支鏡でもあるので，両者を区別せず「直管」と呼んでいた．

当時の耳鼻咽喉科学会九州地方会の記録を見ると久保一門による多数の異物摘出の報告がみられる．

九州大学は当初京都帝国大学第 2 医科大学，京都帝国大学福岡医科大学として発足し，久保が国内で食道鏡検査を始めたのはちょうどその頃であった．以後明治 40 年代から昭和初期にかけて，九州地区では久保を中心に食道鏡，気管支鏡検査が活発に行われた[11),18]．

久保は，検査時の体位として，第 6 章図 6-14（p.69）に見るような，顎を出し半ば上向き，胸を前傾した姿勢で検査を行っていた[11]．前述したが，この姿勢は中国人の剣呑み師が剣を呑む姿勢と同じで，久保はこのことからこの姿勢で食道鏡検査を行うのがもっとも合理的であると述べている[11]．照明は耳鼻科医が日常診療に用いる額帯鏡で行った．

診断より異物摘出が主目的であったものの，食道鏡検査を普及させ，その価値を確立した久保の業績は大きいが[11]，久保の報告後も食道鏡検査は危険であると反対があったのも事実で，当時の耳鼻咽喉科学会九州地方会の記録を見ると，食道鏡を過度に使うのは問題ではないかとか，逆に食道疾患は食道鏡によらなければ確実な診断は不可能だから，食道鏡をもっと使うのが望ましい，食道鏡の挿入は容易であるなど，その後胃の内視鏡検査の初期に繰り返し言われたと同じこと

が，この領域でも当時活発に議論されていた[18),19)]．

その後 Killian の弟子の Brüning が開発した鏡筒の先端で照明するブリューニング型食道鏡が輸入され（Killian-Schüler Brüning 型），久保一門以外はこの機器を使用するようになったが[18),19)]，久保は額帯鏡照明のほうが明るいと，終始直管を使っていた[11)]．なお図 8-15 は 1906 年発表の手元照明方式の Killian-Schüler Brüning 型の食道鏡である．

また Jackson は 1904 年に鏡筒先端に小電球を備えて照明する食道鏡を作り[16)]，さらに 1907 年に食道鏡をそのまま長くした open tube gastroscope も作っている．胃鏡としては当然見える範囲はきわめて狭く，実用性はほとんどなかった．また Hill は 1911 年にやはり真っすぐな筒で手元で照明する食道鏡（**図 8-16**）を発表したが，さらにこの食道鏡を通じて挿入する側視式の硬性胃鏡も発表している．彼は食道鏡の本体内に硬性胃鏡を挿入する方法であれば，食道内の挿入は観察下に行われるので危険は非常に少ないと述べている．しかし結局この機器もまったく普及しなかった．

以上のごとく種々な試みがあったが，結局以後本邦では主として Jackson 型の食道鏡が，食道ファイバースコープが実用化されるまで汎用されていた（**図 8-17**）[18),19)]．

第二次大戦後には本邦でも食道鏡検査は隆盛になり，昭和 24（1949）年に気管食道学会が設立されている．しかし内科，外科で食道鏡を実施するようになったのはかなり後で，昭和 40（1965）年頃まで大半は耳鼻科で行われていた．それも

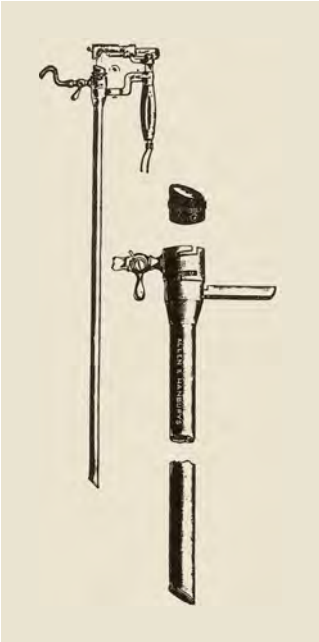

図 8-16　Hill の食道鏡
右が食道鏡本体，左は接眼部に照明装置をつけたもの．

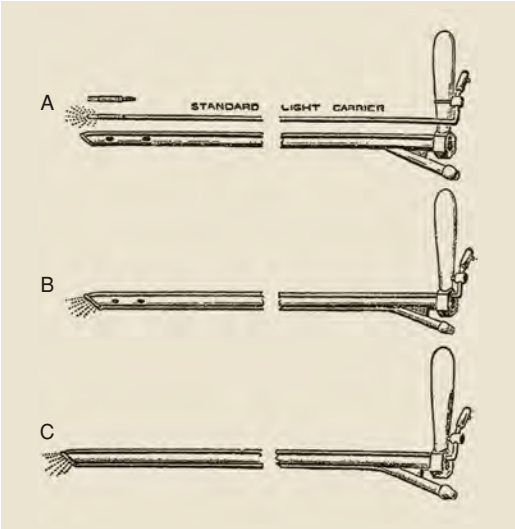

図 8-17　Jackson 型気管支鏡と食道鏡
A：標準型 Jackson 型気管支鏡．片側に呼吸孔がある．
B：標準吸引用気管支鏡．照明管の反対側に吸引管あり．
C：標準型 Jackson 型食道鏡．照明管の反対側に排液管あり．



図 8-18　Jackson 型気管支鏡と食道鏡
上二つが気管支鏡，下が食道鏡．
日本消化器内視鏡学会付設丹羽記念内視鏡資料館（通称内視鏡博物館）蔵品

診断目的ではなく，主として異物摘出であった．

著者自身は昭和 36（1961）年頃より Jackson 型の食道鏡を使って食道鏡検査を始めているが，著者が食道鏡に手を出したのは，その数年前に医局の派遣人事で結核療養所に勤務中硬性気管支鏡の経験がかなりあったことから，帰局後当時教授であった田坂が消化器病学の図書を作りたいということで既に学位のすんでいた著者に対し，図書掲載用の食道疾患の写真を撮るため食道鏡を実施するようにと命じたのがきっかけであった．

硬性気管支鏡と硬性食道鏡の外観はきわめてよく似ている．その実態はともにレンズ系をもたない中空の細い管で，その本体内に細い電桿を挿入し，先端の小電球で対象を照明し観察するもので，それこそ葦の髄から天井を覗くような代物であった．

したがって前述のごとく本邦における食道鏡のパイオニアであった久保は気管支鏡も食道鏡も区別せず，直管と呼んで額帯鏡照明の元に，この機器を両検査に用いていた．もちろんその後は両者は別々のものが作られたが，それでも，無理をすれば，それぞれの機器でどちらの検査も行いえた．

そもそも硬性気管支鏡はその後の気管支ファイバースコープ，電子気管支鏡と違って，気管支の細い深部までは観察できず，せいぜい太い範囲の気管第一分岐部近傍までが対象であった．したがって現在のファイバースコープ，電子スコー

プと違って外観から気管支鏡，食道鏡を区別するのは難しく，強いて外観からの特徴を挙げれば，硬性気管支鏡は硬性食道鏡より若干長さが短く，径もやや細いということができようか？　また気管支鏡には検査中に呼吸が楽にできるように先端側方に小さい呼吸穴が数個設けられていたが，食道鏡には原則として先端側方に穴がない．しかし食道鏡にも側方に気管支鏡より径の大きい穴が設けられていたものもあった．

図 8-17 に Jackson 型気管支鏡と食道鏡を示し，**図 8-18** に両者の実物を並べてみたが，上二つが気管支鏡，下が食道鏡である．長さは食道鏡のほうが多少長く，気管支鏡のほうが若干細いが，その違いはわずかである．また気管支鏡には呼吸穴が設けられているが，食道鏡には呼吸穴がない．

著者が気管支鏡を使っていたのは今から 50 年以上前のことで，機器の外観の細かい特徴などはまったく記憶にない．またその後に行っていた硬性食道鏡に穴があったかなかったかについてもやはり正確な記憶はない．穴のあった食道鏡を使ったような朧げな記憶もある．

気管支鏡，食道鏡の区別に関し，昔食道鏡検査を熱心に行っていた専門家に聞いてみたが，両者の違いは明らかでなく，側方に穴のある食道鏡があったかどうかも記憶にないということであった．いろいろの図書を調べても古い機器を詳しく説明した記載は見当たらず，結局わからず仕舞いであった．

食道鏡にはそのほかに中山らのもの（中山式撮影用食道鏡）[20]，あるいはあらかじめビニール外管を挿入し，その中に挿入する川島式食道鏡なども作られている．

検査時の体位は久保の体位のほか，座位，仰臥位など種々であったが，多くの人は仰臥位で行っていた．著者自身も Jackson 型食道鏡，中山式撮影用食道鏡を

図 8-19　Jackson 型食道鏡による食道鏡検査
仰臥位で頭部を強く背屈させた姿勢で実施．介助者による患者の頭部の保持がもっとも重要．（術者は著者，昭和 36 年頃）

用いて，**図 8-19** のごとく仰臥位で頭部を強く背屈させた姿勢で行っていた．仰臥位での挿入，観察には介助者による患者の頭部の保持がもっとも重要で，検査を円滑に進めるにはスコープの挿入に合わせて介助者が頭部を動かし支えることが必要で，食道深部から噴門まで見る場合は最終的にスコープは右口角から噴門に向かってやや斜めに挿入された形になった．それにしても患者はさぞかし大変だったと思う．

なお食道ではその解剖学的構造から硬性鏡でも比較的容易に観察できたため，この方式以外に観察する方法がなかったこともあって軟性胃鏡，胃カメラの時代になっても硬性食道鏡が使われていた．

食道鏡による写真撮影

食道鏡による写真撮影は，長い鏡筒の関連から実用化は意外に困難で，胃鏡による撮影が可能となって初めてできるようになったといっても過言でない．海外でもいくつかの試みがあったが，本邦でも中山らにより撮影用食道鏡が作られている[20]．中山らの装置は昭和 35（1960）年に発表されたが，彼らは当初撮影用食道鏡と呼ばず，食道カメラと称していた[20]．この名称は，当時すでに胃カメラが実用になっていたので，それが念頭にあったためであろう．この機器は翌昭和 36（1961）年から中山式撮影用食道鏡の名称で市販されたが，その本体はサーベルの鞘を真っすぐにしたような扁平なもので，先端に小電球が組み込まれ，観察は通常の Jackson 型食道鏡と同様この本体で観察し，目的部位の撮影に当たって，本体中に光学視管を挿入し，接眼部に専用のカメラを装着して撮影を行った．この頃は胃鏡による撮影もやっとなんとかできるようになったばかりで，当時としては非常に鮮明な写真を得ることができた．

図 8-20 は，中山式撮影用食道鏡（食道カメラ）で，上から食道鏡本体，観察用の照明用電桿，後になって出現したグラスファイバー製照明用電桿，撮影用光学視管である．食道鏡本体は偏平な長楕円形の断面をもったサーベルの鞘のような外観である．**図 8-21** は先端部で，本体先端，小電球を備えた電桿先端，光学視管先端が見える．光学視管先端には照明・撮影用電球と撮影のためのカメラレンズ（この方向からはかくれて見えない）が具えられている．**図 8-22** は本体の照明用チャンネルに観察用電桿を挿入してある．この照明の下に通常の食道鏡と同様の操作で観察を行う．撮影が必要な場合は広い内腔に光学視管を挿入し，その観察の元に撮影対象を捉え撮影を行う．撮影は専用カメラを接眼部に設置して行った．

図 8-23 はこの機器により著者が撮影した食道憩室の像で，この図は学会誌の第 11 巻各号の表紙を毎号飾ることとなった．

図 8-20　撮影用食道鏡（食道カメラ）
日本消化器内視鏡学会付設丹羽記念内視鏡資料館（通称内視鏡博物館）蔵品
上から食道鏡本体，観察用電桿（先端に小電球が設けられている），後になって取り入れられたグラスファイバー製照明用電桿，撮影用光学視管．（著者撮影）

図 8-21　撮影用食道鏡先端
光学視管先端にレンズ部とランプが見える．（著者撮影）

図 8-22　電桿の挿入状況
チャンネル内に電桿が挿入されている．本体の偏平な内腔がよくわかる．（著者撮影）

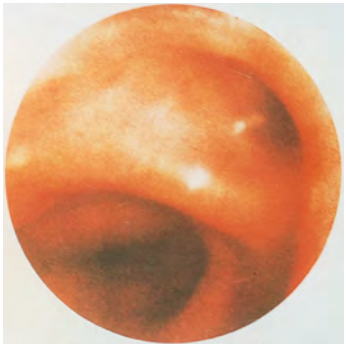

図 8-23　食道憩室の像
中山式撮影用食道鏡による．（著者撮影）

文　献

1）小野　譲：耳鼻咽喉科学史（Stevenson, R. S., Guthrie 原著）．110-126，1959（発行者 小野譲）
2）Edmonson, J. M.：History of the instruments for gastrointestinal endoscopy. Gastrointest Endosc 37(2)：27-56, 1991
3）Payen, J.：La construction des instruments scientifiques en France au XIXe siecle. P. R. de Clerq（ed）：Nineteenth century scientific instruments. Papers presented at the Fourth Scientific Instrument Symposium, Amsterdam, 23-26 October 1984.（Editions Rodopi B. V., Amsterdam, 1985）, 159-182.
4）Vilardell, F.：Digestive Endoscopy in the Second Millennium—From the Lichtleiter to Echoendoscopy. 41-42, Grupo Aula Médica, S. L., Madrid, Thieme, Stuttgart, 2006
5）Gröger, H.：Die Entwicklung der Endoskopie in der Wiener Schule der Laryngoskopie zu den Anfängen der Ösophagoskopie. Meilensteine der Endoskopie. S. 34-42, Litteras Universitätsverlag, Wien, 2000
6）Killian, G.：Zur Geschichte der Oesophago- und Gastroskopie. Deutsch Ztsch f Chir 58：490-512, 1901
7）Stoerk, K.：Die Untersuchung des Oesophagus mit dem Kehlkopfspiegel. Wien Med Wochenschr 31(8)：209-212, 1881
8）Nitze M.：Eine neue Beobachtungs- und Untersuchungs Methode für Harnröhre, Harnblase und Rectum. Wiener med Wschr 29；649-651, 712-716, 779-782, 806-810, 1879
9）Leiter, J.：Elektro-endoskopische Instrumente, Wilhelm Braunmüller u Sohn, Wien, 1880
10）v. Hacker：Ueber die Technik der Oesophagoskopie. Wiener klin Wochenschr 9(6)：91-94, 1896
11）久保猪之吉：呑刀師と食道鏡検査法並びに其医学的考察．耳鼻咽喉科 5(1)：35-45，1932
12）Kelling, G.：Endoskopie für Speiseröhre und Magen. I. Gegliedertes Osophagoskop, welches durch Zug und Drehung streckbar ist. München Med Wschr 44：934-937, 1897
13）Kelling, G.：Endoskopie für Speiseröhre und Magen. Ⅱ. Theil. Gegliedertes, winklig streckbares Gastroskop mit rotirbarem Sehprisma. München Med Wochenschr 45：1556-1561, 1898
14）Killian, G.：Über direkt Bronkoskopie. Berlin klin Wschr 45：844-847, 1898
15）Killian, G.：Zur Geschichte der Oesophago- und Gastroskopie. Deutsche Ztschr f Chir 58：499-512, 1901
16）Jackson, J.：Gastroscopy：Report of additional cases. JAMA 49：1425-1428, 1907
17）岡田和一郎：食道鏡の沿革およびその其使用法（33 回 7 月例会に於いて）．胃腸病研究会会報 2：331-355，1901
18）高崎文雄：日本に於ける直達検査法の歴史．大日本耳鼻咽喉科会報 26：771-780，1920
19）野村恭也，小松崎篤，本庄 巌，他：21 世紀耳鼻咽喉科領域の臨床 14 喉頭．127-128，中山書店，東京，発行年不明
20）中山恒明：食道鏡．Gastroenterol Endosc 5：334-336, 1963/1964

第9章 硬性胃鏡の発展

Mikulicz の胃鏡

Nitze は Leiter との確執後，彼と袂を分かち，新たにベルリンの機械製作者 Hartwig と協力して，膀胱鏡の改良を続け，大分日時を経た 1899 年に膀胱鏡の教科書を上梓し，翌 1900 年にはベルリン大学泌尿器科の教授となっている．

一方 Leiter はその後も多くの医師と組んで種々の機器の開発に当たり，幸運にも新たに Mikulicz（ミクリッチと読む）という優れた共同研究者を見出した．Mikulicz（1850～1905）は外科医で Billroth の弟子だった人で，どのような新しい機器でも製品化の前には必ず慎重に臨床的研究を行うという人であった．

Mikulicz は 1880 年に Leiter と共同研究を始め，1881 年にすでに作られていた膀胱鏡に準じた先端に光源を組み込む方式の胃鏡を作製している[1)]．

胃鏡の作製に当たっては，多くの屍体並びに正常者についてゴム管を挿入した検討の結果，真っすぐな管では胃内に挿入できないと考え，この胃鏡には，遠位 1/4 ないし 1/3 ほどの所に 30° の屈曲をもたせてあった（**図 9-1**）．これは食道下部の終末 3 cm ほどは左方に屈曲し，生体ではしばしばこの部にスパスムスに基づく抵抗があること，食道と胃の軸は一致せず胃の方向は前方に向かってある角度をなして曲がること，しかも胃の長軸は真っすぐに下行せず，胃下極は後方から圧迫され腹壁方向に向かうことなどを考慮したためであった[1)]．**図 9-2** はこの胃鏡の胃内への挿入状況を示す模式図であるが，本体先端近くに屈曲部を設けた Mikulicz の意図がよくわかろう．この胃鏡の長さは 65 cm，外径 14 mm でかなり太い．光源は Nitze-Leiter の膀胱鏡と同じく水冷式の白熱白金線で，全体の形状は膀胱鏡に酷似している．Kussmaul により，すでに真っすぐな機器でも胃内に入ることが実証されておりながら，彼が屈曲した機器を作った理由は，彼の胃鏡は Kussmaul の胃鏡より若干外径が太かったため，真っすぐな機器では胃内に入らないと考えたためと思われる．

なお**図 9-3** のごとくレンズの視方向は本体の屈曲の方向とは合致せず，それと

図 9-1　Mikulicz の胃鏡本体全景
遠位 1/4 ないし 1/3 ほどの所に 30°の屈曲がある．
ウィーン医科大学医史学研究所 Nitze-Leiter 内視鏡博物館蔵品
（著者撮影）

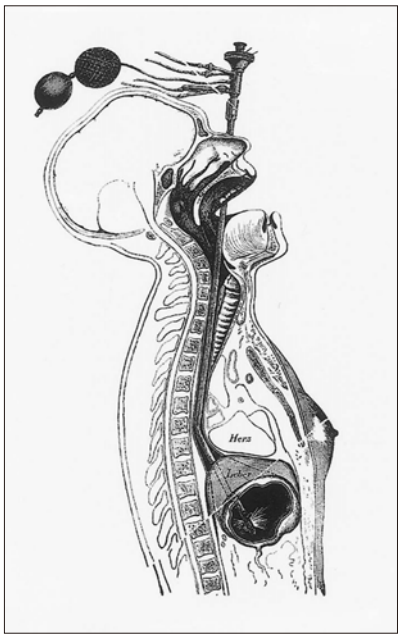

図 9-3　Mikulicz の胃鏡先端部
レンズは本体の屈曲とは 90°ずれた横方向を向く．レンズカバー，白熱白金線光源がみられる．
ウィーン医科大学医史学研究所 Nitze-Leiter 内視鏡博物館蔵品　（著者撮影）

図 9-2　Mikulicz の胃鏡の挿入状況
〔文献 1）より〕

は 90°ずれた横方向を向いている．このことからも本体の屈曲が胃角を念頭においたものではなく，噴門通過を容易にし，胃体部の後方からの圧迫の影響を避けるためであったことがよくわかる．ウィーン医科大学の Gangl 教授によるとレンズ位置が逆のものもあるとのことで，本体の屈曲のため胃内で軸方向の回転が妨げられ，視方向を逆にした機器が必要となったものと思われる．また挿入時にレンズが汚染されるのを防ぐため，図 9-3 に見るようにレンズ部に，スライド式の金属製のカバーが設けられ手元のノブの操作でレンズ面をカバーできるようになっていた．なおこの図では先端の白熱白金線光源[2)]の存在がよく読み取れる．

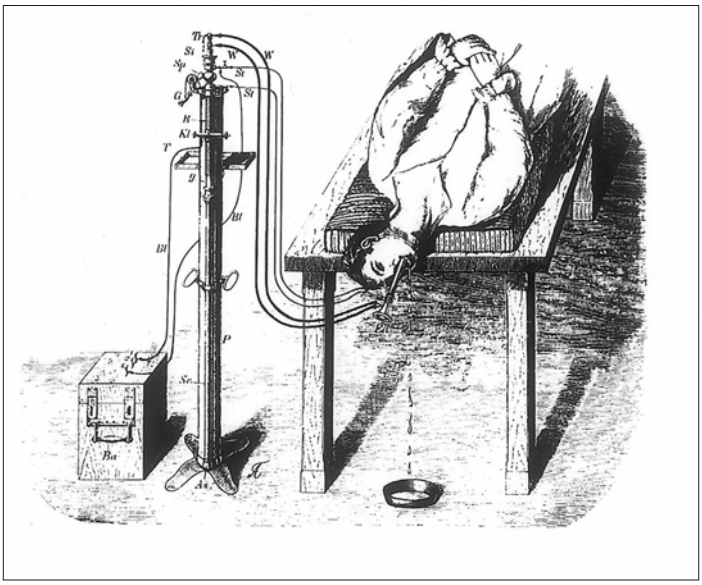

図 9-4　Mikulicz の胃鏡による検査の状況
右側臥位に近い仰臥位での検査．冷却水を流すチューブがつながっている．〔文献 1）より〕

スコープの挿入に際しては多くの成書では座位で挿入し，深部に到達してから徐々に臥位にして観察したように記載され，しばしば前章で示した Hacker の図（図 8-12）が Mikulicz の検査時の体位として引用されているが，前述のごとくこの図は Hacker のもので，Mikulicz の検査時のものではなく，Mikulicz がどのように挿入操作を行ったのか，詳細は不明である．しかし機器を挿入してからの胃内観察時の体位としては，座位，側臥位，仰臥位と種々の体位を試みたことは間違いなく，このことは彼の論文にも記載され[1)]，2 種類あった機器の視方向に応じて右側臥位，左側臥位，あるいは仰臥位と適宜変更していたようである．

図 9-4 は彼の胃鏡による検査風景で，この図では右側臥位に近い仰臥位で検査を行っている[1)]．光源が水冷式のため，冷却水を流すためのチューブがつながっているのが見てとれる．冷却用の水は完全な閉鎖循環式ではなく，一部が口角から流れているのが明らかである．なお彼は検査に際しゴム球で送気して胃の伸展をはかっているが，この方式を導入する前には，胃を水で満たすことも検討している．しかし胃を水で完全に満たすことはできず，また水の一杯入った胃内にスコープを挿入すれば水を吐き出してしまって検査は不可能で，最終的にゴム球で送気すればよいとわかったとしている．また麻酔についても種々検討しクロロホルムによる全身麻酔は危険であり，コカインも反射が消失し危険であって最終的にモルヒネの注射に落ち着いたとしている[1)]．Mikulicz は実際にこの胃鏡で胃癌，胃潰瘍の観察に成功し，この胃鏡は実用価値のある最初のものといってよい．こ

のように今日の胃内視鏡検査の基本手技は Mikulicz によってほとんど確立され，その意味で彼は今日の胃内視鏡検査の基礎を築いたといってよいであろう．

しかし Mikulicz の胃鏡も検査の実施に当たって技術的な困難がきわめて大きく像も暗く，一般に普及しないまま Mikulicz 自身もその後胃鏡検査をやめてしまっている．なお胃鏡とは別に Mikulicz が作った食道鏡は複雑な光学系をもたない真っすぐな管で，1879 年には白熱電球を組み込むことに成功している[1)]．

Trouvé と Mikulicz の争い

胃鏡の発明の先取権を巡って，Trouvé と Mikulicz の特許を巡る争いに関しては前述したが，両者の先取権を巡る Baratoux の興味深い論文[3)]がある．Mikulicz はウィーン大学医学部というドイツ語圏で仕事をした人で，当然ながら論文はドイツ語で書かれているが，それに対抗して，彼の作った胃鏡は Trouvé のコピーにすぎず，しかも Mikulicz はこれに関してまったく Trouvé の仕事を無視して自分の業績にしてしまったというフランス語圏の学者からの反論がある[3)]．

日本にも他人の行った研究を絶対に引用せず，自身並びに共同研究者の業績のみを誇示する人が 2，3 いる．すでに他の人が行った業績のあることは多くの人が知っているにもかかわらず，あえてその業績を引用しないというのは自己の狭量さを示すだけで，自身にとってもプラスにはならない．はたから見ればまた同じことをやっていると嘲笑の対象になるだけである．それなのに，それがわからず毎度繰り返している様は笑止であろう．

なお**表 9-1** は次項以下に述べる各種硬性胃鏡の特色を纏めたものである．この表の作成には開発者が各論文に記載しているもののほかに，すでに発表されている各種総説も参考とした[4)～13)]．

Rosenheim の胃鏡

ベルリンの Rosenheim は Mikulicz の胃鏡のごとき本体の屈曲は不必要で，真っすぐな胃鏡でも十分胃内に挿入し観察できると考え，1895 年にまったく新しい胃鏡を作製した[14),15)]．この胃鏡は**図 9-5** のごとく外管，中管，内管の三重の管より構成されており，外管は長さ 68 cm，外径 12 mmで先端に小電球が設置され，中管は内管を保護し，先端に窓が設けてある．内管は光学視管で，挿入後軸を回転し，レンズが中管の窓と一致したときに観察が可能となる．これにより挿入時のレンズの汚染が防止され，中管全体を回転することで視方向を変えることができた．また観察中別の光学視管と替えることで，レンズの視方向を側視および見返

表 9-1　各種の硬性胃鏡

	外径	屈曲部	視方向	光源	検査時体位	その他	メーカー
Mikulicz's Gastroscope (1881 年/明治 14 年)	14 mm	遠位 1/4 に 30°	側視	白熱白金線	仰臥位,左・右側臥位	スライド式レンズカバー，水冷式	Leiter
Rosenheim's Gastroscope (1895 年/明治 28 年)	12 mm	St	側視	電球	仰臥位	外・中・内の 3 管構成	Hirschmann
Kelling's Gastroscope (1897 年/明治 30 年)	14 mm	30°	側視，180° 回転	電球	座位	挿入時可撓性で挿入後 St	Albrecht
Kuttner's Gastroscope (1897 年/明治 30 年)	11.5 mm	St	側視	電球	座位	同上	Hartwig
Jackson's Gastroscope (1907 年/明治 40 年)	5〜10 mm	St	open tube	電球，手元照明	座位	生検可，吸引可	Pilling
Loening & Stieda Gastroscope (1908 年/明治 41 年)	外管長径 15 mm 楕円形	St	側視	電球	右側臥位	可撓性外套管	Heyheman
Souttar & Thompson Gastroscope (1908 年/明治 41 年)	?	30° 噴門部 120° 咽頭部 St	側視	電球	座位	本体に屈曲部 2 カ所 (初期の機器は 4 カ所)	?
Hill's Gastroscope (1909 年/明治 42 年)	13, 15, 16 mm		open tube，直，側	電球	座位	食道鏡を通して挿入	Hernsel
Elsner's Gastroscope (1909 年/明治 42 年)	外套管 11 mm 12 mm	St	側視，見返し，前方視	電球 (大きい)	左側臥位	マンドリンにゴムガイド	Reiniger
Sussmann's Gastroscope (1911 年/明治 44 年)	13 mm	咽頭部に相当して 30°	側視，180° 回転	電球	右側臥位	挿入時可撓性．挿入後 St	Wolf
Sternberg's Gastroscope (1921 年/大正 10 年)	8 mm	St	側視	電球 (大きい)	肘膝位		Wolf
Schindler's Gastroscope (1923 年/大正 12 年)	外管 11 mm 2 管構成	St	側視（視野角 55°）	外管に電球	左側臥位	外管にマンドリン 本体を差し替えて使用，先端ゴムガイド 8 cm	Reiniger
Korbsch's Gastroscope (1925 年/大正 14 年)	8.5 mm および 7 mm	St	側視，前方視 見返しの光学視管別々にあり	外管に電球	?	画角広い 多少の屈曲可	Wolf
Hübner's Gastroscope (1926 年/大正 15 年)	?	St	側視	電球	?	外管の先端部ゴム製で可撓性 誘導ゾンデ 45 cm	?
川島・稲葉の胃鏡 (1959 年/昭和 34 年)	12 mm	St および 30° 屈曲の 2 管	側視	電球	仰臥位	外管を挿入したまま光学視管を差し代える．屈曲ある視管は挿入時 St	町田

St：straight

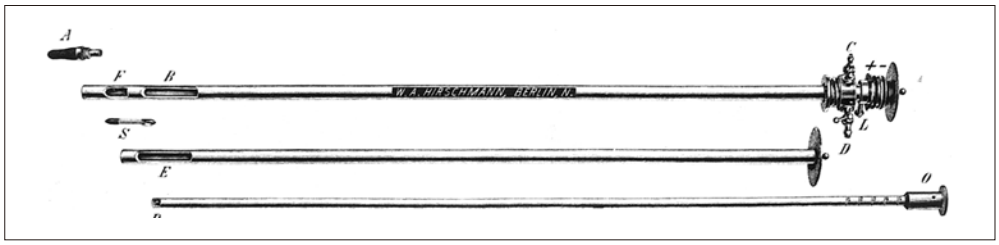

図 9-5　Rosenheim の胃鏡
外管，中管，内管で構成され，外管先端に小電球．中管の先端に窓．内管は光学視管である．〔文献 15）より〕

しの 2 種類に切り替えられた．電源の電圧は 16 V で，イルリガートルで水を流し電球を冷却するようになっていた．この胃鏡は実際にかなり有用なものであったようである[14),15)]．さらに 1897 年モスクワの Rewidzoff[16)] は Rosenheim の胃鏡は外管が金属のため噴門部通過に危険があるとして，外管を可撓性のものとしたが[16)]，そのため太さが増し，かえって実用には無理があった．

Kelling の胃鏡

1897 年 Kelling は，すでに Nitze-Leiter の胃鏡で行われたごとく，胃内挿入を容易にするため中間部をいくつかの短い金属筒でつなぎ，挿入時にはこれらを連ねるワイヤーをゆるめて屈撓性をもたせ，挿入後はワイヤーを張り直線化する方法を試みたが実用化には無理があった．前述のごとく（p.89），彼は同様な構造の食道鏡も作っている[17),18)]．

Kuttner の胃鏡

挿入時可撓性をもたせ検査時真っすぐにするという同様な考えのものに同じく 1897 年に発表されたベルリンの Kuttner の胃鏡がある．Kuttner の胃鏡は**図 9-6** のごとく，内・外二重の管からなっていて，内・外管とも同心，同長の短い金属筒を 2 点で連ねてある[19)]．内管を回転し，図中下段の A のごとく内・外両筒の連結部が一致すれば全体として可撓性となり，B のごとく両筒の連結部が直角方向に食い違えば固定され，真っすぐになるものであった．しかし実際には連結部を一致させるのは難しく伸展が不十分で，真っすぐにはなりにくく，かつ食道や胃の損傷の危険もあって，着想には興味あるものの非実用的なものであった．

以上述べてきたごとく，19 世紀には種々の胃鏡が作製され，改良工夫が重ねられてはいるが，いずれもとうてい一般的な検査になりうるものではなく，胃内視鏡検査は一部特殊な人により細々と行われていたにすぎず，また実施されたとし

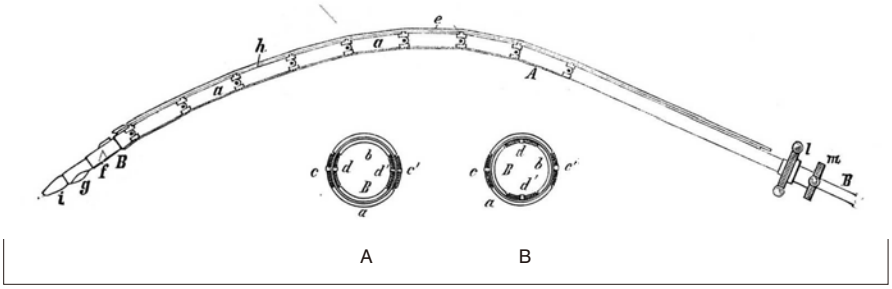

図 9-6　Kuttner の胃鏡
上段：全景．内・外 2 管で構成．内・外管とも同心，同長の短い金属筒を 2 点で連ねてある．
下段：A　連結部が内管・外管で一致すれば可撓性．
B　内管・外管が直角方向では連結部の内管・外管が固定される．
〔文献 19）より〕

ても検査そのものはきわめて不満足なものであって，十分な成果は上げえなかった．

Jackson の胃鏡

以上述べてきたごとく 19 世紀の末には曲がりなりにも胃内の観察がある程度可能となったが，20 世紀に入ってから胃鏡はどのような発展経過をたどったであろうか？ 以下そのおもなものを項を分けて述べてみよう．

まず前章で述べたごとく 1907 年にアメリカの Jackson は食道鏡をそのまま長くした，すなわち単なる筒の open tube gastroscope を作製したが[20]，当然ながら見える範囲はきわめて狭く，実用性はほとんどなかった．しかしこれでも腹壁の上から先端を誘導して幽門が見えた例もあったという[20]．

Loening および Stieda の胃鏡[21]

次いで 1908 年に至って Halle（ハレ）の Loening および Stieda は，あらかじめ可撓性の外套管を胃内に挿入し，この中に真っすぐな光学視管を挿入する形式の胃鏡を発表している（**図 9-7**）[21]．外套管の先端部はゴム製で断面は長径 15 mm の楕円形，光学視管の断面は円形で，両者の間隙を通して送気する．このスコープは挿入も容易で視野も明るく，従来のものに比し，かなりよく見えたようである．

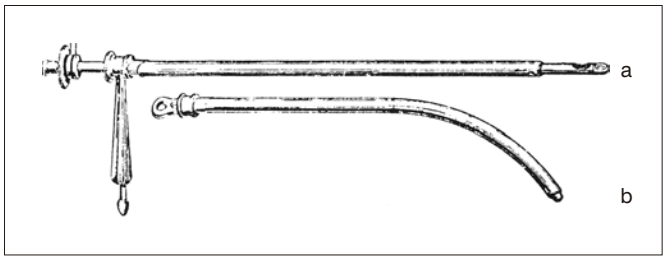

図 9-7　Loening および Stieda の胃鏡
a：外套管に光学視管が挿入されている．
b：外套管，マンドリンが挿入されている．
〔文献 21）より〕

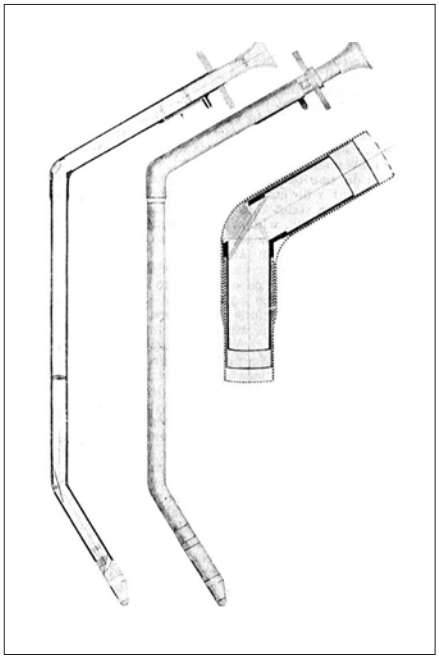

図 9-8　Souttar および Thompson の胃鏡の内部構造　〔文献 22）より〕

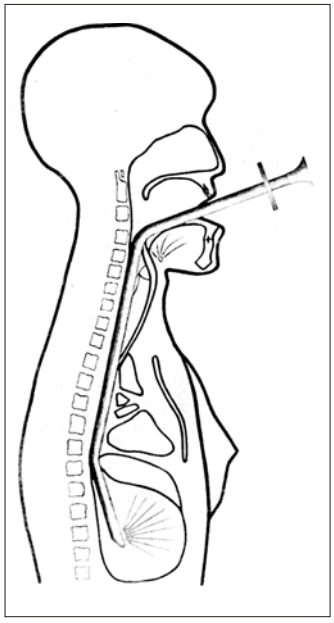

図 9-9　Souttar および Thompson の胃鏡の挿入状況
〔文献 22）より〕

Souttar および Thompson の胃鏡[22),23)]

さらに同年（1908 年）にはイギリスの Souttar および Thompson により別の胃鏡が作られている[22),23)]．これは Mikulicz の胃鏡のごとく噴門に相当する部に 30°の屈曲をもたせ，さらに咽頭部に相当する箇所にも 120°の屈曲部を備えたものである．しかしこの段階に至るまでの初期の試作器では中間部にさらに別に 2 カ所関節が設けられ，検査に際してはこの部を曲げて全体として C 型として座位で挿入し，深部に挿入するにつれて中間部を伸展していくものであった．いくつか試作を重ねた結果試作 8 号器から，より簡単な構造の 2 カ所の屈曲部をもつものと

なった[22),23)]．**図 9-8** に示すごとく，屈曲部には反射鏡が装着され，この反射鏡で光の進路は曲げられ，接眼部に到達するような構造になっていた．また接眼部の円板を回すことで先端レンズを回転することもできた．論文中にこれで観察した胃内各部，胃癌，潰瘍，貧血胃などの所見を図示し，その有用性を強調しており，また胃内観察のみならず胃壁透光法として腹壁を透して見える光から胃の位置，形，大きさを知ることができるとも述べている[22),23)]．**図 9-9** はこの論文中にある胃鏡の挿入状況を示す模式図である[22),23)]．彼らはこの胃鏡の有用性を強調しているものの，このような屈曲部があることで実際にはかえって自由な操作が制限されたと思われる．事実この発表に対し食道鏡医の Hill[24),25)] は，「このような噴門部に相当する屈曲はすでに Mikulicz が試みて，その後不必要なことがわかっている，また咽頭部の屈曲も不要であり，しかも食道内への盲目的な器具の挿入はきわめて危険で，理想的な胃鏡は Jackson の胃鏡のごとき真っすぐな器具を直接食道を観察しつつ挿入することである」と反論している．さらに彼は「屈曲部をもった胃鏡は決して direct な観察とは言えない，これらでは屈曲部での鏡の反射があるから間接的な方法である」と主張している．

Hill の胃鏡[24),25)]

なお Hill 自身その後 Jackson 式胃鏡に準じた open tube 式の食道・胃鏡（**図 9-10** ①，②，④，⑤）を作製し，さらにこれを通して胃内に挿入する側視式の硬性胃鏡も発表している[24),25)]（図 9-10 ③）．しかし結局この方式の胃鏡もまったく普及をみなかった．

Hill の発表した食道・胃鏡（oesophago-gastroscope）は単なる筒であって，手元接眼部に光源を付けて直視下に食道を観察しつつ胃内に挿入した後，接眼部に近い空気送入口を通してゴム球で送気し胃内を観察するものであった（図 9－10 ①，②，④，⑤）．彼はこの方式を direct vision と称していた．また図 9-10 の③は膀胱鏡と同様の構造の胃鏡で，periscopic tube と呼ばれ，直視下に食道・胃鏡を胃まで挿入した後，送気してからキャップを外し，この食道・胃鏡を通して胃内に挿入し観察するものであった．彼はこのようなレンズ系を使った観察法を open tube 式による direct vision に対し indirect vision と称していた．

Rovsing の胃鏡と Kölliker の胃鏡

以上のほかにも学会発表の抄録のみで，詳細は不明であるが，1908 年にコペンハーゲンの Rovsing による胃鏡の発表がある[26)]．この胃鏡は，それまでの胃鏡と違って，光学視管の挿入とともに送気，送水の容易さをはかるため，断面が円形

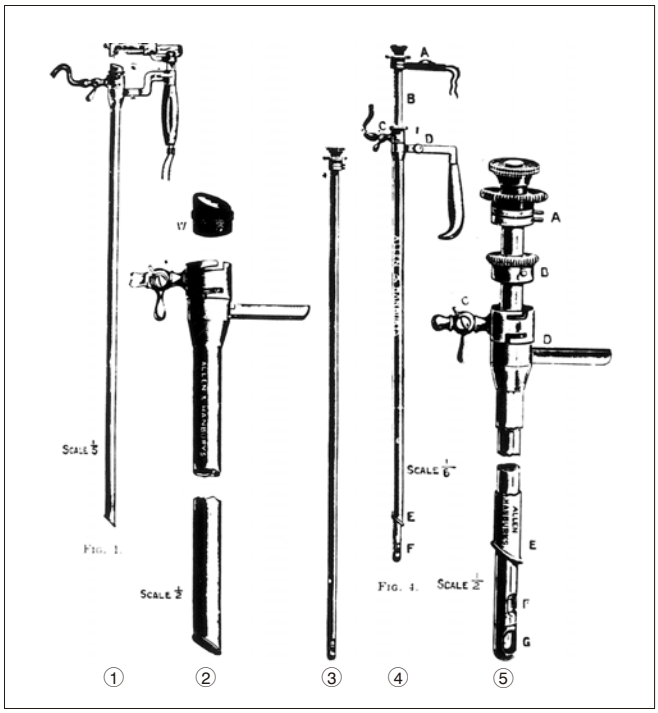

図 9-10　Hill の食道・胃鏡と側視式胃鏡
① 食道・胃鏡に光源を接続
② 食道・胃鏡
③ 食道・胃鏡を通して挿入する側視式胃鏡
④ 食道・胃鏡本体に側視式胃鏡を挿入
⑤ 食道・胃鏡に側視式胃鏡を挿入．接眼および先端部の拡大図
〔文献 25）より〕

でなく，より広い内径となるよう扁平なサーベルの鞘状の形態のものであった．しかしこの機器では胃内でのオリエンテーションが難しかったようである．またこの発表に対し，Gottstein が，同じような形態のスコープをすでに 8 年前に作製し，以来これまでかなり多数例に施行していると追加しているが抄録からは詳細はわからない．

また 1909 年に Kölliker は同じく抄録のみで詳細は不明であるが，Hill の胃鏡のごとく食道鏡を通して挿入する胃鏡を学会で供覧している[27]．これは先端にブジーを付けた食道鏡をまず胃内に挿入し，次いでこれを通して先端にランプを備えた胃鏡を挿入して観察したもので，視方向を長軸に対し回転させることが可能で，幽門まで観察できたとしているが，診断価値はまだ完全ではないと述べている．いずれにしても 19 世紀末から 20 世紀のはじめにかけては多種多様の硬性胃鏡の試みがあったようである．

Elsner の胃鏡[28)～30)]

さらに 1909 年に Elsner は Nitze の膀胱鏡に範をとった内・外 2 管からなる胃鏡を発表している[28)～30)]（**図 9-11**）．外管は可撓性の誘導用の管である．このスコープの外管は長さ 76 cm，径 12 mm で，噴門通過の容易さをはかるため，挿入

したマンドリンの先端に長さ 4 cm のゴムガイドが付けてあった．検査時の体位は左側臥位を基本とした．まず外管を胃内に挿入し，次いでマンドリンを抜去し，外管内に光学視管である内管を挿入するが，内管は外管に対し自由に動かしえた．光学系ははじめは 90° の側視で，その後 60° の見返しのものも作られた．Elsner は 1911 年に最初の胃鏡教科書である『Die Gastroskopie』[28] を出版しているが，この教科書は総数 120 頁で 22 枚のカラー図版を含んでいる．この図書中には光学視管 3 種類が記載され，光学視管 I は側視式，光学視管 II は見返しの斜視方向，光学視管 III は噴門部の精査用で 180° 見返して噴門部が観察できるものであった．噴門部観察用の機器は側視式のスコープ先端に関節でプリズムが付いていて，光学視管を押し込むとプリズムが起き上がり，側視式レンズの上にのって視方向が切り換えられた．また光学視管を元に戻せばプリズムは再び格納される．**図 9-12** にこの見返し用光学系の視方向を示した．

また**図 9-13，14** は，この教科書には記載されていない，後になって開発された機器で，前記の胃鏡とは若干構造が違っている．この機器は武井医科光器製作所が 1913 年に輸入したもので，現在同社の所蔵である．なお武井医科光器製作所は当初は輸入代行業から出発した，本邦における膀胱鏡を主体とした硬性鏡のパイオニア的なメーカーである．

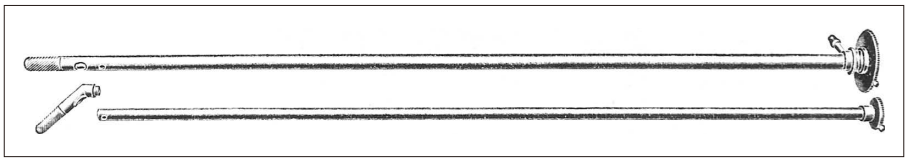

図 9-11　Elsner の胃鏡本体
〔文献 28）より〕

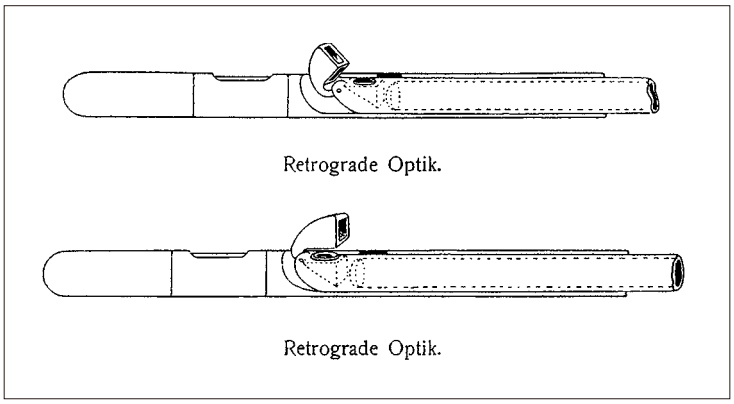

図 9-12　Elsner の胃鏡の見返し用光学系
プリズムが起上している．〔文献 28）より〕

a
b

図 9-13　その後の Elsner の胃鏡全景
a：外套管，b：胃鏡本体
武井医科光器製作所蔵品（著者撮影）



a
c
b

図 9-14　Elsner の胃鏡
a：先端部．口側より側視式レンズ，見返し用プリズム，前方直視用プリズムが見える．
b：見返し時のプリズムの起上状態（半分起上している）
c：前方直視用時のプリズムの起上状態．見返し用プリズムも起上している．
武井医科光器製作所蔵品　（著者撮影）

図 9-13 がこの胃鏡の全景で，a が外套管，b が胃鏡本体である．外套管にはマンドリンが挿入されている．観察に当たってはまず外套管を挿入し，マンドリンを抜去し内視鏡本体を入れ替えて観察する．内視鏡本体先端には長さ数 cm のゴム製の誘導子が付けられている．

この胃鏡は視方向を ① 側視，② 180° の見返し，③ 180° 方向の前方直視式に切り替えられる．図 9-14a が先端部で，側視式の状態で口側に側視式のレンズが見える．図 9-14b は，口側が側視のレンズで，手元接眼部の円盤を回すと図 9-14b のごとく側視のレンズ部が肛側に向かって押し出され，このプリズムが側視式の

レンズの上に被さり視方向は見返しとなる．ただし図ではプリズムはまだ完全には立ち上がっていない．さらに光学系を押し出すと最先端にあるプリズムが図 9-14c のごとく起き上がって手前のレンズの上に被さり 180°前方直視となる．この場合口側の見返しのプリズムは図のように起上したままであるが，前方視には支障はない．なお先端，手元側プリズムともいったん立ち上がった後は手元の円盤の操作で本体内に引き戻すことは不可能である．しかしどちらのプリズムも外部から押せば簡単に元に戻り格納されるが，もし起上させたままスコープを抜去すれば危険が大きい．スコープの抜去に際し先端を胃壁に押し付けてプリズムを圧迫し元に戻しておけばよいが不注意な操作では危険があろう．

この見返し，前方直視のスコープがどの程度有用であったか不明ではあるが，側視式の Elsner の胃鏡は従来の胃鏡より良好でかなり広く使われたようである．なお最初の本格的な胃疾患の教科書である Boas の教科書の第 6 版（1911 年）[31] には，それまでの胃鏡の発展とともに，Elsner の胃鏡についてかなり詳しい記載がある．巻末には Elsner から提供されたカラー図も数枚掲載され，本文中には胃鏡の将来性を予見した記載がみられる．

Sussmann の胃鏡

1911 年には Sussmann の胃鏡が発表されている[32]．この胃鏡は Kuttner の胃鏡と同様に挿入時には可撓性で，胃内挿入後レバーおよびスクリューの操作で真っすぐにするものであった（**図 9-15**）．この胃鏡には咽頭部に相当して 30°の屈曲が設けてあったが，このためにかえって自由な操作が妨げられた[(注1)]．

後述するが，本邦で最初に使われた胃鏡は，この Sussmann の胃鏡であったらしい．九大の三宅は胃癌に関するその著書の中で[33]，この胃鏡を使ってみたものの，その臨床応用は困難で，被検者に与える苦痛はきわめて大きく，試験開腹の

（注）

（注 1）：Sussmann の胃鏡の実物は，現在千葉県印西市の印西市立印旛医学機械歴史資料館に展示されている．屈撓部の被覆が取れてしまって金属部分が露出した状態であるが，屈撓部全体としては Nitze-Leiter の胃鏡のごとく短い金属リングを多数連ねた構造で，その屈曲側にあたる下面には全長にわたり薄い金属板が 1 枚取り付けられ，各リングはこれに固定されている．本体の屈曲，伸展に際して，この金属板の張力，反撥力をも利用したものであろう．

先端の約 3 cm ほどの部分は口径の大きい鉄砲の弾丸のような外観で，本体に対し長軸方向を軸として回転可能のようで，その手元側に空気穴と思われる穴が複数個設けられている．この回転部分の中程にはガラス窓が全周にわたって設けられ，内部に縦長の小電球とレンズが並列されている．ガラス窓内で両者が一体となって長軸方向を軸として若干の回転が可能であったと思われるが，この胃鏡は 180°範囲の視野変換ができたといわれている．この視野変換が先端部全体としての回転によるものか，ガラス窓内でのレンズ，小電球の回転によるものかは不明である．



図 9-15　Sussmann の胃鏡
a：挿入時には可撓性，b：胃内挿入後レバーおよびスクリューの操作で真っすぐにする．〔文献 32）より〕

ほうがより有用であるとし，以後胃鏡検査を止めてしまったと述べている．

Schindler の硬性胃鏡

Schindler は 1920 年より Elsner の胃鏡を使用し，いくつかの不備に気づき改良を加え，自力で Schindler 式硬性胃鏡を完成し発表した（**図 9-16**）[34]．この胃鏡も内外 2 管から構成され，外管は長さ 65 cm，径 11 mm の真っすぐな管で，内部にマンドリンを入れて胃内に挿入する．マンドリンの先には長さ 8 cm のゴムガイド（a）が付いていて，胃内挿入を容易とした．外管が胃内に達した後マンドリンを抜去し，内管を挿入して観察するが，内管の全長は 72 cm，光学系は側視で画角は 55° であった．この胃鏡の像は明るく鮮明で，Schindler はこれによる成果を 1923 年に 119 個のカラー図版（うち内視鏡像 117 個）を含む単行本として出版している[34]．もちろんこれらの図は写真ではなく画家が描いたものである．Schindler の胃鏡以後にも，Wolf の協力を得た Sternberg（1921 年）[35]，Korbsch（1925 年）[36),37]，Hübner（1926 年）[38] らの胃鏡があるが，これらのうちでは Schindler のものがもっとも広く用いられた．

なお**図 9-17** は，かなり後になって武井医科光器製作所により輸入された機器で，平成 22 年 4 月に開催された第 110 回日本外科学会定期学術集会（会長 中尾昭公教授）に際し，会場での学術展示の一環として，その他の内視鏡数点とともに展示されたものである．図 9-17 a はセット全景，b は先端部分の近接像で，セット内容には図中上から捲綿子，マンドリン，外管，内管である光学視管が含まれる．照明用電球は光学視管ではなく外套管に設けられている．この写真を見ると図 9-16 に示すような長いゴムガイドの付いたマンドリンの挿入は不可能で，

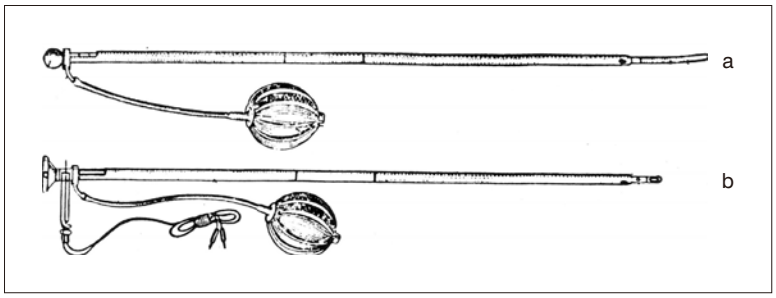

図 9-16　Schindler 式硬性胃鏡
a：外管にマンドリンを挿入．
b：外管に光学視管を挿入．
〔文献 34）より〕



図 9-17　Schindler 式硬性胃鏡
a：全景．b：先端部．上から捲綿子，マンドリン，スコープ外管，光学視管（内管）
武井医科光器製作所蔵品　（著者撮影）

外管自体に短いゴムガイドが付いている．

その他の点でも図 9-16 とは，若干違う所があるようで，この胃鏡は発表された後も少しずつ改良が加えられていったと思われる．

Korbsch の胃鏡

Korbsch の胃鏡は 1925 年に発表され[36]，**図 9-18** のように外径 8.5 mm と非常に細く，光学視管には側視，軽度前方斜視，見返しの 3 種類があった[36),37]．側視鏡の画角も 80° と非常に広い．またとくに細いものも作られ，この胃鏡の径は 7 mm と非常に細く，光学系は洋銀製の管の中にレンズを備えた多数の小節筒を配列してあった[37]．このためある程度屈曲しても胃内の観察が可能で，事実著者は

図 9-18　Korbsch の胃鏡
外径 8.5 mm と非常に細い．光学視管には側視，軽度前方斜視，見返しの 3 種類がある．ある程度屈曲可能．
ウィーン医科大学医史学研究所 Nitze-Leiter 内視鏡博物館蔵品　（著者撮影）

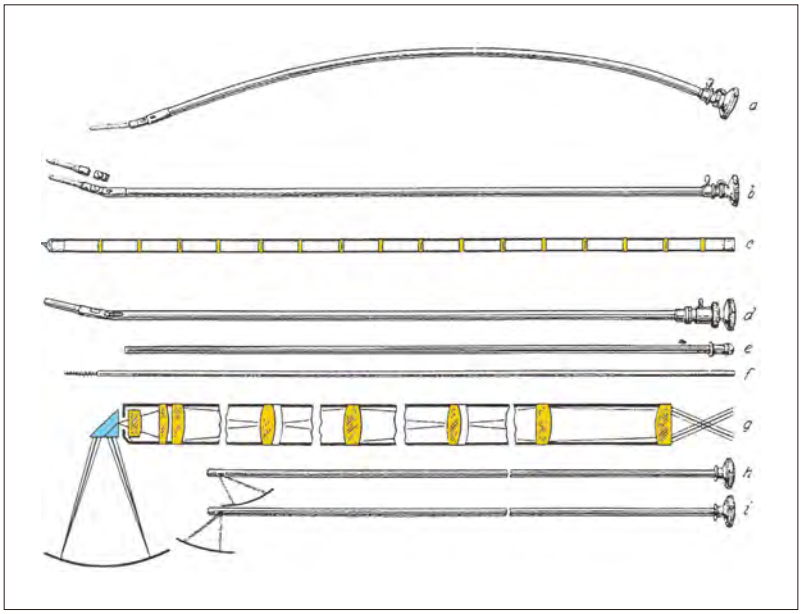

図 9-19　Korbsch の胃鏡の内部構造
a：軽度に屈曲した状態，b：真っすぐな状態
c：レンズ配列，d：本体，e：マンドリン
f：挿入消息子，g：側視式の光学系
h：見返し式スコープ，i：前方斜視式スコープ式
〔文献 37）より〕

この胃鏡を手にして，本体をわずかに曲げて覗いてみたが，像は確実に伝達されていた．光源は外管先端に付属し，この部はレンズに対し，15°の屈曲をもたせ，より的確な照明が可能となるような工夫もされていた．**図 9-19** はこの Korbsch の胃鏡の内部構造である．しかし光学管が細いこともあって像は Schindler の胃鏡より暗かったというが，覗いて見たかぎりでは，それほど暗いとは思わなかった．もし観察時に像が暗いとすれば照明ランプが小さいことに問題があったのであろう．

Hübner の Führungsgastroscop（誘導胃鏡）

胃鏡による偶発症のうち，臓器の損傷は胃自体よりも食道入口部と噴門近くに生じやすい．Hübner の Führungsgastroscop（誘導胃鏡）はとくに後者を問題として，その防止のため外管先端部をゴム製可撓性とした．可撓部の長さは 4〜26 cm と種々で，これにより外管先端が前方に容易に曲がるようにして挿入の容易さをはかっている[38]．さらに弾力のある長さ 45 cm の誘導ゾンデをあらかじめ胃内に挿入しておき，このゾンデの口側端をマンドリンを挿入した外套管に装着して，外套管挿入時の食道下部の損傷を防ぐようにした（**図 9-20**）．彼はこの胃鏡を Führungsgastroscop（誘導胃鏡）と称していた[38]．

さらに彼はすでに膀胱鏡で行われていたフィルターの応用を検討し，対物レンズに近く緑のフィルター，接眼レンズに近く青のフィルターを設け，生体での赤の強い状態を補正し，より自然の色調に見えるようにし，その有用性を強調して

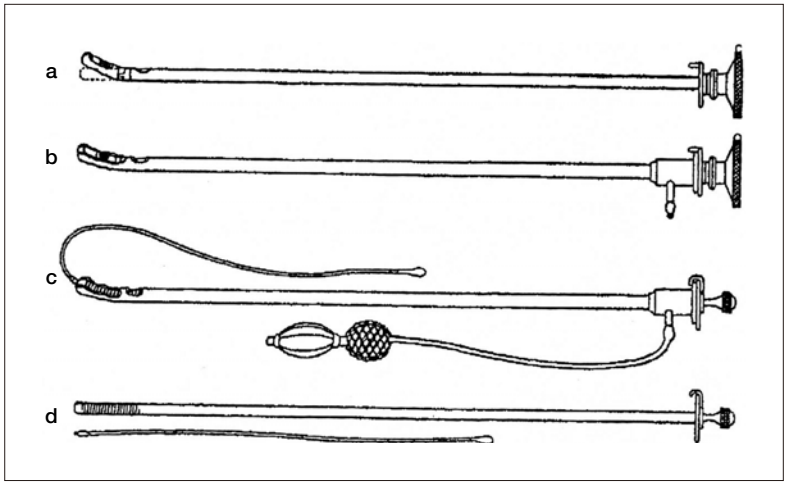

図 9-20　Hübner の胃鏡と誘導用ゾンデ
a：光学視管，b：光学視管を挿入した外套管，c：誘導ゾンデを挿入した外套管，d：マンドリンと誘導用ゾンデ　〔文献 38）より〕

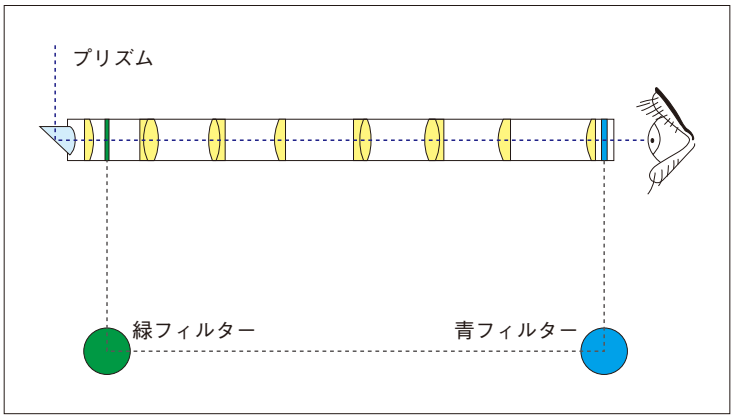

図 9-21　Hübner の胃鏡の光学系
対物レンズ側に緑フィルター，接眼部に青フィルターを装着．
〔文献 38）より〕

いる（**図 9-21**）[38]．

川島および稲葉の胃鏡

川島および稲葉は，昭和 34（1959）年に，あらかじめ胃内にビニールチューブを挿入し，これを通して挿入する川島式硬性胃鏡を発表している[39),40)]．教授であった川島が筆頭者として発表されているが，実際には稲葉が町田製作所の協力で作ったものである[39),40)]．この胃鏡は外管と光学視管からなっていて，光学視管には真っすぐなものと，先端にアングルがあって挿入時にはこれを伸ばし，胃内ではスプリングの作用で屈曲するものとの 2 本が組になっていた（**図 9-22**）．この胃鏡は日本で作られた実用になった唯一の硬性胃鏡で，世界的にももっとも遅く出現したものであろう．昭和 36（1961）年当時著者は Sydney（シドニー）大学 Royal Prince Alfred 病院に勤務していたが，たまたま同病院消化器科に町田製作所から試用してほしいとのことで，この胃鏡が送られてきていた．同科の Reseach director であった Dr. Skyring の「なぜ今頃硬性胃鏡なのだろうか？」といった訝しげな発言を忘れられない．すでに時代は軟性胃鏡が全盛期であったのみならず，同病院でも新たに出現した Hirschowitz のファイバースコープの試用を開始しており，日本の胃カメラも使ってみようとしていた頃で硬性胃鏡が受け入れられなかったのは当然であった．

著者はこのセットのうち前者の真っすぐなスコープを動物実験に使っていたが，硬性胃鏡のため視野は明るく，動物実験には便利であったが，患者への臨床応用はきわめて困難で，1 例に使ったのみで患者があまりにも辛いというので以後使用するのは止めてしまった．また後者のアングルを備えた光学視管は屈曲すると

図 9-22　川島・稲葉の硬性胃鏡（川島式胃鏡）
a：外套管．b．栓子（マンドリン）．c：前方斜視式光学視管．光源ランプを装着してある．d：屈曲可能な側視式光学視管．光源ランプは外してある．左上は撮影用二連ランプ．
ビニール製の可撓管をまず胃内に挿入し，この管を通して栓子を嵌めた外套管（a）を胃内に挿入する．次いで栓子を抜去し外套管内に光学視管を挿入して観察する．体部の観察には c の前方斜視式光学視管を用いる．胃角から前庭部の観察には d の屈曲可能な光学視管を使用する．d は挿入時には関節部を伸ばして直線化できる．挿入後はバネの作用で図のように屈曲した状態となる．撮影には光量増加のため左上の二連ランプを使用する．丹羽蔵品（著者撮影）

視野不鮮明となって，動物実験でもその効果を十分発揮できなかった．このような理由からこの胃鏡を臨床的に使った施設は稲葉らのほかにはなかったものと思われる(注 2)．

胃鏡検査時の体位について

硬性胃鏡の実施時の体位としては，現在のファイバースコープ並びに電子スコープと同様な左側臥位（Elsner，Schindler，Korbsch）をはじめとして，仰臥位（Rosenheim，Hill），座位（Nitze，Kelling，Kuttner，Souttar & Thompson，Hill），右側

（注）

（注 2）：なお印西市立印旛医学機械歴史資料館には中山式側視，逆視用硬性胃鏡が展示されている．試作 2 年目の昭和 28 年に作られたものと説明にある．そうだとすれば最初の試作は昭和 26 年で川島らの硬性胃鏡よりかなり古く，この胃鏡が国産でもっとも古い硬性胃鏡ということになる．この胃鏡は，通常は側視で使用し噴門部の精査に際し，先端レンズ部が Elsner の胃鏡のごとく逆視となってこの部の観察を行ったようである．中山外科は食道疾患を専門としており，噴門部の精査の必要から中山教授の指導の下にこのような機器が作られたものであろう．しかしこの胃鏡の実際の開発指導責任者は昭和 21 年卒の同教室の斎藤宏三博士と説明にある．しかしこの胃鏡はその後胃カメラの実用化とともに同教室で逆視式胃カメラ（Vb 型胃カメラ）の原型が作られたこともあって，発展することなく一般に使われることなく製造中止になったという．

臥位（Loening & Stieda，Sussmann），さらに肘膝位（Sternberg）など種々試みられたようである（**図 9-23**）．

余談ではあるが，肘膝位で検査を行っていた Sternberg[35] には大失敗の話が伝わっている．胸部外科の開拓者として知られる Sauerbruch は 1923 年に Schindler を彼の教室に招き，胃鏡を提示させ実際にデモンストレーションを行わせてみた[41]．Schindler は慎重に胃鏡を操作し成功裏に検査を終え，さらに胃鏡術の技術的な困難や短所についても率直に説明した．Sauerbruch は次いで Bayern（ババリヤ）の外科医の集会の前日に Sternberg を招き彼の胃鏡によるデモンストレーションを行わせてみた[41]．Sternberg によれば，彼の胃鏡検査は簡単な操作で行え観察結果も良いはずであった．Sternberg は大勢の外科医が見ているなかで検査を実施したが，患者は食道鏡挿入時よりも苦しそうで，胃鏡の挿入に非常に手こずり，どうしても挿入できなかった．ついに Sauerbruch が中止を命じたが，時すでに遅く患者は 12 時間後に重篤な縦隔洞炎を起こし，緊急手術にもかかわらず翌日には死亡してしまった．剖検では機器の暴力的な圧迫による上部食道の穿孔に基づく縦隔洞炎が認められた．また扁桃にも同じく機器による外傷と粘膜下の出血が認められた．Sauerbruch はこの事件を簡単な症例報告として発表[41] しているが，「このような例は今回の例が唯一ではないだろう，胃鏡検査は試験開腹と同じくらい危険である」と結論づけている．いずれにしても胃鏡検査がこのような危険と隣合わせである以上安易に行うべきでなく，外科医はこの検査を拒否すると書いている[41]．この大家の発言はその後の胃鏡の普及にとって大障害となったことは確かであろう．

Schindler の硬性胃鏡の単行本には，検査時の体位について詳しい考察がある[34]．Schindler は基本的には左側臥位で検査を行っているが，その理由として，まず液の逆流があっても左口角から容易に排出できることを挙げている．すなわち仰臥位では患者にとって苦痛が大きく，頭が下がるため唾液，胃液の排出が困難で，患者にとって拷問以外のなにものでもないのに反し，左側臥位では，唾液は左口

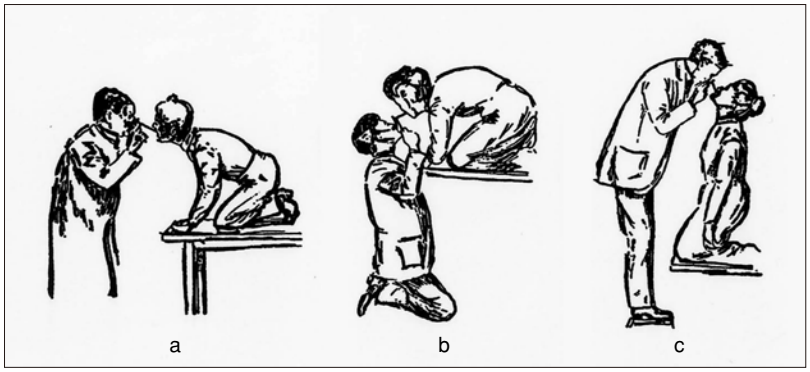

図 9-23　胃鏡検査の種々の体位
a：肘膝位，b：肘膝位，c：座位

角から自然に流出し苦痛が少ないとしている．また食道裂口ヘルニアがあっても検査の障害にはならず，また胃内の液は体上部，穹窿部大弯に貯留するため，もともとこの部位は病変の少ない所で観察の邪魔になることはないと述べられている．さらにこの体位の利点として右肩を前方に出すことができ，この操作で幽門が前左方に下がるため，幽門が脊柱の陰に隠れることを防止でき，しかも挿入操作が容易であるとしている[34]．

Loening および Stieda[21] 並びに Sussmann[32] は右側臥位での胃鏡検査を勧めているが，Schindler は，「この体位では胃液は前庭部に溜まって種々不都合が生じ，しかも体部が下がるため左側臥位に比べ観察は困難となり，挿入操作も行い難い」[34] と述べている．確かに右側臥位での検査は実際には困難であったろうと思われる．Loening および Stieda らはなぜ右側臥位としたのだろうか．通常の右利きの者にとってこの体位はまず挿入操作そのものがきわめて難しく，以後の胃鏡の操作も難しいことは容易に想像できる．著者の経験であるが，先天異常である右胃の患者でのファイバースコープ検査に際し，左側臥位での検査，すなわちこれは通常の胃での右側臥位での検査に相当する相対的位置関係になるが，操作自体は別として，まず胃内のオリエンテーションに非常に困惑した経験がある．これは通常の胃での右側臥位での検査に相当するわけで，このような相対的位置関係で十分な検査が可能なのであろうか．初めから右側臥位での検査に慣れていればオリエンテーションに悩むことはなかったのであろうか？ Palmer の『Practical Points in Gastroenterology』にも，右胃の患者に対して通常の検査体位である左側臥位で観察を行うとオリエンテーションが難しく，この場合には右側臥位での観察が必要であると述べられており[42]，著者の経験でも右胃では右側臥位での観察でないとオリエンテーションはきわめて難しかった．しかしオリエンテーションはともかく初めから右側臥位で挿入を試みても操作はきわめて困難で，まず通常のように左側臥位で挿入してから体位変換を行ってはじめて十分な検査ができた記憶がある．Loening および Stieda のように右側臥位での検査を勧める人々は，もともと左利きだったのではないだろうか．一度右側臥位で挿入を試してみられたい．どのくらい困難であるかよくわかろう．また肘膝位での検査ははたしてどんなものだったのだろうか．想像するだけでも患者はさぞ大変だったろうと思う．

なお Gutzeit および Teitge は軟性胃鏡になってからではあるが，**図 9-24** のように左側臥位で，右側をやや前方に出し斜めとなった体位を実施姿勢としている[43]．現在ではファイバースコープ，電子スコープでの検査に際し，左側臥位であっても，これとは逆に若干右肩を後ろに引いた体位で実施している人が多いように思うが，硬性胃鏡にしろ軟性胃鏡にしろ，先端部の屈曲が制限されていた胃鏡では Gutzeit および Teitge が勧める体位がもっとも理にかなったものであったと思う．

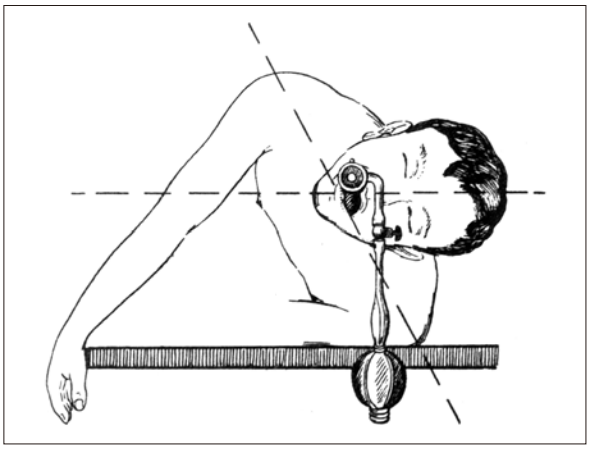

図 9-24　Gutzeit および Teitge による検査時の体位〔文献 43）より〕

文　献

1）Mikulicz, J.：Über Gastroskopie und Oesophagoskopie. Wiener Medizinische Presse　22：1405-1408, 1505-1508, 1573-1577, 1881

2）Casper, L.：Handbuch der Cystoskopie. S.5-6, Verlag von Georg Thieme, Leipzig, 1905

3）Baratoux, J.：De l'oesophagoscopie et de la gastroscopie. Revue mensuelle de laryngologie, d'otologie et de rhinologie　3(4)：97-107, 1882

4）Edmonson, J. M.：History of the instruments for gastrointestinal endoscopy. Gastrointest Endosc　37(2)：27-56, 1991

5）Modlin, I. M.：A Brief History of Endoscopy. 40-45, 52-89. MultiMed, Mirano, 2000（発行年記載なし．アメリカ消化器内視鏡学会が会員に配付した年が 2000 年）

6）Vilardell, F.：Digestive Endoscopy in the Second Millennium—From the Lichtleiter to Echoendoscopy. Aula Médica, Madrid, Thieme, Stuttgart, 2006

7）Figdor, P. P.：The Development of Endoscopy in the 19th Century. Vol. 3. p.131-160, Endopress, Tuttlingen, Germany, 2004

8）Neumann, H. A., Hellwig, A.：Vom Schwertschlucker zur Glasfiberoptik. Die Geschichte der Gastroskopie. Urban und Vogel Medien und Medizin Verlagsgesellschaft, München, 2001

9）多賀須幸男：内視鏡の歴史—胃内視鏡を中心に．第 2 編　各種の硬性鏡の発達．Gastroenterol Endosc　21：1159-1173, 1979

10）近藤台五郎，岸本克巳：胃鏡診断学．木下良順 編：医学の進歩　第 5 集．1-115，南条書店，東京，1949

11）武井信義：胃鏡の沿革と其の構造．医科器械雑誌　24(12)：8-12, 1954

12）武井信義：胃鏡の沿革と其の構造に就いて（二）．医科器械雑誌　25(1)：21-26, 1955

13）武井信義：胃鏡の沿革と其の構造に就いて（三）．医科器械雑誌　25(2)：20-22, 1955

14）Rosenheim, T.：Uber die Besichtigung der Cardia nebst Bemerkungen über Gastroskopie. Deutsch Med Wschr　21：740, 1895

15）Rosenheim, T.：Uber Gastroskopie. Berliner Klin Wschr　33：275-278, 298-301, 1896

16）Rewidzoff, P. M.：Zur Technik der Gastroskopie—Eine Modification des Rosenheim'schen Gasroskops. Berliner Klin Wschr　34：893-894, 1897

17）Kelling, G.：Endoskopie für Speiseröhre und Magen. I. Gegliedertes Ösophagoskop, welches durch Zug und Drehung streckbar ist. München Med Wschr　44：934-937, 1897

18）Kelling, G.：Endoskopie für Speiseröhre und Magen. Ⅱ. Theil. Gegliedertes, winklig streck-

bares Gastroskop mit rotirbarem Sehprisma. München Med Wschr　45：1556-1561, 1898
19）Kuttner, L.：Über Gastroskopie：Ein gegliedertes Gastroskop, das durch Rotation gestrecht werden kann. Berliner Klin Wschr　34：912-914, 939-942, 1897
20）Jackson, C.：Gastroscopy：Report of additional cases. JAMA　49：1425-1428, 1907
21）Loening, K., Stieda, A.：Über Gastroskopie. Zentralblatt für Chirurgie　35：915, 1908
22）Souttar, H. S., Thompson, T.：The direct inspection of the gastric mucous membrane. Quart J Med　Ⅰ：375-385, 1908
23）Souttar, H. S., Thompson, T.：The gastroscope and its use. Br Med J　Ⅱ：843-846, 1909
24）Hill, W.：The gastroscope and its use. Br Med J　Ⅱ：1096-1097, 1909
25）Hill, W.：Demonstration on a living subject of the Hill-Herschell method of combined direct and indirect gastroscopy by means of new type of oesophago-gastroscope. Proc Roy Soc Med 4：69-74, 1911
26）Rovsing：Direkt Gastrodiaphanoskopie und Gastroskopie. Verh Deutsch Ges Chir　S2001, 1908
27）Kölliker：Demonstration eines Gastroskopes. Verh Dtsch Ges Chir　S134, 1909
28）Elsner, H.：Die Gastroskopie. Thieme, Leipzig, 1911
29）Elsner, H.：Ein Gastroskop. Berliner Klin Wschr　47：593, 1910
30）Elsner, H.：Mein verbessertes Gastroskop. Deutsch Med Wschr　49：253-255, 1923
31）Boas, I.：Diagnostics und Therapie der Magenkrankheiten, 6te Auflage. S73-S81, Georg Thieme, Leipzig, 1911
32）Sussmann, M.：Ein biegsames Gastroskop. Die Therapie der Gegenwart　52：433-441, 1911
33）三宅　速，宮城　順，谷口熊雄：胃癌．148-149, 克誠堂，東京, 1926
34）Schindler, R.：Lehrbuch und Atlas der Gastroskopie. Lehmanns, München, 1923
35）Sternberg, W.：Neue Gesichtpunkt aus der Sinnesphysiologie zur der Herabsetzung der Gefährlichkeit der Gastroskopie. Zentralblatt für Chirurgie　50：1561-1566, 1923
36）Korbsch, R.：Über ein neues gastroskop. München med Wschr　72：129, 1925
37）Korbsch, R.：Das Kleinkalibrige Gastroskop. Medizinische Klinik　29(12)：392-393, 1933
38）Hübner, A.：Ein neues Führungsgastroskop. München Med Wschr　73(48)：2027-2028, 1926
39）Kawashima, K., Inaba, E.：Refracting gastroscope. Bull Tokyo Med Dent Univ　6：294-317, 1959
40）稲葉英造：胃鏡．Gastroenterol Endosc　5：336-339，1963/1964
41）Sauerbruch, F.：Gastroskopie mit tödlichen Ausgange. Zentralblatt für Chirurgie　51：2071-2072, 1924
42）丹羽寛文，金子栄蔵 訳：パーマー消化器病学のポイント（原著 Palmer, E. D.：Practical Points in Gastroenterology, 2nd ed. Medical Examination Pub.）. p.47，医学書院，東京，1977
43）Gutzeit, K., Teitge, H.：Die Gastroskopie, Lehrbuch und Atlas. S.37, Urban & Schwarzenberg, München-Berlin, 1954

軟性胃鏡の発展

第10章　軟性胃鏡の発展

Hoffmann の光学系

硬性胃鏡は，たとえ挿入時には可撓性のものでも光学系の関連から観察時には直線化する必要があった．まして実用になった硬性胃鏡はいずれも曲がらない真っすぐな管であった．このため当時の胃鏡術は技術的にもきわめて難しく，被検者の苦痛も大きく危険性もかなりあった．このようなことから屈曲したままで観察できる胃鏡の開発は当然望まれていた．

屈曲した状態でも像を送れる光学系として，1911 年に Hoffmann[1)]が試みたプリズムを利用した方法がある．Hoffmann は München（ミュンヘン）大学の眼科医であった人である．その方法は**図 10-1** のごとく多数のプリズムを組み合わせたもので，2 個の直角プリズムを並べた所では xx′ を軸として回転しても光は伝わり，同様に mm′ の所でも zz′ を軸とする回転は光の通過に関係ない．したがって xx′，mm′ の所に，この方向の回転ができるような関節を設けてあれば，全体としてどのように屈曲しても像は伝わることになる．Hoffmann は Wolf の協力を得て，実際にこの光学系を組み込んだ胃鏡を作り死体について実験し，観察が可能

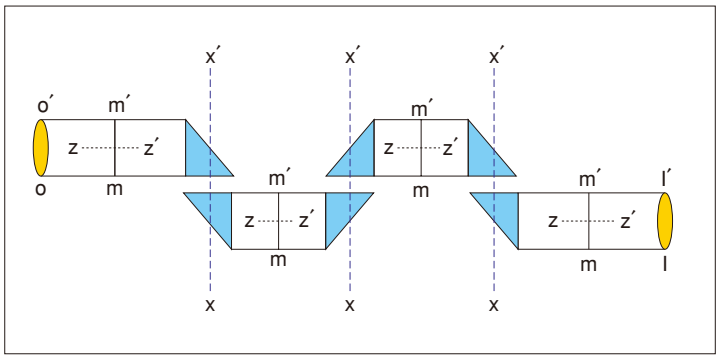

図 10-1　Hoffmann の光学系
〔文献 1）より〕

図 10-2　Hoffmann 光学系を使ったテレビカメラとの接続管
Wittmoser，Storz 製．1968 年頃．
ウィーン医科大学医史学研究所 Nitze-Leiter 内視鏡博物館蔵品　（著者撮影）

であることを証明しているが，多数のプリズムを通すため光の損失が大きく，細くすることも不可能で，結局その臨床応用は不可能であった．

ただしこの光学系は，後年になってレーザー光の伝達に使われ，テレビの撮像管と内視鏡との間を接続して，硬性鏡あるいはファイバースコープの画像をテレビモニターに映し出したり，teaching scope として，硬性鏡，ファイバースコープの接眼部に装着して，供覧用にも用いられた．**図 10-2** では硬性鏡が本体の直角方向に接続されているが，画像はプリズムでこの機器の長軸方向に屈折させて伝えられたものと思われる．左方の太い部分が撮像管との接続部である．

軟性胃鏡の完成

次いで胃鏡史上最大の業績は 1932 年の Schindler および Wolf による Wolf-Schindler 式軟性胃鏡の完成である[2]．Wolf はベルリンの光学技術者で，前述した各種硬性胃鏡の開発改良にも参画している．前述したごとくすでに Korbsch，あるいは Hübner の胃鏡でもある程度の屈曲が可能であって，このことが開発のヒントになったとも思われるが，それはともかく Schindler と Wolf が協力して胃鏡の改良を行っているうちに，Wolf が多数のレンズを配列すれば全体としてある程度曲がった状態でも像が送れることを経験的に見出し，このような光学系を考案したといわれている．

なお Schindler の軟性胃鏡教科書によれば[3]，すでに 1917 年に Lange（後述の

胃内撮影装置の開発者とは別人）が非常に厚い凸レンズを組み合わせた可撓性のチューブで像が送れることを見出し，医学以外の領域で実際に使用していたといわれるが，公表されなかったので軟性胃鏡の開発当時このことについて彼らは知らなかったようである．Wolf および Schindler は 1928 年頃から軟性胃鏡の試作を重ね，1930 年 7 月 13 日多数のレンズを備えた屈撓性のスコープに対し，特許を取得している．さらに 1932 年 7 月 6 日にミュンヘンの医学協会でこのスコープの実用化ができたとして発表しており，さらに改良し同年 7 月 7 日に semi-flexible gastroscope として特許を取得している．この胃鏡は一連の開発の 5 型（6 型ともいう）に当たり，その後 Wolf-Schindler 式軟性胃鏡として市販されるようになったものは，この 5 型を若干改良したものだという．なお 1935 年 3 月 13 日にはアメリカの特許をも取得している．

図 10-3 は Wolf-Schindler 式軟性胃鏡で，スコープは全長 75 cm，外径 11 mm で，先端に近い部分は本体に対し，全体として約 30° の屈曲が可能である．レンズの視方向は 90° 側視式で画角ははじめ 60° であったが，その後 85°，50° など各種のものが作られた．視方向を若干見返しにした器種も作られている．光学系として軟性部に焦点距離の非常に短いレンズを多数並べてあるが，この光学系で像が伝達されるのは次の理由による．すなわち**図 10-4** のごとく，短い焦点距離 f のレンズの手前 $2f$ の位置に，対物レンズで小さい実像を結像させると，レンズの後方 $2f$ の位置に同一の大きさの実像が反対の方向にできる．したがって同一のレンズを $4f$ の距離ごとに多数並べておけば次々と実像が他端にリレーされて送られる．なお実際のスコープでのレンズ配列はもっと複雑で，**図 10-5** は Schindler の教科書に掲載されているものである[3)]．このような光学系では，全体が屈曲しても各レンズの間隔は非常に短いので，隣り合う 2 組のレンズの間では屈曲は少なく，光軸上ないしそれに近い位置の像は次のレンズで捉えられ，結果として全体がかなり曲がっても像は他端に伝わることになる．**図 10-6** は，軟性胃鏡



図 10-3　Wolf-Schindler 式軟性胃鏡
先端に近い黒色部が屈曲できる部分である．2 連球と電源が接続されている．〔文献 3）より〕

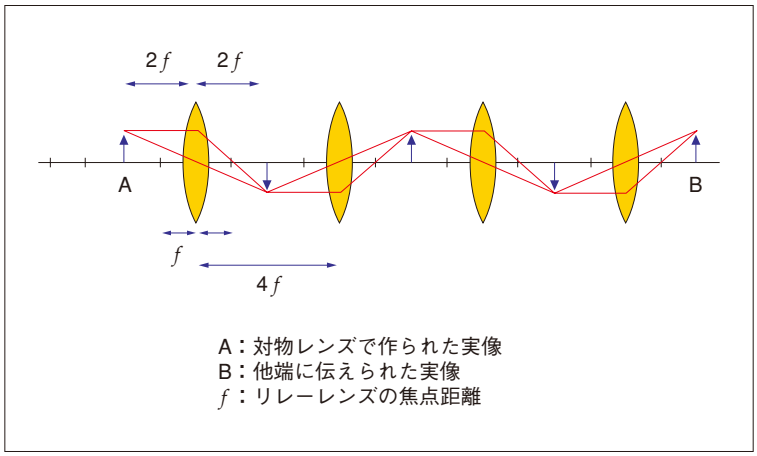

図 10-4　軟性胃鏡の光学系

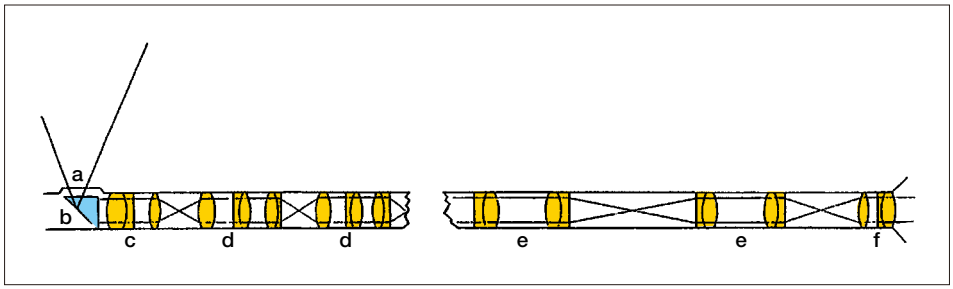

図 10-5　Schindler の軟性胃鏡の実際のレンズ配列
a：窓，b：ルーフ・プリズム，c：対物レンズ，d：可撓部のレンズ構成（同様なレンズ構成が，他に 4 要素あるが，省略した），e：像を正立させ正像にするためのレンズ，f：接眼レンズ　〔文献 3）より〕



図 10-6　市販された軟性胃鏡の先端レンズ部

の一器種の先端レンズ部である．実際のスコープでは軟性部は長さ 3 cm の多数の短い円筒から構成され，スコープ内部には各々 2 個の二重凸レンズ，1 個の単凸レンズからなる光学単位が多数含まれており，レンズの総枚数は 40 余枚にも

達する．

Wolf-Schindler 式軟性胃鏡は硬性胃鏡に比し像の明るさは減じたが，多くの追試者によりその有用性が認められ，各国に広まり，他の多くのメーカーからも作られるようになって，以後この胃鏡は長くスタンダードの器種となった．なお多くの欧米の国では gastroenterologist（消化器病医）とは，すなわちこの胃鏡を扱える専門家を意味していた．軟性胃鏡の開発にみるごとく，新しい方法の完成には，Schindler と Wolf の協力のように医師と技術者の密接な協力関係がなによりも重要で，両者の間がうまくいかないと結局は Nitze と Leiter の例のごとく失敗に終わってしまう．このことは今日にも通じる重要なことである．

Schindler は胃鏡の開発，改良を行うとともに，積極的に胃鏡による臨床的研究に従事し，この軟性胃鏡による成果を 1937 年に単行本にまとめ出版している[3]．この本は本文 433 頁の大著で巻末にカラーの内視鏡図が 120 点載せられているが，もちろん当時は胃鏡による写真撮影はまだ不可能で，いずれも画家の手による描画であった．内容としては胃鏡の歴史から始めて，胃鏡検査の手技に関する詳しい記述があり，各種の胃疾患に関しても卓越した見解が書かれている．その後この教科書は長く胃鏡検査のバイブルとでもいうべき地位を占めることとなった．この図書は 1950 年にそのまま再版されさらに 1966 年に同じ著者により，巻頭にファイバースコープについての記述を加え，他の部分はそのままに改訂版が発行されている（Revised with new material ed.）．さらに当時すでに開業していた彼は，胃鏡の手技の正しい普及をはかるべく自宅で講習会を開き，世界各国からの希望者に対し講習を行っている．この講習会は数人が 1 組で 3 日間のコースで行われた由である．彼の教科書には，彼から胃鏡術を習った日本人として，桐原，岡田の名前がみられる．このことが本検査法の普及に大きな原動力となったことは間違いなく，後の日本の胃カメラでもそうであったが，このようなひたむきな努力がなければどんなに良い方法でもなかなか広まらないものである．

Schindler について

Schindler（1888～1968）はユダヤ系ドイツ人で，銀行家の長男としてベルリンに生まれ，幼少年期を主として西ベルリンで過ごした．フライブルク大学で基礎医学，次いでベルリンで臨床医学を学び，小児科領域の研究で学位を得ている．大島[4]が個人的に訪問し聞き出したところによると，船医として勤務したり開業医の手伝いをした後第一次大戦に軍医として勤務したこともある．病理での勤務も経験した後，1919～1924 年の間ミュンヘンの Schwabing 病院第二内科の Neubauer 教授の助手となっている．大学に残らず市立病院に勤務したのは，当時の医師の給料は大学と市立病院とでは大きな差があって裕福でないと大学に残れな

かったからという．この内科ではじめは主として精神身体医学的な仕事に従事していたが，1920 年頃当時この病院では他に誰も行っていなかった膀胱鏡検査を開始したのが内視鏡との出会いだったという．その後病院内で戸棚にしまい込まれたまま使われていなかった食道鏡を見つけ出し，2 カ月間食道および食道鏡関係の文献を渉猟して，その使い方を習得し，さっそく食道鏡検査を始めた由である．さらに胃まで見えないかと考え，出入りの医療器屋に相談したところ Elsner の胃鏡を届けられ，それを使って検査を開始したのは 1920 年だったという．胃鏡に興味をもったのは第一次大戦従軍中多くの患者が胃症状を訴えたことから，その原因を探求してみたいという希望があったからのようである．

Elsner の胃鏡を使っているうちに種々の不満を感じ，同年のうちに改良を企て，次いで 1922 年 1 月に「Die diagnostische Bedeutung der Gastroskopie（胃鏡検査の臨床的意義）」と題する初めての講演を行い，さらに 360 例 400 回の検査をもとに前章で述べた硬性胃鏡の教科書『Lehrbuch und Atlas der Gastroskopie』を 1923 年に出版している．Schindler 自身後年，「あの本を見るとよく当時あまり多くもない経験例数で，あれだけ体系づけた記述をし，また各疾患を網羅できたものだと思う．ただ平滑筋腫の記載が欠けていた」と述懐していたという．事実この教科書には胃鏡検査の基本的なことは十分記述されている．その後 1924 年に内科専門医となり，同年ミュンヘンの市庁舎前で開業している．開業の理由は，当時特別な例外を除けば病院に助手として勤務できるのは満 4 年間に限られていたため，開業するのは当然と思っていたからとのことである．

Schindler は父親がユダヤ人であったため，その後ナチスの手を逃れ，Marie Ortmayer，Palmar らの協力で 1934 年 46 歳のときアメリカに渡り，シカゴ大学の客員教授に迎えられている．次いでアメリカの国家試験を受けて 1937～1943 年の間は full time associate professor としてシカゴ大学に勤務し，この間講習会を開き 300 人以上の人に胃鏡術を教えている．その間 1940 年にはアメリカ国籍を取得し，1941 年に American Gastroscopic Club を創設しているが，当初この事務所は自宅に置かれていた．その後このクラブがアメリカの消化器内視鏡学会（ASGE）に発展したことは周知のごとくである．1943 年には Los Angeles（ロサンゼルス）に移り，現在 Loma Linda 大学として知られる The College of Medical Evangliste の clinical professor となって private clinic にも従事している．Marie Ortmayer は Schindler がドイツを離れ，アメリカに移るのを Palmer とともに非常に協力し，その後も友人としてサポートした人で，2 人とも Schindler のもとで胃鏡の研修を受けたことがあり，Schindler はその縁を頼って渡米したといわれる．Palmer，Ortmayer らのサポートがなければ胃鏡の発展は非常に遅れたに違いなく，Schindler 自身そのままドイツに留まっていればナチスの迫害を受けてホロコーストの犠牲になったかもしれない．

図 10-7　Schindler の肖像
〔文献 4）より〕

なお Ortmayer は胃鏡検査に対する功績が認められ，女性で最初に American Gastroscopic Society（American Society for Gastrointestinal Endoscopy；ASGE）の president になった人である．しかし Palmer は Schindler がアメリカに移った初期には彼の良き協力者であったが，胃炎に関して意見を異にしたことから，彼をサポートするのをやめてしまって Schindler は Palmer と離れ，ロサンゼルスに移ることになったという．

1958 年にはブラジルに招かれ，Belo Horizonte（ベロオリゾンテ）の Universidale de Minas Gerais の教授として赴任し，2 年間勤務の後 1960 年に再びアメリカに戻り，Long Beach（ロングビーチ）で Veterans Hospital のコンサルタントを務めるとともに開業も行っていた．1965 年には引退しミュンヘンに戻っている．**図 10-7** はミュンヘンに戻ってからの Schindler である．Schindler は語学の才に恵まれ，英語はもちろんスペイン語，イタリア語，ギリシャ語にも通じ，ブラジルに渡ってからはポルトガル語も学んだ由であるが，すでに 70 歳になっていたにもかかわらず翌年にはポルトガル語で講義を行えるほどだったという．音楽にも造詣が深く，ミュンヘン在住当時医師オーケストラあるいはオペラの指揮をしたこともあると聞く．貝のコレクションにも熱心で世界の貝を 2,000 種以上も所持し，彼が学名をつけたものもいくつかあるといわれる．内視鏡医には収集癖のある人が多いが，彼の場合かなり徹底したもののようである．また集めるだけでなく，よく整理もされていたという．文学にも興味をもち，川端康成の翻訳まで読んでいたといわれる．その他個人的なエピソードについては大島の面会記[4]に詳しい．

その後の軟性胃鏡

さて軟性胃鏡の完成で胃鏡検査は，硬性胃鏡の時代に比べると，はるかに容易なものとなったが，軟性胃鏡でも体部後壁，前庭部小弯，胃下極はなお大きい盲点であった．これを解決するためロンドンの Taylor[5] はレンズの手元側にレンズ方向のみに膨らむバルーンを装着して近接を防ぐ工夫をし（**図 10-8**），アメリカの Colcher は先端部をコンドームで包み，これを膨らませ，これを通して観察する方法を試みている．また Taylor は 1941 年に操行部の操作により，先端部が全体として up，down の 2 方向に任意の屈曲が可能な Hermon-Taylor 型胃鏡を作製している（**図 10-9**）[6]．この胃鏡はイギリス系諸国で広く使われ，著者もオーストラリアのシドニー大学 Royal Prince Alfred 病院消化器科勤務中実際に使用した経験があるが，Schindler 原型に比し像は明るいものの径がやや太く，合併症の頻度が高いといわれていた．なお挿入時のレンズの汚染を防ぐため Taylor は先端にスポンジを付け（図 10-8），このスポンジで食道内をこすり，汚れを取ることを

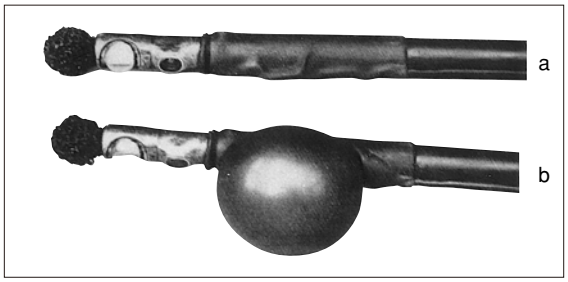

図 10-8　近接防止用バルーン法（Taylor）
a：バルーンは膨らませていない．
b：レンズ方向のみにバルーンは膨らみ，粘膜面との距離がとれる．
スコープの先端に汚れ防止のためスポンジを付けてある．〔文献 5）より〕



図 10-9　Hermon-Taylor 型胃鏡
先端部は up，down 2 方向に任意に屈曲させられる．
〔文献 6）より〕

試みている[5]．またアメリカでは先端部のミラーを電磁石で操作し，視方向を変えられる Cameron-Schindler 型胃鏡が作られており，本邦でも名古屋大学の桐原[7]は Taylor より 4 年も前に武井技師の協力のもとに up 方向の屈曲ができるよう改良を行った器種（桐原式尖端可動性軟性胃鏡）を発表している．後者については次項で詳しく述べてみたい．

またボストンの Chamberlin は Taylor の発表 8 年後の 1949 年に別の先端可動性のスコープを発表している[8]．彼は通常型のアメリカ製の胃鏡をすでに何年間か使っており，盲点の存在に不満をもっていた．しかし Hermon-Taylor 型胃鏡では外径が大きく，実施はかなり困難でその使用には多くの反対意見があり，またアメリカで市販されている胃鏡先端にはゴムガイドが付いていた．ゴムガイドは抵抗があれば曲がるが，術者が屈曲があると感知できるのは強い屈曲があるときだけで，そのときには出血，穿孔の危険性があることから一般的にその使用には批判があった．一方メーカーの Eder 社の Streifeneder 技師が，Hermon-Taylor 型とは別に先端可動性のスコープを作り，Chamberlin の希望を入れてさらに改良を加え，ゴムガイドも取り払っている．以後の改良はすべて Streifeneder 技師が協力している[8]．

その結果可動部を短く，硬性部を長くしたスコープが作られたが，可動部の外径は 11 mm でその長さは 15 cm と短くなった．硬性部の外径は 9.5 mm と細く，

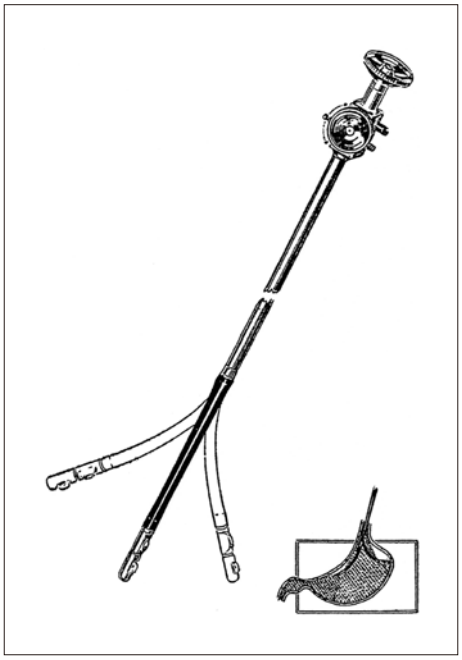

図 10-10　Chamberlin 式軟性胃鏡
〔文献 8）より〕

長さは 51 cm，レンズとランプを含む先端硬性部は 4 cm ときわめて短い．軟性部は上下方向にそれぞれ 30 度の屈曲が可能となった．（**図 10-10**）．

改良の結果，挿入は Hermon-Taylor 型よりはるかに容易で，光量も増大した．ただし生検機構は備えていない．なお Hermon はメーカーの名称である．

なお生検についての Chamberlin の考えは，現在とはかなり違うので，このような考えもかつてあったということで，参考までに紹介しておく[8]．まず Chamberlin は胃鏡直視下の生検にまったく期待せず，利益はないと思っていた．すなわち生検を必要とするような症例は，すぐに外科に回す．また生検で容易に出血が起こる．しかも出血は下血か，ショックにでもならないかぎりまったくわからない．潰瘍で生検を行いたいのは癌の疑いがあるときで，このような症例では出血，穿孔の危険がもともとあり，実際には癌であっても生検陰性の場合もありうる．悪性の疑いがあればすぐに手術に回すか，あるいは X 線検査，内視鏡検査を繰り返せばよい．スコープに生検機構をもたせれば，スコープの外径が大きくなって，すべての症例に内視鏡検査を行うことは不可能となる．したがって生検機構をもたせることには反対だと述べている．

Chamberlin はこのスコープは有用だと強調しているが，結局普及はしなかったようである．

日本における胃鏡検査

胃鏡検査の日本への紹介，その後の普及はどのようなものであったろうか？内視鏡のなかでも膀胱鏡，食道鏡，気管支鏡に関しては，かなり古くから報告があるが，硬性胃鏡に関する報告はきわめて少ない．

胃鏡が初めて日本に紹介されたのは，明治 43（1910）年発行の日本消化機病学会雑誌中に外国文献紹介として Elsner の胃鏡が述べられているのがおそらく最初であろう．この記事は無署名で，望胃鏡として紹介されている[9]．

実際に胃鏡を使った経験としては慈恵医大の元 内視鏡科の教授であった渡辺豊が，東大教授であった大槻に直接聞いたところでは，記録はないものの，東大第 1 外科の近藤次繁が大正の終わりか，昭和の始め頃かに胃鏡を実施していたのを見た覚えがあるとのことであった．しかし詳細はまったく不明である[10]．

記録として残っている硬性胃鏡の実施例としては，大正 15（1926）年 6 月 13 日の近畿外科集談会で，革島彦一が「胃内疾患の直視法（胃鏡供覧）」という演題で，胃鏡について発表したのが最初のようである[11]．この講演に関する抄録には同氏の所属の記載がなく，革島がどのような人であったか不明であったが，同氏の親族とたまたま隣合わせに住んでいたため知り合いであった大津市民病院の趙栄済博士が調べてくれたところでは[12]，京都府立医大の前身の医学校の出身で，

京都帝国大学の開学に際し，府立医大から新たに京都帝大に赴任した外科教室主任と行動をともにして，京大外科に移り勤務していたことがあるようである．なお革島は外科，内視鏡領域ではその後とくに業績はないようであるが，麻酔に関しては，かなりの業績のあった方のようである．発表時の抄録を読むと「硬性胃鏡検査はX線写真診断法に比し種々優れているが，広く用いられていないのは無危険，無苦痛とはいえないためである．しかし想像するほど苦痛の激しいものではなく近年西欧においては胃鏡の専門家さえいる」と述べており，硬性胃鏡の機器を供覧し，イヌについて胃鏡術を実演して見せたようである．硬性胃鏡の種類についてはすでに述べた各種の硬性胃鏡の名前を挙げており，そのなかではSchindlerの硬性胃鏡が径11 mmと細く，もっとも優れているとしている．また革島自身直接Schindlerにこの硬性胃鏡を習って，いささかこの胃鏡に習熟しているので，これについて説明するとして，前準備，表面麻酔の方法を述べ，検査前に螺旋状管を挿入し余分の胃液を吸引するとともに噴門の通過状態をあらかじめ知っておくことが必要としている．体位は術者の好みで種々異なるが，左側臥位がもっとも良く仰臥位は悪いとしている．さらに実際の手技について講演で説明している[11]．

九大外科の三宅，宮城，谷口は，昭和3（1928）年に発行されたその著書『胃癌』[13]の中で胃鏡について若干の紹介をし，同科においても一時Sussmannの胃鏡で検査を試みたが，「被験者の苦痛大に比して，その効果の著るしからざる点あるを認め，むしろ試験的開腹術の同時に手術療法を施し得る一擧両得なるに若ざるを感じこれを廃棄せり」と，試みてはみたがすぐにやめてしまったことを述べている[13]．国内で何例かまとめた最初の報告は九大 宮城[14]による第31回日本外科学会総会〔昭和5（1930）年4月〕における「胃鏡検査の経験と二，三の改良」という口演のようである．記録は抄録のみで詳しいことはわからないが，日本人は忍耐力に富むためヨーロッパ人より検査が容易であると述べており，さらに種々体位の検討を加え，腹部の圧迫で視野を拡げうることも報告されている．また昭和8（1933）年3月，外科学会での「胃・十二指腸潰瘍のX線診断に関する報告」という演題の発表に対し九大の青木[15]はX線検査とともに硬性胃鏡による20例の観察経験を追加報告し，胃鏡での観察はかなり困難であったと述べている．さらに名古屋大学 桐原は昭和7（1932）年5月より，Elsner式胃鏡およびSchindler式硬性胃鏡を用いて胃鏡観察を試み，翌昭和8（1933）年4月消化器病研究会で発表している[7]．観察のみならずその後写真撮影，映画撮影も試みたらしい[7]．

一方軟性胃鏡に関しては，昭和8（1933）年7月，帰朝直後の東大外科の中谷がドイツで購入したWolf-Schindler式軟性胃鏡を内科集談会で柔軟性胃鏡という名称で紹介し[16]，翌昭和9（1934）年11月にはこれによる観察例を発表し，その後も紹介を行っている[17,18]．また桐原はドイツにおけるWolf-Schindler式胃鏡の

a｜b
c

図 10-11　桐原式尖端可動性軟性胃鏡
a：全景．
b：先端部．レンズと光源とはかなり離れている．
c：接眼部．先端を屈曲させるために回転させるネジが左右にある．一定角度以上に先端を屈曲させた後は，必要に応じて先端の屈曲が固定できるように，一方のネジにストッパーが付いている．
台湾大学 王徳宏名誉教授より寄贈されたもの．
日本消化器内視鏡学会付設丹羽記念内視鏡資料館（通称内視鏡博物館）蔵品　（著者撮影）

発表を知った後，さっそく輸入し，昭和 8（1933）年 9 月よりこれを用いて胃内観察を試みている．しかしこのスコープは非常に故障しやすく，国内では修理が困難で，また非常に高価なことから国産できればと考え，膀胱鏡製作に豊富な経験をもつ武井技師にその試作を勧めている．ドイツ製のモデルがあったとはいえ，その後半年あまりを経た昭和 9（1934）年 3 月，実用に十分耐えうるスコープが作製された[7]．桐原はこれを用いて積極的に検査を行い，さらに幽門部の観察をより容易にするため，武井の協力を得て手元のハンドルの操作で先端 10 cm ほどが up 方向に屈曲する胃鏡を昭和 12（1937）年 2 月に完成している[7]．この胃鏡は，先端の屈曲に際しレンズの光軸が延長するため，接眼レンズの前方に焦点調節ができるような構造も施してあった．**図 10-11** がこの桐原式尖端可動性軟性胃鏡全景で，台湾大学名誉教授 王 徳宏氏より，台湾大学に同型の機器が 2 台あるとのことで，そのうちの 1 台を，日本消化器内視鏡学会内に現在開設準備中の丹羽記念内視鏡資料館（通称内視鏡博物館）展示用に寄贈していただいたものである．この胃鏡の完成は前述した Hermon-Taylor 型の胃鏡より 4 年も早い．桐原はこれらの機器を用いて行った胃鏡観察の成果を昭和 18（1943）年 9 月に，『胃鏡診断法』という 328 頁にも及ぶ単行本として出版しているが[7]，戦前すでにこのような大部の書籍が出版されたのはまことに驚きである．この本の序文中にはとくに力を尽くされた協力者として多くの教室員の名前が掲載されている．奥付を見ると発行部数は 1,500 部とあるが，はたしてどれだけ読まれたものであろうか．なお桐原はこれらの胃鏡を軟式胃鏡，尖端可動式軟式胃鏡と称していた．

Schindler の教科書には，彼のもとで胃鏡術を習った日本人として桐原および岡

田の名前が挙げられている．しかしその後の本邦における胃鏡の普及はまことに寥々たるもので，欧米では「消化器病医すなわち胃鏡の専門家」であったのに反し，全国的にみても積極的に胃鏡検査を実施していた施設はきわめてわずかであった．東大第二内科では冲中[19),20)]（後 第三内科に移る），前田，近藤[21),23)]らが早くから軟性胃鏡を取り上げ，以後同科では岸本，常岡[22),23)]，佐竹，亀田，繁田，青柳，原田，野村，長谷川ら，第三内科では竹本，福地らのグループ，第一内科では丹羽，第一外科では中谷らが胃鏡検査を実施していた．そのほかの施設では学会発表がされなかった可能性もあろうが，順天堂大の小池，山川，信田ら，慶應大外科の島田，福井，前田，比企ら，慈恵医大の奥脇，酒井，渡辺らの活躍が目立つ程度である．また九州では九大第 3 内科の高橋，松尾，第 2 外科の古沢，長崎大第 2 外科の伊藤，久留米大放射線科の真子らが少数例に実施していたようで，鹿児島大内科の佐藤にも臨床例の経験はないもののイヌに使用したとの報告がある．

このように断片的にいくつか報告はあるものの，それぞれの施設で胃鏡検査はどのくらい行われていたのであろうか．おそらくどの施設でもきわめてわずかであったに違いない．その一例として松永の文[24)]を引用してみよう．松永は弘前大学教授を務めた人で，青森医専（現 弘前大学）教授として赴任以前は東北大学第 3 内科の講師であった．戦前の昭和 17（1942）年に，黒川教授が内科学会，外科学会，消化機病学会の合同学会議（戦時中のことで 3 学会合同で学会が行われたらしい）で胃潰瘍の診断と治療について宿題報告を行っているが，この報告の抄録を読むと，講演中に胃潰瘍の確実な診断には胃鏡がもっとも重要であると述べられているが，実際にはこの講演以前には東北大学ではまだ胃鏡検査は行われていなかったらしい．そこで黒川から今後は松永が胃鏡を担当するようにと指示され，教授命令で名古屋大学の桐原教授の所で 2，3 週間ほど胃鏡を習ってくるようにとのことで，名古屋大学を訪れた．桐原教授に挨拶に伺ったところ，「君は昨日来れば良かったですね」と言われたという．そのときは何の意味かわからなかったが，その後 1 週間待っても同教室の胃鏡検査はやっと 2 例にすぎず，しかも同学内科からの依頼症例に至っては 1 例もなく，初めて桐原教授が言われた意味がわかったと自身の喜寿記念誌[24)]に書いておられる．つまり胃鏡検査は来名当日午前に 1 例あっただけでその後ずっとなかったということである．胃鏡で名を馳せた桐原外科でさえ検査数はそれほど少なかったのである．まして他の施設は推して知るべしであろう．

なお著者自身は昭和 36（1961）年オーストラリア，シドニー大学 Royal Prince Alfred 病院消化器科勤務中軟性胃鏡の指導を受け，帰国後当時東大中央検査部（中検）にあった軟性胃鏡を胃カメラと併用して一時期積極的に実施していたが，それでもせいぜい 100 例あまりの経験があるにすぎない．このときたまたま中検

に軟性胃鏡があったのは，当時中検が発足したばかりで，それまで各診療科ごとに行われていた種々の検査を中検で行うことになったという事情がある．このとき中検の責任者が各科の意見を聞くことなく，事務的にカタログを見て，種々の器具を購入したようで，そのときにリストに入っていて購入されたものであろう．著者以外に中検の軟性胃鏡を使用した者はいなかった．このとき著者が軟性胃鏡に手を出したのは，胃カメラが盲目撮影であることから，当時種々な批判があったため，胃鏡所見との詳細な比較を自分自身で行って反論の材料にしたいという動機があった．

胃鏡が日本で普及しなかった背景には，当時内科では一般に患者に対して特殊な器具を使う検査はほとんど行われておらず，まして胃鏡のごとく多少の苦痛を伴う検査は実施しにくいという事情があった．また外科側では診断そのものにあまり興味をもっていなかったということもある．ましてこの検査法を教示してくれる施設もなく，独自に始めた施設では患者の苦痛がけっこう大きく，報告はされなかったものの合併症の頻度がきわめて高かったことなどからせっかく着手したにもかかわらずやめてしまった施設があったのではなかろうか．事実初期の日本胃カメラ学会誌（誌名は現在と同じ Gastroenterological Endoscopy）に，自己流で 16 例の胃鏡検査を行った施設で，はじめの連続 8 例の検査では穿孔が 4 例，観察不良が 3 例，満足すべき観察ができたのは 1 例のみだったという報告すらある[25]．

また川島および稲葉が[26]，昭和 34（1959）年に，外套管と内外 2 筒の光学視管よりなる川島式硬性胃鏡を発表したことは前章で述べたが，この胃鏡の光学視管には真っすぐなものと，先端にアングルがあって挿入時にはこれを伸ばし，胃内ではスプリングの作用で屈曲するものとの 2 本が組になっていた．著者はこのうちの前者の真っすぐなものを動物実験に使っていたが，患者への臨床応用はきわめて困難であった．結局この胃鏡はまったく普及をみなかった．

なおこれらの胃鏡とはいささか意味が異なるが，高山（こうやま）[27]による経腹胃鏡の試みがある．胃カメラが実用化されるようになっても，胃カメラでは当初けっこう盲点が存在した．経腹胃鏡はこの盲点の解決を目指したもので，腹壁に小切開をおき，胃壁を通して胃内に腹腔鏡を挿入して主として噴門を中心に観察する試みであった．

文　献

1）Hoffmann, M.：Optische Instrumente mit beweglicher Achse und ihre Verwendung für die Gastroskopie. Münch Med Wochenschr　58：2446-2448, 1911
2）Schindler, R.：Ein völlig ungefahrliches, flexibles Gastroscop. Münch Med Wochenschr　79：1268-1269, 1932
3）Schindler, R.：Gastroscopy―The endoscopic study of gastric pathology. p.34, 50, The Uni-

versity of Chicago Press, Chicago, 1937
4）大島　博：シンドラー先生の思いでと歩まれた道．Gastroenterol Endosc　11：287-295, 1969
5）Taylor, H.：Gastroscopy―Its history, technique and clinical value with report on sixty cases. Br J Surg　24：469-500, 1936
6）Taylor, H.：A new gastroscope with controllable flexibility. Lancet　Ⅱ：276-277, 1941
7）桐原真一：胃鏡診断法．診断と治療社，東京，1943
8）Chamberlin, D. T.：Description of a new gastroscope. Gastroenterology　12：209-212, 1949
9）望胃鏡. 外国文献（Elsner Berl. Klin Wochenschrift 43）. 日本消化機病学会雑誌　5：349, 1910（Elsner の原著の発表は 1910 年であり，同論文の紹介と思われる）
10）大槻菊男：近藤先生生誕百年を迎えて．近藤次繁先生生誕百年記念会誌．p.25，1967
11）革島彦一：胃内疾患の直視法（胃鏡供覧）（近畿外科集談会第 21 例会 大正 15 年 6 月 13 日 京大医学部東講堂）．日本外科宝函　3(4)：904-906，1926
12）趙　栄済：私信
13）三宅　速，宮城　順，谷口熊雄：胃癌．克誠堂，東京，1928
14）宮城　順：胃鏡検査の経験と二，三の改良．日外会誌　31(臨増)：38-39，1930
15）青木郁太郎：学会追加口演．日外会誌　33：1794，1933
16）中谷隼男：柔軟性胃鏡（Flexibles Gastroscop）供覧．日内会誌　21：1094-1095，1933
17）中谷隼男：柔軟性胃鏡について．医事公論　1094：4-5，1933
18）中谷隼男：柔軟性胃鏡供覧（Flexibles Gastroscop nach Wolf-Schindler）．日外会誌　35：1491-1492，1935
19）冲中重雄：直達鏡検査．治療学雑誌　5：938-939，1935
20）冲中重雄，前田秀三，近藤台五郎：内科領域に於ける胃鏡検査特にレ線検査との比較に就て．実験医報　22（上）：500-505，1936
21）近藤台五郎，岸本克己：胃鏡診断学．木下良順 編：医学の進歩，第 5 集．1-115，南條書店，東京，1949
22）常岡健二：胃鏡検査の沿革とその診断学的意義．最新医学　9：795-805，1954
23）近藤台五郎，常岡健二：胃鏡の診断的意義．最新医学　8：306-314，1953
24）松永藤雄：名古屋出張記，野火と春風．100-106，1988（非売品）
25）江崎治夫：胃鏡の経験．Gastroenterol Endosc　1：101，1960
26）稲葉英造：胃鏡．Gastroenterol Endosc　5：336-339，1963/1964
27）高山欽哉：胃鏡，胃カメラの盲点に対する内視撮影法（経腹胃鏡法について）．第 3 回日本内視鏡学会総会口演，1961

第11章 胃カメラのアイデアと胃壁透光法

胃カメラのアイデア

前章まで述べてきた胃鏡とは別に，直接胃内に小型カメラを挿入して胃粘膜面を撮影し，得られた画像から胃内の状態を知るという胃カメラのアイデアは，いつごろ誰によって思いつかれたものであろうか？　著者が調べえたかぎりでは，胃カメラのアイデアが初めて文献中に見出されるのはニューヨークの Max Einhorn による 1889 年のことである．

すなわち後述する胃壁透光法（gastrodiaphany）について述べた Neu-Yorker medizinische Monatsschrift（ニューヨーク医学月報）1889 年 11 月号中の短報の記載が最初のようである．この本文は入手できなかったが，Einhorn 自身が 3 年後の 1892 年の New York Medical Journal 12 月 3 日号に「On gastrodiaphany」と題した論文に同じ内容を再録している[1]．この論文は 1892 年 9 月 23 日に行われたドイツ人医師会における講演に基づくものである．

この論文で Einhorn は 1889 年の報告は，英語でなくドイツ語で書かれていたので，より多くの人に理解してもらえるように同じ内容をまず記し，さらにその後の新知見を加えると断わって最初の報告を再録している．

Einhorn はポーランド生まれのドイツ人でベルリン大学で MD 資格を取得後同年船医としてアメリカに渡り，第一次大戦では軍医として任務に服している．後には New York Post-graduate 医科大学の内科教授を務め，アメリカ消化器病学会の設立メンバーの一人で第 3 代会長を務めている．十二指腸液採取用の金属オリーブ，出血部位診断のための string 法など各種の診断用器具の開発，並びに膵機能検査，アカラシアの噴門拡張などについての業績があり，この論文執筆時には同大学の講師であった[2]．なお string 法は X 線検査が可能になる前は重要な診断方法であった．

彼の初期の英文図書としては 1896 年に初版が発行された『Diseases of Stomach』があり，この図書は以後消化器病学の重要な指導的教科書となった．

この gastrodiaphany について書かれた論文のなかで，彼は「視覚――これはもっとも迅速かつ確実に事物を判断できる感覚であるが――これを胃疾患の診断に利用しようという希望は古くからあって，これが Mikulicz の胃鏡の発明へとつながった．しかし胃鏡を実際に臨床例に使用するには，真っすぐな金属筒のため挿入困難で，患者の苦痛もきわめて大きく，とうてい実用には無理がある．そのため私は 2 年ほど前に胃の内面を写真に撮ればよいと思いついた．胃内の写真を得るには，柔軟なゴム管の先端に非常に小さいカメラと電球を付けて挿入し，電流を流せば，その瞬間写真が撮影できるはずである．しかし技術的な困難がきわめて大きく，まだ実現していない」と記載している．このなかに 2 年前とあることから，実際に彼が胃カメラのアイデアを思いついたのは，1887 年のことと思われる．この年代を考えてみると，すでに前年 Nitze-Leiter により小型電球を備えた膀胱鏡が作製されており，光源の面では，ある程度解決していたわけで，このアイデアが実行に移されなかったのは，写真術の進歩が，まだそこまで至っていなかったためと思われる．

写真術の発展

そこで当時の写真術の状況はどんなものであったか，まず写真の発展の跡をたどってみよう[3)~5)]．

写真の起源は遠く紀元前に遡り，camera obscura（暗い部屋，暗箱）にそのルーツを求められる（**表 11-1**）．camera obscura とは針穴写真器の原理で，部屋の壁の小穴により反対側の壁面に写った像を観察するもので，日蝕の観測にも使われた．1500 年代には Leonardo da Vinci はこの原理を詳細に記述し，暗くした室内に白紙を貼って写生に利用したという．

その後移動可能な装置，携帯用のものも作られ，1555 年に Cardano は小穴に凸レンズを付けて像をより鮮明にし，1558 年 Porta はその著書のなかで，絵を描く際の有用な補助器具としてこの装置を推奨している．さらに 1665 年に Zahn は，レンズを円筒にはめ込み，内部に 45° の角度で上向きに鏡を入れ，上面に画像が写るようにしたより小型のものを作製している．

表 11-1　camera obscura の発展

	（紀元前）	日蝕の観測に用いる
Leonardo da Vinci	（1500 年代）	写生に利用
Cardano	（1555 年）	小穴に凸レンズ装着
Porta	（1558 年）	写生の補助器具として推奨
Zahn	（1665 年）	鏡を利用し，上面に画像

表 11-2　写真術の発展

Schulze	(1727 年)	銀化合物が日光で黒変
Sheele	(1777 年)	塩化銀の変色は還元反応と明らかにする
Wedgwood & Davy	(1802 年)	硝酸銀で画像固定を試みる
Nièpce	(1822 年)	アスファルトによる画像の固定
Nièpce & Dauguerre	(1829 年)	協同研究開始
Dauguerre	(1837 年)	銀板写真（ダゲレオタイプ）
		カメラの市販
Talbot	(1835 年)	ネガ・ポジ法
	(1843 年)	引き伸ばしを行う
Archer	(1851 年)	コロジオン法（湿板法）
Maddox	(1871 年)	乾板の発明
Vogel	(1873 年)	分光感光色素の発見
von Monckhoven	(1879 年)	アンモニアで増感
Eastman	(1884 年)	ネガペーパー
	(1885 年)	ロールフィルム
	(1888 年)	箱型カメラの市販
	(1890 年)	折りたたみ式カメラ
	(1891 年)	日中フィルム装填

〔文献 3)～5) より〕

一方得られた画像を固定する方法の確立ははるかに遅れるが，光によりある種の物質が変化する，たとえば太陽光で白布が変色する，皮膚が日焼けすることなどは紀元前から知られており，さらに鉱山から出る銀鉱石が日光のもとで次第に黒く変色することも中世には知られていたという．時代が下って 1727 年には Schulze が泥状とした銀化合物をガラス瓶に入れ，模様や文字を切り抜いた黒い紙を巻いて日光にさらすと，その部分だけ黒変すると書いており，1777 年に Sheele は塩化銀が光で変色するのは還元反応であることを明らかにしている（**表 11-2**）．

1802 年 Wedgwood および Davy は硝酸銀液に紙，なめし皮を浸し，暗所で乾燥後，木の葉やガラス上に描いた絵をのせて光を当て，そこだけ白く残す実験を試み，さらに camera obscura を使って画像を固定しようと種々試みているが不成功に終わっている．

camera obscura のピントグラスに写った画像を初めて化学的に固定したのは Nièpce で 1822 年のことらしい．この方法はアスファルトが光に当たると硬化する性質を利用したもので，研磨した錫板に天然アスファルトを塗布し，撮影後時間を経てアスファルトが硬化してから溶剤を用いて硬化していないアスファルト液を流し去り，板を処理して感光した部の画像を得るものであった．しかし露出に 8 時間もの長時間を要したといわれている．

1829 年に至って Nièpce と Dauguerre は，協同研究の契約を結び，その後 Dauguerre は 1837 年に新しい写真術を発明し，1839 年にパリのアカデミーで公表し

た．この方法はダゲレオタイプ（銀板写真）と呼ばれるもので，銅板に銀メッキをしヨードの蒸気を当てて沃化銀の感光膜を作り，撮影後水銀蒸気で現像，食塩水で定着するもので，露光時間は 30〜40 分を要した．同年このカメラが市販されたが，レンズは F 17 と暗く銅板のサイズは八つ切りで，暗箱は 39×32×50 cm もの大きさがあった．

一方 Talbot は 1835 年に紙片を食塩水に浸し乾燥後さらに硝酸銀液に浸して塩化銀を生成させ，これを感光材として明暗逆の画像を得ることに成功し，さらにこの方法を発展させ，紙に油を塗って透明にしこれをネガとしてポジ像を得るネガ・ポジ法を発明し，1841 年にイギリスの特許を得ている．この方法はカロタイプと呼ばれ何枚ものプリントが得られたが，紙の繊維が写るため鮮明さは劣っていた．彼はさらに 1843 年引き伸ばしも行っている．

1851 年 Archer は綿火薬（硝化綿）をアルコール，エーテルに溶かし臭化カリウム，沃化カリウムを混ぜたコロジオンをガラス板に塗り，暗室中で硝酸銀液に漬け，表面に沃・硝化銀の感光膜を作り，乾燥しないうちに撮影し，ただちに現像するコロジオン法（湿板法）を発明し，より感度が高く鮮明な像を得ることを可能とした．この方法は急速に普及をみたが，扱いがかなり面倒でカメラ自体も非常に大きいものであった．

1871 年になってイギリスの医師 Maddox はガラス板に臭化銀ゼラチンを塗った乾板を発明し，カメラの取り扱いは非常に容易となった．当時の乾板は低感度で，またハロゲン化銀は紫外線や青色光にはよく感ずるが黄や赤のような長波長の光には感光しないので，その像は人間の目に感じる色彩の明暗とは一致していなかったが，1879 年 von Monckhoven はアンモニアを加えて感光，増感できることを発見し，また 1873 年 Vogel の分光感光増感色素の発見に続いて 1882 年には黄色までの光に感ずるオルソ乾板が完成された．

しかし写真が広く使われるようになるには Eastman のロールフィルムの発明まで待たねばならなかった．Eastman は 1884 年にガラス乾板の代わりに，ネガペーパーを作製した．セルロイドは 1865 年に発明されていたが，当時は不透明だったため紙を用いたのである．この紙フィルムを現像後熱したヒマシ油で処理し，透明にしてからネガとして使用した．

1885 年にゼラチン乳剤層を紙で支えたロールフィルムが作られたが，このフィルムは現像後紙からゼラチン層がはがれゼラチンの薄板になるものであった．しかしこのままでは繁雑で実際に使用する人はきわめて少なかったので，これを普及するため Eastman は 1888 年簡単な固定焦点の箱型カメラの市販を始めた．このカメラにはロールフィルムが装填され 100 景の撮影が可能で，撮影終了後 Eastman の会社へ送れば現像，焼き付けが行われ，さらにカメラに新しいフィルムが装填されて送り返されるシステムであった．

ここに至って初めてカメラは誰にでも使えるものとなった．なおこのカメラの大きさは 82×95×165 mm で，ファインダーはなく，シャッター速度は約 1/20 秒，2¼インチの大きさの円い写真が得られた．さらに 1890 年には折り畳み式のコダックカメラが作られ，1891 年には昼光下でフィルム装塡が可能となった．

このような背景からみると，Einhorn が胃カメラを思いついた当時は，まだ機器の小型化などとうてい不可能で，胃内にカメラを挿入するなどできないことであった．しかし写真はまだまだ技術的な諸問題はあるものの，無限の可能性を秘めた新しい方法として登場したばかりで，そろそろ一般の手の届くところとなって，いろいろの方面への応用がまさになされようという時代だったことがわかる．

胃壁透光法（gastrodiaphany）

胃内に小型カメラを挿入して撮影することが技術的に不可能だったため，これに代わる方法として Einhorn が発表したのが胃壁透光法（gastrodiaphany）である[1)]．

これは胃内に小型電球を挿入し，それを光らせ腹壁を通して見える光の具合から，胃疾患の診断を行うものである．

腹壁を通して見える光を利用して胃の状態を知る方法は，Einhorn のほかにも第 9 章で述べた Souttar と Thompson が 1908 年に開発した胃鏡の発表論文で，胃鏡としての意義とともに，胃鏡観察時に腹壁を通して見える光で胃の位置，形，大きさなどがわかると述べており，この方法はファイバースコープの実用化以前，つい 50 数年ほど前まで胃カメラの盲目的撮影に際し胃の緊張状態，カメラ位置の判定，撮影の良否を知るのに欠かせなかった方法であった．この意味で胃壁透光法は胃カメラ発展のルーツに連なる検査といえる．

当時 Einhorn がこの方法をどのように行い，その成績をどう判断していたか見てみるのも，この意味で興味のあるところである．

Einhorn が胃壁透光法に用いた器具は gastrodiaphane と呼ばれ，**図 11-1** に示すようなものである．柔軟なゴム管の先端に金属部が設けられ，ここに小電球が組み込まれており，管の内部に電線が通じ，ゴム管の先（D）から少し離れた所にスイッチ（A）が付いている．

検査時の患者の体位は座位または仰臥位で，空腹時にコップ 1〜2 杯の水を飲ませたうえでこの器具を挿入し，暗い室内で検査を行った．

Einhorn はこの論文発表の 1 年ほど前に喉頭の透光検査に関する Viltolini の論文を読んでこの方法を思いついたと述べている．Viltolini の方法は喉頭を外から照らし，軟部を通した光で喉頭鏡を使って喉頭の観察を行うもので，光の方向は逆になるが，胃の中で電球を光らせれば，同じように腹壁を通して光が外から観察でき胃の状態がわかると考え実行に移したものである．



図 11-1　Gastrodiaphane
右：器機先端．小ランプが付いている．
左：A のスイッチを押し，ランプを光らせた状態
〔文献 1）より〕

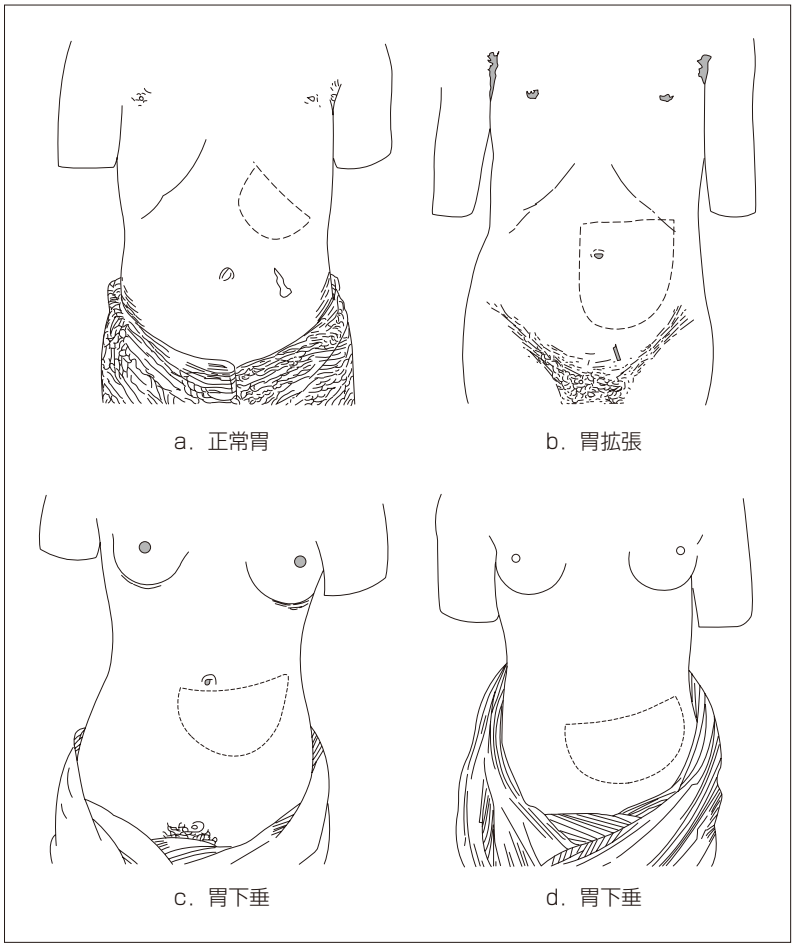

図 11-2　Einhorn の胃壁透光法
光の位置・範囲を点線で示す．　〔文献 1）より〕

この方法の目的は主として胃の形と位置を明らかにすることで，実際に臨床例に行ってみて Einhorn は胃壁透光法の価値として，光の位置，その光る具合から胃の拡張，胃下垂の判定ができ，逆に光らないことから胃の前壁の腫瘤あるいは肥厚が診断できるとしている．

すなわち光源を挿入し光らせると胃は腹壁上に赤く見え，この部を手で押すとその輪郭をいっそう明確にすることができる．もし胃の拡張が強いときは上腹部はあまり光らず，下腹部がよく光り，下垂胃では光の範囲が小さく下方にある．さらに呼吸運動に応じて胃の位置が動くことを観察し，嘔吐反射に際し胃が収縮すると光る部分が小さくなることも認めている．**図 11-2**a はこの論文中で正常とした光の位置・範囲であり，b は胃拡張，c，d は胃下垂とした症例の光の位置・範囲のシェーマである．この当時胃を空気や水で膨らませて打診を行う方法が広く行われていたらしく，それとの比較で胃壁透光法は大量のガス，水で胃を拡張させないのでより自然な胃の位置，形態を知ることができると結論している．また胃癌例に試み，腹壁が光らないことからこのような疾患の診断も可能となると述べている(注)．

なお Einhorn はこの研究を行っているうちに，すでに 1886 年に Milliot が細いガラス管先端に白熱白金線を組み込み，これを光らせ，動物で胃の透光を見ていることを知ったが，ヒトでは試みていないので，自分の研究がヒトでは最初であると主張し，胃のみならず大腸の検査にも用いられると述べている．

胃壁透光法に対する批判と反論

1889 年の Einhorn の最初の発表に対し New York Medical Journal の 1892 年 5 月 28 日号上に Trouvé の批判がある．Trouvé は前述した 1869 年に彼が作製した polyscope と呼ぶ胃鏡への関心を喚起し，とくに 1876 年以来この胃鏡を Collin が学生にウシの胃の反芻による消化を示すのに使っていると述べ，Einhorn の透光法より 20 年も前に電気を用いた胃鏡が作られ実際に役立っており，また透光法にしてもすでに Milliot が動物の胃で行っており，1868 年には Lazarevic がこれに関してパンフレットを発行している．しかしこの方法は役立たないから自分は polyscope を始めたのだと言っている．

Einhorn はこの批判に対し，「胃内を直接覗くことと胃壁透光法とはまったく別のものである．Trouvé が Mikulicz より前に胃鏡を作ったかどうかは知らないが，Leiter-Mikulicz の胃鏡は何年も前から世界中に知られている．ただ胃鏡検査は真っすぐな管のため実施上困難があって非実用的である．これに反し胃壁透光法は屈曲可能な管を用いるのであるから，広く用いられる」と反論している．また 1892 年に Heryng および Reichmann[6] による同様な方法の発表があるが，この装置は水

冷式であった．Einhorn は胃内には水があるので光源が熱くなることはなく，そのような配慮は不必要であると述べている．

当時の胃の検査

この胃壁透光法が行われた当時の胃の検査には，そのほかにどんなものがあったろうか？

Röntgen による X 線の発見は 1895 年であり，当然 X 線はまだ利用できなかった．一方胃内にチューブを挿入して胃内容を吸引する，あるいは薬剤を注入する

（注）

Einhorn の記載によると胃壁透光法の実施に際しコップ 1〜2 杯の水を飲ませたうえで gastrodiaphane を挿入しているが，これで胃壁透光法が可能かどうかいささか疑問が残る．これだけの量の水では胃内腔はあまり拡がらず検査は不可能だったと思われる．かつて胃カメラの揺籃期に撮影法の基礎的検討のため，胃の中を水で満たして検査を行ったことがあるが，水を満たして，この水を通して胃の状態を腹壁の光の様相で判断するのは不可能であった．何よりもまず大量の水を飲ませて，胃カメラを挿入すれば水を吐出してしまって検査は行えない．

Einhorn はコップ 1〜2 杯の水と述べており，この水の量を考察してみよう．まずこの量では胃はあまり膨らまない．したがって水を通して胃内の光を見るのは不可能である．もし仰臥位で検査を行うとすれば，この程度の量の水では，まずもっとも背部に近い穹窿部だけに溜まり，体部には水はなく，水を通しての観察というわけにはいかない．この部はもともと胃内にあった空気が移動するだけで当然空気を通しての光の観察となる．しかしこの場合は胃内の空気量は少なく胃はあまり膨らまないので胃の状態の判断を可能とするだけの十分な光が腹壁を通して見えたかどうかは疑わしい．また立位では少量の水は容易に幽門を通過し，胃を十分満たすことはなく，水で胃を膨らませるのはまず不可能である．

もっとも Einhorn の論文中の絵を見ると胃はあまり膨らんでいないようで正常例では左季肋部だけが光っている．胃カメラ検査に用いられる程度の送気量であれば，胃はもっと膨らみ腹壁を通して見える光の範囲は下方に拡がりもっと広くなる．このことから Einhorn の検討時には，胃内に大量の空気が入っていないことはわかるが，胃の中に水でなくある程度の空気量がないと腹壁に光は見えず胃壁透光法としての検査は実施できない．Einhorn が言うようにコップ 1〜2 杯の水を飲ませれば，機器を飲み込ませるのには役立つであろうが，この水量では水を通しての胃壁透光法としての効果は得られないはずである．

Einhorn 自身は何も記載していないが，ただ水を飲ませたのではなく水を飲むときに少量ずつとし，その際一緒に空気を啜り込むように飲み込ませたのではないだろうか？　このようにすればけっこう胃内に空気は入るので，胃壁透光法に必要な空気量を胃内に送入できたと思われる．このことは胃の二重造影法の実施に際し，発泡錠を飲ませなくても，あるいはゾンデで空気を入れなくても，このような空気嚥下操作で二重造影法に必要な最低限の空気量を胃内に送ることが可能なことからも明らかである．結論として Einhorn 自身は胃内の水を通して光が見え胃壁透光法ができるとしているが，水を通しての胃壁透光法は彼の言う方法では実施不可能で，おそらく Einhorn は水と一緒に空気を啜り込ませることで必要空気量を胃内に送入し胃壁透光法を実施したのではないだろうか．

したがって Einhorn が言うように胃内の水を通してではなく，胃内の空気を通しての胃壁透光法であったと思われる．

表 11-3　当時の胃の検査

Physick	(1812 年)	胃内挿管：内容吸引，薬剤注入
Leube	(1876 年)	試験食投与後：塩酸，ペプシン測定
Ewald-Boas		試験食投与後：塩酸，ペプシン測定
Winter & Hayem	(1891 年)	分画採取法（30 分ごと）
Gross	(1893 年)	細いチューブの導入
〔Röntgen	(1895 年)	X 線の発見〕

試みは 1812 年 Physick が始めたといわれ，さらに Leube が 1876 年に試験食投与 7 時間後に胃内容を吸引し，塩酸，ペプシンの測定を試みている．その後の Ewald-Boas の試験食投与後 1 時間に調べる方法も有名であり，これらの 1 回法に対し 1891 年 Winter および Hayem の 30 分ごとの分画採取法，さらに従来の太いチューブに代わって 1893 年 Gross により細いチューブの導入などが行われている（**表 11-3**）[7]．また胃鏡術も始まってはいたが（Mikulicz，1881 年），ごく限られた症例に対してであった．

したがって当時は胃液検査のみが一般的に用いうる客観性のある唯一の検査であったということになろう．

X 線検査の発展

時間は多少ずれ後年のことになるが，ここで参考までに，X 線検査の発展の跡をたどってみよう．

表 11-4 に示すように，Röntgen が X 線を発見したのは，明治 28（1895）年のことである．この当時彼は Würzburg 大学教授であった．当時の Würzburg 大学の建物は，今では大学でなく，まったく別種の学校として使われているが，Würzburg 駅から徒歩数分の表通りにある．建物の外壁に，ここで Röntgen が X 線を発見したという大きい表示があって，著者もたまたまこの掲示を見てここが Röntgen に縁がある所と知った次第である．**図 11-3** がこの建物で，建物の左部分の低層部の壁面にこの表示がみられる．この内部の部屋が Röntgen の研究室であった．ここに現在小規模の博物館がある．建物の横の入り口から内部に入ってみると，この建物の 2 階に，Röntgen の使っていた研究室が今でも保存されており，ごく小規模の博物館になっている．彼が発見当時使っていた装置，その他の X 線関連のものがきわめて少数ではあるが展示されていた．著者が訪れたときは，まったく無人で鍵もかかっておらず勝手に立ち入り可能で，説明を聞こうと建物の中をあちこち捜してみたが，近隣には誰もおらず説明を聞くことは不可能であった．

この機会についでながらその後の X 線の消化管領域への応用，その発展の跡をたどってみると（表 11-4），Canon により蒼鉛を使って女児の食道造影が行われ

表 11-4　X 線による消化管造影検査

明治 28（1895）年	Röntgen：X 線の発見
明治 31（1898）年	Canon：蒼鉛を使って女児の食道造影
明治 37（1904）年	Rieder：次硝酸蒼鉛による消化管造影
明治 42（1909）年	Reiche あるいは Hemmeter：潰瘍ニッシェの観察
明治 43（1910）年	Backem および Günter：硫酸バリウムによる消化管造影
大正 12（1923）年	Fischer：胃造影用を希釈したバリウムによる大腸の二重造影
昭和　6（1931）年	Kirklin, Weber：Fischer 法手技の確立
昭和 26（1951）年	Moreton ら：One stage method of double contrast
昭和 28（1953）年	Welin：濃厚バリウムによる二重造影法の検討
昭和 30（1955）年	Welin：濃厚バリウムによる二重造影法の発表

図 11-3　元 Würzburg 大学の建物
Röntgen の研究室があった．左の低層部の壁面に「Röntgen がここで X 線を発見した」と表示されている．

たのが，明治 31（1898）年，Rieder により次硝酸蒼鉛による消化管造影が行われたのが明治 37（1904）年である．さらに Reiche あるいは Hemmeter により潰瘍ニッシェが観察されたのが明治 42（1909）年で，硫酸バリウムによる消化管造影が行われたのは Backem と Günter による明治 43（1910）年のことであった．

なお Fischer により大腸の二重造影法が行われたのは大正 12（1923）年で[8),9)]，その後この方法は Kirklin，Weber によりいわゆる Fischer 法として手技が確立された[10),11)]．しかし Fischer 原法では薄いバリウムを使用するため腸壁への付着が悪く，ルーチンに行われるまでには至らなかった．この方法をいっそう発展させ造影剤に濃厚バリウムを用い鮮明な二重造影像を得る方法は，スウェーデンの Welin により昭和 28（1953）年以来検討が進められ，昭和 30（1955）年に発表されている[12),13)]．この方法では腸壁へのバリウムの付着も良好で，鮮明な二重造影

像が得られ小ポリープの発見能に優れ，今日 Welin 法として知られているが[13)～15)]，どういうわけか Welin 法自体は，日本ではその存在があまり知られていないようである．

文　献

1）Einhorn, M.：On gastrodiaphany. New York Med J　56：626-630, 1892
2）Bockus, H.：The Einhorn story. Gastroenterology　74：949-950, 1978
3）菊池真一，西村龍介，福島信之助，藤沢　信：科学写真便覧，上．p.2-9，15-25，丸善，東京，1960
4）日本写真学会：写真工業の基礎―銀塩写真編．p.1-5，コロナ社，東京，1979
5）鈴木八郎：発明の歴史―カメラ．p.1-72，発明協会，東京，1980
6）Heryng, T., Reichmann, N.：Ubcer elektrische Magen und Darmdurchleuchtung. Therap Monatshefte（March）, p.128, 1892〔文献 1）による〕
7）Bockus, H.：Gastroenterology, Vol. 1. p.289-290, Saunders, Philadelphia-London, 1963
8）Fischer, A. W.：Über eine neue röntgenologische Untersuchungsmethode des Dickdarms：Kombination von Kontrasteinlaub und Luftaufblähung. Klinische Wochenschrift　2(34)：1595, 1923
9）Fischer, A. W.：Über die Röntgenuntersuchung des Dickdarmes mit Hilfe einer Kombination von Lufteinblasung und Kontrasteinlaub(Kombinierte Methode). Archiv für klin Chirurgie 134：209, 1925
10）Weber, H. M.：The roentgenologic demonstration of polipoid lesions & polyposis of the large intestine. Amer J Roentgenol & Radium Therapy　25：577，1931
11）Moreton, R. D., Cooper, E. M., Forgelle, E. F.：A simple one-stage method of double contrast study of the colon. Radiology　56：214, 1951
12）Welin, S.：Zur Darstellung der Kolonpolypen mit der Doppelkontrastmethode, Fortschritte auf dem Gebiete der Röntgenstrahlen. Vereingt mit Röntgenstrahlen　82：341, 1955
13）Andrén, N., Freiberg, S., Welin, S.：Roentgen diagnosis of the small polyps in the colon and rectum. Acta Radioligica（Stockholm）　43：201, 1955
14）Welin, S.：Modern trends in diagnostic roentogenology of the colon. Brit J Radiology　31：453, 1958
15）丹羽寛文：腸疾患の X 線診断．p.121-129，156-177，中外医学社，東京，1973

第12章 最初の食道カメラとSchaafの胃カメラ

最初の食道カメラ

前章で述べたごとく，胃の内面を写真に撮影することができれば，その写真を評価することで疾患の診断が可能になるだろうと，すでに 1889 年に Einhorn が述べているが，当時は写真術が未発達で，このことは到底不可能であった．写真をこの目的に応用するには，まず銀塩フィルムの開発，改良，いっそうの実用化が前提になるが，とくにその小型化が大きい課題であった．

その発展の様相は前章で詳述したが，Eastman によってようやく 1884 年にネガペーパーが開発され，同じく Eastman の手で 1885 年になってロールフィルムができ，1888 年になって箱型カメラが市販されたが[1),2)]，その小型化はまだまだとうてい無理な注文で，胃内に小型カメラを挿入し写真撮影を行うことは不可能であった．そのため胃内撮影に代わる方法として Einhorn が始めたのが胃壁透光法（gastrodiaphany）であった[3),4)]．

その後写真術のいっそうの発展とともにフィルムは急速に小型化され，早速これを使って消化管内面を写真に撮る試みが始まった．

食道は胃より光学的条件がはるかに簡単なため，胃カメラ検討の前にまず食道カメラが検討された．最初に試みたのは Obermann で，1890 年に特許を取得しているという．この研究が論文として発表されたか否かは不明であるが，Kelling が自身の論文中にその構造の詳細を記載しているので[5)]，それを引用しておく．それによると機器本体はゴムで作られた管で，その下端に膨大部があって，この中に小型カメラが内蔵されている．カメラを収めたゴム管の先端には 2 個の弁があって，この管を食道内に挿入するときはこの弁で先端は閉ざされている．レンズの前方には半輪状とした白熱電球が 2 個組み込まれ，さらにカメラの後方にはバルーンが設けられている．食道カメラを食道内に挿入し，その先端が目的部に到達した後，送気してこのバルーンを膨らませると，カメラが前方に押し出され，先端の弁が開き，撮影が行える．しかし Kelling は，Obermann のこの食道カメラ

は，構造が非常に複雑で，しかも膨大部の外径がかなり大きいので食道には適合できない，しかも写真は 1 枚しか得られないので診断の役には立たなかっただろうと述べている[5]．

またこれとは別に，Kelling は Zeiss 社が呑み込めるカメラの製作を試みたが，成功しなかったと聞いているとも述べている[5]．このカメラが食道を対象としたものか，あるいは胃を対象としたものかは，不明で詳細はまったくわからない．

Kelling の撮影用食道ゾンデ（食道カメラ）

実際に撮影用食道ゾンデすなわち食道カメラを作って論文にしたのは，Kelling で 1897 年のことである[5]．

彼は写真が撮影できれば，病変の所見を記録し再現できるだけでなく，写真で診断することも可能なはずで，この機器の作製を思いついたとしている．嚥下困難を訴える脊椎弯曲の強い肺結核の男性を経験したことがきっかけで，たとえ狭窄があっても，柔軟なゾンデであれば狭窄部まで挿入でき，ゾンデの先に小さいカメラを取り付ければ，病変を撮影像として認識できるはずで食道カメラを思いついたと述べている．撮影用食道ゾンデの必要条件としては，① 体内挿入時に汚染されないようにし，② ある程度の大きさの画像であって，③ 多数コマが撮影可能で，④ 呼吸運動，蠕動運動などで絶えず動く食道下部が対象のためできるだけ短い露出時間が必要で，この条件に適うような撮影用食道ゾンデを作製したとしている[5]．

図 12-1 が Kelling の撮影用食道ゾンデで，本体（S）は絹で作られ，その下端に短い金属部，その先にさらに着脱可能な長い金属部があって，金属部全体の長さは 5 cm，外径は 14 mm であった．短い金属部内に輪状にした白熱電球（ランプ）を設けてあるが，当初このランプの製作を多くの会社に依頼したものの，どの会社にも製作不可能であると断わられ，最終的にようやく Siemens 社が引き受け作製できたという．ランプは中央に 5 mm 径の空隙がある直径 12 mm のリング状で，この穴に，焦点距離 4〜6 mm のレンズ（L）を備えた金属チューブ（T）が差し込まれ，レンズ後方はロート状に広がってカメラ部（K）を形成する．カメラ部の後方にフィルムカセットを入れる部位（C）がある．フィルムは Eastman 社製のもので，あらかじめ暗室内で幅 7 mm，長さ 12〜15 cm に切って，カセット内に巻き込んでおく．図下段にカセット内に巻き込んだフィルムが見え，フィルム先端は本体内のフィルム巻き上げ線（Sch）に結びつけられている[5]．撮影は 12 volt，1/10 秒で行い，撮影後巻き上げ線を引いてフィルムを 1 cm ほど引き出し次の撮影を行う．以下同様に少しずつフィルムを引き出し全部で 10〜12 コマ撮影する．画像の大きさは約 4 mm で，これから拡大プリントを得る[5]．

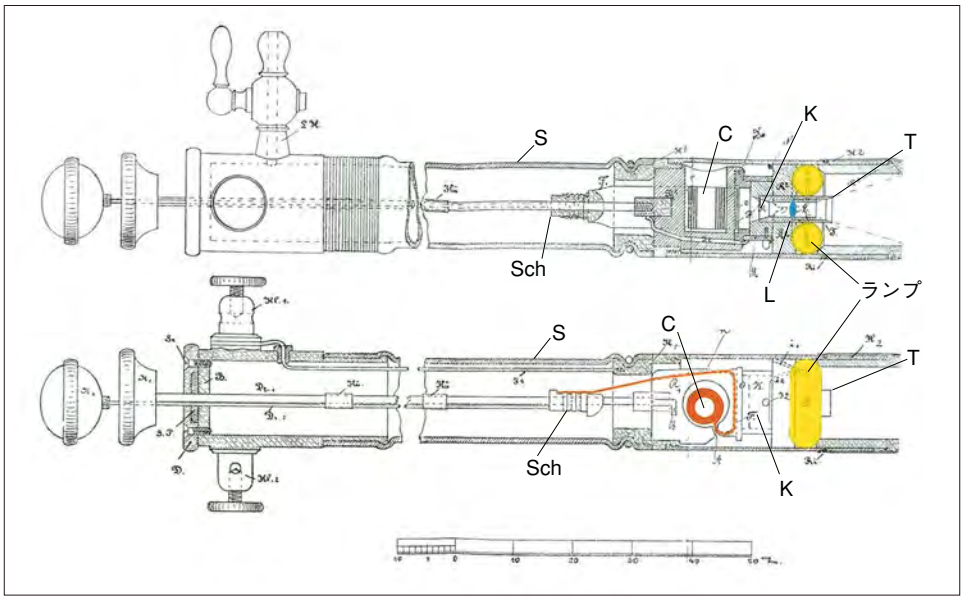

図 12-1　Kelling の撮影用食道ゾンデ（食道カメラ）
上：レンズ部，カメラ部の縦断図
下：フィルム格納部の縦断図．フィルムはカセット内に巻き込んである．
〔文献 5)より〕



図 12-2　食道癌の撮影像
凹凸不整な腫瘤としてみられる．　〔文献 5)より〕

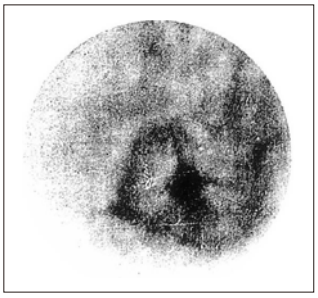

図 12-3　食道癌の撮影像
口側縁に凹凸のある狭窄部がみられる．
〔文献 5)より〕



図 12-4　指の近接像
機器先端を支えている術者の 2 本の指が写っている．　〔文献 5)より〕

図 12-2 は，この論文中の食道癌の撮影像で，凹凸著明なことがわかる．また **図 12-3** は別の食道癌の症例で，癌による狭窄が明らかである．Kelling は「もっと良い撮影像を得ることが必要であるが，露光時間をいっそう短くすることは近々可能になろう」と述べている．また食道鏡で病変を見出し，次いで食道カメラで撮影を行って，食道疾患の写真アトラスを作りたいと思っているが，これには多数の症例の集積が必要で，自身では現在は不可能であるが，その基礎はできたので，満足しているとも述べている．

なお Vilardell は[6]，その著書『Digestive Endoscopy in the Second Millenium』のなかで，Kelling のこの食道カメラをガストロカメラとして紹介し，論文中の**図 12-4** を胃内の噴門部の太い皺襞とし，皺襞が 2 本写っていると紹介しているが，これは彼の誤りで，原著を読むと胃内の皺襞ではなく，体外実験時に食道カメラ先端を指で支えていたので，その指が写ったものだと述べられている．したがって Kelling のこの食道鏡では，胃内の撮影はできなかったと思われる．

日本のカボカメラ（Cavocamera）

視方向を前方直視式にした胃カメラに十二指腸カメラ（カボカメラ：Cavocamera）がある．十二指腸カメラは，かなり遅く後年になって昭和 37（1962）年に芦澤らにより作られ検討された[7]．もちろんこの機器の開発のそもそもの目的は狭い十二指腸内腔に適合するよう改変を加え，無理なく球部に挿入して，この部を撮影し十二指腸潰瘍を診断することであった．しかし後述するがこのような胃カメラ方式の変法では，どんなに改良が加えられてもこの部の撮影は無理であった．この十二指腸カメラの詳細については第 24 章で詳述するが，数施設で検討されたものの，まもなく見放された．またこの機器の視方向が前方直視式であったことから，当然真っすぐな管状の臓器である食道の撮影が可能であろうと，数施設で食道にも応用がはかられ検討された．発想的には Kelling の食道鏡とまったく同じである．しかしやはり食道の観察は，この機器では無理で診断に耐えるような写真は得られず，まもなく放擲された[7]．

Schaaf の胃カメラ

胃カメラは最初日本で作られたと一般に信じられているが，残念ながらそうではない．最初の胃カメラは，アメリカ New Jersey 州の Schaaf によって作られた[8]．Schaaf は高名な消化器病医であったというが，その経歴，そのほかの業績などはまったく不明である．この胃カメラについては，本人が執筆した論文はなく，English Mechanic and World of Science の 1898 年 11 月 4 日号に「胃の撮影」という短い紹介記事があるにすぎない[8]．

この記事の存在は，次章に述べる Lange および Meltzing の胃カメラを報ずる論文末尾の補遺に[9]，この論文の校正中に，Jena（イエナ）の Czapsky が Schaaf による胃内撮影法について，この雑誌に記事があると知らせてくれたという記載があった．これを手がかりに探してみたが，この雑誌は日本にはもちろん，ロンドン市内の図書館にもなく，友人のイギリスの Williams が，この雑誌の所在を調べてくれ，やっと Oxford 大学の図書館にあることが判明した．しかしこの記事は

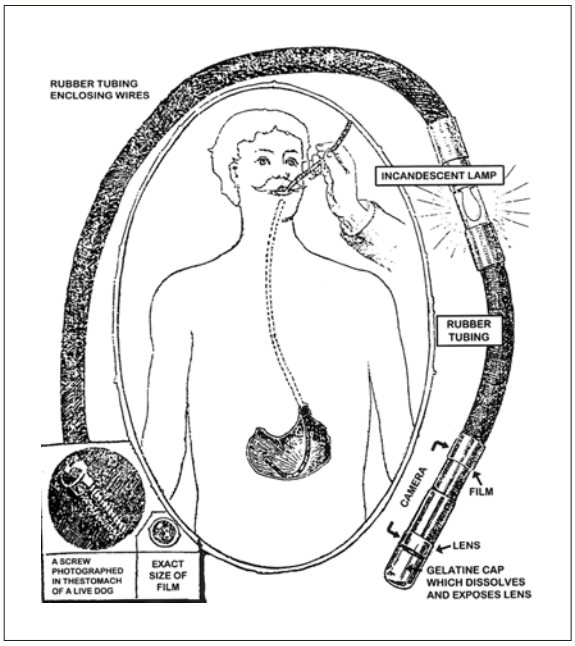

図 12-5　Schaaf の胃カメラの全景と胃内挿入状況
先端カメラ部と光源はかなり離れている．
〔文献 8)より〕

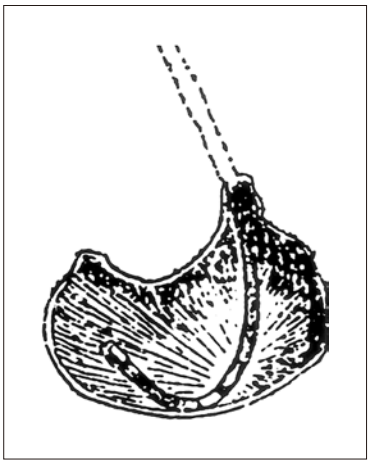

図 12-6　胃内での機器先端近くの強い屈曲
本体の強い屈曲で前方視のカメラの視方向と光源の側方向の光軸が平行し，撮影が可能となる．　〔文献 8)より〕

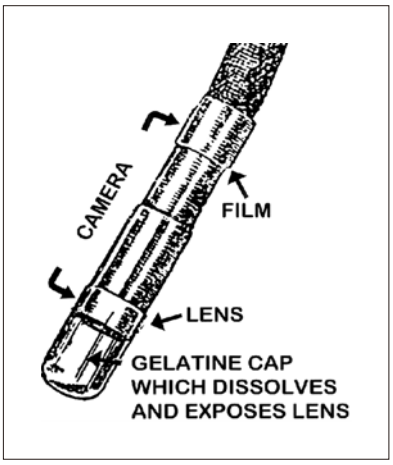

図 12-7　先端カメラ部の詳細
レンズはゼラチンで覆われ，胃内でゼラチンは溶け，レンズが露出する．レンズとフィルムはかなり離れている．
〔文献 8)より〕

論文ではなく簡単な紹介記事であったため，探し出すのにかなり苦労があった．Williams が Oxford 大学の図書館を訪ね，同誌該当号の内容を虱潰しに当たって，やっとこの記事を探し出してくれたが，Short communication の欄の Photography of the stomach という短報で目次にも出ていない短い紹介記事であった[8]．

Schaaf によれば，胃内の写真撮影は試験開腹を行っているときに思いついたことで，これが可能になれば安全かつ簡単なより科学的な方法として，重大な胃疾患とくにその早期診断が確実に行えるようになると述べられている．

図 12-5 が Schaaf の胃カメラ全景で，胃内に挿入された状態を示している．この図中には胃内での胃カメラの状況，胃カメラの先端部，さらに，動物の胃内で

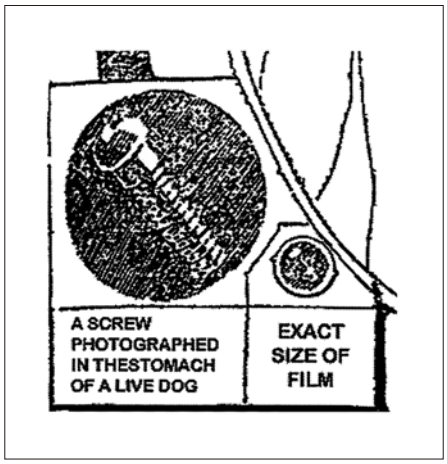

図 12-8　動物での生体実験
飲み込ませたネジの螺旋構造が明らかに認められる．右下は実物大の写真．〔文献 8)より〕

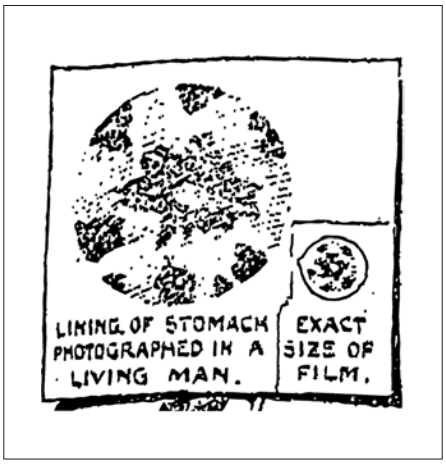

図 12-9　正常人の胃内所見
拡大像で腺構造？が認められる．右下は実物大の写真．〔文献 8)より〕

写した写真などがみられるが[8]，いずれも小さくてわかりにくい．理解しやすいように重複するが，別に拡大像を提示しておく（図 12-8）．本体は内部に針金を内蔵して硬くしたゴム製のチューブで，その先端にカメラ部，それよりかなり離れた口側に白熱電球がある（**図 12-5，6**）．

このように先端カメラ部と光源ランプがかなり離れているのは，カメラが側視式でなく前方直視式のため，写真撮影に際し，胃カメラの視方向と照明光の光軸の方向を一致させるために本体を強く屈曲させることが必要だったためと思われる．カメラ自体は，銀で作られ一方の端にレンズ，他端にフィルムがある（**図 12-7**）．レンズの前面はゼラチンで覆われ，このゼラチンが胃内で胃液で溶けるとレンズが露出する．シャッターはなく，電球を光らせれば写真が得られるが，その構造上得られる写真は 1 枚のみである．図 12-7 を見るとレンズとフィルムとはかなり離れていて，不明であるがレンズの焦点距離はかなり長いと思われる．したがって広範囲の対象を視野に収めることはできず，非常に狭い視野角の望遠像に近い画像しか得られなかったのではないかと思われる．フィルムの大きさは 3/8 インチで，プロジェクターで拡大して観察した[8]．

図 12-5 の左下部および**図 12-8** に，イヌにネジを飲み込ませ生体内で撮影した像があるが，ネジの全長が視野一杯になっていて，ネジの螺旋構造はよくわかるが視野が非常に狭い．また**図 12-9** は正常人の胃内所見であって，皺襞や胃角などオリエンテーションに役立つような所見は写っていない．しかし胃腺開口部が拡大されて写っていると思われる．レンズとフィルムの距離が大きく，レンズの焦点距離はかなり長いため，胃腺開口部が拡大されて写ったものであろう．こ

表 12-1　種々の胃カメラ

Einhorn のアイディア	1889 年[4]
Schaaf の胃カメラ	1898 年[8]
Lange & Meltzing の胃カメラ	1898 年[9),10]
Porges & Heilpern の Gastrophotor	1929 年[11)～14]
Henning の胃カメラ（Wolff 社試作）	1931 年[15),16]
宇治らの胃カメラ（ガストロカメラ）	1950 年[17)～19]
﨑田らの改良・実用化・手技の確立	1953 年以降[20)～30]
﨑田らの紫外線胃カメラ	1959 年[28]

の像を見るかぎり当初 Schaaf が意図した胃癌の像などは当然得られないはずである．しかも 1 回の操作で盲目的に 1 枚の写真しか得られないので，たとえ改良が加えられたとしても十分な診断効果は望めるものではなく，以後この機器についての発表はない．

したがってこの機器を最初の胃カメラと認めるのはいささか無理なところであろう．

種々の胃カメラの試み

胃内撮影装置には，前項の 1898 年の Schaaf の胃カメラの発表以後**表 12-1** のごとく多数のものがある．まず Schaaf と同年の 1898 年には Lange & Meltzing の胃カメラがある[9),10]．さらに 1929 年には Porges and Heilpern の Gastrophotor という針穴式立体胃カメラ[11)～14]，1931 年には Henning の胃カメラ[15),16]，1950 年には宇治らのガストロカメラ[17)～19]，1953 年以来の﨑田らの胃カメラの改良，実用化，手技の確立，普及の努力がある[20)～30]．さらに 1959 年以後には﨑田らの紫外線胃カメラ，蛍光胃カメラなど多数のものが試みられてきた[28]．次章以下にそれぞれについて詳述してみたい．

文　献

1）菊池真一，西村龍介，福島信之助，藤沢　信：科学写真便覧，上．p.2-9，15-25，丸善，東京，1960
2）日本写真学会：写真工業の基礎―銀塩写真編．p.1-5，コロナ社，東京，1979
3）Einhorn, M.：On gastrodiaphany. New York Med J　56：626-630, 1892
4）Bockus, H.：The Einhorn story. Gastroenterology　74：949-950, 1978
5）Kelling, G.：Sonde znm photpgraphieren Speiseröre. Arch Verdaungskr　3：299-311, 1897
6）Vilardell, F.：Digestive Endoscopy in the Second Millennium. From the Lichtleiter to Echoendoscopy. p.128, Grupo Aula Médica, Madrid, Thieme, Stuttgart, 2006
7）芦澤真六，永野信之，初芝澄雄，他：新しい二つの内視カメラ．臨内小　17：1137-1148, 1963
8）Schaaf, E. O.：Short communication；Photography of the stomach. English Mechanic and

World of Science　No. 1754（Nov. 4 Issue）：271, 1898
9）Lange, F., Meltzing：Die Photographie des Mageninnern. Münch Med Wochenschr　45：1585-1588, 1898
10）Neumann, H. A., Hellwig, A.：Von Schwertschlucker zur Glasfiberoptik — Die Geschichte der Gastroskopie. p.103-107, Urban and Vogel, München, 2001
11）Porges, O., Heilpern, J.：Besprechung an der Gesellschaft der Ärzte in Wien. Wien Klin Wochenschr　42：889, 1929
12）Porges, O., Heilpern, J.：Besprechung an der Gesellschaft für innere Medizin in Wien（20. März, 1930）. Wien Med Wochenschr　80：1235-1236, 1930
13）Heilpern, J., Porges, O.：Über die Gastrophotographie, eine neue Untersuchungsmethode. Klin Wschr　9：15-17, 1930
14）The intragastric camera. Through 16 simultaneous exposures it maps 95% of the stomach's interior. Hospital Practice　10：80-83, 1975
15）v. Gaisberg, U.：Gastrokamera im Kampf gegen das Magenkarzinom, Das Wiener Endoskopie Musium, Eröffnungssymposium 1996. 124-136. Literas Universitätverlag, Wien, 1997
16）Heinkel, K.：Das Konzept der endoskopischen Magenuntersuchung im Wandel der Instrumentenentwicklung. Z f Gasroenterologie　9：313-330, 1971
17）宇治達郎：胃粘膜写真撮影に就いて（第 1 報）．日臨外科会誌　12：60，1951
18）宇治達郎：初期のガストロ．Gastroenterol Endosc　1：7-8，1959
19）宇治達郎：胃粘膜撮影法とその応用に関する研究．東京医学雑誌　61：135-142，1953
20）田坂定孝，高橋忠雄，芦沢真六，岡　繁樹，﨑田隆夫，穂坂博明，岩本　淳，内海　胖，東健彦：ガストロ・カメラによる胃疾患の診断．最新医学　9：789-805，1954
21）田坂定孝，高橋忠雄，﨑田隆夫，芦沢真六，内海　胖，田中勝次，森　純伸，他：ガストロカメラによる胃疾患の研究，第 1 報　慢性胃炎について．綜合臨牀　5：1-9，1956
22）田坂定孝，高橋忠雄，芦沢真六，﨑田隆夫，内海　胖，田中勝次，森　純伸，丹羽寛文，他：ガストロカメラによる胃疾患の研究，第 2 報　胃潰瘍と胃癌を中心として．綜合臨牀　5：513-525，1956
23）田坂定孝，高橋忠雄，﨑田隆夫，芦沢真六，内海　胖，田中勝次，森　純伸，丹羽寛文，大森皓次：ガストロカメラによる胃疾患の研究，第 3 報　慢性胃炎の症候並びに組織学的所見について．綜合臨牀　6：1-16，1957
24）内海　胖：慢性胃炎に関する研究―ガストロカメラを中心とした臨床的研究．日本消化機病学会誌　55：103-131，1958
25）田中勝次：胃潰瘍の経過に関する臨床的及び実験的研究．日本消化機病学会誌　56：71-99，1959
26）丹羽寛文：慢性胃炎に関する研究―ガストロ・カメラを中心とした経過観察的研究．Gastroenterol Endosc　1：9-29，1959
27）田坂定孝 監，芦澤真六，桜井栄一，﨑田隆夫，田中勝次，内海　胖，森　純伸，丹羽寛文：胃カメラ―その機械の使用法と臨床応用の実際．緒方書店，東京，1959
28）丹羽寛文，金子栄蔵，梅田典嗣：胃内視鏡診断学．p.17，26-38，南江堂，東京，1975
29）﨑田隆夫：胃カメラ開発（臨床応用研究）の苦心談（Ⅰ）．癌治療・今日と明日　5（2）：33-36，1983
30）﨑田隆夫：胃カメラ開発（臨床応用研究）の苦心談（Ⅱ）．癌治療・今日と明日　5（3）：33-36，1983

最初の胃カメラ

第13章 最初の胃カメラ—Langeおよび Meltzing の胃内撮影装置

最初の胃カメラ

さて第 12 章で述べた「胃疾患の診断には，胃内に直接小型カメラを挿入し，胃内で撮影した写真について検討すればよい」という胃カメラのアイデアを，実際に実行し，最初に 1 本のフィルム上に連続して多数コマ撮影できる胃カメラを作り臨床例に試みたのは誰であろうか？

胃カメラは日本で最初に発明されたと一般に信じられているが，残念ながらそうではない．日本の胃カメラよりすでに 50 年も前に，その原理，構造，扱いなどがまったく同じものがドイツで発表されている．

すでに 1898 年ドイツの Lange および Meltzing により，実際に 1 本のフィルムに多数コマ撮影できる胃カメラが作られ，臨床実験が行われ，詳細な論文が発表されており，この論文中には撮影された写真も呈示されている[1]．この Lange および Meltzing の論文は，1898 年 12 月 13 日号の Münchener Medizinische Wochenschrift（ミュンヘン医学週報）に発表されているが，1898 年といえば明治 31 年で，今から 110 年以上も前のことである．

この Lange および Meltzing の胃内撮影装置については，本邦での胃カメラの発明者とされる宇治の胃カメラ作製について報じた論文[2]中にもまったく記載はない．この論文には後に述べる Heilpern および Porges[3]の針穴式胃カメラの記載があるのみで，胃鏡についての文献的考察もほとんどされていない．宇治は Lange および Meltzing の論文を知らずに独自に胃カメラの開発を行ったようである．しかし胃鏡検査のバイブルとされる Schindler の胃鏡教科書には，1923 年の硬性胃鏡による図書[4]ではまったく触れられていないが，1937 年に出版された軟性胃鏡の教科書では，この Lange および Meltzing の胃内撮影装置についてごく簡単な記載がある[5]．ただしどのような構造か説明はなく，満足すべき写真は得られなかったと書かれているだけである．しかも Schindler の教科書にはこの論文の引用に際して巻数が示されず号数のみが巻数のごとく記載されており，またこの雑

Die Münchener Medicin. Wochenschrift erscheint wöchentl. in Nummern von mindestens 3—4 Bogen. Preis vierteljährl. 6.ℳ, unter Band nach dem Ausland ℳ 7.50 im Voraus zahlbar. Einzelne No. 60 ₰.

MÜNCHENER

Zusendungen sind zu addressiren: Für die Redaction Ottostrasse 1. — Für Abonnement an J. F. Lehmann, Heustr. 20. — Für Inserate und Beilagen an Rudolf Mosse, Promenadeplatz 16.

MEDICINISCHE WOCHENSCHRIFT

(FRÜHER ÄRZTLICHES INTELLIGENZ-BLATT)

ORGAN FÜR AMTLICHE UND PRAKTISCHE ÄRZTE.

Herausgegeben von

Ch. Baumler, Freiburg i. B. O. Bollinger, München. H. Curschmann, Leipzig. C. Gerhardt, Berlin. W. v. Heineke, Erlangen. G. Merkel, Nürnberg. J. v. Michel, Würzburg. H. v. Ranke, München. F. v. Winckel, München. H. v. Ziemssen, München.

№ 50. 13. December 1898.

Redacteur: Dr. B. Spatz, Ottostrasse 1.
Verlag: J. F. Lehmann, Heustrasse 20.

45. Jahrgang.

Originalien.

Die Photographie des Mageninnern.

Von Dr. *Fritz Lange*, Privatdocent der orthopädischen Chirurgie in München und Dr. *Meltzing*, prakt. Arzt in Duisburg a. Rh.

Die Erfindung eines Apparates, der eine directe Besichtigung der Magenschleimhaut am Lebenden gestattet, ist seit lange ein Bedürfniss für die Diagnostik der Magenkrankheiten. Die Erkenntniss der gröberen Veränderungen der Magenschleimhaut bei den verschiedenen Formen des Katarrhs und bei Anomalien der Saftproduction, die Diagnose des Ulcus ventriculi und besonders die des beginnenden Magencarcinoms würde durch ein leicht zu handhabendes, völlig ungefährliches Gastroskop ungemein gefördert und die Therapie in bedeutsamster Weise beeinflusst werden. Der nächstliegende und bisher so weit bekannt, ausschliesslich be-

die mit so erheblichen Belästigungen und directen Gefahren — wie leicht kann durch das starre Instrument z. B. bei einem Ulcus eine Blutung ausgelöst werden! — verknüpft ist, und gerade bei elenden Kranken, wo eine schnelle Diagnose am wichtigsten ist, versagt aus dem Grunde die Gastroskopie mit einem geraden Instrument völlig. Es liegt nahe, die Belästigungen der Kranken dadurch zu verringern, dass man ein starres Instrument constrairt, welches sich den einzelnen Windungen und Krümmungen des Weges vom Munde bis zum Magen möglichst anpasst, und auf diese Weise die directe Besichtigung der Magenschleimhaut zu ermöglichen. Allein die Anfertigung eines solchen Instrumentes bietet einmal ausserordentliche technische Schwierigkeiten und dann sind die Einführung des Instrumentes, die Bewegungen und Drehungen, wie sie zur Besichtigung des ganzen Mageninnern nothwendig sind, und endlich die Entfernung des

図 13-1　Lange および Meltzing の論文冒頭部分
〔文献 1)より〕

誌の東大図書館の蔵本に製本ミスがあって（現在は製本し直されている），著者はこの論文を探し出すのにかなり苦労した．それはともかく Schindler の教科書に多少とも書かれていることから，これを引用したとみられる記載もその後いくつかみられるが，そのあるものは針穴式胃カメラとしているものもある．しかし Lange および Meltzing の胃内撮影装置はその後の日本の胃カメラと同様にレンズを備えたもので，その原理，構造，扱いなどはアングル機構を除けば日本の胃カメラとほとんど同じである．三十数年前の夏のある夕方，著者は東大図書館の書庫の中でこの論文をやっと探し出し，論文中の図を見て思わず息をのむほどの驚きを味わったことを忘れることができない．

図 13-1 はこの論文の冒頭部分である．

開発のいきさつ

Lange および Meltzing の論文によれば，胃内の観察に写真を利用するという考えは，Lange および Meltzing の両名がそれぞれまったく別に思いついたことのようである．しかもそれぞれが別個に検討を進めていたらしい．Lange の考えたものはレンズが側方についていて，1 回の挿入で多数コマの撮影ができるものであったが，Meltzing のものは Schaaf の機器と同様に先端にレンズを備え，1 回の挿入で得られる写真は 1 枚のみであったようである．その後両名が知り合ってから，

検討を加え新しく装置の作製を行って，協同で Rostock（ロストック）市（ドイツ最北部の都市でバルト海に面している）の外科病院，診療所，また一部は Lange が単独で Dessau（デッサウ；ライプチッヒとマグデブルクの中間）地方病院で臨床実験を実施している．これらのことから Lange が主になって研究を行ったものと思われる．実験は 1893 年から 1895 年にわたって行われたようである．

この研究を行った理由として，論文中に「当時すでに硬性胃鏡があったものの患者に与える苦痛が大きく，操作も困難で，本当に検査が必要な患者ほどこの検査が行いにくいという事情がある．胃鏡を臨床に応用するにはセレンあるいは何か光により電気を発生するものを利用した電気的方法で胃内の像を目に伝えるような，すなわち電話の原理にも似た器具を作らないかぎり不可能である．しかしこれは現状ではできることではなく，これに代わって現在可能性のある唯一の方法は化学の目すなわち写真による間接的な方法のみである」と述べられている．このようなことから胃内撮影装置の開発が進められたが，技術的な困難があって，この解決に数年を要し，なお改良が必要ではあるものの一応の完成をみたとしている．

この論文執筆時 Lange はミュンヘン大学整形外科講師，Meltzing は Duisburg（デュイスブルグ；ドイツ北西部のオランダとの国境に近い都市，Essen，Düsseldorf に近い）の開業医であった．なお Lange は 1896 年に教授資格を取得し，1908 年にはミュンヘン大学外科学講座の教授に就任している．論文発表は 1898 年で実際の検討時期より数年の遅れがあるが，この実験を行ったのち両名が別々の仕事に従事したため協同研究ができなくなり，また将来もその可能性がないので，それまでの成果を公表したとしている．

装置の構造

この Lange および Meltzing の胃内撮影装置の構造はきわめて精巧で，その後の日本の胃カメラに非常によく似ている．論文中の図を示しその詳細を述べてみよう．

概略の構造は**図 13-2** に示すごとく，頭部（Kopf），連結部（Schlauch），操作部（Kasten）からなっている．頭部は薄い真鍮板で作られた内径 11 mm，長さ 66 mm の管で，内部にフィルム格納部，カメラ部，ランプ部が含まれる．先端の 15 mm がキャップで，ネジで取り外しができ，内部にフィルムを格納する．フィルムはあらかじめ暗室内で二重刃ナイフを使って幅 4 mm，長さ 50 cm にカットしたものをΩ型の金属カセット（K）内に巻き込んでおき錫箔で包んで保存しておく．キャップに続くカメラ部は図 13-2b にその詳細を示したが，外筒（H）と内部の栓子（T）から構成され，外筒の一側の中央部にレンズ（L）のための穴が

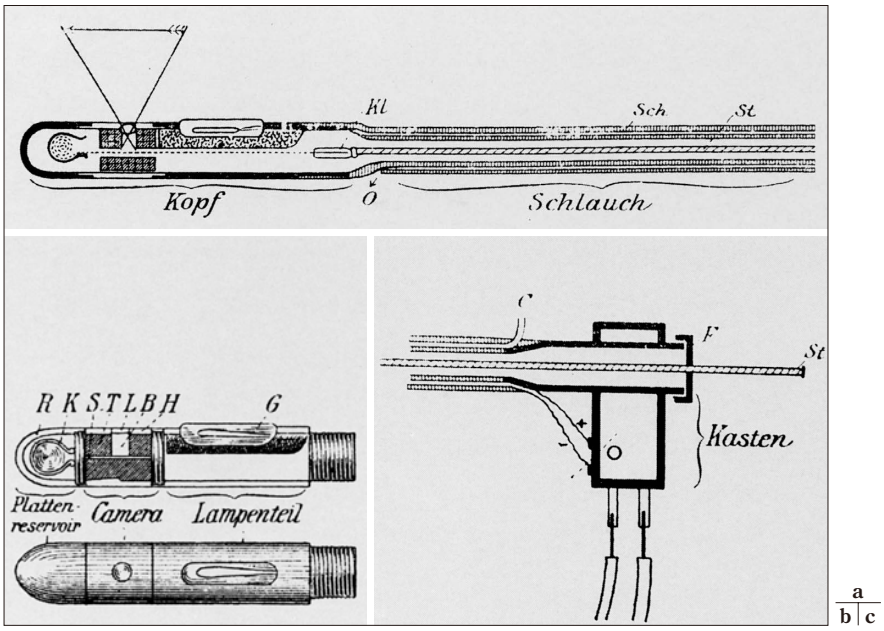

図 13-2　Lange および Meltzing の胃内撮影装置
a：頭部と連結部
b：頭部（上は断面，下はレンズ面から見た外形）
c：操作部　〔文献 1）より〕

設けてある．栓子は真鍮板で覆った長さ 10 mm の黒檀製で，外筒の中で動かぬよう一部に溝を設け，外筒に設けた突起部で固定する．栓子には全長にわたりフィルムの通る隙間（S）があり，さらにカメラ暗箱となる径 4 mm の横穴（B）が設けてある．したがって画像は径 4 mm の円型である．レンズとフィルムの距離は 6 mm で，対象との距離が十分あれば像は鮮明であるが，数 cm 以内ではピントは不良である．次にランプ部はカメラ部とネジで接続し，内部に白熱電球（G）が組み込まれ，長さ 16 mm，幅 7 mm の開口部を通して胃内を照明する．連絡部は外径 11 mm，内径 6 mm，壁の厚さ 2.5 mm，長さ 60 cm のゴム管で，壁には全長にわたり径 1～2 mm の穴が 2 個通じていて，一方にはランプへの電線が通され，他方は送気用に使われる．さらに内腔にはクジラのひげで作った長さ 80 cm の細い屈撓性のあるフィルム巻き上げ線（St）が入っており，その一端にクリップ（Kl）が付いていて，これでフィルム先端を固定する．したがってこの線を引っ張ればフィルムは巻き上げられる．連結部の上部に操作部（Kasten）があって，押しボタンにより電流を流しランプを点滅できる．電源は蓄電池を使用する．操作部の外蓋（F）の中央に穴があって，これを通してフィルム巻き上げ線は外に出してある．なお操作部の近くの突出部（C）に 2 連球を接続し，頭部に近い開口部（O）を通して胃内に送気できる．実際に使用するには暗室でカメラ部を外し，カメラ内部にフィルムを通し，フィルム巻き上げ線にフィルムを取り付け，

カメラをランプに接続しキャップをはめる，次いで操作部を取り付け電線をつなげば準備は完了する．

撮影の実際

前夕は流動食，当日は絶食とする．当日朝胃内に飲み込まれた唾液，痰および胃液を除去するため 1%重曹水で洗浄し，できるだけ吸引してから，さらに残っている液が流れ去るように 15 分間待って検査を開始する．

胃内撮影装置は立位あるいは座位で挿入し，患者が膨満感を覚えるまで送気し，以後操作部の押しボタンを 1/2〜1 秒間押して撮影を行っていく．1 コマ撮影するごとに巻き上げ線を少しずつ引いていけば 1 本のフィルムに約 50 コマの撮影が行える．胃内全体を撮影するため装置全体を少しずつねじり撮影終了までに大体 2 回転させ，カメラ位置を変えるたびに 2 コマずつ撮影していく．なおカメラの回転操作はランプが噴門を通過した直下と，さらにそれから約 5 cm 挿入したところで行うようにした．ランプを発光させると腹壁を通して赤い光が見え，ランプの位置を変えると光は上下左右に動き，レンズが腹壁方向を向くときにもっとも鮮明に見えるので，この光の状況でレンズの位置を判定した．

以上の操作により 1 例につき 10〜15 分で検査を終了できる．

臨床応用の成績

Lange および Meltzing はこの装置を実際に 15 例に使ってみている．第 1 例は膀胱鏡検査に準じて胃内に水を満たして実施している．しかし胃内の水は濁り，得られた写真は判定不能だったため 2 例目からは空気で胃を拡張して行っている．最初水を使ったのはレンズ部が食道内を通過する際粘液で覆われ，写真の鮮明さが損われると考えたからのようである．しかし机上実験でレンズに粘液を付着させ印刷物を撮影しても，鮮明さはあまり損なわれず，実用上問題になることは少ないと考え直したようである．

図 13-3 は撮影されたフィルムを示したが，前述のごとく 1 本のフィルムに約 50 コマの撮影が可能で，もちろんネガ像である．近接では像はぼやけて判定は不可能であったが，胃壁とレンズとの距離が十分あれば，引き伸ばしてプリントすれば鮮明な像が得られたとしているが，論文中の図を見るかぎり，鮮鋭度はかなり悪い．胃をできるだけ拡張した理由として，胃が収縮した状態では皺襞の存在は別として，手術摘出胃に見るごとく胃粘膜は赤く一様なため，これを撮影してもなんら特徴ある像は得られない，しかし強く拡張すれば，まったく違った状態となり胃小窩が明らかになるはずと考えたようである．そしてよく撮れた写真では，

Bewegung des Apparates war für di
lästiger als eine einfache Magenaussp
Fig. VII.
von d
einzig
ein St
graphi
Magen gewonnen wurden, ist in Fig
wiedergegeben — litt noch im Al
erwähnten Unvollkommenheit unseres

図 13-3　論文中に示された撮影済みフィルム
〔文献 1)より〕

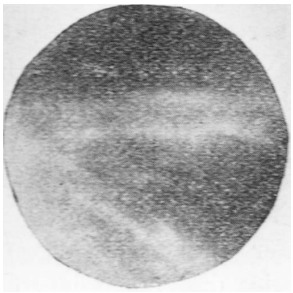

図 13-4　胃内撮影像（幽門前部？）
〔文献 1)より〕

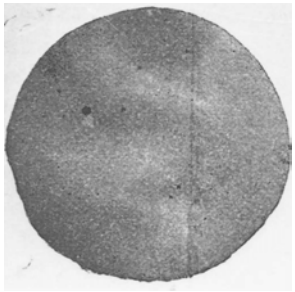

図 13-5　胃内撮影像（皺襞？）
〔文献 1)より〕

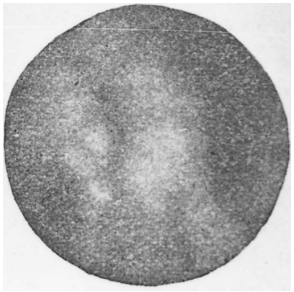

図 13-6　胃内撮影像（皺襞？）
〔文献 1)より〕

明るい輪で囲まれた留針の先ないしその頭ほどの黒点がすべての例にみられたので，これを胃小窩が写されたものと考えている．この所見ははじめは引き伸ばしたため，フィルムの粒子が現れたと考えたが，印刷物を写した場合には現れないので，胃小窩であると結論したと述べている．しかし彼らが胃小窩と考えた所見が何を意味しているのか，論文中の図を見ただけではまったくわからない．おそらく人工産物であろうと思われる．

図 13-4 は論文中に提示された写真の 1 枚で，彼らはこの図は幽門前部が写ったものと考えており，放射状に見える反射は，この部が幽門に向かってロート状に集束することを反映していると想定している．また曲がりくねり，枝分かれした黒い線が写った写真が 2 コマ得られたが，これは表層の血管の所見だろうと判断している．さらに胃をあまり拡張させなければ胃内の皺襞の写真が得られると考え，最後の症例に対しては，それまでの撮影の半分量の送気で撮影し，次いで対照として強く拡張させて撮影を繰り返し，空気量の少ない場合には，平行したり，曲がったり，枝分かれした像がみられるのに，拡張した場合にはこのような

所見は認められないので，この所見を皺襞であると結論している．**図 13-5，13-6** は彼らが皺襞の所見としたものである．しかしこの図を見るかぎり像は不鮮明で，何が写っているかまったくわからない．感光材料の未発達から撮影時間が長くかかったことも関連していようが，おそらく他のコマを見ても今日的な意味で，十分意味づけできるほどの所見は得られなかったものと思われる．胃内の皺襞は空気で十分伸展しても存在するはずで，十分距離があれば当然写ったと思われるが，拡張した胃で写っていないのは撮影装置の挿入深度が浅かったことが関係したと思われる．彼らが撮影体位とした立位あるいは座位では胃体部はかなり下方に位置するはずであり，まして噴門直下という条件では，得られた撮影像はすべて近接像になっていたのではないだろうか？

Würzburg 大学教授であった Röntgen により X 線が発見されたのは明治 28（1895）年で，Rieder により次硝酸蒼鉛を使って胃の透視が行われたのは 1904（明治 42）年で，硫酸バリウムにより消化管造影が行われたのは Backem および Günter による明治 43（1910）年のことであった（第 11 章 p.145 参照）．したがって当然 X 線検査はまだ利用できず生体での胃の位置，形態に対する認識が十分でなく，胃の位置を，もっと上方にあると考えていたのではないだろうか．もしもっと深く挿入するか，あるいは臥位で撮影していればより鮮明な写真が得られたかもしれない．

失敗の原因

Lange らの失敗の原因と考えられるものを**表 13-1** に示してみた．前述のごとく立位または座位での検査であったこと，挿入深度が浅すぎたことに加えて，感光材料の未発達からフィルムの感度が低く，フィルムの粒子が粗く，感光色素が未発達で赤色域にまったく感光性がなかったことなどが大きい障害であったと思われる．とくに赤色域に感光性がなかったことは，胃内面の撮影に対し致命的な

表 13-1　Lange らの胃カメラの失敗の要因

1．立位または座位での検査であった．
2．挿入深度が浅すぎた．
　生体での胃の位置，形態の理解がなかった．
　（X 線検査がまだ応用できなかった）
3．フィルムの感度が低かった．
4．フィルムの粒子が粗かった．
5．フィルムが赤色域に感光性がなかった．
　（感光色素が未発達）
6．研究をフォローする人がいなかった．

欠陥であったのではなかろうか．なお実施例の大部分はとくに病的所見のなさそうな例を選んだとしているが，初期の検討段階で 1 例のみ胃癌例に試みている．この例では腫瘤を疑わせる所見は得られたものの鮮明でなく，その後このような症例に実施する機会はなかったが，もし将来その機会があれば，この検査法の価値を示す証拠が得られようとも述べている．

論文の末尾で Lange および Meltzing は，この胃内撮影法は危険がなく，患者に負担を与えず，将来有望な方法で，これにより潰瘍や早期の癌の診断に確実な根拠を得ることができると確信しているが，完成までになお多くの研究が必要で，たとえば胃内全体を撮影するにはどうしたらよいか，モデル実験を行って装置の操作法を検討すべきであり，さらに画像がより鮮明になるようレンズ系の改良も必要であると述べている．しかし彼ら自身ほかの仕事のためこれ以上研究を続けられないので，今後は他の人々に研究をお願いしたいと結んでいる．実際にはこの胃内撮影装置の研究は，ドイツ国内ではまったく顧みられず，半世紀ばかりを経て，まったく別個に日本で独自に取り上げられ，胃カメラとして花咲き，それを土台として今日の消化管内視鏡学の発展があるわけである．

日本の胃カメラでもそうであるが，最初に器械が発明されただけでは，どんなに立派なものであってもそれだけでは決して有用なものにはなりえない．日本の胃カメラにしても発明後数年は臨床的にまったく意味ないものとされ，放置され見捨てられていたときもある．日本の胃カメラの実用化には最初の発明以上に，これを積極的に取り上げ，一所懸命夢中になって育て上げた人々の努力がきわめて大きいことを忘れてはならない．この努力がなければ日本の胃カメラも Lange および Meltzing のそれとまったく同じ運命をたどったことであろう．また逆にもし Lange および Meltzing の時代に，多くの人々がその意義を認め協力を惜しまなかったならば，彼らの業績も立派に実り，その後の内視鏡の流れもまったく変わったものになったと思われる．

その他の胃カメラ

この論文の補遺に Schaaf が English Mechanic and World of Science 1898 年 11 月 4 日号に「診断の補助手技としての胃の撮影」という表題で胃内撮影を行ったという発表があると[6]，イエナの Czapsky が，本論文の校正中に本誌の編集者を通じて，著者らに知らせてくれたとある．しかし彼らは Schaaf が述べている方法は，1 回の操作で 1 枚しか撮影ができず，著者らのものとまったく違ったものであると反論している．

また 1901 年にアムステルダムの Schrijver が別の胃内撮影装置の特許を取得しているという．これは胃内全周をカバーするよう 60°ずつ離れて 3 方向に向かう

プリズムを備えたレンズカメラであったらしい[7]．しかしこの機器に関しては，その後まったく文献はなく，実際に使われたことはなかったようである．

文　献

1）Lange, F., Meltzing：Die Photographie des Mageninnern. Münch Med Wochenschr　45：1585-1588, 1898
2）宇治達郎：胃粘膜撮影法とその応用に関する研究．東京医学雑誌　61：135-142, 1953
3）Heilpern, J., Porges, O.：Über die Gastrophotographie, eine neue Untersuchungsmethode. Klin Wschr　9：15-17, 1930
4）Schindler, R.：Lehrbuch und Atlas des Gastroskopie. Lehmanns, München, 1923
5）Schindler, R.：Gastroscopy—The endoscopic study of gastric pathology, 2nd ed. p.72, The University of Chicago Press, Chicago, 1950
6）Schaaf, E. O.：Short communication；Photography of the stomach. English Mechanic and World of Science No. 1754（Nov. 4 Issue）：271, 1898
7）Neumann, H. A., Hellwig, A.：Vom Schwertschlucker zur Glasfiberoptik—Die Geschichte der Gastroskopie. p.103-107, Urban und Vogel, München, 2001

第14章 針穴式立体胃カメラ—Gastrophotor

Gastrophotor の開発

ウィーン大学の Porges および Heilpern は，やはり胃鏡検査実施の困難さから胃内撮影の応用を考え，1926 年より技術者の Back の協力のもとに独自に胃内撮影装置の開発に取り組み，Gastrophotor と名づけた装置を完成し，1929 年 1 月 11 日にウィーン医学会で報告し，デモンストレーションを行っている[1]．その後も同年および翌年のウィーン医学会，内科学会にこの Gastrophotor に関する討議がみられ[2]，1930 年には詳細な論文が発表されている[3]．両名は Wenckebach が主任教授であったウィーン大学医学部第一内科の所属で Porges は教授の肩書をもち，Heilpern は医員であった．学会報告は Porges が筆頭で行われているが，論文は Heilpern が筆頭で書かれている．Porges はウィーンの Childs Foundation Hospital からウィーン大学医学部の Prof. Extraordinarius となった人で，この仕事の発表を行ったときはウィーン大学医学部の Prof. Extraordinarius であった．なお現ウィーン医科大学（2004 年に名称および組織変更）消化器内科教授の Gangl によると Prof. Extraordinarius は大学専任のポストで Associate Professor と同格とのことであるが，ウィーン大学医学部旧第 1 内科から分かれた現消化器内科には，このポストの人が現在 60 名ほどいるとのことで，日本の助手（現 助教）に近いポストかもしれない．

その後 Porges は同大学内科の主任教授となったが，短期間務めた後シカゴに移っている．はっきりした理由は不明であるが，何か政治的な理由から大学を辞職したらしい．

図 14-1 が，この Gastrophotor の先端カメラ部で，Gastrophotor の構造は論文[3]によれば**図 14-2** のごとくで，本体は先端カメラ部（K），連結部（Sch），把持操作部（G）の 3 部からなっている．

この図から細かいことはわかりにくいが，先端カメラ部（K）は外径 12.2 mm，長さ 8 cm の硬性部と，その先端の長さ 4 cm のゴム製可撓部からなっており，硬



図 14-1　Gastrophotor の先端カメラ部

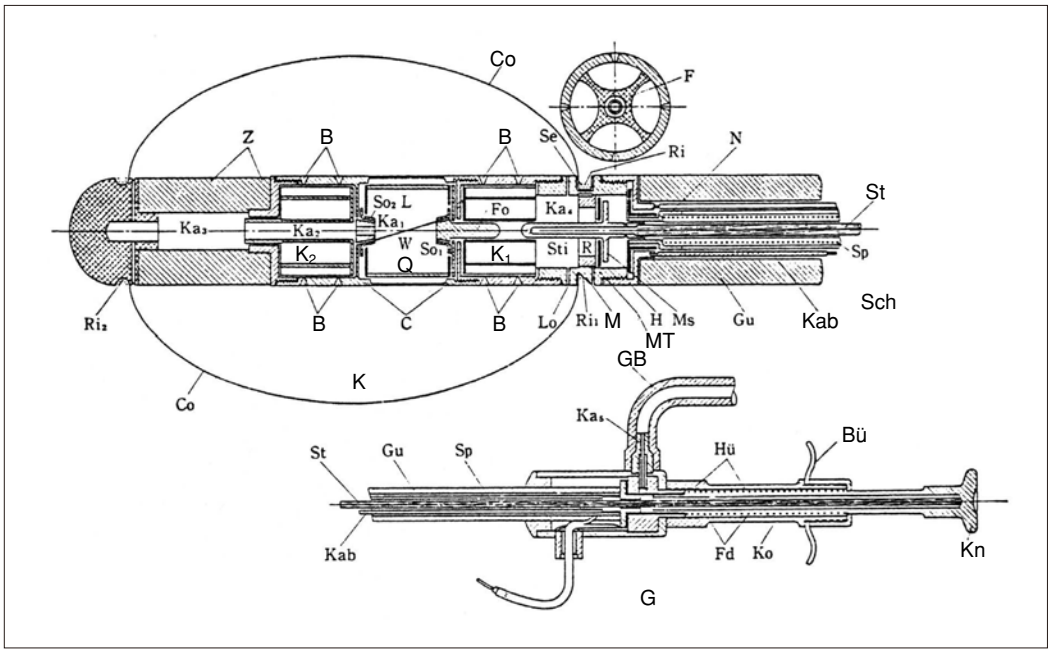

図 14-2　Gastrophotor の構造
上：先端カメラ部．中央上部はカメラ部断面
下：把持操作部　　〔文献 3)より〕

性部にはカメラ（K_1，K_2），光源（Q），ナイフ（M）およびその保持部（MT）が含まれる．カメラ（K_1，K_2）は，光源（Q）の上下に設けられた円筒で，図中上部の断面図に見るごとくその内部は放射状の区画により 4 個に分けられ，それぞれがカメラになっている．

このカメラ部の側壁には 0.05 mm 径の穴（B）が 2 個ずつあけられ，これがレンズの役目をする．レンズでなく針穴(注)としたのは，対象との距離，フィルムとの距離が変動しても鮮鋭度が変わらず収差も少ないからである．2 個の針穴は 7 mm 離れており，一つのカメラごとに 1 組，したがって同時に 8 組の立体写真が得られる．カメラの画角は 90° で，各カメラは直角に配列されているため，**図 14-3** のごとくそれぞれの高さで胃内の全周をカバーできる．光源は石英製の筒と，相対する金属接点（So_1，So_2）から構成され，両接点間はタングステンの針金（W）で結ばれる．上の接点（So_1）には上のカメラ内に挿入する突出部（Fo）があり，下の接点（So_2）には穴があって，これは下のカメラおよび可撓部内の空間（Ka_2,

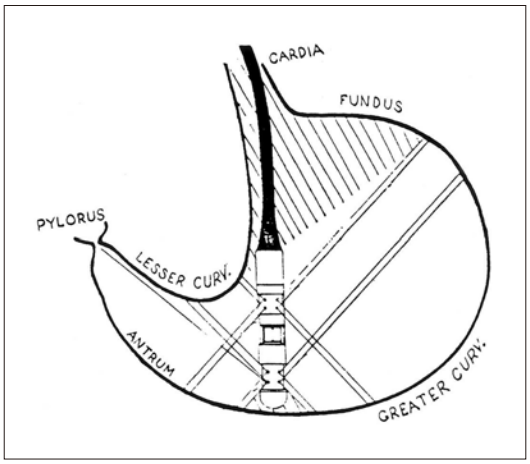

図 14-3　胃内の撮影状況

Ka_3）に通じている．光源ランプに電流を流すと強い閃光（6,000 燭光，1/100 秒）が得られ，この際のガス圧は下の接点の穴から Ka_2，Ka_3に逃される．ナイフの保持部（MT）は上のカメラに続く長さ 15 mm の円筒で，内部にナイフ（M）が組み込まれ，外側には溝（Ri）が切ってある．使用前にコンドーム（Co）を先端からかぶせ，この溝の所に絹糸で縛り固定する．コンドームをかぶせるのは，カメラの針穴への粘液の付着，胃液の侵入を防ぐとともに胃壁との距離をとるためである．

連結部（Sch）はゴム管で，内部にスプリング（Sp），鋼線（St）および電線

（注）

針穴カメラ

論文中の写真の図 14-4，14-5 を見るかぎり，写真のピントは非常に甘い．この大きさの針穴カメラで最適なピントが得られる条件を計算してみる．針穴カメラの針穴は本体の大きさ，すなわち針穴からフィルムまでの距離によって最適なサイズは異なる．穴の直径が大きすぎれば像はぼやけ，小さすぎると回折現象でうまく像を結ばない．つまりカメラの大きさによって針穴のサイズは違う．Gastrophotor の針穴とフィルムの距離はせいぜい 5 mm ほどなので，これで計算してみる．

針穴カメラの最適な針穴サイズは，正確には複雑な式や，定数，光の波長が関係し複雑であるが，要約すれば，

0.036×針穴からフィルムまでの距離（単位 mm）の平方根

とされる（河北新報記事による）．これで Gastrophotor に最適な針穴の直径を計算してみると 0.08 mm となる．実際問題としてこのように小さい針穴を本体に設けることは不可能で，また仮にできたとしても回折現象が生じてうまく像を結ぶわけはない．仮に像を結んだとしても当然画像は極度に暗く判定できるような写真は得られない．したがって実際には Gastrophotor の針穴はこれよりはるかに大きかったと思われる．それであれば当然ピントは非常に甘く，良い写真は得られなかったのは当然である．

（Kab）があり，鋼線の先端は棒状となっていて（Sti），鋼線を押し込むとランプの接点に続く突出部（Fo）に接触し電流が流れる．なおこの先端（Sti）は金属板（Ms）に連なり，点灯の前にナイフ（M）を押してコンドームを固定する糸（Se）を切るようになっている．把持操作部（G）の側部には把手（Bü），空気送入口（GB），頂部には押しボタン（Kn）がある．押しボタンは鋼線（St）に連なっており，これを押せばナイフの押し出し，糸の切断，ランプの点灯ができる．なお先端ゴム部，ランプ，カメラ，ナイフ保持部はそれぞれネジ込みとなっていて分解可能である．フィルムは幅 7 mm，長さ 12 mm に切ったものを使用する．

撮影前に赤色電灯下にフィルムを装塡し，各部を組み立て，前述のごとくコンドームをかぶせる．赤色光のもとで座位で患者の胃内に挿入し，空気でコンドームを膨らませてから押しボタンを押せば，ナイフによりコンドームははじけ，カメラは胃内に露出し，その瞬間ランプが発光し撮影が行える．撮影後は，赤色光のもとでカメラを分解してフィルムを取り出し，現像引き伸ばし後，特殊な装置で立体像を観察する．

図 14-4 はこの論文中に掲載された図で，a は大弯の皺襞，b は胃炎により腫瘤をきたしたものと説明されている．

また**図 14-5** は 1931 年の Lancet に載せられた著者名の記載のない紹介記事[4]中のもので，上下が一組の立体写真で，a が正常の皺襞，b が慢性胃炎で，著明にうねった血管像，矢印が幽門と説明にある．しかしこの所見は皺襞であることは間違いなく，矢印で幽門とした所は皺襞の谷間であって，所見の解釈にかなりの誤りがある．c は術後胃の縫合部と説明されている．

この装置はヨーロッパでは一時かなり使われたようで，当時まだ写真撮影ができなかった胃鏡所見の記録に使われたらしい．すなわちまず胃鏡での観察がすんでから，再度胃鏡の代わりに Gastrophotor を挿入して記録としての写真を得たも

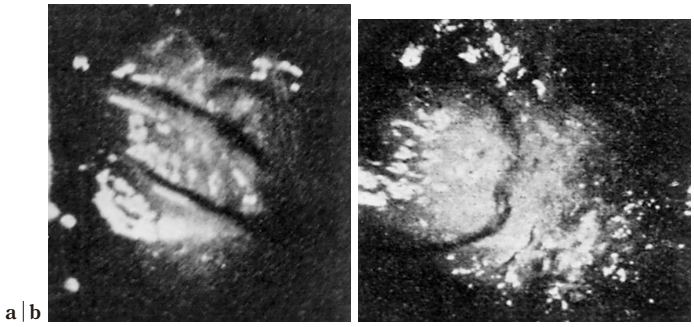

図 14-4　Gastrophotor 撮影像
a：大弯の皺襞
b：胃炎により腫瘤をきたしたもの
〔文献 3)より〕

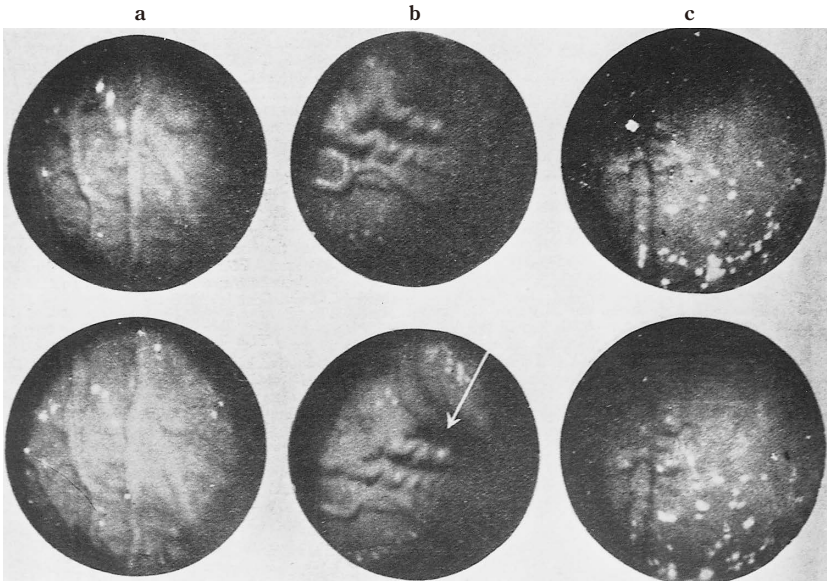

図 14-5　Gastrophotor 撮影像
a：正常の雛襞
b：慢性胃炎．うねった血管像と幽門（矢印）
c：術後胃の縫合部（原著者による）
所見の解釈に誤りがある．　〔文献 4)より〕

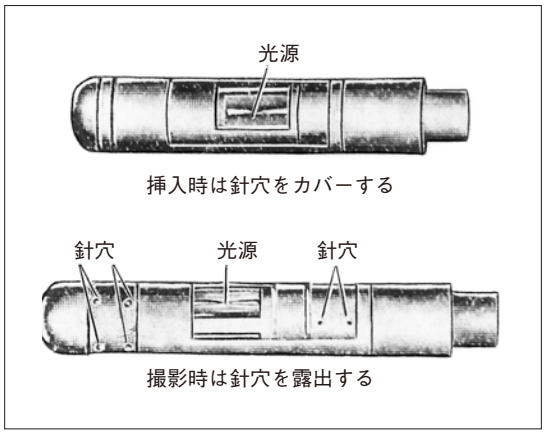

図 14-6　改良後の Gastrophotor 先端部

のである．この装置はアメリカにも紹介され，Heilpern らの論文より早く 1928 年に，Weiss が同じものをニューヨーク医学アカデミーで発表しており，1929 年には論文となっている[5]．また Weiss はこの装置を gastrocamera と命名している．

その後 Gastrophotor は，基本構造は変わらないものの種々改良が加えられ，胃内挿入時に外因性粘液で針穴がふさがれないよう，コンドームで覆う代わりに，カメラ部に可動性の金属の鞘が設けられた．これは**図 14-6** に示すごとく挿入時

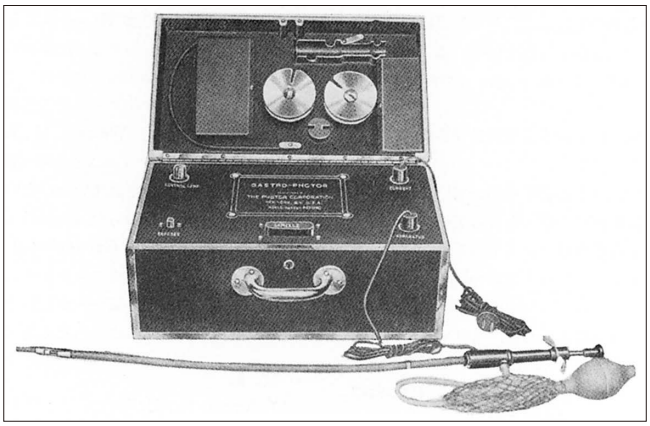

図 14-7　Gastrophotor 全景

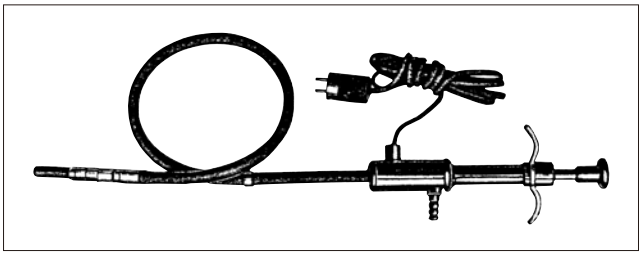

図 14-8　Gastrophotor 本体

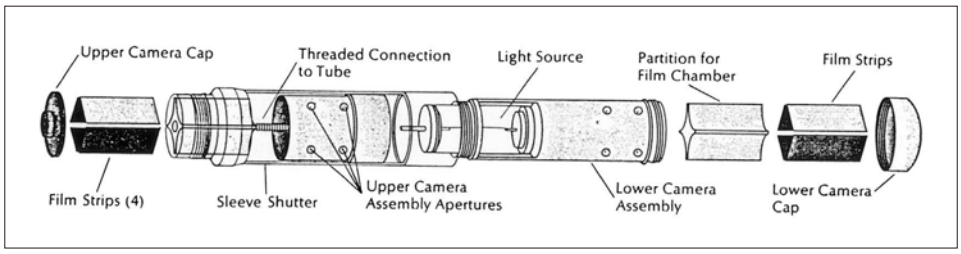

図 14-9　Gastrophotor（改良型）の先端部構造

にカメラ部を覆い，撮影時把持操作部の把手を引いて針穴を露出するものである．また先端のゴム部も除かれ，光源もより明るいものとなった．**図 14-7** はアメリカで市販された装置で，**図 14-8** は本体のみを示した．**図 14-9** はその内部構造を示したが，図 14-2 と合わせてみれば，よくその構造がわかろう．撮影は主として座位で行われたが，前庭部を目的とした場合は左側臥位でも行われたらしい．

Thal[6] はこの Gastrophotor を用いた胃内撮影により，X 線検査という間接的な方法で確かめられた胃内病変の確実な確認が得られたこと，また X 線検査では見逃されるような小さい浅い病変の診断ができることを認めており，疑問のある症例で病変の存在を明らかにできることを述べ，X 線検査とともにこの検査を併用することの意義を強調している．

Gastrophotor と日本

この Gastrophotor は東大内科の坂本により日本に紹介されている．彼は「胃（喉頭・直腸）内壁写真撮影装置（ガストロフォトール）に就て」という題で昭和 7（1932）年 5 月 24 日に日本医科器械学会例会で講演を行っており，その全文が医科器械学雑誌に掲載されている[7]．

それによると坂本が高松宮殿下に随行して昭和 6（1931）年 3 月ウィーンを訪れた際，1 日だけこの Gastrophotor の説明を受け，良い装置であると思ったので帰国後後藤風雲堂に取り寄せるよう話したとある．この講演では器械も供覧しているが，この装置は可動性の鞘が針穴を覆う改良後のものであって，赤ゴム管の胃用のもの 2 本，黒ゴム管の直腸用が 1 本セットになっていたらしい．

なお坂本の講演によれば，この 2 年ほど前に京大放射線科の某氏がウィーンで買ってきたものが京大にあるとのことで，これは初期の形式のもののようである．これについては後述する．

この講演では実際の撮影像も供覧され，雑誌に掲載された講演速記録には正常粘膜と正常幽門部と記された写真が掲載されているが，あまり良好なものではない．これはウィーンで提供されたものらしく，坂本自身はウィーンで他人の操作を見ただけで，自分ではまったく操作したことはなかったらしい．ちなみに坂本自身は本来神経病学が専門で，著者も学生のころ，神経病学の講義を受けたことがある．

昭和 31，32 年の頃であったか，著者は戦前後藤風雲堂に在籍されていた伊倉長吉技師とたまたま胃カメラのことを話していた際，胃内撮影装置が確か 2 台会社にあるのを見たとの話を聞いたことがある．これが Gastrophotor であったわけで，伊倉技師の記憶ではこの Gastrophotor は，同社が輸入をしたものの実際に購入した施設はなく，そのまま同社の倉庫にあるかもしれないとのことで，探してもらったことがある．しかし実物は見つからなかった．

なお伊倉技師は著者の母方の伯父であるが，本邦における医療用 X 線装置設計のパイオニアの一人で，とくにポータブルの野戦病院用の小型 X 線装置の開発に功績のあった人である．

後藤風雲堂は現在は X 線関係からまったく手を引いているものの，戦前 Siemens 社の X 線装置の輸入を行っていて，X 線装置の国産化をもっとも早くから手がけた会社である．

その後昭和 48（1973）年頃，この Gastrophotor について改めて同氏の子息である同社の伊倉 喬技師に当時の事情を関係者に当たって調べてもらったことがある．それによると輸入のいきさつは講演にあるごとく，確かに坂本がウィーンで Gas-

trophotor を見て，後藤風雲堂に輸入してほしいと話したのが始まりのようである．当時同社で坂本から直接依頼を受けたのが加藤技師で，実務担当者が熊谷技師，福部技師であって，その後両氏に代わって木村技師が Gastrophotor の机上実験を行っていたとのことである．しかしやはり実際に臨床に使用した施設はなかったとのことで，同社は間もなくその扱いをやめてしまったので，その後のことは不明とのことであった（加藤，細山両氏談）．

この器械が使われないままどこにいってしまったのか，その当時の後藤風雲堂の古い伝票を調べてもらったが，昭和 19（1944）年以前の書類はすでに廃棄されていて，結局その行方はわからず，実物を見る機会はなく，たいへん残念に思っている．しかしその後の宇治の本邦での胃カメラ開発の回想記を見ると，初期の検討段階で共同開発者の杉浦が，この Gastrophotor をいじっていたとの記事がある．おそらくこれが後藤風雲堂から借り出されたものだったのであろう．その後で行方不明になってしまったと思われる．

なお京都大学の某氏がウィーンで購入したという機器について，最近慈恵医大内視鏡科の元教授であった渡辺博士より，この機器についての発表が掲載[8]された学会抄録のコピーをいただいた．その内容の概略は坂本の報告と同様であるが，若干異なる点もある[8]．以下その内容を前述の坂本の報告と重複を厭わず掲載しておく．

某氏とは京大中央レントゲン室の藤田章夫で，学会報告の抄録にしては，かなり詳しく書かれている．まず機器についてその構造を述べ，光源は 1/120 秒の発光で 12,000 燭光であること，機器自体については ① オリジナルの機器，② Back が少し改良を加えた Gastrophotor と呼ぶ機器，③ さらに Porge および Heilpern が Back と袂を分かってから金属製の円筒被の代わりにコンドームをかぶせて用いた機器の 3 種があるとしている．この辺り坂本の報告とは機器開発の前後関係が若干異なっている[8]．

さらにピンホールの焦点距離（これはピンホールとフィルムの距離であろう）は 3 mm，画角 90° でフィルム画面の大きさ約 5 mm 径，フィルムのセットに際しフィルムを円筒に合わせて湾曲させるため像に歪みが生じ，判定に際し注意すべきであることなどが述べられている．手技としてはあらかじめフィルムに印をつけておき，後で胃内のどの部位を狙って撮影したものかわかるようにしておく．機器を挿入後背位でレントゲン透視下に胃内でのカメラ位置を決め，後で撮影像と照合するため送気してからレントゲン写真を撮影しておく．撮影像での位置判定にはレントゲン撮影が不可欠で，このようにしてから以前に比べ撮影部位の照合ができるようになったとしている．実際に少数例に実施した結果では，8 枚のフィルム全部に十分な像を得るのは難しく，画像をステレオスコープで観察するのはとくに困難で，狙った部位を写すのは難しく，部位によっては確実な撮影の

ために体位変換が必要かもしれないが，現在は背位だけで行っており，とくに小弯幽門部の撮影が難しいとしている[8]．さらに Schindler が 76 例について検討した成績を引用し，Gastrophotor では良い像が得られない，幽門部の写りが悪い，従来の発表には診断に独断があることなどが指摘されている．これに対し Porges らは確かに幽門部は写りにくいが現在手技を改良中であること，判定には十分注意しているとの反論があると述べられている．また実際に藤田の撮影した写真を供覧している[8]．

その後の Gastrophotor

Gastrophotor については，その後も Garin および Bernay，ニューヨークの Rafsky ら[9)~11)]の報告がある．Rafsky は初めてカラーフィルムを使用し，胃鏡検査後胃鏡で確かめた病変の位置，深さに合わせて Gastrophotor を用いて撮影することにより，写真による判定が胃鏡検査以上に診断に役立つことを強調している．しかし Gastrophotor は撮影範囲が狭く，ピンホールのため胃液が詰まり撮影不良となりやすく，フィルム装塡の面倒さもあって実用にはかなりの無理があったようである．1943 年の報告では，41 例に実施し，胃鏡で観察しえた所見を Gastrophotor の写真で再認できたのは 63.4%にすぎなかったという．しかしその一方胃鏡で見つからなかった病変が Gastrophotor の写真でしばしば見つけえたことも述べている．またこの間 Schindler による軟性胃鏡の完成もあって，胃鏡検査が比較的容易に行えるようになり，また接眼部にカメラを装着しての撮影も実用化されたため Gastrophotor はヨーロッパではその後まったく見捨てられた．

しかしアメリカでは Weiss が 2 人の息子とともにその後も検討を続け，今までに 200 台ばかり使われたとも聞いている．またいくつかの紹介記事も発表されている[12),13)]．三十数年ばかり前のことであったか，当時アメリカの消化器内視鏡学会会長を務めていた Waye が来日された折，個人的に会合をもつ機会があって，たまたま Gastrophotor に触れたそのときの談話によれば，Weiss（息子の 1 人?）はその当時でもまだ使用していた由で，Weiss だけが Gastrophotor で撮影したフィルムをあちこちで見せて回っているが，もう誰も相手にせず，問題にもされていないということであった．その後の様子は知らないが，いずれにしても出現したときはどんなに画期的であった方法でも，それにのめり込み，固執したままその後の世の動き，機器の発展に耳をふさぎ，目を背けていると，結局カリカチュアになってしまうという教訓であろう．

なお諸権利を買い取った Digestive Medical Equipment 社は，40 年ほど前であったが著者の問い合わせに対し，Gastrophotor のカタログと紹介した文献[13)]を送ってはくれたが，その当時の使用状況，普及状況についての質問にはまったく回答

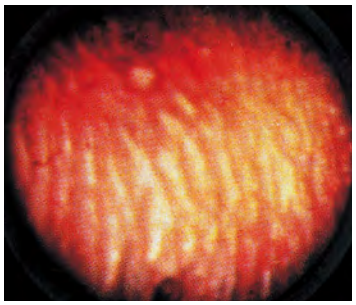

図 14-10　Gastrophotor により撮影されたカラー写真



図 14-11　Henning の胃カメラ
矢印：カメラのレンズらしい．詳細不明
〔文献 15)より〕

がなかった．また**図 14-10** はこのとき送られたカタログに載せられていた Gastrophotor により撮影されたカラー写真の 1 枚で，胃潰瘍が写っている．

Henning の胃カメラ

1931 年にベルリンの Wolf 社が別の胃カメラを作り Henning に試用を依頼している[14),15)]．**図 14-11** に示すごとく光量増加のため 2 個の電球を備え，レンズも 4 個装着されているが，内部構造は不明である．Henning は試用した結果撮影可能なことを認めているが，彼自身当時硬性胃鏡を使っての写真撮影を検討中でそれがある程度目鼻がついたときでもあって，それ以上この機器に興味を示すことはなく，まったく見捨てられた．

なお前章でも述べたが，1901 年に Amsterdam（アムステルダム）の Schrijver が別の胃内撮影の特許を取得している（No. 135469）．これは本体の先にカメラを取り付けたもので，本体の噴門に相当する部にバルーンを取り付け，これを膨らませてカメラの胃内位置の固定を確実にし，カメラ部の先に光源を備えカメラ内には 3 方向のプリズムを備えたレンズカメラ式で 60°ずつ離れて胃内を一周する 3 枚の写真が得られるようにしたものらしい[16)]．しかしこの特許に関しては，その後まったく文献はなく，実際に使われたことはなかったようである．

また Kassel の Prinz が 1928 年に「外部に露出していない臓器，とくに消化管の直接観察に関する試み」ということで，特殊な胃カメラの特許（No. 526643）

を取得している[16]．一種の電信方式で胃内に超小型の送信機，受信機を挿入し，受信機は上下に動きつつ回転する円柱状のもので，内部にフィルムが入っており，点状の光源を使って円柱の回転に従って，次々と露光させていくというものであった．しかし特許を取得しただけで，実際にこの器械が作られたことはなかったという．

文　献

1）Porges, O., Heilpern, J.：Besprechung an der Gesellschaft der Ärzte in Wien（21. Juni 1929）. Wien Klin Wochenschr　42：889, 1929
2）Porges, O., Heilpern, J.：Besprechung an der Gesellschaft für innere Medizin in Wien（20. März 1930）. Wien Med Wochenschr　80：1235-1236, 1930
3）Heilpern, J., Porges, O.：Über die Gastrophotographie, eine neue Untersuchungsmethode. Klin Wochenschr　9：15-17, 1930
4）Special articles：Photography of the stomach wall. Lancet　Ⅰ：371-373, 1931
5）Weiss, S.：Gastrophotography：The gastrocamera, a new apparatus for photographing the interior of the stomach.（Presented at the New York Academy of Medicine, before the American-Hungarian Medical Association, December, 1928）Medical J Record　129：390-391, 1929
6）Thal, P. E.：Roentgen findings in small stomach lesions compared with intragastric photographs of the living subject. Radiology　23：80-85, 1934
7）坂本恒雄：胃（喉頭・直腸）内壁写真撮影装置（ガストロフォトール）に就て．医科器械学雑誌　10：47-54, 1932
8）藤田章夫：胃内撮影法ニツイテ．実験消化器病学　7(5)：683，1932
（別に学会演題と 2 行の抄録，胃内撮影法を述べたのみが誌名不明の 512 ページにある）
9）Rafsky, H. A.：Intragastric photographs in natural color—Preliminary report. Rev Gastroenterol　9：202, 1942
10）Rafsky, H. A.：Gastrophotography in natural colors in conjunction with gastroscopy. Am J Med Sci　206：618-622, 1943
11）Rafsky, H. A.：Discussion of paper by Segal, H. L. and Watson, J. S. Jr. Gastroenterology 10：584-585, 1948
12）Rosien, A. H.：Gastric photography. Industrial Photography　31-32, 1965（June）
13）The intragastric camera. Through 16 simultaneous exposures it maps 95% of the stomach's interior. Hospital Practice　10：80-83, 1975
14）v. Gaisberg, U.：Gastrokamera im Kampf gegen das Magenkarzinom, das Wiener Endoskopie Museum, Eröffnungssymposium 1996. S.124-136, Literas Universitätverlag, Wien, 1997
15）Heinkel, K.：Das Konzept der endoskopischen Magenuntersuchung im Wandel der Instrumentenentwicklung. Z f Gasroenterologie　9：313-330, 1971
16）Neumann, H. A., Hellwig, A.：Von Schwertschlucker zur Grasfibrooptik—Die Geschichite der Gastroskopie. S.103-107, Urban und Vogel, München, 2001

胃鏡による写真撮影と生検

第15章 胃鏡による写真撮影と生検

写真記録の意義

内視鏡所見の記録としては，精密な写真さらに現在ではデジタル画像となったが，これらに勝るものはない．観察時の診断の確認，判断の誤りの訂正，あるいは見逃しの発見，生検部位の正確な照合などのためには，検査時に撮影された写真あるいはデジタル画像について，後から詳細な検討を加えることが必要で，このような画像記録での再検は，あやふやな視覚記憶を補うもっとも重要な方法となっている．また内視鏡学が科学でありうるためには，過去の所見を必要に応じて再現し，再検討の材料を確保することが必要で，その意味でも写真やデジタル記録のもつ意義はきわめて大きい．本章では胃内撮影である胃カメラ方式とは違った，胃鏡の接眼部にカメラを装着しての写真撮影を主体に述べてみたい．

初期の画像記録

当然ながら，写真の技術的進歩がなかった時代には，記録は肉眼的に観察した所見の精密な描写だけであった．1909 年に Elsner が発表した硬性胃鏡は小型電球による電球照明で，それまでの硬性胃鏡に比べると，性能はかなり良かったものの，それでも当初は写真撮影は不可能であった．

最初の胃疾患の教科書として知られる Boas の『Diagnostik und Therapie der Magenkrankheiten（胃疾患の診断と治療）』の 1911 年の全面改訂第 6 版には[1]，胃鏡についての記載があり，Elsner から提供された正常胃，胃びらん，胃潰瘍，胃癌などの図が掲載されている．いずれも医師の指示のもとに画家が直接スコープを覗いて描いたもので，**図 15-1**，**15-2** はその一例である．図 15-1 では画面中央やや上の白色部分が幽門前庭部小弯の横走する皺襞の上の潰瘍と説明されている．しかしこの上部に胃角の影があって，この図から潰瘍を考えるのは難しい．観察時に術者が細かい所見を把握し画家に十分指示しない限り，胃鏡所見を図と

図 15-1　胃潰瘍の図（Elsner）
幽門前部の横走する皺襞上に白苔をかぶった潰瘍がみられる．〔Boas の教科書[1]に転載されたもの〕

図 15-2　胃癌の図（Elsner）
発赤した腫瘤と潰瘍を形成した胃癌．〔Boas の教科書[1]に転載されたもの〕

a | b | c

図 15-3　胃潰瘍の経過（Schindler）
a：下掘れのある巨大潰瘍，底に膵組織が見える．
b：同一例の 3 週後，辺縁に腫脹がある．
c：炎症は消退している．　〔文献 2）より〕

して表すことはとうてい不可能であった．図 15-2 もこの本の中で胃癌とされている図である．腫瘤形成と悪性潰瘍が描かれているが，やはり細かい所見は表れていない．1937（昭和 12）年の Schindler の軟性胃鏡の教科書も[2]，付図は画家が Schindler の指示のもと内視鏡を覗きつつ描いたもので，細かい所見を図から読み取るのは難しい．

一例をあげてみよう．**図 15-3** は潰瘍の経過を示したもので，a は下掘れのある巨大な潰瘍で膵が露出していると説明されている．b は同一例の 3 週後で辺縁が腫脹し，c は 7 週後で炎症は消退しているとされている．このような図を見ると，今日常識になっている A_1から A_2，H_1，H_2さらに S_1，S_2に至る潰瘍の経時的変化の特徴など，細かい所見はほとんど捉えられず，せいぜい潰瘍底の白苔の有無，辺縁の発赤，皺襞集中くらいしか術者は把握できなかったと思われる．

図 15-4 は Schindler の教科書第 2 版より 13 年後の 1949 年の Palmer の『Stom-

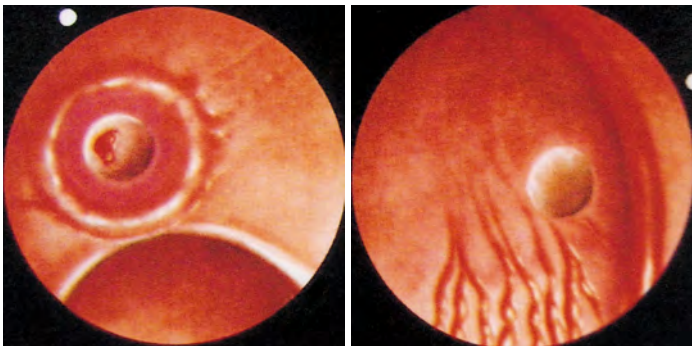

a | b

図 15-4　胃潰瘍の図（Palmer）
a：急性期潰瘍で，潰瘍辺縁に炎症反応が強い．
b：辺縁の炎症所見は軽減している．
いずれも模式的で細かい所見は描かれていない．
〔文献 3）より〕

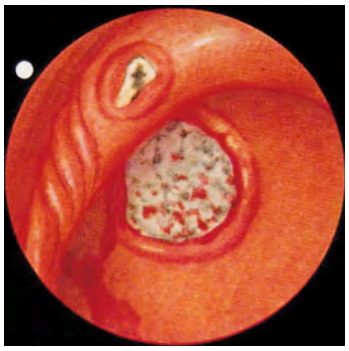

図 15-5　胃癌の図（Gutzeit & Teitge）
潰瘍形成と周辺に浸潤を見る胃癌．　〔文献 4）より〕

ach Diseases as Diagnosed by Gastroscopy』[3] に掲載されている図である．a は急性期潰瘍で，浮腫や充血など辺縁に炎症反応が強いが潰瘍の境界が明確であると説明され，b では辺縁の炎症所見は軽減し，慢性の良性潰瘍であることが明らかであると説明されている．しかし観察しつつ描いたにしては，この潰瘍の画はきわめて模式的で，細かい所見はまったく図示されていない．その後の Palmer（1949 年），Gutzeit および Teitge（1954 年）の教科書でも[4]，付図はすべて画家による描画であって，いずれも細かい所見は十分表現されていない．

1954 年の，Gutzeit および Teitge の有名な教科書中の胃癌の図[4]（**図 15-5**）を見ると，それまでの教科書の図に比べればかなり写実的ではあるが，それでも細かい所見はあまり描かれていない[4]．軟性胃鏡による直接観察では患者の苦痛，観察時間の制約などがあって，検者にとって細かい知見の認識は難しかったと思われる．当然これを反映して画家の図には細かい所見は描かれていない．細かい所見を認識するには，良好な写真について詳細に再検討することが必要で，このことは日本の早期胃癌の認識，診断学の確立に胃カメラが果たした役割を考えてみれば容易にわかることであろう．

写真術の発展と感光色素の開発

内視鏡所見の写真撮影には，写真術の発展・進歩が不可欠である．しかし第 11 章で述べたごとく硬性胃鏡が実用になった当時は，ようやく Eastman によるロールフィルムの発明があった頃である．当時のフィルムの感光度は低く，またすべての色調に感受性があるものではなかった．

写真の感光乳剤に使われる臭化銀，沃化銀，塩化銀は本来紫外線，紫，青など

表 15-1　感光色素の発展

臭化銀，沃化銀，塩化銀：紫外線，紫，青に感光，緑・赤は感光せず	
Vogel（1871 年）	感光色素の発見
Waterhaus（1875 年）	イオシン色素：緑と黄に感光 その後より高性能のイリスロシン出現
Miete & Traube（20 世紀始め）	エチルロート：長波長域にわたって感光， ただし緑には感光性なし
König	オーソクローム T，ピナバードル
Homorka	ピナシアノール：赤色光に感光性
Schloff	ピナフラボール：緑色光に感光性

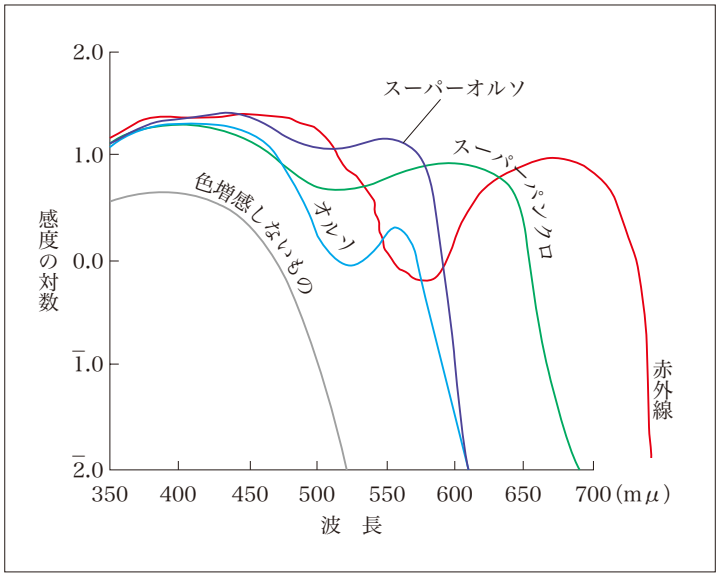

図 15-6　各種フィルムの感光特性
〔文献 5)，7）による〕

短波長の光にだけ感光し，緑から赤にはまったく感光しない[5)～7)]．1871 年に Vogel はハロゲン化銀をある種の色素で染色すると，感光性のなかった長波長の光にも感ずることを発見した．すなわち感光色素の発見である（**表 15-1**）．さらに 1875 年に Waterhaus はイオシン色素が緑と黄に感光することを発見し，20 世紀初頭になって Miete および Traube によりエチルロートという色素が作られ，初めて可視光域の長波長域にわたって感光するパンクロマチック乳剤が製造されたが，それでも緑には感光性がなかった．その後ドイツの König がオーソクローム T，ピナバードル，Homorka がピナシアノール，Schloff がピナフラボール色素の合成に成功し，ピナシアノールは赤色光，ピナフラボールは緑色光に対する感光性が優れこの 2 種の色素を使って可視光の全波長域にわたって感受性のあるフィルムが

作られ，1930 年頃からさらに性能の良い感光色素が応用されるようになった[5)~7)]．もちろん当時はカラーの再現は不可能で，これらはモノクロフィルムでの性能であった．表 15-1 は感光色素の発展を示し，**図 15-6** にはこれらの感光色素を使った各種フィルムの感光帯域を示した．フィルムがスーパーパンクロフィルムになって，ようやく可視光全域にわたって，人の目に近い感光域が得られるようになったことがわかる．

第二次大戦後占領報告によってドイツが開発した写真乳剤の金増感技術が公開されたのを契機に，増感技術の研究が進められ高感度フィルムが相次いで出現した．カラーフィルムは，日本では昭和 30 年代の初めになってようやく入手できるようになったが，性能は悪く一般的にはならなかった．著者の記憶では昭和 35（1960）年頃スライド用のエクタクロームフィルムの感光度はやっと ASA10 くらいであった．したがって硬性胃鏡の時代には，写真は消化管内視鏡の基本的色調である赤には感受性がなく，感光度はきわめて低く，胃鏡自体の照明も非常に暗く，鏡筒の長い胃鏡では，光量面からも撮影はとうてい不可能であった．

喉頭の撮影

生体内を写真に記録する試みとしては 1863 年の Czermak による日光を光源とした喉頭の撮影がもっとも古いもののようである[8)]．この方法の詳細は不明であるが，乾板すらまだ登場していない時代であった（**表 15-2**）．喉頭の撮影についてはその後アーク灯を光源とした French（1883 年），Stein（1885 年），さらに Brown，Behnke，Beregszaszy らの報告がある．いずれもたかだか 1.5 mm 径の写真を得たにすぎないが，撮影はきわめて面倒で，たとえば Brown の方法では撮影に必要な人員は医師 2 名，写真家 2 名，電気技師 1 名であったという．次いで Wagner, Musehold はマグネシウムフラッシュを光源とし，とくにベルリンの Musehold（1893 年）は，それまでに比べかなり大きい写真を得ているが，カメラは 4.5×4×20 cm もの大きさがあって，その扱いは非常に面倒で実用性はまったくなかった[9)]．

表 15-2　喉頭の撮影の発展

Czermak（1863 年）	日光を光源
French（1883 年）	アーク灯を光源
Stein（1885 年）	アーク灯を光源
Brown，Behnke，Beregszaszy ら	アーク灯を光源
Wagner	Mg フラッシュを光源
Musehold（1893 年）	Mg フラッシュを光源

膀胱鏡による撮影

胃鏡による撮影に触れる前に，まず膀胱鏡による写真撮影について述べてみよう．そもそも硬性胃鏡は膀胱鏡を範としており，両者の構造はよく似ている．そのうえ膀胱鏡の本体は胃鏡に比しかなり短く，写真撮影に対する光学的諸条件ははるかによく，胃鏡による撮影の導入にはまず膀胱鏡による撮影方法の完成が前提となった．

Nitze によれば，すでに 1879 年，彼自身膀胱鏡による写真撮影の可能性について報告を行っている由である[10]．しかし当時は当然ながらまず光量の面で大きい制約があった．

膀胱鏡の接眼レンズを通して見える像は虚像で，そのままでは撮影は不可能である．虫メガネで見える像が虚像であるが，この場合物体から出た光は凸レンズによって発散され，光は分散して焦点を結ばないものの，目の網膜上には対象と同方向に拡大された像が認知できる．この像は発散された光を逆方向に延長したときに，収束する位置にあるように見える．実際には光はここを通らず，ここに像を結ぶわけではないが，発散した光が，あたかも一つの物体から出ているように見える（**図 15-7**）．また鏡に写した物体を見るときは，鏡に対して対象の位置にある背後の物体から光が出ているように見えるが，これも虚像である．一方実像とは，一つの物体の各点から出た光がレンズを通過した後，それぞれ実際に一点に集まってできる像をいう．凸レンズの焦点より外側に物体を置いたときに，レンズの反対側にできる像がこれである（**図 15-8**）．写真撮影は虚像では不可能で実像でなければならない．

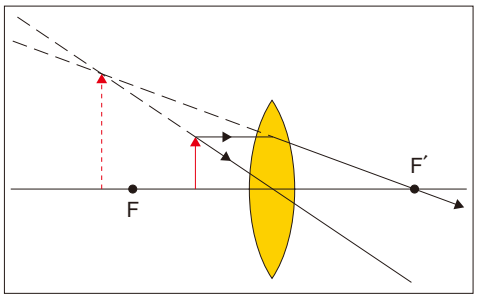

図 15-7　虚　像
物体は凸レンズ焦点より凸レンズ側にある．物体から出た光が凸レンズによって発散され，像として認知できるときは発散した光を逆方向に延長すると収束する位置に像があるように見え，発散した光はあたかも一つの物体から出たように見える．F：焦点

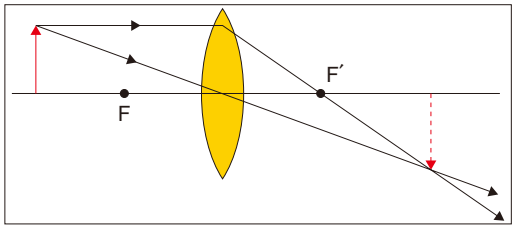

図 15-8　実　像
一つの物体の各点から出た光が凸レンズを通過した後実際に一点に集まってできる像をいう．物体は凸レンズの焦点の外にある．F：焦点

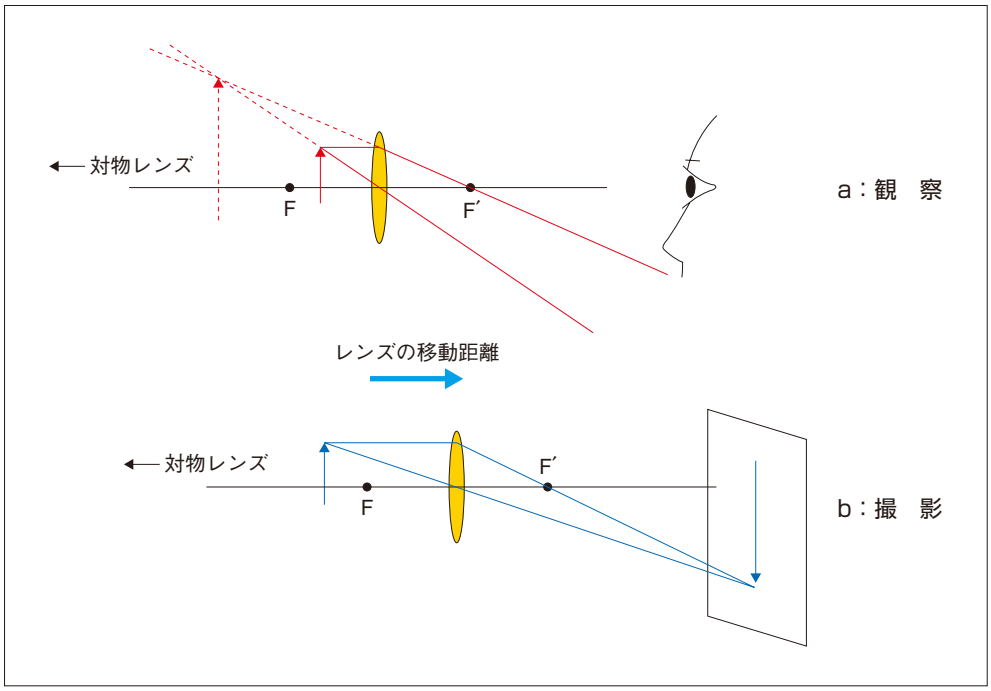

図 15-9　観察と撮影時のレンズ位置
a（観察時）：凸レンズの焦点内に物体があるときは虚像で撮影は不可能．
b（撮影時）：凸レンズの焦点外に物体があれば実像となって撮影は可能．
実像を得るには凸レンズを繰り出せばよい．

膀胱鏡にしても硬性胃鏡にしても，観察に際し，対物レンズによって作られた実像は，鏡筒内に配置されたレンズによってリレーされ，最終的に接眼レンズの焦点内に実像を作り，これを接眼レンズで拡大して見ることになる（**図 15-9a**）．したがって観察像は虚像で，写真にとることはできない．

観察時の虚像を，撮影のための実像にするには，**図 15-9b** のように接眼レンズ（凸）を手前に繰り出せばよい．しかし拡大倍率の低い焦点距離の長い接眼レンズであれば，この繰り出す距離は当然大きく，かつ十分な光量を必要とする．したがって当時の膀胱鏡では，この方法で実像を得て撮影することは不可能でこの方法での撮影はファイバースコープになってやっとできたことである．しかし接眼レンズを外せば，鏡筒の外部に対物レンズによる小さい実像を得ることができる．これを撮影すればよいわけであるが(注)，この実像はきわめて小さく，径 2 mm 前

（注）

昭和 30 年代のはじめ頃は，顕微鏡撮影も現在のように簡単にはできず，同じような方法で実施されていた．すなわち接眼レンズを外し，これにより鏡筒外にできた実像を特別な装置を使って撮影した．

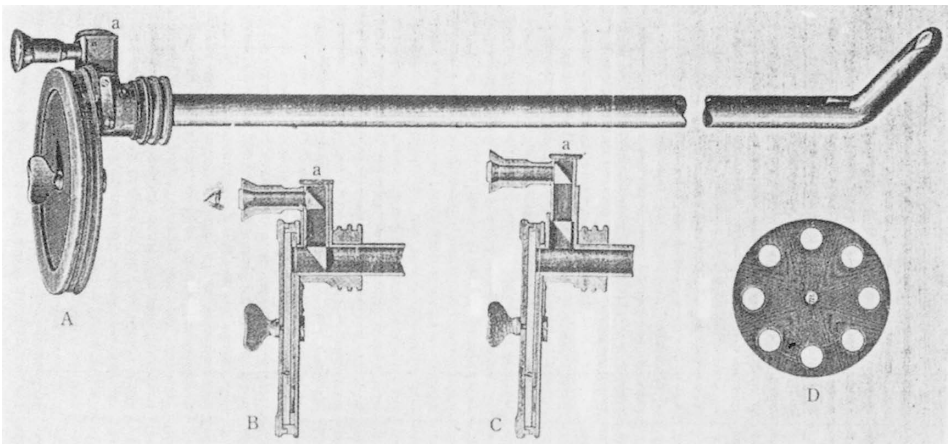

図 15-10　Nitze の撮影用膀胱鏡
〔文献 10）より〕

後で，肉眼では細かい所見はとうてい識別不可能である．この小さい実像をさらにレンズを適当に組み合わせて通常観察時の虚像と同程度に拡大し撮影できれば理想であるが，Nitze の実験では光量不足で写真撮影はまったく不可能であった．そこで Nitze はこの方法を断念し，まず小さい実像をそのまま撮影し，これを拡大することを試み，1889 年に彼の著書『Lehrbuch der Kystoskopie（膀胱鏡教科書）』中にその方法を述べている．これは円筒を直角に切った断面に，円形の感光板を添付し，この円筒を鏡筒に差し込んで，実像のできる位置に感光板がくるようにして撮影するものであった．実際には Nitze は方法を述べただけで，自身ではほとんど行わなかったらしく，その後 Kutner がこの方法に倣って追試している．しかし感光板を小さく切って添付する関係から，感光性の良い乾板を使用できず，感光性の劣る紙製の感材あるいはフィルムを使わざるをえず，感光板の加工が難しく，しかも非常に小さいことから現像処理の困難さもあって，この方法の実用性はまったくなかったようである．

その後 Nitze は 1 枚のガラス乾板上に小さな写真を多数写せば，この問題は解決できると考え，ベルリンの Hartwig 技師の協力を得て，1893 年に特殊の撮影用膀胱鏡を作製している[10)]．

この撮影用膀胱鏡の外観は**図 15-10** の A のごとくで，鏡筒は通常の膀胱鏡よりやや太く，レンズはかなり明るくなっており，ランプもより光量の大きいものが装着されていた．図中接眼部に付属した円盤状の箱がカメラである．もっともカメラといってもレンズ系を備えているわけでなく，乾板格納部といったほうが当たっていよう．図中の B，C は鏡筒を通る断面を示したもので，B が観察時，C が撮影時である．接眼部（a）は，鏡筒と直角の方向に動かせるようになっており，内部に 2 個の直角プリズムが組み込まれている．

この円盤状のカメラの中心は鏡筒の中心とは離れていて，そのカメラ部の底の鏡筒に相当する位置に，鏡筒に合わせた円形の開口部が設けてあった．この底板の上に D に示す 8 個の穴が開いた回転板があって，穴の大きさは鏡筒の内径と同一で，この回転板を軸を中心に回転させると，この穴は順次鏡筒に一致し，しかもきちっと一致したときには軽く固定できるような構造になっていた．

この回転板の上に乳剤面を下にして円形の乾板をのせ，蓋を締め，その上面のノブを回すと回転板と乾板は同時に回転し，円盤の穴に相当して乾板上に 8 個の写真が得られるわけである．

実際の使用に当たり，接眼部（a）を押し込むと 2 個のプリズムにより光路は B に示すごとく通常の膀胱鏡と同様接眼レンズに達し，膀胱内の観察が可能となる．写真撮影に際しては，まずこのようにして対象を観察し焦点を合わせ，装置を固定して電源を切り，次いで接眼部を引き上げれば C のごとく光は乾板に向かう．したがってそのままの状態でランプを短時間できるだけ明るくすれば撮影ができる．画像は 2.8 mm 径で，1 回の露光時間は 3〜10 秒であった．条件の良いネガを得るには同一対象を何枚か撮影する必要があって，また適宜他の部の撮影を行うことも可能であった．

得られたネガから拡大したプリントを得るが，この撮影に用いた臭化ゼラチン乾板は，粒子も細かく，10 倍以上の拡大が可能で，通常の観察時の虚像の大きさ，すなわち径 3 cm 大の写真を得ることも容易であったという．また同じ写真を 2 枚並べて立体鏡で見ると，まったく同一の写真であるにもかかわらず立体感が得られたともいう．

しかし露光時間の 3〜10 秒はなんとしても長すぎる．Nitze は満足すべき結果を得たとしているが，あまり鮮明な写真は得られなかったのではないだろうか？

硬性胃鏡による写真撮影

さて膀胱鏡による写真撮影は前項のごとく 19 世紀末にとにかくできるようになったが，鏡筒が長く光学的諸条件の複雑な胃鏡での撮影の成功はこれよりかなり遅れている．硬性胃鏡を使用しての写真撮影は，1926 年に Elsner が Elsner 式硬性胃鏡にカメラを取り付けて試みたとされているが，十分な結果は得られなかったという[11]．また前章で述べたアメリカの Weiss も 1927 年にベルリン滞在中行ったとしているが，これが不満足であったことは，その後彼自身 Gastrophotor を取り上げていることからも明らかである．その後ドイツの Henning が 1931 年に Schindler 式硬性胃鏡に**図 15-11** に示すような撮影装置を取り付け，モノクロフィルムで撮影に成功はしているものの，細かい病変の描出は不十分であった[12]．この装置ではフィルムカセットに 1 回の装填で 5 枚の写真が得られ，画像は 7.5 mm

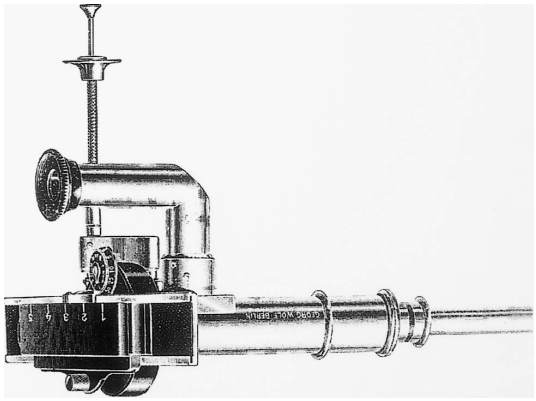

図 15-11　Henning の撮影装置
〔文献 12）より〕

の大きさの円形で，これをネガとして拡大像を得た．また本邦でも桐原は昭和 8（1933）年に硬性胃鏡を用いて胃内撮影を試みている[13]．その他稲葉ら，さらに高山らの経腹胃鏡による試みなどもあった．

軟性胃鏡による写真撮影

一方，軟性胃鏡による写真撮影はモノクロフィルムでも光量の関係から難しかったが，桐原は前述した邦製軟性胃鏡の完成後，武井技師の協力を得て特殊の撮影装置を作製し，昭和 11（1936）年 3 月，彼自身の表現によれば，やや見るに足る撮影像を得ている．桐原および武井の装置は**図 15-12** のごとく Henning の硬性胃鏡での撮影装置に似たもので，軟性胃鏡の接眼レンズを取り外して取り付ける[13]．Nitze の膀胱鏡のカメラと同じく，カメラといってもレンズがあるわけでなく，胃鏡の対物レンズによる実像をフィルム面に直接結像させ撮影するもので，原理的には Nitze のものとまったく同様である．すなわち図中 h で示した接眼レンズ部は上下に動かせ，これを押し下げるとプリズムを通して胃内の観察ができ，上方に引き上げると胃内像はフィルム上に結像する．d はフィルム取り枠であり，g は鏡筒に対する小窓である．16 mm フィルムを使用し，露出時間は 1，1/2，1/5，1/10 秒に調節できた．

軟性胃鏡でのカラー撮影に関しては，1938 年に Henning および Keilhack[14]がモノクロ撮影とほぼ同じ方法で，1/2～1 秒の露出で最初のカラー撮影に成功しているが，得られた写真はカラーであったものの，論文中にはモノクロで印刷された図が提示されているだけで，画質の詳細はわからない（**図 15-13**）．しかし満足

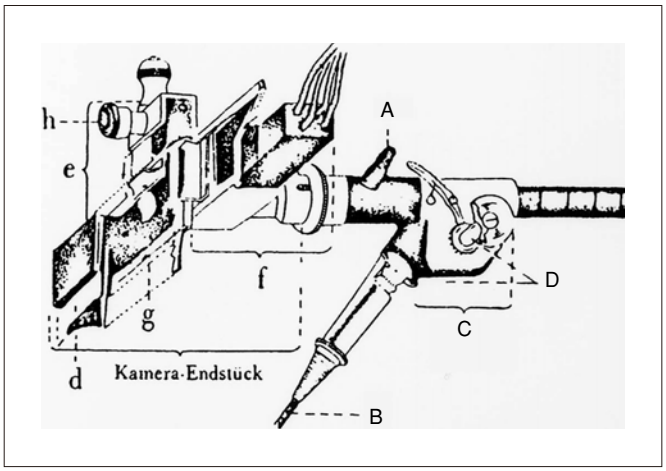

図 15-12　桐原および武井の胃内撮影装置
〔文献 13）より〕

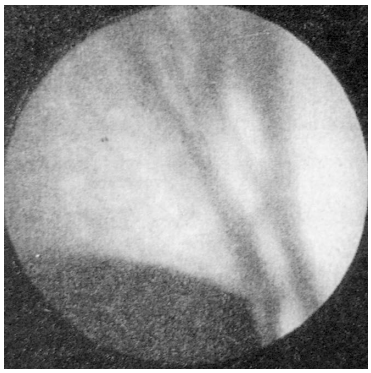

図 15-13　Henning の装置による撮影像〔文献 14）より〕

すべき所見ではなかったともいわれている．また Gülzer は 1939 年に Schindler 式硬性胃鏡を改変した長さ 30 cm の Fisteloskop を作製し[15]イヌの胃に設けた瘻孔から胃内に挿入してカラー撮影を試み成功したといわれているが，詳細は不明である．

このように軟性胃鏡でのカラー撮影が困難であったことから，前章に述べたごとく軟性胃鏡で見出された病変の撮影のために，改めて Gastrophotor を用いてのカラー撮影も行われたわけである[16),17]．

その後アメリカの Segal および Watson[18]は 1948 年に，撮影に際し通常の照診時より電圧を上げることで光量の問題を解決し，カラー撮影を可能とした．彼らの方法はまず胃鏡のレンズにコーティングを施し，明るくなるように改良を加えたうえで，ランプにも改良を加え，カメラとしては Zeiss 製の Contax I 型カメラを改変し特殊なアダプターを付け接眼レンズを f 28 mm のものに替えた機器を用



図 15-14　Segal-Watson の撮影装置
〔文献 18）より〕

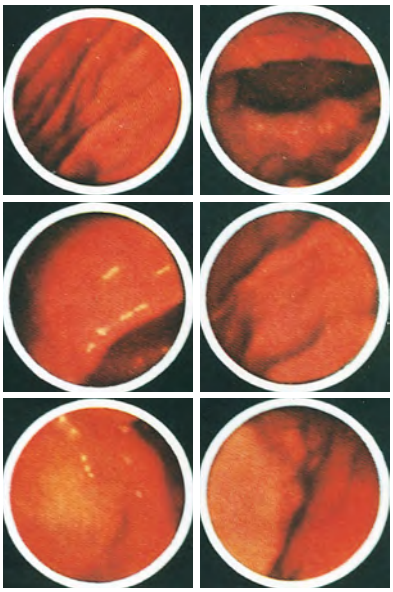

図 15-15　Segal-Watson の撮影装置による撮影像
（説明は原著者による）
a：大弯近くの前壁の皺襞
b：肥厚性胃炎
c：胃角はハイライト亢進，浮腫性
d：体部の肥厚した皺襞
e：大きい潰瘍
f：大弯に近い後壁の胃癌
〔文献 18）より〕

いている（**図 15-14**）．カメラ本体には撮影前の位置確認のために，内部にプリズムを設けた筒（viewing tube）が付属している．撮影に当たっては，カメラを装着せずにスコープ本体で観察し，撮影すべき対象を決めてから，スコープを固定しカメラを装着し，viewing tube で撮影すべき部位を再度チェックし，次いでカメラ本体に光がいくようにして撮影した．撮影時には通常観察時の 25 V の電圧をシンクロ装置で瞬間的に 80 V まで上昇させ光量の増加をはかった[18]．撮影像の径は 6 mm であった．フィルムは 35 mm のコダクローム type A フィルムを使用し，撮影には 1/2 秒を要したという．

12 例について計 151 回撮影を行ったが，良好な写真が得られたのは 61.5%にすぎなかったという[18]．**図 15-15** は撮影像で，a は大弯近くの前壁の皺襞，c は胃角から角上小弯，e は胃潰瘍で，大きい潰瘍の辺縁と潰瘍底の一部が近接で写っている．f は胃癌である．観察して大体の位置を決めてからの撮影のため位置のずれが生じ，的確な撮影を行うのはかなり困難であったという．

軟性胃鏡での写真撮影に関してはそのほかにも Hull，Moutier（1937 年）[19]，Debray ら（1956 年）[20]，Nelson（1956 年）[21]らの発表もあり，Nelson はさらに

表 15-3　胃鏡による写真撮影

＜硬性胃鏡＞	
Elsner（1926 年）	Elsner 式硬性胃鏡
Weiss（1927 年）	硬性胃鏡
Henning（1931 年）	Schindler 式硬性胃鏡
桐原（1933 年）	Elsner 式硬性胃鏡
Henning & Keilhack（1938 年）	カラー，Schindler 式硬性胃鏡
Gülzer（1939 年）	Fisteloskop，イヌの胃瘻孔より，カラー
川島・稲葉	川島式胃鏡
高山（1936 年）	経腹胃鏡
＜軟性胃鏡＞	
桐原（1936 年）	邦製軟性胃鏡
Henning（1938 年）	Schindler 式胃鏡
Hull（1940 年）	器種不明
Moutier（1937 年）	器種不明
Segal & Watson（1948 年）	カラー
常岡（1954 年）	カラー
Debray ら（1956 年）	カラー
Nelson（1956 年）	カラー
島田・三辺（1958 年）	カラー
荻原・小野（1958 年）	カラー
小池・村上（1959 年）	カラー
＜映画撮影＞	
桐原（1936 年）	硬性胃鏡
Colcher（1961 年）	軟性胃鏡
高山（1961 年）	経腹胃鏡

種々の改良を加えている[22]．本邦でも桐原の他に島田・三辺（1958 年），荻原・小野（1958 年），小池・村上ら（1959 年）[23]，常岡ら（1954 年）[24]の業績がある．村上・小池らの撮影用胃鏡は武井技師の協力で作られたもので，胃鏡そのものの構造は基本的には Schindler 式軟性胃鏡と同様であるが，光学系はより明るくなっており，照明はダブルバルブ式で診断用電球は真空，撮影用電球にはアルゴン・ガスが封入され電球は二重フィラメントで，観察時には 8 V，500 mA，撮影時には 40 V，1500 mA に切り替え光量の増大をはかった．カメラは 35 mm フォーカルプレーンカメラをバヨネット方式で胃鏡に接続し観察中必要に応じ一眼レフ方式でシャッターを押すと電流が流れ，ピークに達するとシャッターが開き撮影ができた．カメラのアダプターには f 50 mm のレンズが装備され，ファインダーには半透明プリズムが用いられ，画像は消えることなく，そのまま撮影できた．フィルムはアンスコ・スーパークローム ASA100 を用い ASA200 の増感現像を行い，1/2～1 秒の露光で径 8 mm の画像を得ることができた（**表 15-3**）．

しかし軟性胃鏡により良好な撮影像を得るのはかなり困難で，胃カメラが実用



図 15-16　Gastrophotoscope
a：全景
b：先端レンズ部．胃鏡のレンズと胃カメラのレンズ，胃鏡のランプと胃カメラのランプがそれぞれ別で並んで配列されている．
c：手元接眼部．胃カメラの操作部が組み込まれている．
日本消化器内視鏡学会付設丹羽記念内視鏡資料館（通称内視鏡博物館）蔵．朝倉博士寄贈　（著者撮影）

化された段階でもまだまだ不十分な状況であった．このような背景から軟性胃鏡の先端部に胃カメラと同様な撮影装置を組み合わせた Gastrophotoscope（ガストロフォトスコープ）という特殊な機器が慶應大グループの手により武井技師の協力を得て作られている[25]．観察は胃鏡，撮影は胃カメラという方式であったが，特許の問題もからんで，他施設では使われることはなかったようである．**図 15-16a** が Gastrophotoscope 全景で，**図 15-16b** が先端レンズ部，**図 15-16c** が手元接眼部近くに装着された胃カメラの操作部である．先端部には観察用レンズと胃カメラレンズが別個に配置され，電球も胃鏡観察用と胃カメラ撮影用の両者が別々に組み込まれている．使用に当たっては先端キャップを外して胃カメラフィルムを装着して行った．

いずれにしても胃鏡術そのものが困難で，写真性能もきわめて不良であったことから，本邦では軟性胃鏡はまったく普及せず，操作が容易で患者の苦痛も少なく，確実な写真が得られる胃カメラが実用的な内視鏡として広く普及し，今日の消化管内視鏡隆盛の基礎を作ったわけである．

なお現在のファイバースコープでは，専用カメラを接眼部に装着して撮影が行えるが，専用カメラには特別のレンズ系があるわけではなく，カメラを装着することでスコープの接眼レンズを自動的に数 mm 手元に繰り出し，接眼レンズの前にできた実像をレンズの反対側に拡大した実像としてフィルム面に結像させ撮影している．ファイバースコープでは対物レンズによる実像を接眼レンズで 10 数

倍ないし 20 数倍に拡大した虚像として観察しているが，接眼レンズの拡大倍率が大きいので，レンズの焦点距離は非常に短く，レンズを数 mm 繰り出せば，対物レンズによる実像をレンズの対側に実像として得ることが可能である．これについてはファイバースコープの章で詳述する．硬性胃鏡，初期の軟性胃鏡では光量が少なく接眼レンズの拡大倍率は小さいので，当然焦点距離は長く，接眼レンズの対側に実像を得るにはレンズを大きく動かさなければならず，この操作による写真撮影が不可能だったわけである．

食道鏡による写真撮影

食道鏡による写真撮影も，その長い鏡筒の関連から実用化は意外に困難であって，胃鏡による撮影が可能となってはじめてできるようになったといってよい．これについては第 8 章で前述した．

胃鏡による映画撮影

映画撮影に関しては桐原が昭和 9（1934）年から検討を始めているが，光量の関連から失敗に終わり，昭和 11（1936）年末に至って，ようやく硬性胃鏡の外管を通じ，3 個の小電球を胃内に挿入し，本人の意見によればやや見るに足る映像をどうにか得ることができた[13]．さらに翌昭和 12（1937）年 3 月には，胃内に挿入する小電球の数を 5 個に増やし，1 秒 10 コマ程度，連続数秒間の撮影に成功している[13]．しかし軟性胃鏡では，この方法を応用するには補助電球を装着することが不可能で，成功していなかった．

その後カラームービーについては，Colcher ら[26]が，1961 年に Benedict の operating gastroscope を使って，鉗子口から外部光源の伝達のためのガラス線維束を挿入して光量を上昇させる方法を試み，Camex 8 mm ムービーカメラに，Kodak high-speed カラーリバーサルフィルム SQ 270 type B を用いて，毎秒 8 コマの映画撮影に成功している．さらに彼らはその後毎秒 16 コマの撮影も可能としている．また高山（こうやま）ら[27]は昭和 36（1961）年に前述した経腹法に水冷式の光源を用いて腹腔鏡による胃内映画撮影に成功している．

胃鏡による生検

胃鏡による生検が可能になる前に，生検がどのように行われたか簡単に述べてみたい．まず 1894 年に Einhorn が胃液検査のためチューブを胃内に挿入し強く吸引したところ胃粘膜の小片を得たとの記録がある．同様な経験がその後 Hawksley

図 15-17　Dr. Wood，Dr. Mackay とともに
左より，Dr. Wood，Dr. Skyring，Dr. Mackay，著者，Dr. 石館

（1939 年），Hawksley and Coorayni（1949 年）からも報告されている．また Wood は生検に関する彼の著書の中で同様な経験を述べ，これをヒントに，Wood（1949 年）は胃粘膜の採取を目的とした吸引式生検ゾンデを開発し，盲目的であるにしても胃生検を系統的に行い，それによる検討を単行本として上梓している[28]．さらに Tomenius（1950 年）も吸引式生検器を開発し胃粘膜の採取を行っている．

図 15-17 は，昭和 36（1961）年に，著者が Wood を Melbourne（メルボルン）の Walter and Eliza Hall Institute に訪ねた際に撮影したもので，左端が Wood で，その右側 1 人おいてルポイド肝炎の研究で知られる Mackay（マッケイでなくマカイと発音する）である．彼は Wood の引退後彼の後継者となった．その右が著者で，Wood の右隣がシドニーの Royal Prince Alfred 病院消化器科 Director の Skyring，右端が当時 Walter and Eliza Hall Institute に留学中であった佐々木研究所の石館博士である．

一方鉗子で生検組織を得る方法は 1930 年代にすでに試みられたようで，Wolf 社でも鉗子生検のための機器を試作したらしい．しかし実際に使用されたことはなかったようである．

胃鏡観察下に病変部より直接組織を採取する試みは，1940 年にアメリカの Kenamore[29]が報告している．Kenamore は**図 15-18** のごとく Schindler 型軟性胃鏡の外側に鉗子チャンネルを取り付け，現在の生検鉗子と同様の鉗子を使用して生検組織採取に成功している[29),30]．また 1948 年に同じくアメリカの Benedict[31]は，胃鏡の本体内に鉗子チャンネルを組み込んだ生検用胃鏡（operating gastroscope）を作製しその有用性を強調した[32),33]．**図 15-19** はその先端部である．鉗子自体の構造は現在のものとまったく同様である．なお日本でも生検用軟性胃鏡が武井技師の手により作られ，その改良型が村上・小池[34]，常岡ら（1951 年）により発表されている．さらに鉗子でなく直視下に吸引生検を可能としたものに Stockholm



図 15-18　Kenamore の生検装置[29),30)]
〔図は文献 29）より〕

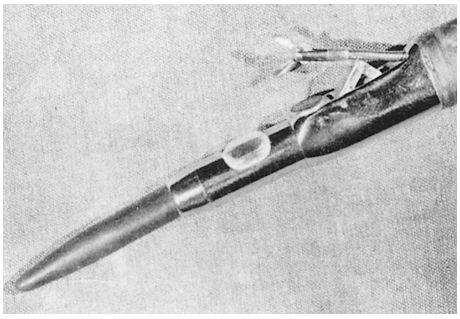

図 15-19　Benedict の生検用胃鏡[31)～33)]
〔図は文献 31）より〕

図 15-20　Debray の吸引式生検用胃鏡
〔文献 36）より〕



図 15-21　順天堂式胃内組織および細胞採取用胃鏡　〔信田提供〕

表 15-4　胃鏡による生検

Kenamore	（1940 年）	鉗子生検
Benedict	（1948 年）	鉗子生検
Tomenius	（1957 年）	吸引生検
Debray	（1962 年）	吸引生検
信田	（1958 年）	鋭匙掻取組織採取

（ストックホルム）の Tomenius（1957 年）[35)]，パリの Debray ら（1962 年）[36)]の生検用胃鏡がある．Tomenius は鉗子方式では起上した状態で鉗子が開いたままで抜去された場合危険がきわめて大きいこと，また採取された組織の大きさも一定でないことから，この解決のために吸引生検を軟性胃鏡に応用したものである．また**図 15-20** は Debray の生検用胃鏡の先端部であって，狙撃に際し鉗子の起上が可能で目的部に吸引生検チューブを当てて，吸引して生検を行った（**表 15-4**）．

なお abrasive balloon を使って細胞診を行っていた信田は，より確実な細胞採取を目指し，順天堂式胃内組織および細胞採取用胃鏡を発表している[37)]．この胃鏡では，先端に近く長さ 25 mm の鋭匙が取り付けられ，観察下に手元の操作で鋭匙を挙上し病変部から組織を掻き取って細胞採取，組織採取を行った（**図 15-21**）．鉗子と違って本体内には鋭匙操作のための鋼線が加わるだけで，機器の最大径は観察用胃鏡とほぼ同じ径 11 mm に抑えられた．

文　献

1）Boas, I.：Diagnostik und Therapie der Magenkrankheiten. Georg Thieme, Leipzig, 1911（第 6 版）
2）Schindler, R.：Gastroscopy—The Endoscopic Study of Gastric Pathology. The University of Chicago Press, Chicago, 1937
3）Palmer, E. D.：Stomach Disease as Diagnosed by Gastroscopy. Lea and Febiger, Philadelphia, 1949
4）Gutzeit, K., Teitge, H.：Die Gastroskopie, Lehrbuch und Atras. Urban und Schwarzenberg, München und Berlin, 1954
5）宮本五郎：写真技術講座 2．写真感光材料と取り扱い法．p.4，共立出版，東京，1966
6）長濱慶三：アルス最新写真大講座 12．整色及赤外写真術．p.18-23，218-219，アルス，東京，昭和 11 年
7）中山八郎：写真の科学．p.202-212，東京写真専門学校出版局，東京，1974
8）Czermak, J. N.：Der Kehlkopfspiegel und seine Verwerthung für Phisiologie und Medicine（2te Ed.）. Wilhelm Engelmann, Leipzig, 1863〔文献 9）による〕
9）Musehold, A.：Ein neuer Apparat zur Photographie des Kehlkopfes. Deutsch Med Wschr 19：274-279, 1893
10）Nitze, M.：Zur Photographie der menschlichen Harnblase. Berliner Klin Wschr　2（Nr. 31）：744-746, 1893
11）Elsner, H.：Gesellschaft für Verdauungs und Stoffwechselkrankheiten. Verhandlungen　6：103, 1926〔文献 12）による〕
12）Henning, N.：Eine neue Apparatur zur endoskpischen Photographie der Magenschleimhant. Arch Verdaungskr　50：27, 1931
13）桐原真一：胃鏡診断法．診断と治療社，東京，1943
14）Henning, N., Keilhack, H.：Die gezielte Farbenphotographie in der Magenhöhle. Deutsch Med Wschr Nr.　39：1392-1393, 1938
15）Gülzer, M.：Tierexperimentalle Gastroscopie und Gastrophotographie. Deutsche Med Wschr　65：506-507, 1939
16）Rafsky, H. A.：Intragastric photographs in natural color — Preliminary report. Rev Gastro 9：202, 1942
17）Rafsky, H. A.：Gastrophotography in natural colors in conjunction with gastroscopy. Am J Med Sci　206：618-622, 1943
18）Segal, H. L., Watson, J.：Color photography through the flexible gastroscope. Gastroenterology　10：575-585, 1948
19）Moutier, F.：Presentation de photographies orginales de la muqueuse de l'estomac, obtenues avec le gastroscope flexible. Arch Mal Appar Dig　27：327, 1937
20）Debray, C., Housset, P.：Photographie en couleur a travers le gastroscope flexible utilisation d'un flash electronique. La Semine des Hospitaux de Paris　30：2238-2243, 1956
21）Nelson, R. S.：Routine gastroscopic photography. Gastroenterology　30：661-668, 1956
22）Nelson, R. S.：Gastroscopic photography. Gastroenterology　35：74-78, 1958
23）村上精次，小池　泉，福田　保，信田重光：軟性胃鏡による直視下胃内撮影法．臨牀消化器病学　7：403-406，1959
24）常岡健二：胃鏡検査の沿革とその診断的意義．最新医学　9：785-805，1954
25）島田信勝，福井光寿，前田昭二，湯浅鐐介，椎名栄一，吉崎　聡，馬場正三：Gastro-Photo-Scopy．臨床外科　16：377-383，1961
26）Colcher, H., Katz, G. M.：Cinegastroscopy-Ⅱ. External source of light for color cinematography through the gastroscope. Am J Gastroenterol　35：518-521, 1961

27）高山欽哉，坂本光弘，辻　裕：胃内映画に於ける 2，3 の問題について．Gastroenterol Endosc 3：332, 1961/1962
28）Wood, I. J.：Diffuse Lesions of the Stomach. Edward Arnold, London, 1958
29）Kenamore, B.：A biopsy forceps for the flexible gastroscope. Am J Dig Dis　7：539, 1940
30）Kenamore, M. B., Scheff, H., Womack, N. A.：Study of gastric lesions by means of biopsy specimens removed endoscopically. Archives of Surgery　52：50-58, 1946
31）Benedict, E. B.：An operating gastroscope. Gastroenterology　11：281-283，1948
32）Benedict, E. B.：Gastroscopic biopsy in the differential diagnosis of gastritis and carcinoma. New Engl J Med　245：202-206, 1951
33）Benedict, E. B.：Gastroscopic biopsy. Gastroenterology　37：445-448, 1959
34）村上精次，小池　泉：内視鏡検査とバイオプシー．Gastroenterol Endosc　1：43-44, 1959
35）Tomenius, J.：Suction biopsy of the gastric mucosa. Acta Med Scand　159：353-367, 1957
36）Debray, C., Housset, P., Martin, E., Bourdais, J. P., Nicolaidis, C. L.：A new direct-vision biopsy gastroscope. Gut　3：273-276, 1962
37）信田重光：Gastroscopic Biopsy による胃癌の診断について―特に順天堂式組織及び細胞採取用胃鏡について．手術　12：518-521，1958

日本における胃カメラの開発

第16章 日本における胃カメラの開発

開発のいきさつ

さていよいよ国内での胃カメラの開発に触れる段階となった．この胃カメラはガストロカメラという商品名で発売されたため，当初はもっぱらこの名称で呼ばれていた．ガストロとはギリシャ語で胃のことで，ガストロカメラ＝胃カメラの意味である．したがって本書ではガストロカメラと胃カメラという名称を同義に使用するが，とくに当初の開発段階並びに臨床応用の初期の時期についての記述には，当時この機器がガストロカメラの名称で呼ばれていたため主としてこの名称で筆を進めることとする．

ガストロカメラが東大分院外科 宇治により「胃粘膜撮影に就いて」という題名で日本臨床外科医会に発表されたのは昭和 25（1950）年 11 月のことである[1)]．

学会発表の前に新聞社が胃内撮影装置（ガストロカメラ）の発表があることに気づき，同年 10 月 29 日の毎日新聞紙上に「腹中カメラ完成」という見出しで取り上げ，さらに毎日グラフにも紹介記事が大きく載せられた．学会発表前にこのようなかたちで報道されたことで教室内で若干のトラブルがあったようで，宇治はかなり困惑したらしく，その辺りの事情は学会誌 Gastroenterological Endoscopy 創刊号に載せられた彼の回想記「初期のガストロ」に述べられている[2)]．

ガストロカメラは宇治の着想に基づき，オリンパス社の杉浦，深海両技師の技術的協力により開発されたものである．どのような事情で宇治が胃内に挿入する極小カメラの着想を得たのか不明であるが，第 14 章で述べた Porges らの Gastrophotor がヒントになったことは間違いないようで，前述の新聞紙上あるいはその他の紹介記事にも宇治が腹中カメラの着想を得たのは Gastrophotor によると記載されている．

研究を進めるうえでも Gastrophotor はかなり参考になったと思われ，第 14 章で述べた後藤風雲堂の細山氏の談によれば，同社の木村技師とオリンパス社の杉浦技師が検討段階で当時後藤風雲堂が所持していた Gastrophotor をいろいろいじっ

ていたとのことである．その後この Gastrophotor が行方不明になったことは，すでに述べたとおりである．

しかし宇治の学位論文は，機器の作製と動物実験，臨床例への応用を述べただけで，機器に関する文献的考察はおろか，一般的な考察もまったくなく，参考にしたとされる Gastrophotor についてもまったく述べられていない．

もちろんこの Gastrophotor はすでに述べたごとく，針穴式胃カメラで不完全きわまりなく，その扱いはきわめて面倒で，何よりもまず撮影の確実さに欠けていた．またそれだからこそレンズ系を備えたガストロカメラの開発が考えられたものであろう．レンズ系を備えた胃内撮影装置としては，第 13 章で述べた Lange らの 1 本のフィルムに複数コマ撮影できる胃内撮影装置があるが，それについては宇治[3)]の学位論文「胃粘膜撮影法とその応用に関する研究」にはまったく触れられておらず，彼らは Lange らの研究の存在をまったく知らずにガストロカメラの開発を進めたらしい．このことが良かったのか悪かったのか，かえってなにも知らずに研究を進めたからこそ，結果としてより良いものができたのであろう．もし事前にすでにこのような研究があることを知っていたら，あるいは胃内撮影の研究に着手する情熱は起こらなかったかもしれない．

さて宇治がこのような胃内に挿入できる極小のカメラの着想を抱き，また技術陣がそれを取り上げた背景にはどのような事情があったのであろうか．実際に宇治がこのような着想をもって技術者の門を叩いたのは宇治の回想記によれば昭和 24（1949）年 5 月のことのようである．敗戦後の混乱からようやく国内産業が徐々に立ち直りつつあった時代で，将来に対する明るい希望が生まれ，新しい道を求めて人々が種々模索を始めたときでもあって，当時の青年の胸になにか新しいものを作り出したいという熱気が抱かれたとしても不思議ではない．このような時代的背景もガストロカメラの開発の大きい要素の一つとなったものであろう．

さらに宇治自身が述べていることではなく，あくまでも著者の私見であるが，もう一つの大きい要因として当時の豆カメラのブームも関連があったのではないだろうか．小型カメラの代表としては 1938 年にバルト 3 国の一つラトビアの Riga（リガ）で発売され戦後西ドイツで生産が再開された，当初スパイ用に使われたというミノックスがよく知られているが，当然のことながら戦後の日本には輸入はされていなかった．これとは別に超小型の画面サイズのカメラを日本では豆カメラの愛称で呼んでおり，すでに戦前の昭和 12（1937）年にミゼット，昭和 15（1940）年にはマイクロカメラが市販されており，これらを持つことは当時の科学に多少とも興味をもつ少年たちの夢ともなっていた．このマイクロカメラは戦後間もなくⅡ型として生産が再開され，戦後の豆カメラブームのきっかけを作り，昭和 23，24（1948，49）年には月産 2 万台にも及んだといわれる．続いて多種多様の豆カメラが中堅メーカーのみならず数多くの四畳半メーカーからも生産され，



図 16-1　豆カメラ
後年のもの．大きさの比較のため鉛筆を並べてある．
（著者撮影）



図 16-2　ミノルタ 16
コーナン 16 の改良型で豆カメラとしては高級なもの．
（著者撮影）



図 16-3　ヤシカ・アトロン
ミノックスと同一の 9.5 mm 幅のフィルムを使用した．
（著者撮影）

その大部分は輸出に回された．このブームの背景には戦後の物資欠乏時代に材料が少なくて済むことと，進駐軍兵士の格好な日本土産としてもてはやされたことが関連している．終戦後数年経った頃のカメラ店の店頭には，35 mm カメラはまったくなくステキー，スナッピー，マミヤ 16，そのほか今ではまったく消え去った種々の名称の豆カメラが多数並んでいたものである．**図 16-1** は，このような豆カメラの一つであるが，これは当時のものでなくかなり後になってからのものである．しかし戦後まもなくのものと，ほぼ同一仕様で作られている．これらの豆カメラの多くは，裏紙の付いた，16 mm 幅の細芯に巻かれたロールフィルムを使って，1 本のフィルムに画面サイズ 14×14 mm の写真を 10 枚撮影できるようになっていた．シャッターもきわめて簡単な構造で，露出時間は一定であった．これらの豆カメラは性能はともかく，玩具的な意味で人気を得ていたと思われ，初期のものはただ通常のカメラを小さくしたような形態であったが，次第に機能面が重視され，カメラらしからぬ形態のカメラも生まれ，かなり精密なものも作られるようになった[4),5)]．若干時期は遅れるが，映画「ローマの休日」のなかでライターに組み込まれた小型カメラで，ヘップバーン扮する王女を撮影しているシーンを覚えておられる方も多いであろう．このカメラ（エコーライターカメラ）は 8 mm 幅のフィルムを使用したが，これも昭和 26（1951）年に日本で作られたものである．その他高級なものとしてコーナン 16，これを改良したミノルタ 16（**図 16-2**），ミノックスと同じ 9.5 mm 幅のフィルムを使う画面サイズ 8×11 mm のヤシカ・アトロン（**図 16-3**）などが相次いで発売されるようになった．そのため，その後裏紙のある 16 mm フィルムを使う中級品以下のものを豆カメラ，より精密で専用のフィルムマガジンを使う高級品をミニカメラと呼んで区別するようになったと覚えている．著者もこれらのカメラが欲しくてよく店頭に見に行ったものであるが，当時の学生の懐具合では購入はとても無理だった思い出がある．この豆カメラないしミニカメラの発展はまさに 20 数年前話題になった韓国の李 御寧のユニークな日本人論『「縮み」志向の日本人』[6)]をよく表した好サンプルともいえ

るであろう．

それはともかくガストロカメラが開発された当時は，これらの豆カメラが全盛を誇った時代で市中で目にする機会も多く，当時学位論文のテーマを模索していた宇治の目にもとまり，このような背景も当然ガストロカメラという極小カメラの着想に手を貸したのではないだろうか．また相談を受けた技術者の側にも，これらが多少とも念頭にあって，もっと小さいより精巧なカメラを作製できるという自信の裏づけともなっていたのではないだろうか．もっとも共同研究者の深海に後年聞いたところでは，実際の試作段階では，これらの豆カメラをとくに参考にすることはなかったとのことである．豆カメラの機構はあまりにも簡単で，設計上の細かいヒントを提供するには不十分なものであったのであろう．

試作器の完成

宇治が科長の林田（当時助教授，東大分院外科の科長ポストは助教授であった）の許可を得てオリンパス社にその着想を持ち込んだのは同氏の岳父渡辺氏がオリンパス社の重役をされていた関係とうかがっている．同社の中野常務を通して杉浦技師を紹介され，（第 10 章で述べた）桐原の『胃鏡診断法』という図書を示しつつ小型カメラを直接胃内に挿入し撮影することの可能性について，技術上の立場から同氏のアドバイスを求めたようである．

共同研究を始める前に宇治はまず小さな町工場を訪れて，**図 16-4a** のごとく真鍮を素材とした円筒の一部に円窓を作り，内部に鏡を入れ，これに反射させた像をレンズを通してフィルムに写す方法を検討したようである．レンズはありあわせの顕微鏡の油浸レンズを使用したが，手術摘出胃を撮影してみるとレンズの焦点距離が長く視野が狭かったのでこの方式をやめ，次いで**図 16-4b** に示すようにレンズを側面に置いて検討している．しかしレンズとランプの距離が大きく，近接撮影において光量むらが生じるので，これを防ぐため，**図 16-4c** のごとくレンズと光源を隣接させ，巻き込んだフィルムを本体の先端に収めるように変更している．豆電球の製作検討，蛇管材料のためのビニール工場訪問など，この辺りの事情は回想記[2)]に詳しい．ある程度検討が進んだところでさらに深海技師が開発に加わり仕事は急速に進み試作器が一応完成した．

図 16-5 はこの試作器全景で，**図 16-6a** がその先端部外観，**図 16-6b** は先端各部を分解した状態で，キャップ，ランプ，レンズ部が認められる．ランプはネジ込みで着脱でき，マガジンに入ったフィルムを本体内のフィルムリーダーに取り付け手元操作部の操作で 1 コマずつ巻き上げる．**図 16-7** は先端部の内部構造を示す．ランプ，キャップを含む先端カメラ部は外径 12 mm，長さ 60 mm で，レンズは直径 2.5 mm，焦点距離 3.6 mm，F 1：10，蛇管部の外径 12 mm，長さ

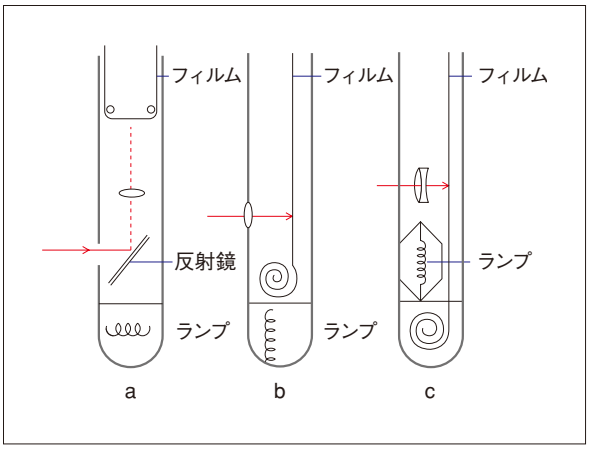

図 16-4　初期検討段階での先端部構造[3)]

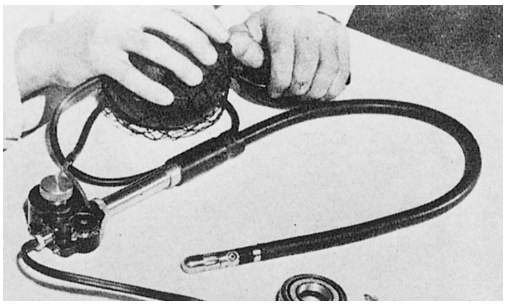

図 16-5　試作器全景

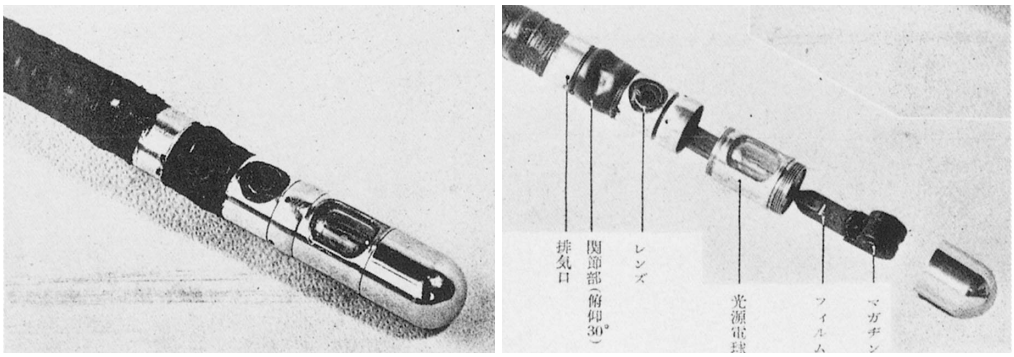

a|b

図 16-6　試作器の先端部
a：先端部外観
b：ランプ，キャップをはずしバラバラにした状態

70 cm で，カメラ部は up 方向に 30° の屈曲ができた．フィルムはミニコピーを幅 5 mm，長さ 32 cm に暗室でかみそりの刃でカットし，あらかじめマガジンに巻き込んでおき使用した．

基礎実験と臨床応用の開始

当初イヌを用いての実験で胃内に水を満たして実施したり，イヌの胃にガラス窓を縫い付け，胃内のカメラの動きを見て操作方法の検討を行ったりしたものの十分な成績はなかなか得られなかったようである．これらの研究には宇治とともに今井も協力し，今井の談によれば昭和 25（1950）年 7 月末に最初の臨床例を試みたがまったく失敗であったという．その後の臨床例でも良好な撮影像はなかなか得られなかったようで，ようやく試作 4 号器機でやっと臨床例の撮影に成功し

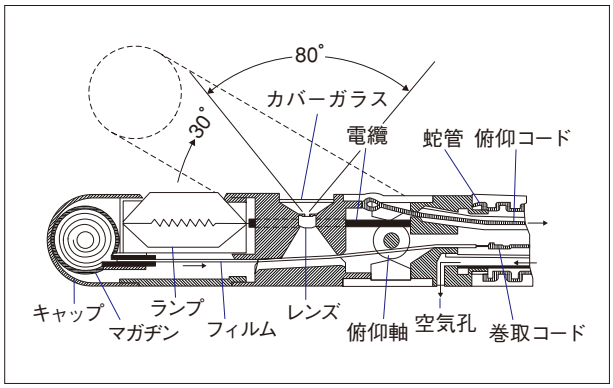

図 16-7　試作器の先端部構造（断面）

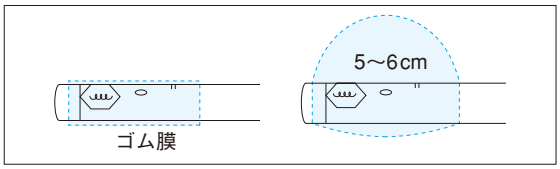

図 16-8　ゴム球による密着防止

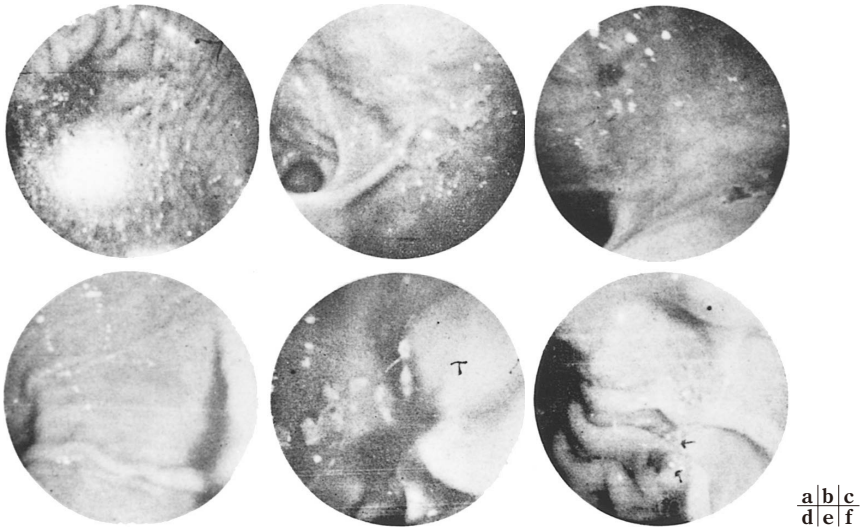

図 16-9　試作器による撮影像

a：ゴム球内面の反射，b：幽門および幽門洞，c：幽門近傍の出血斑と潰瘍，d：前壁の皺襞，e：胃癌，f：幽門に近い前壁の潰瘍．
（説明は原著者による．位置判定，所見の認識に誤りがある）
〔文献 3）より〕

たという．

臨床検討に入ってからも，いちいち胃洗浄を行ったり右側臥位あるいは左側臥位での撮影を試みたり，さらに後壁に密着した場合の撮影不能を防ぐため，すでに Taylor の胃鏡でも行われたことではあるが，**図 16-8** のごとくカメラ部にゴム球をかぶせ空気を入れて膨らませ，胃壁との距離をとることなども検討されている．しかしゴム球の内面に光源の反射が映るなど大きな障害があった[3),7)]．**図 16-9a** はゴム球を通しての撮影で，画面に光の反射が映っている．以下宇治の論文[3)]からいくつかの写真を示してみよう．

図 16-10　試作器を操作中の宇治

図 16-9b は幽門および幽門洞で，小弯から後壁にみられる凹みはびらん，**図 16-9c** は幽門に近い部の出血斑と潰瘍で，上方のものが出血斑，右方が潰瘍と判断されている．また**図 16-9d** は前壁の皺襞，**図 16-9e** は胃癌，**図 16-9f** は幽門に近い前壁の潰瘍と説明にある．現在の目から見ると部位判定，所見の解釈などにかなりの誤りがあることがうかがえる．**図 16-10** は試作器を操作中の宇治である．初期の段階ではフィルムはモノクロフィルムを使用していたが，昭和 28（1953）年頃からはカラーフィルムを用いての検討も始められた[8]．宇治の論文にも国産カラーフィルムを用いての少数例の成績が付記されているが，成績はまったく不良であった．東大分院では宇治が退局し開業したため，城所が宇治に代わって研究を主導し検討が続けられた．さらに今井[9]はエクタクロームタングステンタイプ（ASA 8）を用いてカラー撮影に成功し，その後の検討を含めて昭和 32（1957）年に「胃粘膜天然色撮影に関する研究」として学位論文にまとめている．

ガストロカメラの市販

宇治，杉浦，深海による何台かの試作器での検討を経て，最終の試作器をもとに，昭和 27（1952）年 2 月にガストロカメラⅠ型が市販された．**図 16-11** は初期の検討段階のものである．Ⅰ型では先端アングルは up のみであったが，同年 5 月に up，down 2 方向の屈曲が可能で内部機構を若干改良したⅡ型が発表された．この型もⅠ型と同様，撮影はトランスのスイッチを開閉して行う形式であって，本体で操作できず別にスイッチ開閉のために人手を要し，その扱いはかなりやっかいなものであった．



図 16-11　検討段階の試作器
a：初期の試作器の一種．
b：その後の試作器の操作部とそれに続く本体．
aとbとでは形状がかなり違っている．
オリンパス社瑞古洞蔵品　　（著者撮影）

ガストロカメラは昭和 26（1951）年に杉浦，深海，宇治の 3 名連名で，特許を取得しているが，ガストロカメラの使用説明書に医局の名前が記載されておらず，まして科長の林田の許可を得ることなく説明書が作られたことで，宇治は叱責を受け，医局内でかなり苦しい立場に立たされ，困惑したらしい．真偽のほどは不明であるが，宇治が早く退局し開業したことの背景には，このような事情もあったのかもしれない．

なおガストロカメラは昭和 29（1954）年 5 月，腹腔内臓撮影写真機という名称で朝日新聞社から発明特賞を得ているが，この受賞には，すでに医局を離れ不遇であった宇治を慰めたいと，﨑田が動いて，この賞の選考委員の一人であった東大田坂内科の高橋助教授（後 東京慈恵会医科大学教授，日本消化器病学会理事長）に頼み込み，その助力で受賞に至ったと聞いている．しかし市販されたものの実際に使った施設はきわめて少なく，しかも初期のガストロカメラは動物実験においても臨床例においても，目的どおり胃粘膜を撮影するのは容易ではなくかつ故障があまりにも多く，その実用価値には疑問がもたれ半ば放棄された状態にあった．

ガストロカメラの本格的な実用化に当たっては，機器の改良とともに撮影技法の確立，読影の基礎的検討が十分なされなければならず，これらの発展は，その後の﨑田，芦澤を中心とする東大田坂内科（後の第一内科）第 8 研究室（8 研）

グループの勢力的な研究活動に待たなければならなかった．

ガストロカメラの実用化には，最初の発明以上にこれを積極的に取り上げ，一所懸命育て上げた人々の努力がきわめて大きいことを忘れてはならない．これらの努力がなければ日本の胃カメラも Lange および Meltzing のそれとまったく同じ運命をたどり見捨てられ，臨床応用などまったく不可能であったに違いない．

文　献

1）宇治達郎：胃粘膜写真撮影に就て（第 1 報）．日臨外医会誌　12：60，1951
2）宇治達郎：初期のガストロ．Gastroenterol Endosc　1：7-8，1959
3）宇治達郎：胃粘膜撮影法とその応用に関する研究．東京医学雑誌　61：135-142，1953
4）宮部　甫，金井　浩：ミノックスとミニカメラ．朝日ソノラマ，東京，1978
5）鈴木八郎：発明の歴史―カメラ．発明協会，東京，1980
6）李　御寧：「縮み」志向の日本人．学生社，東京，1982
7）林田健男，宇治達郎，今井光之助：胃カメラの臨床的応用．手術　6：401-404，1952
8）林田健男，宇治達郎，城所　仂，今井光之助：胃粘膜の天然色撮影について．日医師会誌　31（12）：図説頁，1954
9）今井光之助：胃粘膜天然色撮影に関する研究．日外会誌　58：1928-1940，1957

胃カメラの改良と臨床応用

第17章　胃カメラの改良と臨床応用

ガストロカメラと東大田坂内科

ガストロカメラは市販されたものの，これがそのまま臨床に使えるものではなかったことは前章で述べたとおりである．この実用化には﨑田，芦澤を中心とした東大田坂内科（第一内科を経て現 消化器内科），8 研グループの精力的な努力に待たねばならなかった．

田坂内科 8 研でガストロカメラの研究に着手しようとしたのは昭和 28（1953）年 5 月のことであるが，著者が所持している当時の研究記録を見ると，実際にこの時期に机上での予備実験をはじめとして基礎的検討を始めたようで，臨床例について検査を試みたのは，同年の 8 月 20 日のことであった．

図 17-1 はこのときの検査風景で，カメラを操作しているのが﨑田であるが，真剣な表情がうかがえる．周囲に大勢の人々が写っているが，初めての臨床検査ということで，その後の研究には直接関係のない人々も見に来ていたようである．

図 17-1　臨床第 1 例目の検査風景
術者は﨑田.

この研究記録を見ると当時の悪戦苦闘がよくわかる．その後，イヌについての基礎的検討とともに臨床的な検討が続けられたが，同年中は臨床例の検討は週に 1，2 回程度，1 回に 1，2 例くらいのペースで行われ，同年 12 月末でやっと 21 例に達したにすぎなかった．このように症例数を重ねるスピードが非常に遅かったのは，モノクロ・フィルムのネガとして撮影された画像を 1 例 1 例各コマごとに引き伸ばしてプリントした画像を検討しなければならなかったことに加えて，あまりにも写真の写りが悪く，しかも器械の故障が頻発して多数例にはとうてい使えなかったという理由があった．また当時の内科教室では，患者の体内に直接器具を挿入して検査を行うということは，胃液，十二指腸液検査を除けば，ほかにほとんど例がなく，まして多少とも苦痛を伴う検査であれば周囲の抵抗も大きく，受持医並びに患者を説得して検査を受けさせるのに非常に苦労したという事情もあった．

この検討記録には当時の検査全例について，1 コマごとの引き伸ばし写真が貼付されているが，同年末くらいになっても臨床的に十分役立つような写真は皆無に近い．この記録から比較的良好だった写真を数枚**図 17-2** に示すが，よくてこの程度であった．とくにレンズ面への胃液の乗っかり，体部後壁の近接，カメラ先端の大弯への突っ込みなどが大きい障害となったようである．今この写真を見ると，当時よく研究を中止しなかったものだと思う．また後でも述べるが機器の

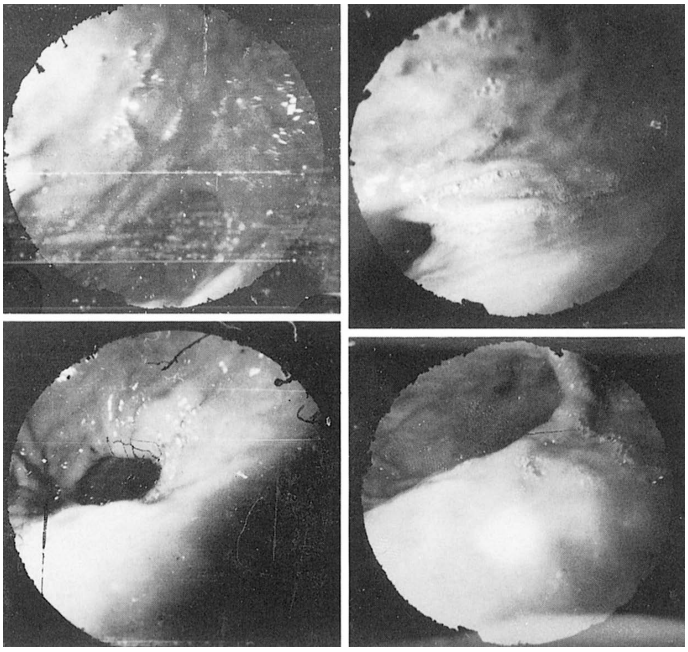

図 17-2　当時の胃カメラ撮影像
モノクロ写真，一部は近接になっており，レンズ面への胃液の乗っかりもある．これでも比較的よく撮れたほうである．

故障の頻発も大きい障害であった．

その当時，東大田坂内科でガストロカメラを取り上げたいきさつについては次のようなエピソードがある．﨑田の父君は軍医であったが，終戦後自宅で開業されており，その患者の 1 人に近隣に住むオリンパス社の取締役であった桜井技術部長がおられた．なにかの折に桜井氏が父君にガストロカメラというものができて，胃内撮影が可能になったことを話され，それを父君が﨑田に伝えたのが，田坂内科がガストロカメラに手を出すきっかけとなった．

当時，﨑田，芦澤の所属していた第 8 研究室（8 研）は肝を中心とした研究室で，両氏とも当初は肝の酵素の研究に従事していた．たまたま助教授だった高橋（その後慈恵医大教授，日本消化器病学会理事長）が内科学会（消化機病学会?）で肝炎の宿題報告を担当することになった．ちょうど腹腔鏡検査も田坂内科で始められたばかりの頃で，研究室でも別のグループが腹腔鏡検査を行っていた．その成果を講演に入れることになったが，当時の腹腔鏡では写真撮影は不可能であった．﨑田はガストロカメラの話を聞き，これを腹腔鏡検査に応用して腹腔内の写真が撮れれば講演に役立つと考え，ガストロカメラに手を出すこととなった．しかし，腹腔鏡への応用はまったくなされず，この器機で胃内が十分撮影できるという会社側の説明で，当時研究方向の模索を続けていた彼らが，研究対象を拡げ，これを用いて胃疾患の研究を始めようということになったわけである[1)~3)]．

しかし，実際にガストロカメラを動物実験および臨床例に使用してみると，まったく使いものにならないことがすぐにわかった．なによりもまず故障があまりにも頻発し，しかも前述のごとく診断に役立つような写真はまったく得られなかったのである．

当時のガストロカメラは**図 17-3** に示すⅡ型で，先端カメラ部は外径 12.7 mm×長さ 45 mm，本体の外径も 12 mm あってかなり太く，フィルムも 6 mm 幅のものを使用した．レンズの明るさは F1：10 で，カメラにはシャッターはなく，暗い胃内でランプを発光させれば，その瞬間写真が撮影できた．



図 17-3　ガストロカメラⅡ型

撮影操作すなわちランプの点滅は，カメラ本体の手元操作部で行えず，撮影に当たってはカメラ本体を操作している術者の合図で別の者が電源トランスのスイッチを開閉する必要があって，検査に当たってかなりの人手を必要とした．またフィルム巻き上げノブをフィルムを装塡しないまま，うっかり動かすとフィルムリーダーが内部に入ってしまい，こうなると会社へ持っていき器械を分解しないかぎり元には戻らなかった．しかも臨床例に使うとすぐに故障してしまうというものでもあった．またフィルムの取り外しは暗室で行う必要があったが，数名の患者を集めて検査を始め，最初の 1 人を撮り終え，暗室でフィルムを引き出そうとすると，カメラ本体の途中でつかえて出てこない，無理に取ろうとするとフィルムは切れてリーダーが出てこず，器械は使用不能になってしまうという代物であった（フィルムリーダー先端のフィルム取り付け部がリベットでなく当初は細くした金属の折り曲げであったため，これが本体内部でよく引っ掛かった．その後リベット式に改善されたが，初期のものは，非常に外れやすかった）．そのため待っているほかの患者には三拝九拝して帰ってもらい，会社に電話して器械を修理に出し，数日後直ってきてもまたすぐ故障するということの繰り返しであった．

田坂内科以外にも当時国内数カ所の施設で，ガストロカメラが試用されていたが，どの施設でもあまりにも故障が多く，また使ってみても良い写真が撮れないということでほとんど誰も相手にしなくなり，会社のほうもガストロカメラの将来に対して悲観的で，社内でもその開発改良を進めることにかなりの反対があったといわれ，会社側もまったく改良の熱意を失っていた状態であった．

撮影技術の完成

田坂内科におけるガストロカメラの研究には﨑田，芦澤とともに内海，田中，森が最初から当たり，さらに昭和 30（1955）年に丹羽，翌 31（1956）年に大森，翌 32（1957）年に，初め他の研究室に所属していた大森の同級生の日下が加わった．**図 17-4** は大森が抜けているが，昭和 34（1959）年当時の研究室のメンバーである．なお当初のごく短期間，同じ研究室の肝臓グループに所属していた穂坂らが加わっていたこともある．検査例数もまだきわめて少なく，著者が入局した昭和 30（1955）年 4 月頃は，研究室での検査総数はやっと百数十例くらいになっていたであったろうか．

田坂内科での研究は，故障の対策とともにまず第一に撮影技術の完成に向けられた．当時のガストロカメラでは臨床に役立つような写真を得ることができなかったのである．現在のファイバースコープ，電子スコープからは想像もできないが，盲目撮影である胃カメラで良好な写真を得ることはきわめて難しく，目的どおり胃内各部を撮影できる方式を完成するまでにはかなりの労力と時間を必要とした．

図 17-4　昭和 34 年当時の研究室のメンバー
前列左より，芦澤，内海，日下．
後列左より，田中，森，丹羽，﨑田．
大森が抜けている．

しかも，初めは胃洗浄を行って胃内容を吸引し，液をできるだけ排除しなければならないと考え，全例に胃洗浄を実施していたが，間もなくその不要なことがわかり，朝食止めのみで行う現在の方式が取り入れられた．

撮影術式確立の基礎として，空気送入時の胃の形態，深呼吸による胃の動き，胃内に挿入されたガストロカメラと胃内各部の相対的位置関係などを明らかにするため，ガストロカメラを挿入した状態での X 線的検討を繰り返し行った．さらに胃カメラ撮影の数日前に，全例胃内にゾンデを挿入し，送気して透視しつつ，空気量を変え，立位，臥位，さらに深呼気，深吸気の状態で，それぞれ蛍光板上の像を薄紙に何枚もガラス鉛筆でトレースし，撮影に当たってはこのトレース図を参考に，1 例ごとに送気量，胃カメラの挿入深度，軸のひねり，先端の up，down の角度，さらに腹壁を通して見える光の位置，見え方などを細かく記録し，これらのデータと得られた写真を詳細に比較検討し，撮影法の確立に努めた．腹壁を通して見える光の状況を知るため，当時は部屋をかなり暗くして検査を行った．

腹壁を通して見える光の位置，範囲を参考に，ほぼ目的どおり胃内各部を撮影できるようになったのは，このような努力の後，かなり時日を経てからで，とくにガストロカメラⅢ型が使えるようになってからは確実に撮影ができるようになった．この頃になると検査数も飛躍的に増え，1 日に 20 例くらい実施するようになった．もちろんフィルム所見の読影についても，動物実験並びに手術例について撮影像との細かい比較検討が熱心に行われ，診断の基礎が築かれた[4)～11)]．

フィルムは当初ミニコピーフィルムを使用し，これをネガとして引き伸ばしてプリントした画像について検討を行っていたが，昭和 29（1954）年 2 月よりカ

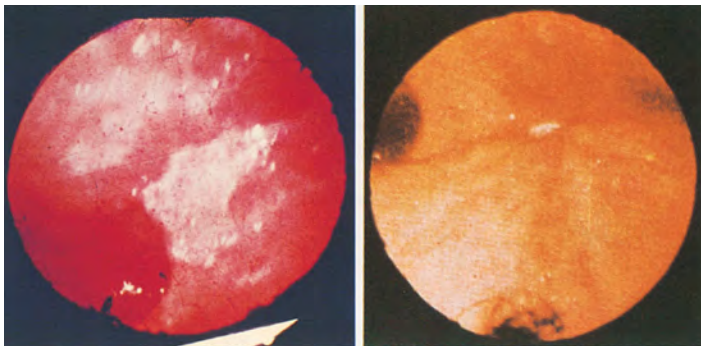

a | b

図 17-5　ガストロカメラⅡ型撮影像
a：胃癌．当時はびらんと診断した．その後の手術で切除不能であった．
b：胃潰瘍

ラーフィルムの応用がはかられた．前章で述べたごとく，東大分院外科ではエクタクロームが用いられたが，田坂内科では ASA10 のアンスコカラーが試用され，現像はアンスコ社の代理店であるシュリロのラボで行われた．千代田区内幸町にあった現像所との交渉には﨑田が何回か足を運び，8 研並びにオリンパス社とシュリロの間で検討を繰り返し，間もなく一応の目的を達することができ，フィルムは全面的にカラーフィルムに切り替わった．**図 17-5** は当時の実例である．なおアンスコ社は後に製品を ASA32 のアンスコクロームに変更したため，その後は，アンスコクロームが用いられた．

一方，器械の故障に関してはⅡ型ガストロカメラの頻発する故障に業を煮やし，当時会社からは絶対に行わないよう要望されていた器械の分解，組み立てを自分たちで始め，それとともに後述のごとく頻繁に会社側と故障対策のための会合がもたれ，これらの成果を踏まえて改良されたガストロカメラⅢ型が試作された．これにより比較的多発する故障のうち，フィルムリーダーからフィルムが外れて取り出し不能になった場合などは簡単に自分たちで修理可能となった．﨑田は故障の続発でともすれば胃カメラを投げ出そうとする会社を説得して改良を続けさせるのに苦労したと言い，事実著者も﨑田に同行し会社を訪れた際，「お医者さんの博士論文のお手伝いはできません」とか「こんなものはもう止めたい」とか当時の重役にさんざん言われた記憶がある．今でこそ内視鏡で世界をリードしているオリンパス社ではあるが，昭和 30 年代初期の会社の内視鏡に対する理解，認識はこの程度のものであった．このような海のものとも山のものともわからない当時の胃カメラをなんとか役立つものにしたいと，﨑田らを駆り立てたものはなんだったろうか．せっかく手をつけたものをなんとかものにしたいという意欲と，当時の遅れていた胃癌の診断に対し，何か良い方法をと模索していたこともあっただろうし，また﨑田の言うように敗戦の悲しみから立ち直りたいという体当た

りの挑戦ともいえるものでもあったのだろう．いずれにしても当時の 8 研グループ，なかでもとくに﨑田，内海の執念と努力には凄まじいものがあった．

内海は著者の 5 年先輩で入局時の直接の指導者（いわゆるオーベン）で，胃カメラのみならず，内科臨床全般にわたって指導をしてくれた人である．後に関東逓信病院の内科部長になられたが，電子スコープなどその後の発展を見ることなく早く亡くなられたのは残念である．

ガストロカメラⅢ型

ガストロカメラⅢ型は昭和 31（1956）年 12 月より市販された．Ⅲ型に至って，撮影操作もカメラ本体の操作部でできるようになった．また本体の先端約 2/5 の部分はフィルムが巻き込まれるため太くなっているが，それより手元側は細くなって挿入検査時の患者の苦痛が軽減できて使いやすいものとなり，この間の撮影技法の改良発表もあって，かなりの普及をみた．その意味でⅢ型はその後の胃カメラ発展の原点となったもので，少し詳述してみよう．**図 17-6** はセット全景で，① が本体で，本体は途中で太さが変わっているが，ここで分解ができ，太い部分



図 17-6　ガストロカメラⅢ型セット全景
① 本体，② コード，③ 二連球（送気用），④ シール・グリス（ネジ部の水漏れ防止），⑤ レンズ・クリーナー，⑥⑦ フィルム，⑧ 現像タンク，⑨ 予備ランプ，⑩ 現像時フィルム取り付け棒，⑪ シメツケ用スパナ，⑫ 胃液吸引用具，⑬ 電源装置

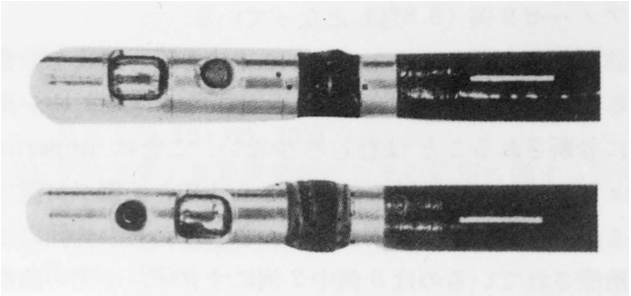

図 17-7　ガストロカメラⅢ型先端部
a：後レンズ型，b：先レンズ型
カメラ，ランプはそれぞれ両端にネジが切ってあって，回してネジで接合する．キャップも同様である．

を口側の細い部分の上にずらして，誤まってフィルムリーダーを巻き込んだとき，またはフィルムが途中で切れた場合など自分で修理ができるようになった．本体の外径は太い所で 12 mm，細い手元側が 7.7 mm で，先端関節部で，up，down 各 30°2 方向の屈曲ができたが，本体が胃内で強く屈曲しているときには，その作動は制限され，その作動はあまり確実なものではなかった．また初期のⅢ型では，太い部分の先端から 10 cm ほどのところに図 17-6 にみられるような第 2 アングルが設けられ，up 方向に本体の屈曲が可能で，前庭部への導入の容易さがはかられた．しかしこの部分でフィルムがつかえるなど，これがかえって故障の原因となったので，その後昭和 33（1958）年 7 月よりは第 2 アングルは除かれた．先端カメラ部は当初**図 17-7 b** のごとくレンズがランプより先にある先レンズ型が標準とされた．これは幽門前庭部，幽門近傍を撮影するのに，このほうが適していると考えられたことと，ランプが口側にあるほうが，電気的な接点の関連から構造上の利点もあったためである．しかしその後結局先レンズ型（b）と後レンズ型（a）の両方式が作られ，ランプとカメラ部はネジ込み式で，両者は自由に交換できるようになった．一般的にいって後レンズ型はレンズがランプの口側にあるため対象との距離を取りやすく一般撮影に適し，先レンズ型はレンズがランプの先にあるため前庭部小弯を写しやすいという利点があった．ランプを含む先端カメラ部全体の大きさはⅡ型と同様外径 12.7 mm 長さ 45 mm であった．なおフィルムがアンスコカラーからより高感度のアンスコクロームに替わったため，レンズの明るさは F1：17 とかなり絞り込まれた．また，現像に当たっては ASA32 のフィルムであったが，ASA64 の増感現像を行った．フィルムの幅は 6 mm で 28 コマ撮影が可能であった．

図 17-8 は本体の太さが変わる部分の近接像で，この部の口金をゆるめ太い部分を動くようにし，太い部分を口側の細い本体上 d にずらして切れたフィルムを取り出した．a はフィルムで，b が格納ケース，c がケース蓋である．e は撮影，



図 17-8　ガストロカメラⅢ型：本体の太さが変わる部分の近接像
下：口金をゆるめ，太い部分を口側の細い部分にずらして分解する．
b：フィルムケース，c：フィルムケース蓋，a：カセットに入ったフィルムを取り出したもの
e：撮影，現像済みフィルム　（著者撮影）



図 17-9　ガストロカメラⅢ型：先端カメラ，レンズ部
A：ランプ，B：カメラ部，C：キャップ．D：本体側のカメラあるいはレンズとの接続部，E：関節部，F：フィルム取り付け部　（著者撮影）

現像済みのフィルムで，フィルム先端の穴を胃カメラのフィルムリーダーに引っ掛けて撮影操作を行う．Ⅲ型胃カメラでは 1 本のフィルム上に 28 コマ撮影できた．

図 17-9 は先端カメラ部で，A がランプ，B がカメラ部，C がキャップで，D は本体側のカメラあるいはレンズとの接続部，E が先端関節部分，F がフィルムリーダのフィルム取り付け部である．

ネジ込みの関係から，実際にはこの図に示すような順番でランプ（A），カメラ

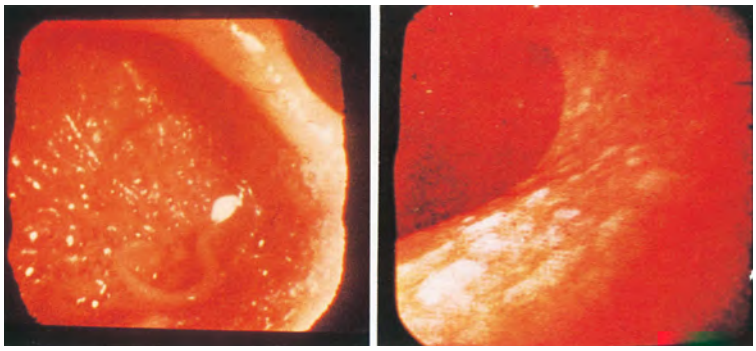

図 17-10　ガストロカメラⅢ型撮影像
a：胃回虫症，b：萎縮過形成性胃炎

部（B），キャップ（C）は接続できない．この写真はカメラ部とランプがまだ自由に交換できないランプ交換のみが可能な後レンズ型の胃カメラと思われるが，図中の A，B の位置関係は逆になっている．すなわち図中の A，B，C のネジを見ると A には雌ネジ部分がなく，A，B はこの図の順には絶対に組み立てられない．またキャップ（C）は雌ネジであって，これでは B と C を接続できるわけはない．すなわちこの図は自由に交換できる以前の機器であるが，カメラ（B），ランプ（A）の位置関係は，この図とは逆が正しく，カメラ部（B）がもっとも口側で，それに A を接続し，A の肛側に，キャップ（C）を接続したと思われる．

先レンズ型，後レンズ型と自由にカメラ部とランプを交換できるようにするには，A の肛側のネジを雌ネジとし，C のネジを雌ネジでなく雄ネジにすれば，A，B の順序は自由に変更できて，先レンズ型でも，後レンズ型でも任意に選ぶことが可能となる．**図 17-10** は当時の撮影像で a は胃内回虫症，b は萎縮過形成性胃炎の症例である．

図 17-11 は手元操作部で，a は表面，b が裏側である．⑲ がフィルム巻き上げノブ，⑳ がフィルムコマ数表示，㉒ が AD レバーで A にすると二重露出を防止できた．㉓ が撮影のためのランプの点滅スイッチである．裏面の ㉔ は先端アングルのノブで up，down，さらに第 2 関節の屈曲もこれで行った．㉗ は AR レバーで，撮影時には A とし，フィルム抜去時には R とした．フィルムを取り外すときは，R として暗室でフィルムを手指で引っ張って引き出し，リーダーが胃カメラ先端から出たところでフィルムを外すようにした．㉚ は送気のための口金で，二連球をここに接続した．㉑ は電源コードの接続部である．

装置一式にはモノクロフィルム現像のためのタンクが付属していた（図 17-6）．図では ⑧ のタンクの手元にゴム球が付いているが，フィルムの現像，定着，水洗に当たって，このゴム球をスポイド式に操作することで液の出し入れができ，一連の操作の容易さをはかった．しかしこの装置が発売されたころは，すでにカラー



a | b

図 17-11　ガストロカメラⅢ型操作部
a：表，b：裏
⑲ フィルム巻き取りノブ，⑳ コマ数表示，㉑ コードプラグ，㉒ AD レバー，㉓ ランプ点滅ボタン，㉔ アングルノブ，㉕ アングル目盛り，㉗ AR レバー，㉚ 送気口金

フィルムが使えるようになっていたため，実際にはこの現像タンクはほとんど使用されなかった．また電源 ⑬ もさらに改良され，電源トランスにランプの光量テスト用照度計も組み込まれ，照度の落ちたランプの交換の目安とされた．

なおⅢ型ではⅡ型に比べ故障の頻度は少なくなったが，それでも故障は多く，そのおもなものはアングルワイヤーの切断，フィルムリーダーの引っ込み（前述のごとくこれは医師自身の手で修理可能とはなった），アングル部分のゴムカバーのピンホールによる水漏れ，照診・撮影ランプの不良等々であった．

ガストロカメラⅣ型

さらに昭和 34（1959）年 11 月にはⅢ型を改良し，内部分解機構を廃止しフィルムリーダー巻き戻し機構を組み込み，操作部のノブを逆回転させることで，フィルムリーダーの巻き戻しを可能とし，フィルムゲートを装着したⅣ型が発売された．この器種では，キャップ，ランプを含む先端カメラ部の外径は 12.7 mm でⅢ型と変わらないものの，長さが 41 mm と短くなり，ランプは小さくなってランプだけを単独に交換できるようになった．なおⅡ，Ⅲ，Ⅳ型ともカメラ部の手元側に空気送入口が設けてあって胃内への空気送入はここから行った．このⅣ型の出現でガストロカメラはいっそう使いやすいものとなり，その普及に拍車をかける結果となった．なおガストロカメラは前章でも述べたが，そもそも商品名で，ガストロカメラも胃カメラという名称もともに同意義に用いられてはいたが，次第に胃カメラという名称のほうが広く使われるようになってきた．

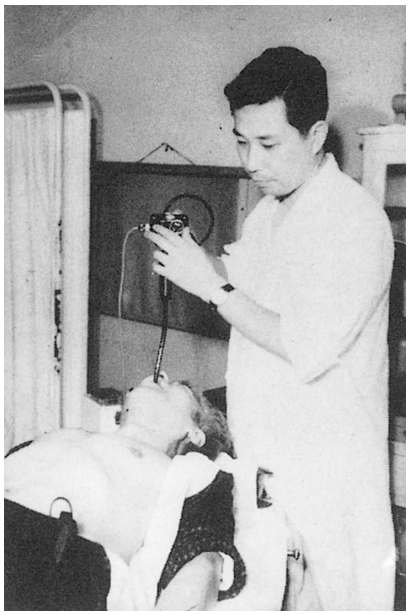

図 17-12　胃カメラの撮影風景
術者は著者．（昭和 34 年頃）

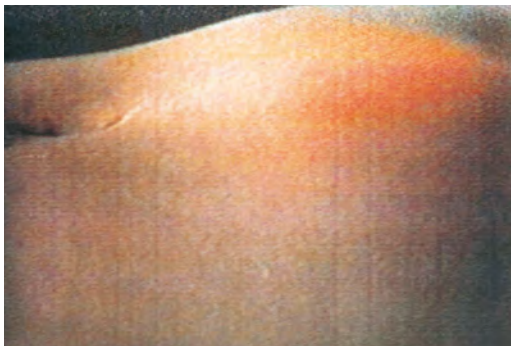

図 17-13　撮影時の腹壁の光の状況
この光を参照しつつ撮影を行った．

図 17-12 は当時（昭和 34 年頃）の胃カメラ撮影風景で，暗くした部屋で実施し，患者の体位は仰臥位とし，腹部を十分露出させて，**図 17-13** のごとく腹壁を通して見える光を参考に手元操作部のノブを操作して目的部位を撮影していく方式で実施していた．胃カメラの挿入は通常左側臥位で行い，次いで挿入した状態で体位を変換し仰臥位として検査を実施したが，時には始めから仰臥位のまま挿入することもあった．

なお胃カメラフィルムの画像はその後のファイバースコープ，電子スコープとは違って，時計方向に 90° 回転させた状態，すなわち体部が右側，前庭部が左側，前壁が上方，後壁が下方となるような位置関係でフィルム上に写された．したがって胃角の近傍にカメラ部があると胃角は縦位置に現れ，胃カメラを反時計方向に捩って撮影すると前壁が広く，胃角は斜めとなり，時計方向にひねると，後壁側が広く写り，胃角は逆方向に傾くように写し出された．種々の検討会，あるいは学会発表などもこの位置関係で論じられた．

胃カメラ研究会

胃カメラの進歩発展に胃カメラ研究会の果たした役割は大きい．胃カメラ研究会は田坂を会長とし，当初﨑田，芦澤，城所，今井に加えて高橋，林田が幹事となって運営された．

まず昭和 29（1954）年 10 月に研究会準備会が発足し，第 1 回胃カメラ研究会は昭和 30（1955）年 1 月 29 日に東大分院外科が当番で開かれた[12]．当日は胃癌を中心に，東大田坂内科，東大分院外科，徳島大高森内科，京都府立医大，市立岡谷病院からの報告があり，さらに昭和医大村上の特別講演，東大美甘内科（その後第二内科）常岡による胃鏡に関する特別講演があった．この講演では胃鏡の経験とともに胃鏡からみた胃カメラに対する批判，将来の展望などが述べられた．第 2 回研究会は昭和 30（1955）年 6 月 25 日田坂内科が当番となって，主として撮影法に関する検討を主題として開催された[13]が，発表施設は東大田坂内科，東大分院外科だけで，他の施設からの発表はなかった．当時の胃カメラの実情をよく示す事実であろう．引き続き第 3 回は昭和 31（1956）年 2 月 4 日東大分院外科，第 4 回は昭和 32（1957）年 6 月 29 日田坂内科が当番で行われ，この回より村上（昭和医大），三辺（慶應大），有賀（日大）が幹事に加わった[14]．この回では 15 題の発表があり，参加者は 150 人に近く，第 5 回は昭和 33（1958）年 1 月 18 日昭和医大で開かれ，発表演題 16 題，出席者も 200 名を超えた[15]．続いて第 6 回[16]は昭和 33（1958）年 9 月 20 日日大有賀内科が当番で日大歯学部講堂で行われ，参加者は講堂にあふれた．このときの幹事会でこの研究会が学会に発展することが決まり，第 1 回胃カメラ学会総会が田坂会長のもとに昭和 34（1959）年 6 月 23 日に開催された．当日の演題数は 44 題にのぼった．

図 17-14 は東大医学部本館大講堂で行われた第 1 回総会で，挨拶しているのが田坂会長である．学会のその後の歩みについては章を改めて述べてみたい．



図 17-14　第 1 回胃カメラ学会総会
挨拶する田坂会長．（昭和 34 年）

胃カメラ診断学確立草創期の苦労

前述のごとく東大田坂内科での胃カメラの研究は，機器の故障対策とともに，撮影術式の完成，さらに胃カメラ撮影像と手術例との対比を積極的に行い，胃カメラ診断学の確立に向けられた．しかし新たに胃カメラ診断学を打ち立てることは決して簡単ではなかった．研究室の研究主題の一つが胃炎の診断，胃炎の経過であったため[10),11)]，胃癌，胃潰瘍などの主病変のみでなく随伴した胃炎の細かい胃カメラ所見を，摘出された肉眼標本について詳細に比較検討することが第一段階であったが，胃の複雑な立体形状から胃カメラフィルムに写っている主病変以外の部位を摘出肉眼標本上に正確に同定することがきわめて難しかった．また送入空気量の多少で胃カメラ所見が大きく変わり，さらにレンズと対象との距離，角度の如何により胃カメラ所見が非常に変化することも，まったく未知の領域であって，フィルム上の所見を摘出標本について正確に比較検討することをいっそう難しくした．検討がかなり進んだ段階でも，所見を誤って判断し，誤診した症例も当時かなりあったことと思われる．

しかしもっとも困ったことはわれわれ内科側と外科側との認識の違いであった．われわれが胃カメラ所見から自信をもって比較的早い時期の胃癌と診断し外科に送っても，開腹して胃の外部から触って病変らしきものがわからないと，そのまま病変はないとされて，手術は中止され，閉腹されてしまったことも再々あった．あまつさえ内科はまた誤診をしたと繰り返し非難された．しかしこのようにせっかく手術に回りながらそのまま閉じられた症例のなかから，後になって進行した胃癌が何例か経験された．この結果早期の胃癌では開腹時に胃の外部から触っても病変の存在はまったくわからないことが次第に判明し理解されるようになってきた．当時は胃癌は胃壁を表から触ってみれば必ずわかるもので，触ってわからない胃癌はないと思われていたのである．そのためわれわれが胃カメラを始めて数年の間は，胃カメラで診断をつけても外科を説得して手術してもらうのが大変な仕事であった．しかし東大に二つあった外科の教室の一方が，「内科がそこまで言うのなら手術しましょう」と，胃の表から触っても存在がまったくわからない症例でも積極的に切除に踏み切ってくれるようになった．その後は診断学は急速に進歩し，胃カメラで早期の胃癌の診断が自信をもってつけられるようになった．その後早期胃癌の実態が判明しその診断学が完成した後では，もちろんどちらの外科もわれわれの診断を信用してくれるようになったが，胃カメラの草創期にはそのような苦労もあった．

ガストロカメラ推進連絡会

一方当初の胃カメラが機械的に不満足極まりなく，あまりにも故障が頻発したことから，撮影術式，診断学の完成に向けた努力以上に機器の故障対策が大きい課題であった．

頻発する故障の対策として昭和 29（1954）年夏より医師と技術者の意見交換，検討の場として，田坂内科側から渋る会社側を説得して田坂内科とオリンパス社との間で毎月定期的に故障対策委員会が開催されるようになった．この会はさらに昭和 32（1957）年からはガストロカメラ懇談会と名称を変え，毎月 1 回故障対策，装置の改良などに関して検討が進められた．この会はその後田坂を会長として昭和 33（1958）年 11 月よりそれまでの開催会の番号をそのまま踏襲し第 15 回よりガストロカメラ推進連絡会となった．この会の設立は，「胃カメラなど止めたい」と嫌がる会社側をなんとか説得し，とにかく機器を改良して使えるものにするのが大きい目標であった．その結果この会での討議をもとに前述した昭和 34 年 11 月のガストロカメラⅣ型の完成を見るまでに至った．この推進連絡会は当初東大田坂内科とオリンパス社だけの会合であったが，その後次章で述べるガストロカメラⅤ型の完成後 1 年ほど経過した第 42 回推進連絡会〔昭和 36（1961）年 11 月〕よりは，﨑田の英断でより多くの医師の意見を反映させたいという意向で東大分院外科も加わった．さらに胃カメラの改良，普及が進むとともに，加わる施設を増やし，次第に全国的な規模の会へと発展し，昭和 52（1977）年 10 月には第 122 回を開くまでに至った．著者は昭和 30 年の入局以来この会の記録係を務めてきたが，この会はその後さらに発展し，医師側の意見を積極的に取り入れるようになって消化管内視鏡発展の原動力となった．現在この会は形を変えて内視鏡発展のための全国的な規模での医師側と会社側との技術的懇談の場として機能している．

胃カメラ開発当初の会社側の状況

胃カメラの開発改良に当たって，当時医師側と技術者の関係は，まったく個人的なつながりで，医師と技術者が一対一の立場で協議し改良を進めていった．ガストロカメラⅡ型からⅢ型，さらに改良されⅣ型となったガストロカメラの発展は前述したが，その間に東大の医師側とオリンパス社の技術者の間でどのような形で開発改良が続けられたか，もう少し詳細に述べてみよう．

現在では新しい内視鏡の開発，改良は，医師側の要望，意見が土台にあるものの，いわばメーカー主導で，新しい着想から周辺科学技術の発展を取り入れて設

計され，でき上がった試作品を医師が試用して，具体的な問題点を取り上げ，さらに改良が繰り返され，最終的な製品となって市場に出るという過程を経ている．たとえば内視鏡として現在主流となっている電子スコープあるいは超音波内視鏡などは，電気的な面などあまりにも構造が複雑で，専門的な開発・改良はもはや医師の手に負えない．これらの新しい機器について使ってみての具体的な問題点の指摘はもちろん医師が行うにしても，その開発，改良，発展は技術者主導で行わざるをえない．

しかしガストロカメラがⅡ型からⅢ型，Ⅳ型さらにその後の開発改良が行われた当時の事情は，今とはまったく違っていた．当時は新しい機器の開発・改良はまず医師のアイデア，意見，要望がほとんどすべてといっても過言でなく，それを技術者が具体的な形になるように努力し，それをまた医師側から改良すべき問題点を探し，医師と技術者とが一緒になって解決に当たって，より良いものを作っていくという経過で開発・改良が行われてきた．すなわち医師の立場からの問題点の提起，具体的な改良点の要望を主たる原動力として機器の開発，改良が行われたわけで，当然技術者の立場は，個々の問題点を技術的にどのように解決していくかということに絞られ，いわば従の立場であった．このように当時の胃カメラの発展，改良に当たって医師の役割，立場は非常に強いものであった．言い換えれば当時はまだまだ機器もシンプルで，技術的には素人である医師でも，どこをどのように改良していけばよいのか具体的な問題点，改良点の指摘が可能であったといえる．

さてこのような胃カメラの開発，改良の初期の段階で，当時の胃カメラの技術者は社内でどのような立場にあったのであろうか．もともと胃カメラの開発・改良は社内ではまったくのお荷物扱いで，当然社内で胃カメラの製造，開発に関係した社員の数はきわめて少く，3，4 名にすぎなかったといわれている．この頃胃カメラの製造修理を一手に引き受けていたある組み立て技術者の述懐によると，「東大田坂内科で胃カメラの臨床研究が積極的に始まると，多発する胃カメラの故障で，医師からは絶えず叱責と修理依頼の電話が殺到し，修理に追われ，一刻も早く田坂内科の医師の元に届けるだけで精一杯で，本来しなければならない改良にはまったく時間が割けなかった．当時の状態を，胃カメラに関係のない社内の一部の人々は修理してもすぐまた戻ってくるので，内燃機関のピストン運動にたとえて，ガストロピストンと揶揄され，『こんな仕事は止めてしまえ』とも言われ，四面楚歌の状態であった．なんとしてもこの汚名を一刻も早く返上したいと思っていた」と述べている[17]．われわれ医師側も大変であったが，担当した技術者も大変な苦労を重ねたのである．

問題点の技術的解決

初期の胃カメラでもっとも問題になったのは，前述のごとく撮影中のフィルムの切れ，巻き上げに関する故障，先端あるいは関節の被覆ゴム部からの水漏れ，本体の追随性の不十分，先端関節の作動角度の不十分などであった．具体的な問題点とその解決策を前述した記述と若干の重複をいとわず述べてみよう．

1．撮影操作の簡略化

ガストロカメラⅡ型では，撮影操作であるランプの点滅をガストロカメラ本体でできず，電源トランスに設けたスイッチを本体操作とは別の医師が，術者の合図で開閉して撮影を行っていた[18),19)]．Ⅲ型になって本体上部の操作部にスイッチが組み込まれ術者１人でフィルムの巻き上げ，関節の up，down 操作，撮影操作が可能となった．これにより検査は非常に容易に行えるようになった[18),19)]．

2．フィルムのリーダーからの外れ

初期のガストロカメラでは，本体が強く屈曲しフィルムに撓みを生じるとフィルムが容易に外れた．当初フィルム取り付け部はただリーダーの先端を細くし折り曲げただけで，ここにフィルム先端に設けた穴を引っかける構造であった．もちろん巻上げに際し抵抗もなくフィルムが弛まなければ，何も問題はなかった．しかし本体が屈曲しフィルムに撓みがでると，リーダー部で容易に外れた．撮影時には時としてガストロカメラ本体はかなり強く曲がるので，しばしばフィルムが外れたわけである．このための対策として，リーダーのフィルム固定部を単なる先端の折り曲げでなく，リベット方式とし，フィルムの固定を十分行うことで，検査中のフィルムの外れを防止できるようになった[18)]．

3．フィルムが切れたときの対策

ガストロカメラ本体内には送気のためのパイプ，ランプのための電線，さらに先端関節の屈曲のための作動ワイヤーが入っている．ガストロカメラⅡ型，Ⅲ型では，これら内部構造の間隙を縫ってフィルムを巻き込む構造であった[17)]．このため巻き上げに際しフィルムの受ける摩擦抵抗はきわめて大きく，とくに本体の強い屈曲時，あるいは胃内で湿度が上がったときにはいっそう抵抗は増大し，しばしばフィルムは先端のリーダー固定部である穴の所で容易に引きちぎれた．もちろんある程度撮影操作が済んでいる場合は切れたフィルムはそのまま引き抜けば現像可能なものの，早い段階で切れてしまうとまったく撮影はされないわけである．このようなフィルムの切れは，本体を伸ばした状態での机上実験ではまっ

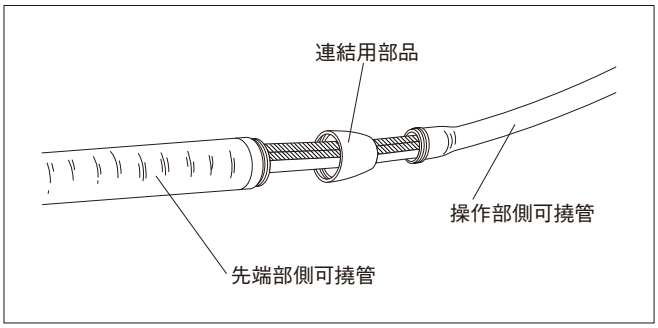

図 17-15　ガストロカメラⅢ型の分解修理可能な本体可撓部構造

たく起こらず，臨床例に使って初めて致命的な重大な問題点であることが判明した．またリーダーの引き出しはフィルムを接続した状態でフィルムを引っ張って行う機構のため，いったんフィルムが切れると，リーダーの巻き戻しは不可能で以後使用不能になってしまった[17),18)]．フィルムをフィルムリーダーに接続しないまま巻き取りノブを誤って動かしても同様な状態になったが[17),18)]，これは講習会で講習生がよく起こす過ちであった．またフィルムが，可撓管内で本体内の内蔵物に引っ掛かって出てこない事故もしばしば起こった．この対策として，Ⅲ型では，医師自身の手でカメラの一部を簡単に分解できるようにし，修復できるように改良された．ガストロカメラ本体可撓部の長さは約 80 cm であるが，この中で実際にフィルムが巻き込まれるのは先端より約 30 cm くらいの範囲である．そこで操作部に近い本体可撓部の外径を 7，8 mm くらいと細くし，フィルム巻き上げ不良が発生した場合は外径約 12 mm の先端側本体可撓部と細い部分を連結する連結用部品を外し，先端関節に近いネジ込みとなっている本体可撓部を回転させて太い可撓部を動くようにし，この部分を操作部側の細い本体可撓部の上にずらし，内部を露出して，内蔵された送気パイプ，電線，ワイヤーなどの配列を整え，フィルムリーダーを指で先端にまで引っ張り，さらにちぎれたフィルム断片を取り除くことができるように改良された（**図 17-15**）[17)～19)]．姑息的な方法であったがこれにより従来もっとも多かった故障がなんとか医師自身の手で修復可能となった．この改良により初めてガストロカメラは実用になったともいえる．

4．ガストロカメラ内部の水漏れの対策

ガストロカメラ先端部で水漏れが生じ，フィルムが濡れて撮影不能になることがしばしばあった．ランプ，カメラ部はネジ込みで本体に接続しているが，この部で水漏れが生じ，フィルムは水浸しとなり，まったく撮影像は得られないことがしばしば起こった．とくに嘔吐反射が強かったり，胃の上部に溜まった胃液中に先端が突っ込んだ場合によく発生した．机上で計算された以上に本体内にかな

りの圧力がかかることが当時わからなかったのである．この対策として簡単なことではあったが，ネジの部分に気密性をもたせるためグリースを塗ることで解決できた．今考えると何でもないことであるが，それはそれで当時は大問題だったのである．関節部を覆うゴムの劣化による水漏れもしばしば起こったが，材料の厳選，定期的な交換などでこれも解決された．

5．本体被覆部の改良

本体を捩ってもその捩れが先端まで正しく伝わらず，結果としてレンズの視方向が思った方向に向かないという本体の追随性に難点があった．また挿入操作を滑らかにするため，さらに操作中の動きに対する本体表面の平滑性も苦痛防止のために必要であった．しかもその一方で胃カメラ先端部が胃の中で胃壁を強く圧迫しないよう本体全体としての柔軟性も期待された．また先端関節部の作動の確実性も当然望まれた．ガストロカメラⅡ型では古くなるとアングル操作のワイヤーが緩み，アングルの動きが不具合になった．このような問題点を解決するためⅢ型では，本体の被覆部は，本体の強度，柔軟性，追従性，水密性，平滑性を確保し，かつ長軸方向の伸縮を防止し，さらに内径を大きく外径を細くするため，Ⅱ型で行われていた金属製ベローズに塩化ビニール被覆を施した簡単な構造を改良し 3 層構造とした．**図 17-16** のように，内側はフレックスと呼ばれる厚さ 0.3 mm の金属リボンをコイルバネ状に巻いた構造とし，その外側にブレードと呼ばれる金属ワイヤーを網目状に編んだチューブをかぶせ，さらに最外側をビニールチューブで被覆した．この構造によってフレックスで外力に対する強度をもたせ，ブレードで本体を捻ったときにその動きが先端まで追随できるようにし，ビニールチューブで水に対する気密性と表面の滑らかさを確保できるようになった．なおこの本体の構造は，その後のファイバースコープさらに電子スコープでも踏襲されている．

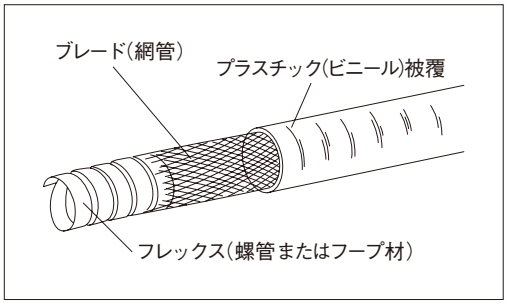

図 17-16　ガストロカメラ本体可撓部の基本構造

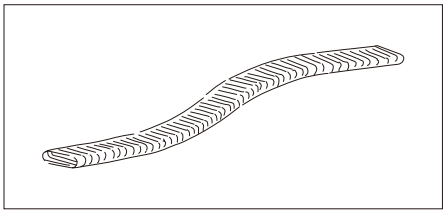

図 17-17　ガストロカメラⅣ型のフィルムゲート

6．巻き戻し機構の採用

昭和 34（1959）年 4 月からは需要の増大に伴い社内に新たに設計，生産，アフターサービスまでを一貫して行うガストロ課が新設され，人数も合計 9 名になった．これにより修理だけでなく改良作業が進むようになった[17]．この態勢でガストロカメラⅣ型が作られた．Ⅳ型でもっとも改良されたのはフィルム巻き戻し機構が組み込まれたことである[17),18]．従来の機構では本体内部でフィルムの受ける抵抗は予想外に大きく，フィルムが通る専用のトンネルの作製が検討されたが，解決は簡単ではなく，技術者の種々の試行錯誤，悪戦苦闘があった．最終的に本体内部の狭さもあって，矩形状に巻いたフィルムゲートを用いることが検討され，**図 17-17** のような矩形状に密着して巻かれたコイルバネを使ったフィルムゲートが本体内に内蔵され，この中をフィルムリーダーが通るように改められた[17]．これにより，本体が強く屈曲してもフィルムリーダーはゲート内を容易に移動し，本体の屈曲時にもフィルム巻き上げの抵抗は少なく，フィルムを装着していない状態でも巻き取りノブを反転させればリーダーの巻き戻し操作が可能となって故障は激減した．またランプの光量も大きくなって，さらにランプ交換が容易となり，水漏れ対策，接点の接触不良をなくすようにも改良された．これによりようやくガストロカメラも製品としての価値を確立できたといえるようになった．

胃カメラの普及

ガストロカメラが東大田坂内科で使われ始めた頃，ガストロカメラは全国的にどのくらい使われていたのだろうか．学会誌 Gastroenterological Endoscopy に会社側の資料が掲載されているので，初期の胃カメラの年次ごとの発売台数を見てみよう[20]．**図 17-18** に見るごとく昭和 27 年 12 台，昭和 28 年 10 台，昭和 29 年 5 台，昭和 30 年 10 台，昭和 31 年 22 台，昭和 32 年 67 台，昭和 33 年に至ってやっと 102 台である．

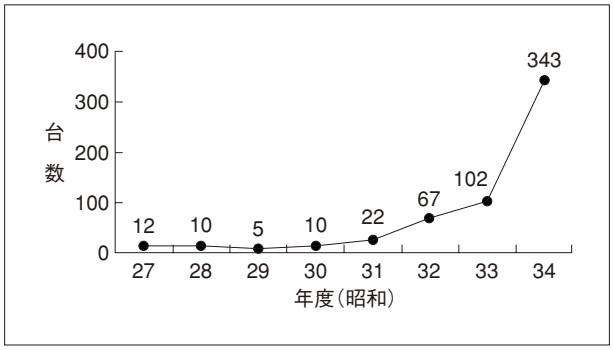

図 17-18　初期の胃カメラの普及状況〔文献 20）より〕

いかに普及していなかったかよくわかろう．当初の機器の不備，故障の連続と撮影を行ってもうまく撮れなかったのが普及しなかった主因である．昭和 32 年，33 年に至って急速に増え始めたのは製薬メーカーのエーザイ社が，当時同社の潰瘍薬メサフィリンの大口需要先の全国主要施設にガストロカメラⅢ型を毎月 2 セットくらいずつの頻度で研究用資材として寄贈し始めたことが関係している．またそれ以後の増加は健康保険の適応が取れたことによる．ちなみに全国で胃カメラ台数が 1,000 台を超えたのは昭和 35（1960）年春で，これを記念して 1,000 台記念の会が催された．また 1 万台を超えたのは昭和 41（1966）年 12 月であったという．

初期の学会での発表状況

当初は消化器系の学会としては日本消化機病学会（現在の日本消化器病学会は当時この名称であった）だけであった．この日本消化機病学会，さらに胃カメラ研究会で胃カメラについての発表が増え，また機器の改良が行われ使いやすい機器が出現するとともに，胃カメラを実際に使う施設も徐々に数を増し，当初胃カメラの診断価値に批判的であった人々も次第にその価値を認めるようになってきた．とくに昭和 33（1958）年に田坂，芦澤により胃カメラがアメリカの学会に紹介され[21),22)]，現地でその美麗なカラー写真が注目を集めたのを契機として，国内でも胃カメラに対する関心が急速に高まり，学会での発表演題も急速に増加した．他のすべてのことにも共通することであるが，海外で注目されないと国内では反響がないという例のパターンがここでもみられる．しかし胃鏡の専門家からの反発も強く，著者も当初内科学会地方会での発表に対し，「胃カメラで胃炎の診断などできるわけがない」と軟性胃鏡の専門家であった座長に決めつけられた不愉快な思い出がある．

田坂内科における講習会

胃カメラによる胃疾患の診断をより広く普及し，実際の臨床の場で役立たせようと，胃カメラの撮影法，読影法を中心に田坂内科において講習会が企画され，第 1 回は昭和 34（1959）年 4 月，第 2 回も同年，以後も引き続き何回か行われた．初期の参加者には，現在各地で活躍されている，あるいはすでに引退された高名な方々の名前がみえる．この講習会は全国各地から応募された方々で，1 回につき 8 名内外の方を受け入れた．研修場所は東大田坂内科医局で，講師は田坂内科 8 研の全員が担当した．研修期間は 1 カ月で，午前中胃カメラ撮影の実習，午後は講義で，胃カメラ撮影技術と胃カメラ診断学をマスターし，終了時には独

図 17-19　胃カメラ講習会の終了パーティー風景
前列中央田坂，2 列目右端芦澤，2 人目﨑田，左端田中．
後列右端丹羽，以下左に日下，大森，内海（昭和 35 年 7 月）

立して検査が実施できることを目標とした．実習の内容は，細かい記録は紛失したが，概ね検査見学を 20 例，検査の介助を 20 例，自身での検査実施を 30 例とし，終了後はそれぞれの施設で後進の方々を指導していただけるだけの技術を身につけていただくようにお願いした．**図 17-19** は初期の頃の胃カメラ講習会終了時の田坂内科の医局での懇親パーティの一コマである（昭和 35 年 7 月）．当時は日本中がまだまだ貧しい時代で，教えるほうも大変だったが，研修の方々は企業の援助があったとはいえ見すぼらしい宿舎と粗末な食事で大変なご苦労があったと思っている．胃カメラの普及にはその効果を信じ，その普及こそが胃癌の撲滅につながるという信念で，せっかく手中にした技術を無償で惜しみなく公開し，積極的な普及活動を行った﨑田，芦澤らの努力もさることながら，それを理解し後援し，積極的に種々の会を組織，主催した当時田坂内科（後 第一内科）教授であった田坂の力が非常に大きい．田坂自身はまったく胃カメラを扱ったことはなかったが，“胃カメラの生みの親は分院の林田助教授（後 保健学科教授），育ての親は田坂教授”と評される由縁である．しかし当時医局内でわれわれ 8 研グループが胃カメラの研究を続けることにはかなりの反発もあった．試験管を振る研究だけが研究者として主流だと思っている人々からは臨床ばかりやって基礎的な研究を何もしていないという非難がかなりあった．形態学的な面に主体をおいた臨床的研究は研究とは思われていなかったのである．胃カメラの臨床研究を遂行するうえでの困難な事情は，ガストロカメラの開発者の宇治の所属した東大分院外科でも同じであった．胃カメラの最初の開発の成功は今でこそ分院外科の大きい業績として書き立てられるが，宇治の回想記によれば，当時医局で決して歓迎されたわけでなく，前述のごとく新聞で取り上げられたこと，さらに対会社との関係で医局，教室主任の許可なく勝手に活動したということで，医局で非難され，非常な苦境に立たされたことが記されている[23]．昭和 29 年に至って前述のごと

く宇治らは朝日新聞社から発明特賞を受賞したが，これとて東大分院外科からの推薦でなく，不遇な宇治を気の毒に思った﨑田の努力で選考委員を説得し受賞に至ったものである．また宇治の回想記には田坂内科での仕事に言及し，扱いにくいガストロカメラを駆使して，改良され，その後の業績を上げた積極性は驚異に値すると述べており，田坂内科でのわれわれの仕事を高く評価されている．実際にご自身苦労されたからこその発言であったのであろう．

さて田坂自身はまったく胃カメラの技術的なことは知らず，当時まだ無給研究生で対外的にまったく力のなかった﨑田，芦澤に頼まれるままに，いわば神輿に担がれた形で，胃カメラの啓蒙運動に乗り出したわけであるが[1),2),24)]，細かいことをまったく知らなかっただけにかえって良かったのかもしれない．当時の不具合極まりない機器，患者とのトラブル[1)~3),10)]を彼自身もし日常的に見たとすれば，おそらく乗り出すことはなかったろう．また彼自身新しいことに非常に興味を示し医局で若い人々が新しいことを始めても妨害することなく，自由にやらせたということもあった．もちろん当時の医学界全体の空気として，成功すればそれがすべて教授である田坂の業績になってしまって，苦労した当事者は報われないということも多かった．それはともかく胃カメラは成功したがゆえに当事者もそれなりに報われたということもある．田坂は胃カメラの開発，普及に対する功績ということで勲一等瑞宝章の栄誉に輝いたが，実際に苦労した﨑田，芦澤をはじめ関係者にはそのような栄誉は与えられなかった．もっとも苦労した﨑田は勲三等瑞宝章を受賞しているが，受賞の理由は胃カメラではなく，筑波大学教授としてであった．もっとも当事者はそのような栄誉を考えて努力したわけでなく，結果は結果で良しとしなければならないのであろう．

なお当時の内科教室の常として，患者の体内に機器を挿入して検査することなどは当然考えられず，絶対権力をもっていた教授のもとで自由にこのような研究ができただけでも当事者は感謝すべきなのであろう．田坂の前任の教授は名教授の誉れ高い臨床家として優れた人であったが，患者を苦しませるようなことはしてはいけないというのが持論であった．もし胃カメラに手をつけた当時，この教授が在籍されていたら，患者を苦しめるということでおそらく胃カメラの研究は放棄を命じられていたと思われる．自由に研究ができただけでも幸せであったと思いたい．

それにしても﨑田，芦澤，さらに彼の下にいた内海の胃カメラの開発，診断学の完成，その普及にかけた情熱は凄まじかった[1),2),24)]．著者などはただ彼らの指導のもとにいわれるままについていっただけである．またこのような努力とともにカラー写真で客観的な診断ができ，しかも資料について経験者の指導を仰ぐことができるという特徴から，胃カメラは実地医家にとっても非常に受け入れやすかったものと思われる．

この点軟性胃鏡に関連した方々はまったくこの面の視点を欠いていた．胃鏡術の普及などということはまったく眼中になかったといってよい．いやあったのかもしれないが，組織的に普及をはかるべきだという考慮はまったくなかった．したがって胃カメラの普及を見るまでは日本では胃鏡の普及はまったく廖々たるもので，ごくごく一部の専門家，好事家といってもよい人々の間で細々と行われていたのみであった．

この点は海外でも同様で，胃鏡の世界で普及が必要であるとして積極的に講習会を開き教育に努めたのは，開発者の Schindler だけであった．Schindler の教科書を見ると普及にかけた彼の努力の跡が読み取れる．Schindler は自宅で 2 週間の講習会を定期的に開いていたが，もっともかなり高額の指導料を取ってはいたようである．それにしても軟性胃鏡が本邦でまったく普及しなかったのは，一つには胃鏡術の患者に与える苦痛が非常に大きく，当然多くの施設で日常的に行われることはまったく考慮の外であったからでもある．なお胃カメラ検査は当初健康保険の対象外で，患者には実費を負担してもらわねばならず，それを納得させるのにもかなりの苦労があった．

昭和 33（1958）年になって健康保険の適用が認可され，胃カメラはいっそう施行しやすくなって，普及に拍車がかかることとなった．さらに昭和 34（1959）年には田坂監修のもとに芦澤，﨑田，田中，内海，森，丹羽に加えて，技術者の桜井が分担執筆した『胃カメラ―その機械の使用法と臨床応用の実際―』が出版されたが[25]，この本は胃カメラ検査の唯一の教科書として反響を呼び[25]（**図 17-20**），


胃カメラ

――その機械の使用法と臨床応用の実際――

田坂定孝監修

分担執筆

芦沢真六　桜井栄一　﨑田隆夫
田中勝次　内海　胼　森　桃伸
丹羽寛文　（執筆順）

緒方書店
発行

図 17-20　最初の胃カメラ教科書[25]

その後何回か版を重ねることとなった．

ガストロカメラの普及とエーザイ社

エーザイ社が同社の潰瘍薬メサフィリンの大口需要施設にガストロカメラを寄贈したことは前述したが，エーザイ社による各施設へのガストロカメラの寄贈は総計 70〜80 セット以上に及んだという．このためオリンパス社も渋々ガストロカメラを作っていたといっても過言でない．当時のエーザイ社のこのプロジェクトの担当責任者であった山岸，手塚両氏の英断に敬意を表する次第である．なおガストロカメラが本数でなくセットとされているのは，当時ガストロカメラは 2 本セットで売られていたからである．すぐに故障するので 1 本では，どうにもならない，やむなく 2 本セットで販売したというのが真相である．なおエーザイ社が胃カメラを多くの施設に寄贈することになった切っかけは，﨑田，芦澤のサジェションによる．

当時エーザイ社は胃潰瘍の新薬メサフィリンを発売していたが，メサフィリンは抗コリン剤，制酸剤，組織修復剤の合剤で，当時としては画期的な薬剤で，田坂内科にもメサフィリンの臨床効果の判定の依頼があった．当時の新薬は発売までの承認は比較的簡単であったが，発売後の詳しい調査が要求されていた．それで田坂内科にも臨床評価の依頼があった．しかしそれまでの潰瘍に対する臨床成績の発表は X 線検査での判定に限られていたが，田坂内科 8 研からの報告は，ガストロカメラによる潰瘍のカラー写真を提示しての臨床効果の発表で，客観的な裏づけのある報告として画期的なものであった．エーザイ社の担当者が，この報告に感激し，ガストロカメラの重要性を認識し，﨑田，芦澤の進言をいれて，このように臨床に役立つものならばと，同社の営業活動の一環として方々の施設に胃疾患の研究用資材としてガストロカメラを寄贈したのである．図 17-18 を見るかぎり，エーザイ社の購入分が当時のガストロカメラの販売数の大部分を占めていたといっても過言ではないだろう．このためオリンパス社もいやいやながらガストロカメラの生産を続けたというのが実情であった．またエーザイ社はその後も営業活動として﨑田，芦澤らによるガストロカメラの全国的な啓蒙運動にも積極的な応援援助を惜しまなかった．各地でのこの講習会は，その後各地での胃カメラ研究会支部ついで地方会に発展していったが，営業活動の一環であったとはいえ，エーザイ社のこの活動がなかったら消化管内視鏡の今日はなかったかもしれない．このことは従来ほとんど知られていないが，胃カメラの普及に果たした役割はきわめて大きく，ここにあえて記す次第である．

胃カメラの本当の発明者は誰か

胃カメラの本当の発明者は誰であろうか（**表 17-1**）？　曲がりなりにも胃内を撮影したのは Schaaf であるが，これは 1 枚だけの撮影で，その後の発展はまったくなく彼を胃カメラの発明者とするのは躊躇する．Henning にしても同様である．Porges and Heilpern の Gastrophotor は胃内の撮影に成功し，それなりに使われたが複雑すぎて実用性はなく，その後の発展はまったくなかった．残るのは Lange and Meltzing の胃カメラと宇治らの胃カメラで，どちらも複数コマの撮影が可能であった．どちらが真の発明者であろうか？　他の領域で発明者とされている人を見てみると[26),27)]，**表 17-2** に見るごとく蒸気機関は Watt とされているが，実際にはその 70 年以上前に Savery の発明がある．これは簡単なものであったが，実用的なものとしては Newcomen の蒸気機関が Watt の 60 年以上前にあった．普及度その他の条件から Watt が発明者とされたものである．

表 17-1　誰が胃カメラの本当の発明者か

Einhorn	Gastrodiaphane	1889 年
Oebermann	食道カメラ	1890 年
Kelling	食道カメラ	1897 年
Schaaf	1 回撮影の胃カメラ	1898 年
Lange & Meltzing	胃カメラ	1898 年
Schrijver	3 方向プリズム式胃カメラ	1901 年
Porges & Heilpern	Gastrophotor	1929 年
Henning	胃カメラ（Wolff 社）	1931 年
宇治ら	胃カメラ（ガストロカメラ）	1950 年
﨑田ら	改良実用化手技の確立	1953 年以降
	紫外線胃カメラ	1959 年

表 17-2　本当の発明者は誰か

	従来の定説		本当の発明者	
蒸気機関	Watt	1774 年	Savery	1698 年
			Newcomen	1712 年
蒸気機関車	Stiphenson	1814 年	Trevithick	1808 年
	（ロケット号）	1829 年		
白熱電球	Edison	1879 年	Swan	1878 年
自動車	Benz	1885 年	Cugnot（蒸気自動車）	1769 年
	Daimler	1886 年		

〔文献 26）より〕

蒸気機関車も Stiphenson の発明とされているが，実際の発明者はそれより前の Trevithick である．営業運転を行った Stiphenson のロケット号の開発ははるかに遅い．しかし普及度，営業運転などの関係から Stiphenson が発明者とされたにすぎない．白熱電球も Edison が発明者とされているが，実際には その 1 年前の Swan である．白熱電球の前にも電気による照明機器はいくつもあって，実際には Edison は 25 番目の発明者だといわれている[26]．Edison が発明王として名前を残しているのは，彼がかなり強引に他人の特許を奪ったり，買ったりして対立者を蹴落としたためといわれているが，電球の発明者とされるのは長時間の発光に成功したこと，さらにそれまでの電球が電源と一対一の関係だったのが，Edison はニューヨークに発電所を作り，同時に幾千という多数の電球を点灯することを可能にしたためといわれている．また自動車は Benz，Daimler が発明者とされているが，その 10 数年前にフランスの Cugnot の 3 輪蒸気自動車がある[26]．車を持った車体にエンジンを搭載したことを重視すれば自動車の発明者は Cugnot となるが，ガソリンエンジンを搭載した 4 輪車と限定すれば Daimler と Benz が発明者になる．またこの 2 名の間でも先取権を巡って議論がある．このような他の領域での事例を考慮すれば，臨床的に使える胃カメラを完成し，実際の臨床面での実用性，有用性，その後の普及度等々を確立した業績を重視するという立場に立てば，胃カメラの発明者は﨑田らということになる．

それは一応別として胃カメラの本当の発明者とは，1 本のフィルムに多数コマ撮影できる方式を最初に作った人といってよいと思う．そうすると胃カメラの真の発明者は Lange らか宇治らのどちらかとなる．ここで改めて両者の胃カメラを並べてみる（**図 17-21**）．a は Lange らの胃カメラ，b が宇治らの胃カメラで，それぞれ上段が内部構造，下段が外形である．レンズとランプの配置が両者で逆になっているが，内部構造はまったく同じで，カセットに詰めたフィルムがあって，カメラがあって，ランプがある．ともに胃内送気のための空気穴もある．フィルムの引き出し方も同じである．そうすると宇治らが胃カメラの発明者というのは無理で，誰がみても真の発明者は Lange らということになる．両者の異なる点は宇治らの機器には関節があること，フィルムの巻き上げを Lange らは指で引っ張るのに対し，宇治らの機器は巻き取りノブで一定間隔で巻き上げるという点だけで，機器としての本質的な違いではない．

Lange らの胃カメラと宇治らの胃カメラの背景をみるとフィルムの発展，X 線検査の発展等々周辺科学の発展が非常に異なっている．もし Lange らの時代にこれらの周辺関連科学が発展しており，さらに彼らの研究をフォローする人があったら Lange らの機器が広く使われるものになったことは間違いない．

発明と改良の違いは必ずしも明確でなく，多くの技術分野では最初の発明を踏まえ，ある改良を加えたことで大きな発展が認められる[26]．胃カメラの分野でも

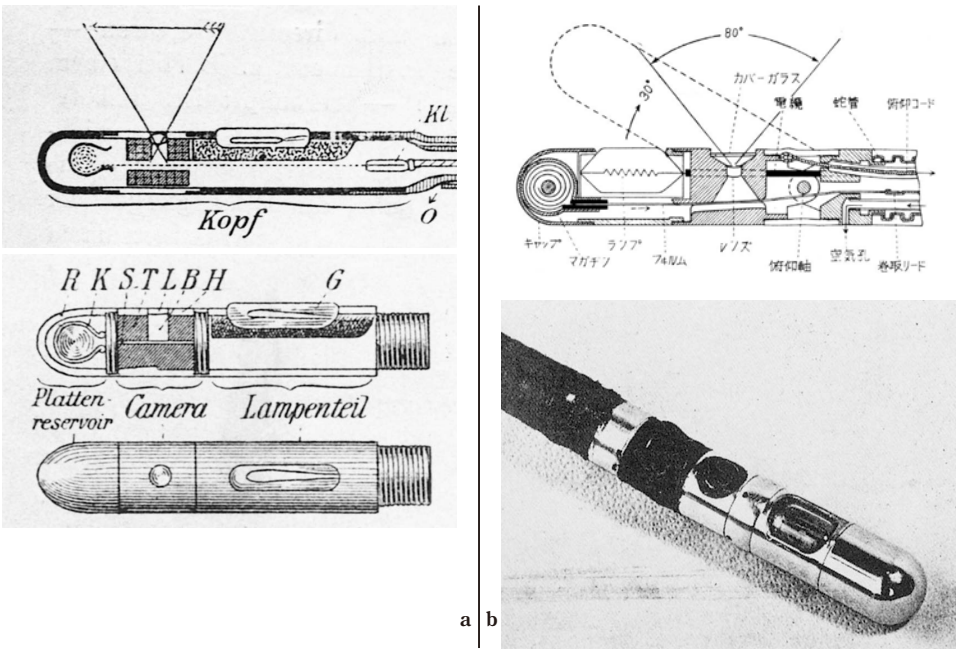

図 17-21　Lange らの胃カメラと宇治らの胃カメラ先端部
a：Lange らの胃カメラ，b：宇治らの胃カメラ

日本国内での開発がなければ，当然その後の日本の胃カメラの発展はなかったわけで，その意味で宇治らの功績は大きい．しかしそれは臨床的にまったく無力でほとんど捨て去られていた．それを取り上げ改良し発展させ臨床的に有用なものとしたのは﨑田らの功績で，その意義は最初の開発以上といえよう．

結論として胃カメラの本当の発明者は Lange らで，宇治らはその改良器を作ったというのが公平な見方であろう．さらにこの不完全な機器を取り上げ，改良を重ねて実用価値のあるものに育て上げた﨑田ら当時の東大田坂内科 8 研の努力はきわめて大きく，その意義は最初の開発以上と考えてよい．その後の胃カメラの改良，発展に関しては，かかわりをもった人はきわめて多く，これらは通常最初の開発を踏まえて継続的，連続的に発展したもので，結果として発明者の特定は難しくなる．しかし条件を厳密にし，どの点をどのように改良し，どのように発展させたのかと特定すれば，発明者の特定は可能となろう[26]．

またこの改良，発展に当たって，医師の創意，意見を具体的な形とした技術者の力は非常に大きい．

NHK「プロジェクト X」について

読者のなかには 2001 年 4 月 18 日の NHK の番組「プロジェクト X」で胃カメラの開発の物語を見られた方が多いと思うが，胃カメラは，決して NHK の放送にあるように，二三の人の努力だけでできたものではない．もちろん最初の開発は偉大で，それにかかわった方々の努力はきわめて大きく，著者らもそのことは高く評価している．しかし当初の胃カメラが不完全極まりなく，臨床的にまったく役に立たなかったのも事実で製作会社すらほとんど見捨てた状態にあった．胃カメラは﨑田，芦澤，内海，丹羽をはじめとする東大第一内科第 8 研究室の著者らのグループの努力で，初めて臨床的に使えるものとなり，その後多くの方々が改良に励み，それこそ血の滲むような努力を重ねてできたものである．

NHK は放送の前に若い担当ディレクターが著者の所にも取材にきたが，その席で著者はドイツで行われた最初の胃カメラの試みと失敗の真相，日本の胃カメラ開発者自身が回想録でも触れ，開発の参考にしたと述べている Gastrophotor についても説明し，日本での当初の機器の問題点，臨床応用の失敗，その解決のためのその後の機器の開発・改良，実用化に向けての多くの人々の努力，業績を詳しく文献を示しつつ説明しておいた．それにもかかわらず放送ではこれらの事実はいっさい無視され，一方的なお涙頂戴的な内容になっていた．

取材に際し，歴史的な事実を発表することが放送の目的でないとの発言があったので，著者も同席した内視鏡製作会社の担当者も，公共放送である NHK であればこそ真実を伝えてほしい，とくに現在胃カメラに始まる内視鏡検査は大変ポピュラーな検査で多くの人が身近に感じているので，ぜひこれが実用化されるまでの多くの人の努力，開発の歴史を伝えてほしいと何回も依頼した．しかし放送された内容は真実からははるかに遠いものであった．

放送後，胃カメラの開発・改良にもっとも苦労された元筑波大学教授で内視鏡学会理事長であった﨑田は NHK 会長に手紙を書き，「胃カメラ開発に関する関係者の一人として大きな不満の念を感じたことを率直に申し上げたい．胃カメラが実用になるまでは，大きく分けて当初の機器の開発と，その後の機器の改良，臨床応用に関するものに二分することができるが，貴社の放送では後者に関するものがまったく無視されている．しかし胃カメラの実用化には後者の努力が前者よりはるかに大きい．われわれ東大 8 研で胃カメラにかかわったものは多数にのぼり，そのなかで共同研究者の内海を過労死ともいえる状況で失ってしまった，胃カメラの実用化には長年にわたる多くの若者の血と汗が流されている．最初の開発のみですべてが成功したという今回のシナリオはかりそめにも胃カメラの正しい歴史を伝えたとはいえない．国営放送である NHK の権威にかけて，近い将来

ぜひとも正しい姿を放送して欲しい」と大変控えめな抗議を NHK 会長宛てに出されている．しかし NHK 会長から返事がなく，担当者から，この放送は歴史を語る番組ではなく，1 人の男の苦闘を描く番組であるという電話があっただけであった．

この「プロジェクト X」はその他の番組でも事実と違うとか，NHK も視聴率だけを気にして真実から遠い放送をするのかとか，かなり辛辣な意見が週刊誌，新聞に何回も掲載され[28)~31)]，夕刊フジでは「プロジェクト X 事実わい曲で NHK 謝罪」という記事もみられる[29)]．無理やり「感動仕立て」を狙ったドラマ的演出やストーリー展開が多すぎるとの批判もあって[31)]，最近ではそのやり方がますます露骨になって「やらせ」批判まで報道されるようになったとの記事がある[31)]．また辞典出版に関する番組では事実と違うということで裁判沙汰まで起きている[30)]．この番組が最近になって中止になったのは当然と思っている．

﨑田は数年前，長い闘病生活の後に亡くなられたが，生前この放送を非常に不愉快に思われ，ぜひとも正しい報道を NHK にはしてもらいたいと繰り返し漏らされていた．しかし再放送でも，まったく訂正されていなかった．公共放送で一般に影響の強い NHK であればこそ，真実を伝える放送内容であってほしいと願っている．

文　献

1）﨑田隆夫：胃カメラ開発（臨床応用研究）の苦心談（Ⅰ）．癌治療・今日と明日　5（2）：33-36，1983
2）﨑田隆夫：胃カメラ開発（臨床応用研究）の苦心談（Ⅱ）．癌治療・今日と明日　5（3）：33-36，1983
3）﨑田隆夫：内視鏡学会事始め．Clinician　28：884-888，1981
4）田坂定孝，高橋忠雄，芦澤真六，岡　繁樹，﨑田隆夫，穂坂博明，岩本　淳，内海　胖，東　健彦：ガストロ・カメラによる胃疾患の診断．最新医学　9：789-805，1954
5）田坂定孝，﨑田隆夫，芦澤真六，内海　胖，田中勝次，森　純伸：ガストロカメラによる胃疾患の研究，第 1 報　慢性胃炎について．綜合臨牀　5：1-9，1956
6）田坂定孝，高橋忠雄，芦澤真六，﨑田隆夫，内海　胖，田中勝次，森　純伸：ガストロカメラによる胃疾患の研究，第 2 報　胃潰瘍と胃癌を中心として．綜合臨牀　5：513-525，1956
7）田坂定孝，高橋忠雄，﨑田隆夫，芦澤真六，内海　胖，田中勝次，森　純伸，丹羽寛文，大森皓次：ガストロカメラによる胃疾患の研究，第 3 報　慢性胃炎の症候並びに組織学的所見について．綜合臨牀　6：1-15，1957
8）内海　胖：慢性胃炎に関する研究―ガストロカメラを中心とした臨床的研究．日本消化機病学会誌　55：103-131，1958
9）田中勝次：胃潰瘍の経過に関する臨床的及び実験的研究．日本消化機病学会誌　56：71-99，1959
10）﨑田隆夫：胃炎および胃潰瘍，胃炎―内科方面（ガストロカメラによる）．日本の医学の 1959 年―第 15 回日本医学会総会学術集会記録　Ⅴ．p.9-23，1959
11）丹羽寛文：慢性胃炎に関する研究―ガストロ・カメラを中心とした経過観察的研究．Gastroenterol Endosc　1：3-23，1959

12）第 1 回胃カメラ（Gastro Camera）研究会記録．臨牀消化器内科　4：199-202，1956
13）第 2 回胃カメラ（Gastro Camera）研究会記録．臨牀消化器内科　4：202-203，1956
14）第 4 回胃カメラ研究会記録．総合臨牀　7：198-205，1958
15）第 5 回胃カメラ研究会記録．綜合臨牀　7：1369-1378，1958
16）第 6 回胃カメラ研究会記録（抄録）．綜合臨牀　8：1-43，1959（抜刷りのため頁が違ってる）本誌の別冊として作られたもので，雑誌本体ではない．
17）深海正治 監，胃カメラ歴史研究会 編：胃カメラの技術物語．めいけい出版，東京，2000
18）丹羽寛文，金子栄蔵，梅田典嗣：胃内視鏡診断学．p.11，南江堂，東京，1975
19）田坂定孝：胃カメラ―その機械の使用法と臨床応用の実際．緒方書店，東京，1959
20）ニュース：Gastroenterol Endosc　2：41, 1960
21）Tasaka, S., Ashizawa, S.：Studies of gastric diseases using gastrocamera. Presented at the annual meeting of the American Gastroscopic Society, Washington, 1958. Bull Am Gastroscop Soc　5：12, 1958
22）学会記事：Gastroenterol Endosc　1：59, 1959
23）宇治達郎：初期のガストロ．Gastroenterol Endosc　1：7-8，1959
24）﨑田隆夫：消化器内視鏡学会創設期の回顧．Gastroenterol Endosc　27：793-802, 1985
25）田坂定孝 監，芦沢真六，﨑田隆夫，田中勝次，内海　胖，森　純伸，丹羽寛文：胃カメラ―その機械の使用法と臨床応用の実際．緒方書店，東京，1959
26）志村幸雄：誰が本当の発明者か．p.34-56，講談社，東京，2006
27）長谷川秀記 編：世界の大発明・発見・探検総解説．p.104-105，110-111，122-123，自由国民社，東京，1981
28）NHK に抗議：「プロジェクト X」の内容で謝罪と訂正を求める．毎日新聞 7 月 23 日，2001
29）プロジェクト X 事実わい曲で NHK 謝罪：夕刊フジ 7 月 25 日，2001
30）NHK がおかしいぞ：サンデー毎日 8 月 12 号，2001
31）渡辺武達：感動仕立ての演出目立つ「プロジェクト X」の問題．京都新聞 8 月 21 日朝刊，2001

第18章 V型胃カメラと紫外線胃カメラ

V型胃カメラ

胃カメラ検査をできるだけ広く実施するには，検査をもっと楽なものにしなければならない．このためには胃カメラをできるだけ細く軟らかくすべきであると考え，田坂内科での研究はこの方向に向けられた．しかし細く軟らかくすれば，性能の低下をきたすとの懸念から，当初会社側からかなり強い抵抗を受けた．

胃カメラをできるだけ軟らかくすれば，患者は楽になるのみならず，カメラ先端の前庭部への誘導もより容易に行えるはずである．事実それまでのⅢ型，Ⅳ型胃カメラは，軟性胃鏡に比べればはるかに軟らかいとはいえ，まだまだかなり硬く，先端が大弯を押すため，深部に入りにくく，この場合は前庭部小弯は胃角の陰になって，この部位の撮影はかなり難しかった．細く軟らかくすれば胃カメラ先端の前庭部への誘導は容易になって，この解決にもつながるはずで撮影盲点も少なくできると考えられたが，細くするために性能が低下することが当時非常に恐れられ，苦痛の軽減をはかることは等閑視されていた．しかし実際に研究室全員が自分自身胃カメラを経験してみて，苦痛が大きいことを実感し，とてもこれでは広く使えないことがよく理解できた．このことより患者の苦痛を少なくし，広く実施するには，できるだけ細く軟らかくすることが何よりも重要であるとの結論に達し，この考えを繰り返し主張してきた．ついに会社の技術者もⅣ型胃カメラを呑んでみて著者らの主張を実体験から了解してくれた．このような次第で細く軟らかい胃カメラの開発が着手され，まずⅣ型胃カメラの口側の細い部分の太さを目標に検討が続けられた．こうしてできた細い胃カメラは集団検診に使えるということで，当初集検用胃カメラと呼ばれた．

図 18-1 はこの器種を用いて初めて集団検診を行ったときの風景である．

しかし結局この器種は，集検用ということではなく，その後Ⅴ型胃カメラという名称で標準型の胃カメラとなり，昭和 35（1960）年 11 月より市販され，一般に広く使われることとなった（**図 18-2**）．

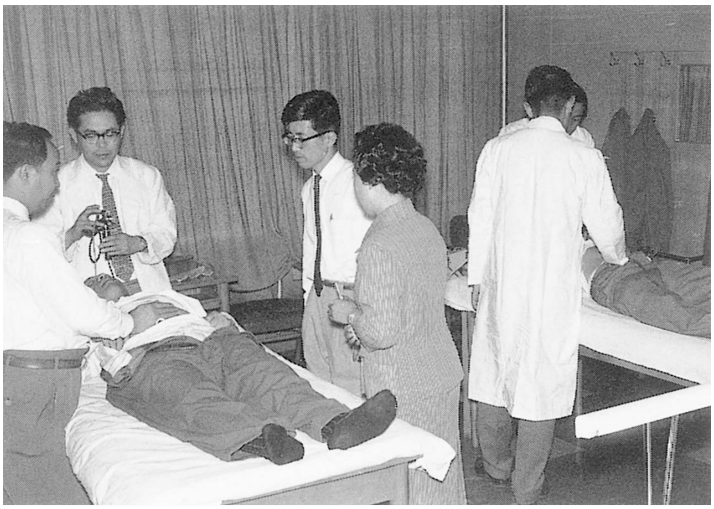

図 18-1　胃カメラによる初回の集団検診風景
術者は内海.（昭和 35 年）

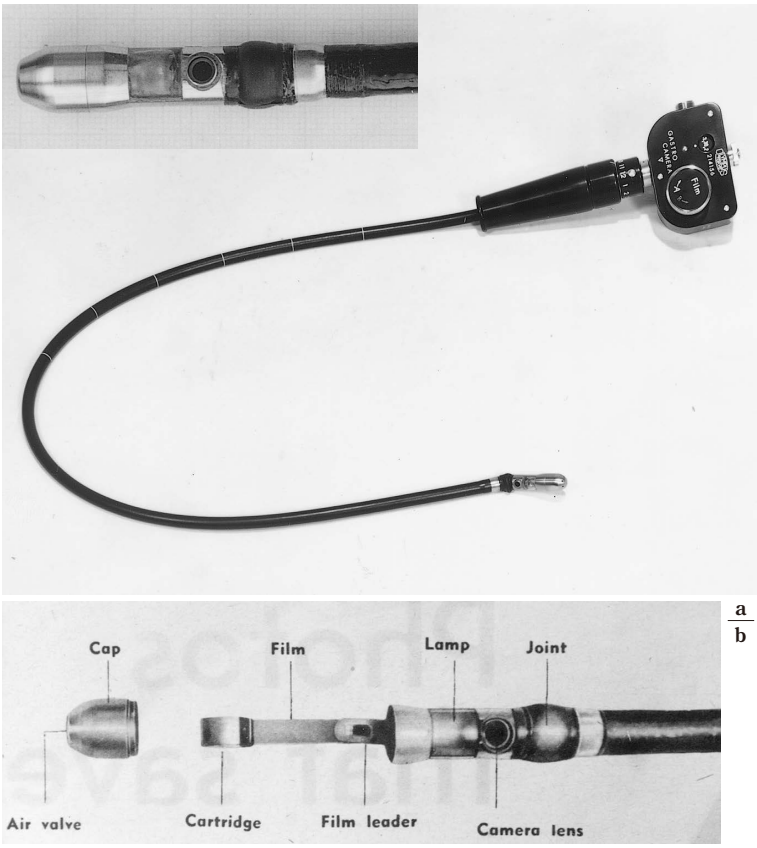

a
b

図 18-2　V型胃カメラ
a：全景と先端部（左上）
b：V型胃カメラ先端部構造

それまでは胃カメラは精密検査用の器械であって，これを細く軟らかくして広くスクリーニングに使うなどとんでもないというのが当時の専門家の考え方であったが，このV型胃カメラの出現により胃カメラ検査はより楽に広く実施できることとなった．ただしこのためには，それに適合した撮影法の再検討が必要となった．事実Ⅳ型からV型に代わった当初はかなり勝手が違い，良好な写真を得るのに，少なからず苦労したものである．

V型胃カメラの先端カメラ部の長さは 43 mm，外径はこの部分だけ若干太く 11.7 mm であったが，本体可撓部の外径は 8.5 mm と細く，フィルムはⅣ型より幅狭い 5 mm 幅のものを使用し，1 本のフィルムに画面サイズ 5×6 mm の画像を 32 コマ撮影できた．なお，先端のアングルは up，down 各 35°の屈曲が可能で，本体内には空気送入のための特別なパイプはなく，蛇管自体を空気送入に使用し，空気は先端キャップ部の空気穴から出る構造で，この内側に胃液逆流防止のための弁が設けられた．このため胃液の中に先端が潜り，嘔吐反射が強かったりすると，当初は弁が十分機能せず胃液の逆流が生じ，フィルムが濡れるなどの不具合が，時たま生じた．しかし間もなく改善され，このような不具合は起こらなくなった．

フィルム巻き戻し機構は，Ⅳ型で設けられていたフィルムゲートは内腔が狭く設置が不可能なため，ランプコード，先端関節の俯仰のワイヤーコードを一緒に熱収縮チューブで包み，その一面をフィルムのガイドにするように改められた．

図 18-3 はこのV型胃カメラによる撮影像の一例であるが，これまでのⅢ型，Ⅳ型の正方形に近い長方形と違って，V型では左右が円弧状で，より横長の画像となった．なお当時の胃カメラは，カメラそのものとしては非常に単純な構造で，レンズは 1 枚の単レンズで，V型胃カメラではレンズの焦点距離は 3.6 mm，画角は 80°で，かつ F17 と非常に絞っているため，焦点深度はきわめて深く，レンズ面から 20～100 mm の距離のものは鮮明に撮影できた[1),2)]．

単レンズのため当然種々の収差があり[3)～5)]，とくに歪曲収差が大きく四角のも

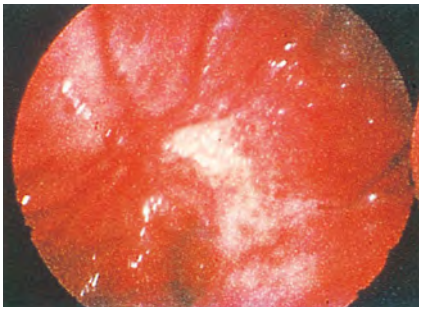

図 18-3　V型胃カメラによる撮影像
早期胃癌Ⅱc.

のは樽型に写るはずであるが，胃内撮影では対象である胃内面は平面でなく，凹面のためこの収差は目立ちにくく実際上はまったく問題にはならなかった．この収差を除去しなくてもすむためレンズの加工が容易であり，かつ画面周辺も明るくできるという利点があった[2]．当然色収差も除去されていないが，レンズ自体の焦点距離がきわめて短く，色収差の発生も実用上はまったく問題にならなかった(注)．

集検用胃カメラ

当初著者らが集検用胃カメラと呼んだものは，結局Ⅴ型胃カメラとして標準的な胃カメラになったが，その後集団検診用にさらにもっと細くしたのがP型胃カメラである〔昭和36（1961）年11月〕．フィルムは4 mm幅を使用し，本体も径5.5 mmと非常に細くなったが，このため撮影枚数は24コマと減少した．この細さでフィルムコマ数増大をはかるため，その後P_{I}型，P_{II}型が作られた．P_{II}型では，フィルム格納部のみがあめ玉状に太くなったが，撮影枚数は36コマと非常に増えた．これらの器種では幅の狭いフィルムを使う関係から画像は横方向にかなり長い長方形となった（**図18-4**）．

このような細い器種が作られた背景には当時麻酔薬として使われたテーカインによるショック死の発生がある．教室では起こらなかったが，全国的にみて1万例について1件ぐらいの発生があったろうか[6]．この当時の麻酔法としては，捲

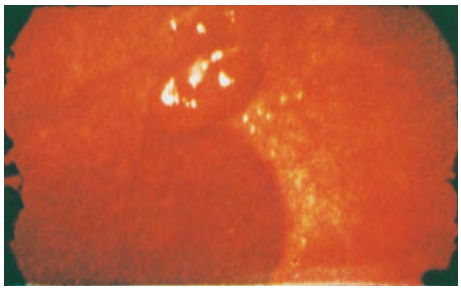

図18-4　集検用胃カメラ撮影像
Ⅱa＋Ⅱc型早期胃癌．

（注）

現在のファイバースコープ，電子スコープの対物レンズは色収差を除去できるようにしてある．このために対物レンズは数枚の接合レンズと単レンズの組み合わせで構成されている．枚数の多いのはレンズが小さく，非球面レンズが使用できないためである．ファイバースコープ，電子スコープの接眼レンズも複数の接合レンズと単レンズの組み合わせで構成されている．

綿子による塗布，スプレーによる噴霧法が主流であったが，これに代わって含嗽法が次第に普及し，このことが麻酔薬の大量投与につながり，事故発生を多くしたと思われる．

麻酔で事故を起こしては集団検診を行っても何にもならない．無麻酔で実施できるくらい細くすべきだという考えが，この器種の開発の根底にあった．

田坂内科ではこれらの細い胃カメラを集団検診に応用し，まず胃カメラ検査を行い，次いで間接 X 線撮影を行う，いわゆる同時併用式胃集団検診をかなり広く実施した[7]．このため胃カメラ検査が，間接 X 線像に与える悪影響をできるだけ少なくするよう，胃カメラ検査後間接 X 線像撮影までの時間などに関し種々検討も加えられた[8]．

紫外線胃カメラ

胃カメラの診断能をより向上させる目的で，Ⅲ型胃カメラを母体に紫外線胃カメラ，蛍光胃カメラも作られた．

そもそも内視鏡検査は光を利用した検査であるが，通常の内視鏡に利用されるのは，可視光で電磁波としてはごく限られた波長域である．しかし写真の技術を応用すれば，350 nm くらいまでの紫外線さらに 1,000〜1,200 nm という広い範囲の赤外線も利用できる．波長が異なれば，それにより表現される像も当然異なってくる．紫外線や赤外線を使えば通常の胃カメラ像とはまったく違った診断的効果が得られるのではないかと考え，これを胃カメラに応用したわけである．﨑田をチーフとする著者らのグループが胃カメラに紫外線の応用を始めたのは昭和 32（1957）年頃からである．

著者らのグループが内視鏡へ紫外線の応用を考えたのは，当時研究室で紫外線顕微鏡を導入し，細胞レベルで癌細胞の DNA の検討を進めていたので，紫外線写真では癌組織と他の部が異なった現れ方をするのではないかと考えたことが端緒となっている．しかし手術摘出標本を用いての基礎的検討で，紫外線（紫外線のなかでも可視光に近い近紫外線）写真では組織の差は写真に反映せず，そのかわり粘膜面の凹凸があたかもホルマリン固定後のごとく非常に誇張されて現れるという予期しない効果が出現した[9)〜12)]．**図 18-5a** は早期胃癌の手術摘出胃の通常光撮影像，**図 18-5b** は紫外線で撮影した像であるが，Ⅱc 病変の輪郭，皺襞の中断が紫外線像では，より明確になっている．また前庭部の顆粒状所見（état mammelonné）も両者に著明な差が認められ，紫外線像では非常に誇張されている．一方，赤外線写真では粘膜表面は一様に滑らかとなって小さい凹凸は消え，病変部も細部が明らかでなかった．これは紫外線では組織の透過性が小さく，粘膜表面で反射される光が多いのに反し，赤外線は深部への透過性が大きく，相対

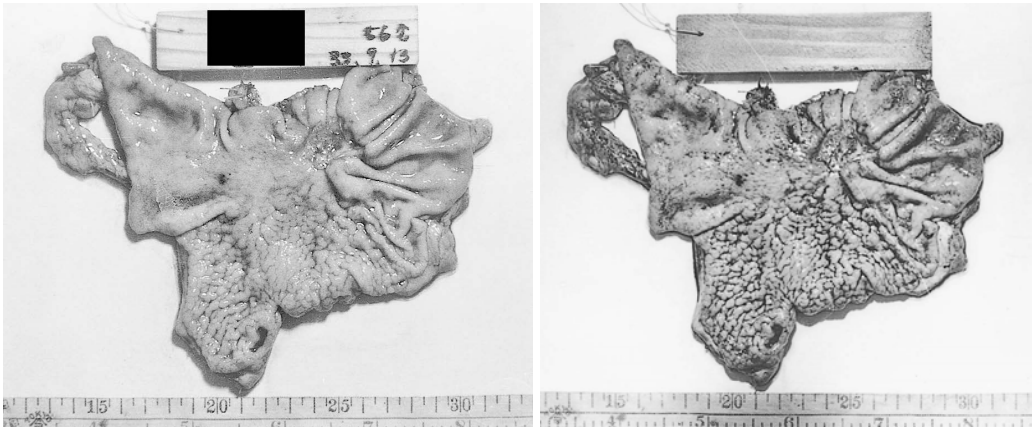

図 18-5　早期胃癌の手術摘出標本
a：通常写真，b：紫外線写真
紫外線写真ではⅡc の輪郭，皺襞の中断が明らかになっている．
前庭部の顆粒像（état mammelonné）も明確に現れている．



図 18-6　光の波長と組織内深達度
R（赤），G（緑），B（青）は光の 3 原色で，電子スコープのフィルターを通った光源の色である．B の左方が紫外線，R の右方が赤外線となる．それぞれの波長の光の組織内深達度を線の長さで示した．下段の写真は舌の裏側の R，G，B での撮影像．波長が短いほど表面構造，表層の血管像が明らかであるが，R では詳細はまったく不明である．

的に表面からの光が少なくなって，これに粘膜内各層からの反射が加わるため，結果として表面の細かい性状が表現されないものと考えられた（**図 18-6**）．口腔内に光源を入れ頬を通す光量を波長ごとに測定した結果でも，赤外線は組織をよく通すことが確かめられている．この現象を胃カメラに応用しようということで，紫外線胃カメラが作られた．

紫外線胃カメラの構造は**図 18-7** のごとくで，Ⅲ型胃カメラを母体に撮影レンズは石英レンズ，光源にはクセノンランプ（ストロボ・ランプ）を使用した．ランプとレンズの前には，可視光カットのためそれぞれ U2 フィルターが装着され，

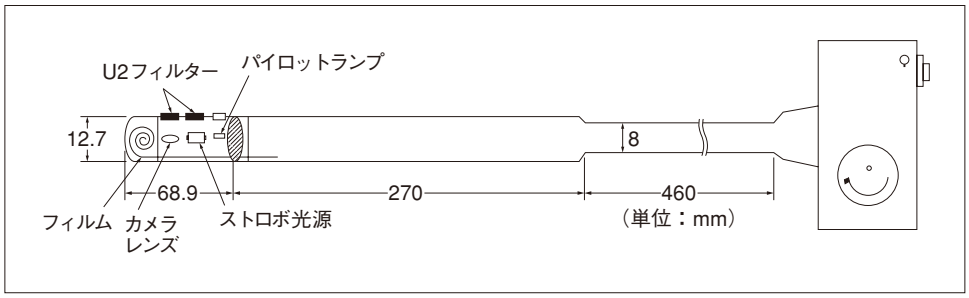

図 18-7　紫外線胃カメラの構造



図 18-8　紫外線胃カメラ
光源の前に U2 フィルターが装着されている．レンズの前にも薄い U2 フィルターがあるが，写真ではわかりにくい．光源と関節の間にパイロットランプがある．

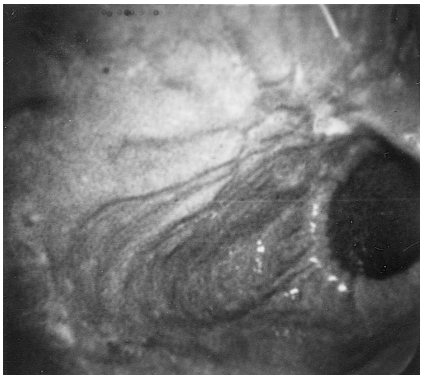

図 18-9　早期胃癌の紫外線胃カメラ像
Ⅱc の輪郭，皺襞の中断，Ⅱc 底部の凹凸が著明に現れている．

さらに胃内でのカメラ位置を知るために，通常の胃カメラのごとく腹壁を通して先端部の光が見えるようにパイロットランプが組み込まれた（**図 18-8**）．**図 18-9** はこれによるⅡc＋Ⅲ型早期胃癌の 1 例で，Ⅱc 辺縁の皺襞の中断，Ⅱc 底部の凹凸が明らかとなっている．

紫外線胃カメラは 300 V という高電圧を使用すること，紫外線自体の毒性もあって危険性が問題となり結局普及はみなかったが，色素法もまだ導入されていない時代で生検という確定手段もなかった当時としては，有用な方法であったと考えている．

紫外線胃カメラは結局普及はみなかったものの，非可視光あるいは特定の帯域の光を診断に利用するという考えは，その後，レーザーの内視鏡への応用をはじめ，大腸ファイバースコープでの赤外カラーフィルムを用いての試みなどに発展し[13]，さらに電子スコープが導入されてからは赤外線電子スコープ，NBI（狭帯域光内視鏡イメージング）という形で実用化した．これについては後章で詳述したい．

蛍光胃カメラ

紫外線を照射すると蛍光の発生もみられる．蛍光は物質が吸収した光エネルギーの一部または全部を光として放出する現象で，通常可視光や近紫外域に励起光のスペクトルがある場合をいう．蛍光の波長は励起光より長いことが多いが同じこともある．組織の差による蛍光の違いを捉えるべく，われわれ東大田坂内科 8 研グループでは昭和 30 年代半ば頃から蛍光胃カメラを試作し検討してきた[14)~16)]．

まず手術摘出標本についての基礎的検討では潰瘍，びらん，出血，白苔のある所では自然蛍光がなく，胃癌でも大多数の例で特異的な蛍光はみられず，術前に蛍光物質を投与した場合でも，増強はみられるものの，蛍光自体の出現状況には変化は認められなかった．**図 18-10** a は手術摘出標本の通常写真，b は蛍光を写真に撮ったもので，自然蛍光は青白色としてみられるが，全般にハレーションがないなどの特徴がみられる．組織欠損部に蛍光はなく，欠損部の辺縁では蛍光はより鮮明で，自然蛍光，Fl-Na，リボフラビンなどの蛍光物質負荷でも，早期胃癌の病変部に蛍光はみられなかった．

臨床への応用を目指し，蛍光胃カメラを作製したが，この胃カメラは紫外線胃カメラを改変し，レンズの前面に蛍光選択フィルターを設け，光量増加のため 1

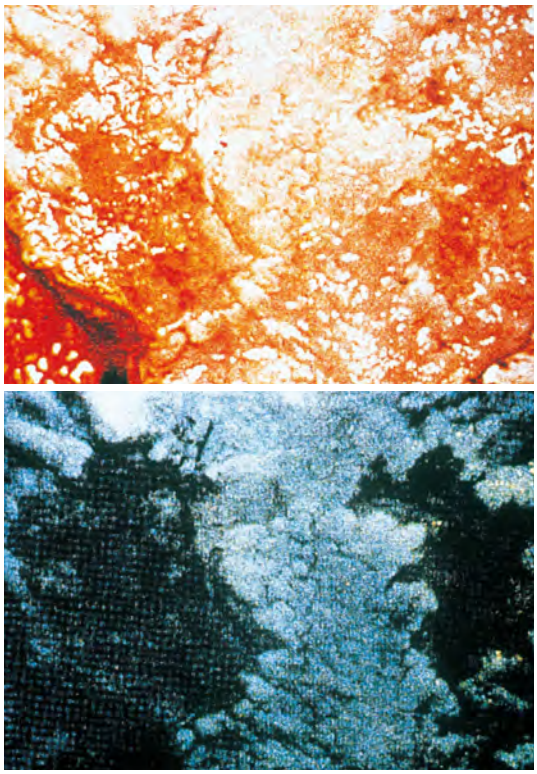

a
b

図 18-10　胃びらんの手術摘出標本
a：手術摘出標本の通常写真，b：蛍光写真
組織欠損部には蛍光はみられない．欠損部の周辺では蛍光は増強している．

図 18-11　早期胃癌Ⅱc の蛍光胃カメラ像
病変部には蛍光がみられない．

回のスイッチ操作で連続 6 回発光できるようにした．**図 18-11** は，早期胃癌の症例の蛍光胃カメラ像で，画面右側の胃角上の病変部には自家蛍光はみられない．像が荒れているのは過度の増感処理のためである．種々の蛍光物質を投与して癌組織への集積も検討されたが，やはり期待できる成績は得られなかった．いずれにしても胃粘膜の固有蛍光はきわめて弱く，技術的な制約からこれ以上の発展は不可能であった．

しかしその後電子スコープの時代になって，消化管用の自家蛍光内視鏡診断装置が開発され，さらにフォトフィリンをはじめとする NPe6，ATXS10 などの腫瘍親和性物質を利用した可視光域での蛍光診断が現在検討されている．これらについては後章で述べる．

文　献

1）霜島　正：医用工学機械．p.74，83，永井書店，大阪，1971
2）中坪寿雄，川原一三，多崎敏雄：メディカルフォトの現状と技術課題．画像技術　2 月号：68-80，1971
3）寺沢寛一：物理学，下巻，4 版．p.37，159，裳華房，東京，1947
4）久保田広：光学．p.67，362，404，岩波書店，東京，1964
5）Ebert, H., Justi, E.：コールラウシュ実験物理学，3 巻 5．光学（久保田広 訳）．p.17，150，商工出版社，東京，1956
6）森　純伸：胃カメラの麻酔を中心とした技術的諸問題．Gastroenterol Endosc　3：143-145，1961
7）﨑田隆夫，芦澤真六，内海　胖，田中勝次，森　純伸，丹羽寛文，大森皓次，日下　洋：胃カメラによる集団検診の試み．日本臨牀　18：2290-2292，1960
8）丹羽寛文：胃カメラ検査後の間接 X 線像を中心として．Gastroenterol Endosc　7：152-160，1965
9）田坂定孝，﨑田隆夫，芦澤真六，内海　胖，田中勝次，森　純伸，丹羽寛文，大森晧次，日下　洋，吉谷和男，松浦悦之，桜井栄一，深海正治，八巻　繁：粘膜の特殊撮影．Gastroenterol Endosc　1：49，1959
10）大森皓次：胃癌診断に関する臨床的並びに実験的研究―胃カメラを中心として．Gastroenterol Endosc　3：257-288，1961
11）田坂定孝，﨑田隆夫，内海　胖，田中勝次，森　純伸，丹羽寛文，大森皓次，日下　洋，吉谷和男，金子栄蔵，藤田健三，梅田典嗣，田坂定晴：胃粘膜特殊撮影（続報）．Gastroenterol Endosc　3：51，1961
12）金子栄蔵：胃癌の早期診断に関する臨床的ならびに実験的研究―紫外線撮影を中心として．Gastroenterol Endosc　5：266-285，1963
13）Niwa, H., Fujino, M., Yoshitoshi, Y.：Colonic fibrescopy for routine practice. Advances in Gastrointestinal Endoscopy. 549-555, Piccin Med Books, Padova, 1972
14）吉利　和，内海　胖，丹羽寛文，吉谷和男，金子栄蔵，藤田健三，梅田典嗣，三輪　剛，後藤義隆，中村孝司，霞　朝雄，藤野雅之：胃粘膜蛍光撮影．Gastroenterol Endosc　7：466，1965
15）内海　胖，金子栄蔵：紫外線胃カメラと蛍光胃カメラ．総合臨牀　17：1536-1542，1968
16）三輪　剛：胃疾患の経過に関する研究―胃カメラを中心とした長期経過および補助診断法について．Gastroenterol Endosc　7：263-283，1965

第19章 Va型胃カメラとその他の胃カメラ，海外の反響

胃カメラ検査時の胃の形態

Ⅲ型，Ⅳ型胃カメラでは，先端が胃の大弯を押すため深部に入りにくく，幽門前庭部の小弯は胃角の陰になって撮影が難しかった．その後前章で述べた細く軟らかいⅤ型胃カメラが開発され先端を前庭部に挿入しやすくなったが，それとてⅢ型，Ⅳ型に比較しての話で，Ⅴ型胃カメラでも，前庭部小弯を常に確実に撮影するのはかなり難しかった．

この困難な事情を少し詳しく述べてみる．胃の形は立位と胃カメラ検査時の仰臥位とでは非常に変わる．さらに胃の内容がX線検査時のバリウム（かなり重い）と胃カメラ検査時の空気とでは胃の形は非常に異なる．また同じ空気でも，少量のときと大量のときとではまったく違って，空気量が少なければ胃は横になった状態に近いが，大量となると口側を占める胃体部は著明に拡張するが，肛門側の前庭部の拡がりは少なく，胃角は強く屈曲した状態になる．しかも空気量が多ければ多いほど体部の拡がりはいっそう著明となり，胃角の屈曲はいっそう強くなる．

図 19-1 は胃カメラ検査中の胃のX線像である．この図では図の右が患者の左側，図の左が患者の右側に当たる．胃の中に，かなり大量の空気が送入され，胃体部は強く拡張しているが，前庭部の拡張は著明でなく，しかも胃角で体部と前庭部は強く屈曲している．この図の胃カメラはⅢ型，Ⅳ型あるいはⅤ型ではなく，後章に述べるファイバースコープが組み込まれた器種で，先端に関節はないが，本体はⅢ型と同一の太さで，Ⅲ型の胃内挿入状況は，この図とほとんど同じである．

X線像と対比して**図 19-2** に胃の各部の名称を示した．図中に縦に並んで脊椎が見えるが，当然ながらこれが体の中心線に当たる．胃は噴門と幽門で固定されているが，他の部は自由に動き，空気で胃を膨らませると，大弯側が伸びた状態となってくる．しかも前述のように膨らむのは主として胃体部である．この図で

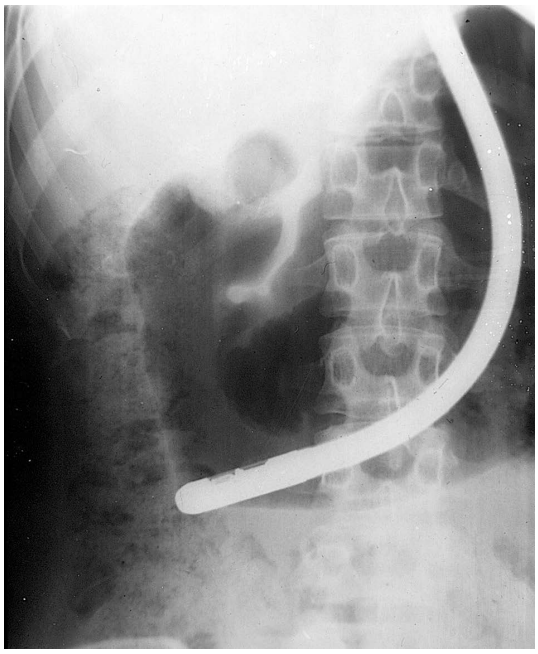

図 19-1　胃カメラ撮影時の胃の状態
ファイバースコープ付き胃カメラ GTF.

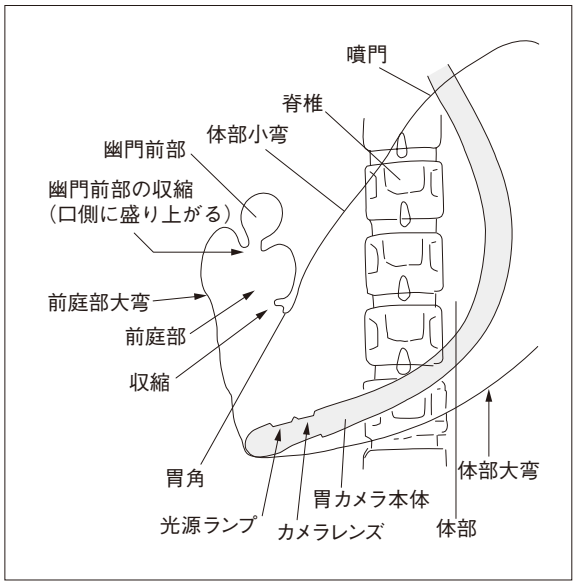

図 19-2　図 19-1 の説明図
体部は高度に拡張し，前庭部の拡張は少ない．体部と前庭部は両者の境界である胃角で強く屈曲している．胃カメラの先端が大弯を押している．

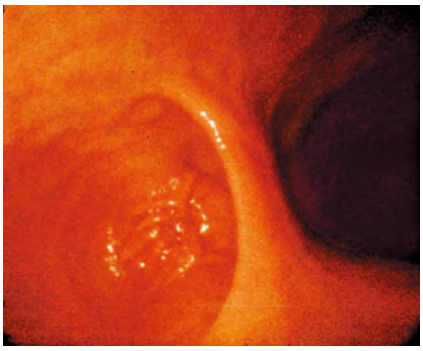

図 19-3　図 19-1 の状態での胃カメラ撮影像
前庭部小弯は胃角の陰になって現れていない．

は胃カメラ先端はかなり患者の右側に位置しているが，先端が当たっている部位は前庭部ではなく，胃体下部の大弯で，この部を強く押しているのがよくわかる．この状態で撮影すれば，当然前庭部の小弯側は胃角の陰になってしまう．

図 19-3 はこの状態で撮影した胃カメラ像で，前庭部小弯は画面中央に見える胃角の陰になって，画面に写っていない．もっと空気を送入すれば，胃体部の膨らみはいっそう著明になるが，前庭部は膨らみが少なく，X 線で見ると胃体部大弯はもっと図の左すなわち患者の右側に向かって伸びた状態になってくる．

胃カメラ検査では，先端カメラ部の位置判定は，腹壁を通して見える光の位置を参考に行うが，以上の理由で実際には前庭部の深部に入っていなくても，光の位置はずっと患者の腹部の右側に寄ってしまう．すなわち検査に当たる医師は胃

カメラ先端が前庭部に十分入っていると思っても，実際にははるかに口側のわけで，胃カメラ検査の難しさはこの点にあった．

しかも以上は前後方向から見た胃の形である．実際には胃の形態は立体的にかなり複雑で，もっとも上部に位置する穹窿部は噴門近くで強く後方に屈曲し，かなり背方に位置している．同様に幽門も背側に位置するが，胃角辺りは腹壁に近い．これらの事情が重なって，胃カメラで目的どおり胃内を撮影するのは非常に難しかった．われわれ東大田坂内科 8 研グループの手で撮影技術が完成するまで，胃カメラがまったく使いものにならなかったのは，以上のことが強く関連していた．

深部誘導の試み

Ⅲ型胃カメラ，Ⅳ型胃カメラで胃カメラの先端を前庭部に挿入し，この部を確実に撮影することが難しかったため，当時多くの人によっていろいろな方法が試みられた．そのいくつかを紹介してみる．

河村ら[1)]は胃カメラ先端が金属のため，腹壁の上から強力な磁石を使って，先端を深部へ誘導できないか検討している．しかしそのように強力な磁石はなく，とうてい実用化は不可能であった．

また並木ら[2)]は硬性胃鏡で，外管内部に挿入した栓子（マンドリン）先端にゴムガイドを付けて噴門通過を容易にした試みがあったことをヒントとして，胃カメラの先端にゴムガイドを装着し，胃壁に当たっても屈曲して容易に深部に誘導できるように試みたが，その利点は限られていた．

さらに藤森ら[3)]は幽門前庭部の小弯側を確実に撮影するため，胃カメラの有効長を 20 cm 延長した．いっそう複雑な試みとして唐沢ら[4)]は，胃カメラの先端に十二指腸ゾンデを結びつけ，いったんゾンデを十二指腸に挿入してから X 線透視下に口腔外からゾンデを牽引し，目的部位に胃カメラ先端を近づけ撮影することを行ったが，あまりにも繁雑で，当然ながら一般化は無理であった．

さらに柚木ら[5)]は盲点となりやすい部位の撮影の確実さを期待して胃カメラ本体にチューブをはめ，その先端を胃カメラの関節部近くに固定し，この部に結びつけたテグス糸を引くことで胃カメラ関節部の up 方向の屈曲を 90° 近くまで強くすることを試みている．また盲点となりやすい噴門部周辺の撮影のため，寺田ら[6)]は仰臥位でなく立位での撮影を試みている．

いずれにしても，このような繁雑な方法が試みられたことは，如何に胃カメラで，目的どおり確実に撮影することが困難であったかを，よく物語るものであろう．しかしこの当時これらの方法が目指したことは，その後の胃カメラの改良，撮影技術の完成によってすべて解決され，標準型の胃カメラでほぼカバーされる

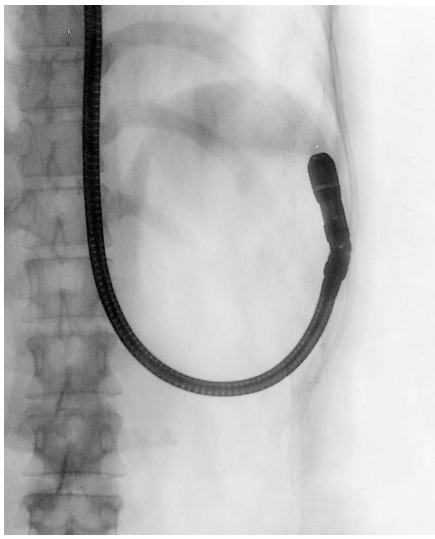

図 19-4　反転撮影時の胃カメラの状態

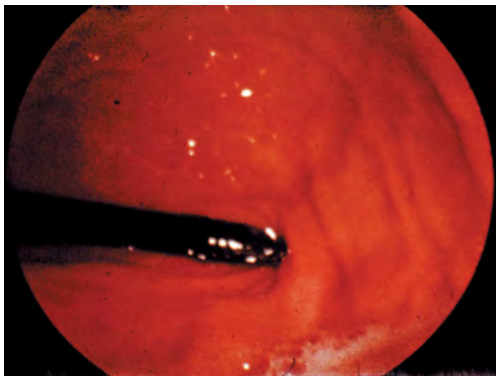

図 19-5　反転撮影による胃カメラ像
噴門および胃カメラ本体が見返されて写っている．

こととなった．

反 転 法

胃潰瘍にしても胃癌にしても，病変は胃角を中心とした小弯側に多く，胃カメラの撮影は，レンズを主としてこの方向に向けて行われた．しかし通常の撮影方法でもっとも大きい盲点は噴門周辺，胃体上部の小弯側と後壁であった．この解決のために，すでにⅣ型胃カメラの時代から，反転撮影法，レンズをいろいろな方向に向けた撮影法などが導入された[7)~10)]．反転撮影法はレンズを大弯の方向に向けて挿入し，胃カメラ先端を胃体上部の大弯に押し当て，呼吸運動による胃の動き，腹壁からの手指による圧迫などの操作により，先端を U 字状に反転（U ターン）させて噴門部を撮影する方法である[7)~10)]．

図 19-4 がこの方法でⅤ型胃カメラを反転させた状態の X 線像で，この位置で撮影した胃カメラ像が**図 19-5** である．胃カメラ本体が見返され，噴門が写っている．この方法の導入により噴門部，胃体上部の盲点はほぼ解決した．

Va 型胃カメラとVb 型胃カメラ

反転法をさらに容易にかつ確実に行うために，すでに軟性胃鏡で盲点を減らすため試行されたことであるが，Ⅴ型胃カメラの先端にテグス糸を固定し，この糸を体外で引っ張り，先端を大きく屈曲させる方法が考案されたが，この方法では

図 19-6　Va 型胃カメラ
先端アングル部で強く屈曲している．

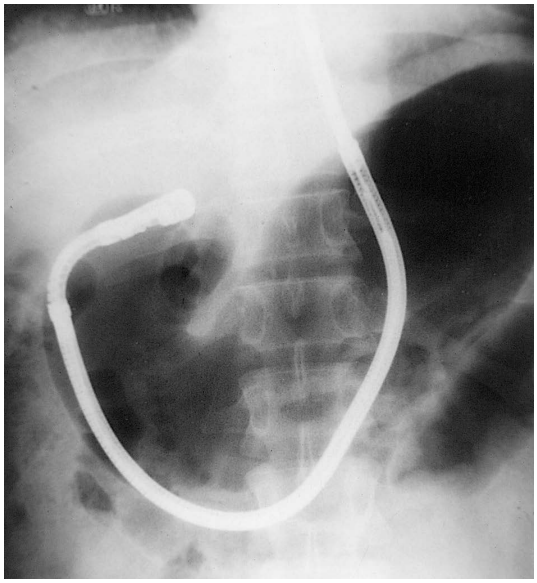

図 19-7　Va 型胃カメラでの幽門前庭部の撮影状況

緊張した糸により噴門を傷つけるおそれもあった．この方法を発展させ，胃カメラ先端が大きく弯曲するよう，関節方式ではなくある程度の長さの屈曲部を設け，この部分が全体として曲がるようにし，本体内に特別なワイヤーを組み込み，これを強く引っ張ることで，先端を屈曲させるVa 型胃カメラが作られた[11]．**図 19-6** がこのVa 型胃カメラである．

なお以後の内視鏡はファイバースコープ，電子スコープを含め，すべてこのようなアングル方式が採用されており，Va 型胃カメラで採用された弯曲機構は以

図 19-8　Vb 型胃カメラ
関節部で強く屈曲している．

後の内視鏡の基本構造となった．Va 型胃カメラの本体は屈曲部を設けたためV型胃カメラより長く操作部は特徴ある形態をしており，操作部のノブを強く回すことで先端の屈曲を行った．

この器種の出現で撮影盲点はまったくなくなり，胃カメラは完全なものになったといえる．**図 19-7** は，Va 型胃カメラによる幽門前庭部深部の撮影状態を示すX線像で，図 19-1 と比べてみればこの部が盲点なく撮影されることがよくわかろう．

そのほか，噴門周辺の精査を目的として，Vb 型胃カメラが作られた[12),13)]．これは**図 19-8** のごとく先端の up 方向の屈曲を非常に強くし，噴門周辺を見返して撮影するものであった．また近接になりやすい噴門周辺の精査を目的に，近接レンズの応用もはかられた[14)]．

胃カメラ主要器種の仕様

表 19-1 にガストロカメラⅠ型からVb 型に至るまでの主要器種の仕様を示した．また**図 19-9** はⅠ型胃カメラからの各器種を年代順に並べ，その改良，発展の跡を見たものである．図中一番右の F としたものは，その後に出現し，第 22 章で詳述するファイバースコープ付き胃カメラである．この器種に至るまで胃カメラが絶えず細く軟らかくという方向に発展してきたことがよくわかる．

さらにその後ファイバースコープが導入され，胃カメラにファイバースコープが組み込まれたファイバースコープ付き胃カメラがより使いやすく確実な機器に改良され次第に普及するとともに，併行して市販されていた胃カメラ単独の器種

表 19-1　胃カメラ主要器種の仕様

型式	発売時期	各部のおもな仕様			
		操作部	連結部	カメラ部	トランス
Ⅰ	1952 年	巻き上げと充電が同調せず，撮影はトランスのスイッチで行う．アングル up のみ．	12 mmϕ×640 mm	12.7 mmϕ×45 mm ランプはケースごとの交換． F1：10 フィルム幅 6 mm 撮影コマ数 20	充放電手動切換方式
Ⅱ	1952 年 5 月	同　上 内部機構若干改良 アングル up，down	同　上	同　上 内部機構若干改良	同　上
Ⅲ	1956 年 12 月	巻き上げ，フラッシュ同調方式 後レンズ型と先レンズ型があり．交換可能 アングル機構 第 1　up，down 第 2　up 方向のみ	12 mmϕ×270 mm 7.7 mmϕ×450 mm （手元部） 内部分解可能	同　上 F1：17 フィルム幅 6 mm 撮影コマ数 28	充放電自動切換方式 小型化 ランプテスト用照度計内蔵
Ⅳ	1959 年 11 月	フラッシュボタン軽くなる． フィルムリーダー逆戻し機構採用 第 2 アングルを除く．	同　上 ただし，内部分解機構は廃止．	12.7 mmϕ×41 mm ランプは小さくなり単独交換可能． 明るさ，フィルムはⅢ型と同じ．	同　上
Ⅴ	1960 年 11 月	同　上 アングル機構 up，down 各 35°	8.5 mmϕ×750 mm 全体に柔軟で細い． 送気パイプをなくす． （蛇管そのものを送気パイプとして使用）	11.7 mmϕ×43 mm ランプはさらに小さく，単独交換可能． 送気はキャップ弁 F1：17 フィルム幅 5 mm 撮影コマ数 32	同　上 リレー方式採用 （1963 年 2 月） 照度計廃止
P	1961 年 11 月	アングル機構なし．その他Ⅳ，Ⅴ型と同じ．	5.5 mmϕ×530 mm 7.0 mmϕ×22 mm 柔軟性さらに増す．	7.5 mmϕ×40 mm その他Ⅴ型と同様． フィルムの着脱容易． フィルム幅 4 mm 撮影コマ数 24	同　上
P_{I}	1966 年 1 月	同　上	5.5 mmϕ×780 mm	9.8 mmϕ×38 mm フィルム幅 4 mm 撮影コマ数 24	同　上
P_{II}	1966 年 1 月	同　上	同　上	11.7 mmϕ×31 mm フィルム幅 4 mm 撮影コマ数 36 最先端のみが太い．	同　上
Ⅴa	1965 年 12 月	先端弯曲機構 up，down 各 100°	8 mmϕ×890 mm	11.7 mmϕ×51.5 mm F1：10 f＝3.6 mm フィルム幅 5 mm 撮影コマ数 32	弯曲部が関節方式でなく広い範囲で曲るアングル方式． 反転操作が容易．
Ⅴb	1965 年 12 月	先端関節機構 up のみ 75°	9 mmϕ×780 mm	11.7 mmϕ×48.8 mm 以下Ⅴa と同じ．	胃体部高位，噴門部周辺撮影のための専用器種



図 19-9　胃カメラの発展
左よりⅠ，Ⅱ，Ⅲ，Ⅳ，Ⅴ型さらに $P_{Ⅱ}$，$P_{Ⅰ}$，Va，Vb 型と並べてある．一番右の F はファイバースコープ付き胃カメラ GTF．

にも種々改良が加えられた．

このような器種にVa2 型，PA 型，さらにその改良型の PA2 型胃カメラがある．PA 型は基本的には $P_{Ⅱ}$型胃カメラに，先端部が大きく弯曲するVa 型の機構を組み込んだもので，送気は二連球による手動方式とフットスイッチによる自動送気の両者が選択できた．ただし胃内への空気送入はキャップ部の弁構造でなく，レンズの後側方に空気ノズルが設けられ，ここより送気するように改められた．この型ではフィルムの巻き上げ，撮影は操作部頂部の押しボタンによって行った（**図 19-10**）．このためやや使いにくく，カメラぶれなどの問題もあったが，PA2 型ではこの点が改良され，押しボタン方式でなくレバーの操作でフィルムの巻き上げ，撮影がワン・タッチで行えるようになり，有効長もより長くなった（**図 19-11**）．

さらにVa2 型，PA 型，PA2 型が，それまでの胃カメラと大きく変わった点は，カメラレンズとランプの間に受光素子が組み込まれ EE 機構が採用されたことである(注)．**表 19-2** にこれらの器種の仕様を示した．

その他の胃カメラ

視方向を前方直視にした管腔カメラ（芦澤ら[15]），近距離撮影のための近接レンズの応用（田中ら[14]），あるいは内軸回転式胃カメラ（中村ら[16]），立体胃カメラ



図 19-10　PA 型胃カメラ
a：先端カメラ部，b：操作部



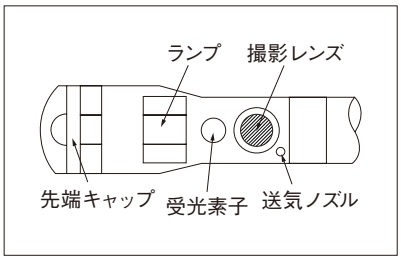

図 19-11　PA2 型胃カメラ
a：操作部．フィルムの巻き上げと撮影はレバーで操作する．
b：先端カメラ部．
c：先端部の構造．受光素子が組み込まれている．

（注）

胃のように閉ざされた空間では，極端な近接，望遠にならないかぎり，ある一定の範囲内であれば露光に大きい変化はない．もし胃内面が白色のつやのない面（完全拡散面[34)～36)]）をもつ球であると仮定すると，内面は直接および内面反射により間接的に照らされ，その内面の一点へ他の点から放射される光束は，この 2 点がどこにあっても一定である（Sumpner の法則[36)]）．すなわちその内面の平均照度は同一で，光源の全光束に比例し，光源が球内を動いても照度は変わらない（積分球の理論）[35),36)]．しかし実際の胃はもちろん完全な球ではなく，ランプの光も全周性でなく広範囲を照射できるとはいえ一方向に向かってであり，粘膜面も完全拡散面ではないので，距離による照度の違いが当然出てくるが，ある範囲内の変動では，これに近い関係が成立し距離の違いがそのまま照度の違いとはならない．Ⅱ，Ⅲ，Ⅳ，Ⅴ型など古いタイプの胃カメラではアングル作動角も小さく，比較的一定の距離からの撮影であったため，一定のランプ発光ですんだが，アングル作動角が大きい器種では，検査に際し極端な近接あるいは遠距離からの撮影になることもあって，一定の発光条件では不都合が生じることとなった．このため EE 機構が採用された．この結果受光素子で粘膜面の明るさを受け，これを積分回路で演算し，一定の光量に達するとランプの電源を切り，適正な光量を得ることが可能となった．

表 19-2　V 型胃カメラ以後の器種仕様

	V 型	P_{II} 型	Va 型	Va 2 型	PA 型	PA 2 型
画角（度）	80	80	80	108	107	108
撮影範囲（mm）	20～100	20～100	20～100	20～100	20～80	20～100
カメラ部の長さ（mm）	43	41	51.5	40	40	40
カメラ部の径（mm）	11.7	11.7	11.7	11.7	11.7	11.5
アングル・弯曲角	up, down 35°	ナシ	up, down 100°	up, down 100°	up, down 100°	up, down 100°
連結部径（mm）	8	5.5	8	9	8.4（根元 7）	7
有効長（mm）	780	780	890	1,030	850	975
送気	二連球	二連球	二連球	二連球	二連球，フットスイッチ可能	二連球，フットスイッチ可能
フィルム 幅（mm）	5	4	5	5	4	4
フィルム コマ数	32	36	32	26	32	26
	1960 年 11 月 一般検査	1966 年 1 月 集団検診用	1965 年 12 月 一般検査	? EE 機構 一般検査	1970 年 2 月 EE 機構 集団検診用	1973 年 1 月 EE 機構 集団検診用

（高石ら[17]，﨑田ら[18]，柄沢ら[19]），二重弯曲式胃カメラ，偏光胃カメラ（岡ら[20]）など一時期一部の人によって種々の工夫が行われた．

管腔カメラは第 12 章の Kelling の撮影用食道ゾンデのように視方向を前方直視にした胃カメラで食道噴門部並びに十二指腸球部の精査を狙ったものであるが，十分な成果は得られなかった．これについては，「第 25 章 十二指腸の内視鏡」の所で詳述する．また近接レンズは噴門部など通常の撮影では近接になって判読に耐える写真が得にくい部位に対し，近接時にピントが合うようにしたものである．当然視野は狭く，一般化は無理であった．なお長焦点レンズの応用も一部で検討された．内軸回転式胃カメラは管内で内部に挿入された胃カメラ本体が自由に動けるようにし，手元の回転操作が先端に確実に伝わるようにしたものである．また二重弯曲式胃カメラは先端の弯曲部を二重にして，相反する屈曲を行い，近接を防ぐ機構をもたせたものである（**図 19-12，19-13**）．立体胃カメラについての高石らの検討[17]は胃カメラを 2 本並列して立体像を得ようとしたもので基礎実験にとどまった．これに反し，﨑田[18]，柄沢ら[19]は撮影レンズを 2 個連結した形式の立体胃カメラを試作し，立体像を得ることに成功している．二重弯曲式胃カメラ，立体胃カメラは一時期製品化もされた（GT type W，GT type ST）．また偏光胃カメラ[20]は撮影像にみられる光の反射の除去を狙ったものである．

これらの各種の方法が試みられたということは，いかに当時胃内を盲点なく撮影することに苦労があったかを物語るものではあるが，当時これらが目指したことは，その後の胃カメラの改良もあってすべて解決し，標準型の胃カメラで十分カバーされることとなった．

また胃カメラを用いた計測法としては，畔柳ら[21]の胃カメラ本体に付けた目盛りを反転で観察し測定する方法，小黒ら[22]の撮影像のレンズ位置より換算する方

図 19-12　特殊な胃カメラ
A：比較のために気管支鏡を示した．B：Type PA 胃カメラ，C：Type ST 胃カメラ（立体胃カメラ），D：Type W 胃カメラ（二重弯曲式胃カメラ）

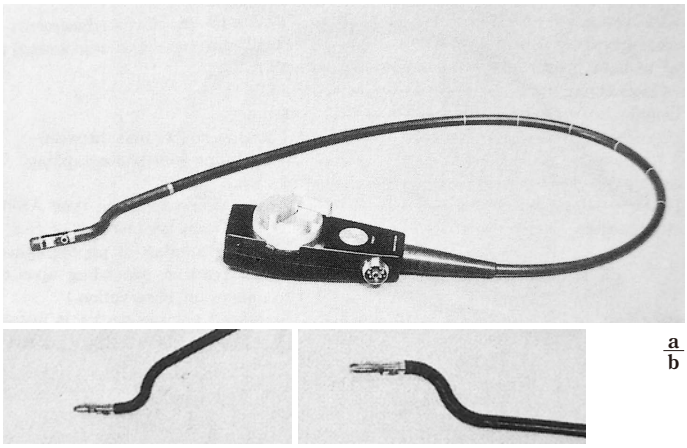

図 19-13　二重弯曲式胃カメラ（Gastrocamera GTW double angle system）
a：本体，b：先端の弯曲状況

法，中村ら，藤森らによる目盛りのついた紐[23]あるいはビニールコードをあらかじめ呑ませておき[24]，その撮影像から測定する方法などが発表されている．

海外での胃カメラの反響

東大田坂内科の胃カメラによる研究の成果は田坂，芦澤により昭和 33（1958）

年にワシントンで開催されたアメリカ胃鏡学会年次総会において，発表され[25]，注目を浴びたことはすでに述べたが，その後の胃カメラの海外での反響並びに海外での検査の実施状況はどうであったろうか？

昭和 35（1960）年になって，田坂内科における胃カメラによる胃癌の早期診断，とくに集団検診と紫外線胃カメラによる研究に対して，アメリカの NIH より 1 万ドルのグラントが与えられた．当時は東大助手の月給が 2 万円ばかり，1 ドルが 360 円という時代で，まず破格の額そのものが大きな話題となった．しかしそれ以上に医局内で皆を驚かせたのは，このグラントが生化学的な基礎研究でなく，胃カメラという形態学に基づく臨床的研究に対して与えられたことであった．前にも述べたが，それまで大学の内科の教室では，形態学的手法による臨床的研究などは，まともな研究とは思われていなかったのである．

翌昭和 36（1961）年の春，オーストラリア，Sydney（シドニー）大学の教育病院である Royal Prince Alfred 病院に付設された医学写真研究施設 Institute of Research Photography の施設長である Johnson 博士が来日した際，田坂内科を訪れ，ちょうど著者が行っていた胃カメラ検査を見て強い関心を示した．同氏は顕微鏡の関連でオリンパス社を訪問し，たまたま同社の重役から胃カメラの話を聞き，ぜひとも胃カメラ検査の実際を見たいと強く希望され，田坂内科を訪れたのである．**図 19-14** はこのときの写真で，氏が胃カメラを手にして笑顔を浮かべている．氏は医師ではなく医学写真の専門家であっただけに，写真によって病気を診断するということに，強い興味と共感をもったものであろう．ぜひともオーストラリアに胃カメラを紹介したい，そのために著者を招きたいということで，同年

図 19-14　Johnson 博士と胃カメラ
画面右より著者，オリンパス社 宮田常務，Johnson 博士，
﨑田，藤田．

8 月にちょうど内科から独立して新設されたばかりの同病院消化器科に著者が 9 月から Senior registrar（上級医員，講師）という処遇で数カ月間招かれ，同科の医師に胃カメラを教えることとなった．また同時にこの機会に，著者が逆に彼らから軟性胃鏡の手技を習うことになった．当時の週給が東大助手の月給 1.4 カ月分以上で，驚いたものである．

Royal Prince Alfred 病院はベッド数千数百をもつオーストラリア最古最大の州立教育病院である，当時のオーストラリアの大学医学部は，英国のシステムと同じく大学医学部はそれ自体の附属病院をもたず，高学年での臨床教育はすべて公的教育病院が受けもつというシステムで行われていた．Royal Prince Alfred 病院はシドニー大学と同一構内といってもよいほど隣接しており，大学の臨床の教授は同時に教育病院のコンサルタントの一員でもあった．

図 19-15 は同病院の正面で，中央の白い建物が本館，右が Victoria 棟，左が Albert 棟で，Prince Albert は Victoria 女王の夫君である．後方の白い建物は私費

図 19-15　Royal Prince Alfred 病院
中央は本館，右 Victoria 棟，左 Albert 棟．

図 19-16　Royal Prince Alfred 病院旧病棟の一部
他の病棟はレンガ作りの数階建て．

図 19-17
最上階が消化器科医局．

病棟，その奥はシドニー大学である．なお病院の名称となっている Prince Alfred は Victoria 女王の甥に当たる．また**図 19-16** は旧病棟の一部で，**図 19-17** の最上階の建物は設立されたばかりの消化器科の医局である．現在は正面の建物だけがそのまま残され，他はすべて近代的な建物に建て直されている．

同院での最初の胃カメラ検査は手術室で行われたが，この日には新聞記者にも公開された．**図 19-18** は当日の新聞記事（Daily Telegraph）の一部で著者が胃カメラを操作している写真が掲載されている．著者が簡単に患者の胃内に胃カメラを挿入するのを見て，何かマジックを使っているのではないかと同席した人々に驚かれたが，胃鏡に比べあまりにも簡単なことは想像外であったのであろう．胃カメラは数紙に大きく取り上げられ，大きな反響を呼んだ．同地のテレビ放送でも紹介され，**図 19-19** はそのときの一画面で，右が Johnson 博士である．

著者の滞在中，同科では全例にまず胃カメラ検査を行い，次いで同一例に胃鏡検査を実施し，フィルムが現像されてから，胃鏡所見の記録と比較し，両検査の特徴，所見の捉え方，優劣の検討が続けられ，胃鏡に比べ胃カメラ検査はきわめて容易に実施でき，患者に与える苦痛もはるかに少ないことが同科の医師全員によく理解された．しかも胃鏡では観察困難な幽門前庭部が，胃カメラではよく検

THURSDAY DAILY TELEGRAPH SEPTEMBER 21, 1961

PICTURE DIAGNOSIS

JAPANESE specialist Dr. Hirohumi Niwa demonstrating a gastro-camera to doctors at Royal Prince Alfred Hospital yesterday. He is operating the remote controls of the tiny camera, which is inside the patient's stomach.

STOMACH CAMERA SHOWN AT WORK

A Japanese specialist yesterday used a tiny camera to take pictures inside the stomach of a patient suffering from ulcers.

The patient, who is in Royal Prince Alfred

NEW! Variable

HAVE YOUR PRECIO AND POLISHED ABSO

LIMITE NUMBE

図 19-18　胃カメラ検査の新聞記事
（Daily Telegraph 9 月 21 日号，1961）

図 19-19　テレビ放送の画面
右は Johnson 博士，左が著者．

討できると喜ばれた．著者の帰国後も彼らが独自に行った 250 例ほどの症例についての検討成績が，論文として発表されている[26]．

しかし同病院では，その後しばらくは胃カメラ検査を実施していたものの，胃鏡ではすぐに結果がわかるのに，胃カメラでは現像が済むまでは結果がわからないという理由で，結局は胃鏡に代わるには至らず，翌年には胃カメラ検査を止めてしまったようである．

一方同じシドニー大学の教育病院の一つである Royal North Shore 病院の放射線科医 Kallokerinos が胃カメラに強い関心をもち，来日の際著者らの研究室を訪れ，その後再来日して国立がんセンターで研修を受け，帰国後同病院で胃カメラ検査を始めている[27]．さらに同氏が渡英し日本の胃カメラの実情を紹介したところそこで話を聞いたロンドン大学の教育病院 The Middlesex 病院のコンサルタントで英国消化器病学会の重鎮の 1 人である Hadley が胃カメラを勉強したいと著者に手紙を寄越した．その返事を待って彼自身来日し，著者らの研究室で研修を受け，帰国後英国での胃カメラ検査のスタートをきり，いくつか論文を発表している[28),29]．しかし英国では彼の後を継いで，胃カメラ検査を行った施設はその後現れなかった．そのほか昭和 38（1963）年より日大 本田，新潟がんセンター原によるアメリカのWisconsin（ウィスコンシン）大学 Morrissey[30]，Columbia（コロンビア）大学 Colcher らへの紹介があり，彼らによる検討成績がいくつか発表されている．また日本医大 大島により，ドイツのベルリン自由大学で，彼を中心に胃カメラ検査が活発に行われ，胃カメラを中心とした学会も結成された[31),32]．しかしこのことは，同国の胃鏡専門家の強い反発を招く結果となった．著者もドイツのある高名な胃鏡専門家を訪問した際，事前の手紙のやり取りで，大島に胃カメラを教えた人には会いたくないとまで，当初言われたことがある．大島らのグループはベルリン自由大学を本拠に，かなり活発な活動を続けていたものの，結局このような強い反発の結果，大島の帰国とともに自然消滅となってしまった．そのほか Gidlund によるスウェーデン，Chrysospathis[33]によるギリシャへの紹介もあって，彼らにより論文も発表されている．

このように散発的ではあるが胃カメラは海外にも紹介され，一部の人の強い支持を受けはしたものの，結局は胃鏡の長い伝統のある欧米諸国では，盲目的撮影である胃カメラは興味はもたれたものの，すぐには結果がわからないということで，後に続く人が現れず，結局ほとんど普及を見なかった．

文　献

1）河村虎太郎，結城　庸：胃カメラ検査の再検討とその価値．Gastroenterol Endosc　1：38-39，1959
2）並木正義，宮崎　保，村島義男，常松　潔：胃カメラ挿入法に関する新考案．Gastroenterol Endosc　2：65，1960

3）藤森明良，木畑正義，加原雅教，佐藤　端，大内　晰：幽門洞撮影についての新たな試み．Gastroenterol Endosc　3：338-339，1961/1962
4）唐沢洋一，番場敏行：V型胃カメラで盲点をなくすための牽引法について（第 2 報）．Gastroenterol Endosc　4：56，1962
5）柚木　宏，石田正典，久賀崇暢，中村　玄：胃体上部撮影の一考案．Gastroenterol Endosc 4：56，1962
6）寺田良平，竹添和英，大原順三，永井正見，城所　仂：立位による胃カメラ撮影の試み．Gastroenterol Endosc　2：86-87，1960
7）谷口恒郎，加藤一雄，小休建次：Ⅳ型胃カメラによる噴門部撮影の経験．Gastroenterol Endosc　4：56-57，1962
8）加藤一雄：逆行性噴門部撮影法（第 2 報）特に盲目的撮影法について．Gastroenterol Endosc 4：391，1962
9）吉利　和，内海　胖，田中勝次，丹羽寛文，日下　洋，大森皓次，吉谷和男，金子栄蔵，藤田建三，梅田典嗣，三輪　剛：胃カメラによる胃体上部の診断（第 1 報）．Gastroenterol Endosc　4：390-391，1962/1963
10）丹羽寛文，日下　洋：胃カメラによる胃体上部病変の診断．Gastroenterol Endosc　5：355-358，1964
11）芦沢真六：Va 型胃カメラについて．Gastroenterol Endosc　5：358-359，1964
12）有馬忠正，加藤　譲，菊山　勘，福田恵司，中島和彦，泉　宏重，浜野恭一：逆視式胃カメラの診断的価値（第 3 報）．Gastroenterol Endosc　1：35-37，1959
13）有馬忠正，酒井幹雄，福田忠司，中島和彦，山野徳雄，飯島嘉之，遠藤光夫：逆視式胃カメラ（第 4 報）―特に基礎的諸問題について．Gastroenterol Endosc　2：85-86，1960
14）田中勝次：特殊レンズによる盲点（噴門その他）撮影．Gastroenterol Endosc　3：154-159，1961
15）芦沢真六，永野信之，初芝澄雄，伊吹山千春，斉藤利彦，小沢寿郎，中川昭二，中野八郎，三谷山明：新しい二つの内視カメラ．臨床内科小児科　17：1137-1148，1962
16）中村暁史，唐沢洋一，宮下美生，村上忠重：内軸回転カメラの試作．第 5 回胃カメラ研究会口演，1958
17）高石清行，鈴木保己：胃カメラによる立体撮影．Gastroenterol Endosc　5：99-100，1963
18）﨑田隆夫，畔柳　繁，小黒八七郎，多賀須幸男，福富久之，竹内　正，三輪　剛，大塚幸雄，乾　純和，竹沢久武，熊谷博彰，吉森正喜：立体胃カメラについて．Gastroenterol Endosc　11：397，1969
19）柄沢之則，杉浦睦夫，田坂定孝，大木一郎，原　義雄：立体胃カメラの試作（第 1 報）．Gastroenterol Endosc　11：397-398，1969
20）岡　繁樹，杉浦睦夫：偏光胃カメラ．Gastroenterol Endosc　10：224-231，1968
21）畔柳　繁，小黒八七郎：反転撮影法と胃内部計測法．Gastroenterol Endosc　5：370-373，1963/1964
22）小黒八七郎，崎田隆夫，畔柳　繁，石井兼央，多賀須幸男，大森晧次，福富久之，竹内正，藤田健三，熊谷博彰，市川平三郎，山田達哉，土井偉誉，北岡久三，佐野量造：胃内視鏡による胃内計測法（第 2 報）．Gastroenterol Endosc　6：208-209，1964
23）中村克衛，竹中俊助，粟屋博信，岡沢　寛：目盛紐による胃内計測の試み．Gastroenterol Endosc　6：209，1964
24）藤森明良，渡部瑛一，半沢敦正，白井孝一：胃内計測法に関する研究．Gastroenterol Endosc 11：283-286，1969
25）Tasaka, S., Ashizawa, S.：Studies of gastric diseases using gastrocamera. Presented at the annual meeting of the American Gastroscopic Society, Washington, 1958. Bull Am Gastroscop Soc　5：12, 1958

26）Milton, G. W., Lynch, A., Skyring, A. P.：The diagnosis of gastric lesions, an assessment of the role of the gastro-camera. Brit J Surg　52：607-612, 1965
27）Kallokerinos, J., Hunt, J., Pryor, A. W.：The gastrocamera：its use, value and recent developments. J. College Radiologists of Australasia　9：1-7, 1965
28）Hadley, G. D.：The gastro-camera. Brit Med J　2：1209-1212, 1965
29）Hoon, J. R.：The many views of gastro-camera. Industrial Medicine and Surgery　34：67-70, 1965
30）Morrissey, J. F., Honda, T. Hara, Y., Juhl, J. H., Perna, G.：The use of the gastrocamera for the diagnosis of gastric ulcer. Gastroenterology　48：711-717, 1965
31）Oshima, H.：Eine neue Untersuchungsmethode mit der “Gastrocamera” bei Magenoperierten. Der Chirurug　37：259-262, 1966
32）Ohshima, H.：Neue Untersuchungsmethode mit der “Gastrocamera” in der Magenhohle. Medizinische Klinik　60：1807-1810, 1965
33）Chrysospathis, P.：Gastric camera：additional tool to improve diagnostic accuracy for lesions of the stomach. Surgery　54：292-295, 1963
34）寺沢寛一：物理学，下巻，4 版．p.37，159，裳華房，東京，1947
35）久保田広：光学．p.67，362，404，岩波書店，東京，1964
36）Ebert, H., Justi, E.（久保田広 訳）：コールラウシュ実験物理学，3 巻 5．光学．p.17，150，商工出版社，東京，1956

早期胃癌の日本内視鏡学会分類

第20章 早期胃癌の日本内視鏡学会分類

昭和 37（1962）年の第 4 回日本内視鏡学会総会（胃カメラ学会が日本内視鏡学会と名称変更されてから 2 回目の総会に当たる．現 日本消化器内視鏡学会は，当時この名称であった）のときに，日本内視鏡学会により作成された早期胃癌の定義，分類が同総会会長の田坂により宿題報告として発表された[1]．その後若干の改変があったものの，現在でも当初のものがほぼそのままの形で使われている．この分類制定により複雑な病変が簡単な記号で表せ，その後の早期胃癌の診療に大きく寄与することとなった．

この研究こそ胃カメラの記録性という特徴を遺憾なく発揮したもので改めてここにその経緯を述べてみたい．

昭和 30 年代前半頃の早期胃癌診断状況

昭和 30 年代前半の頃にも早期胃癌は，全国的にごく少数例が散発的に発表されているが，これらの報告を見ると，現在の早期胃癌に当たる病変は，早期胃癌，初期胃癌，胃粘膜癌，胃表在癌，びらん型胃癌，初期粘膜内癌，carcinoma in situ，表層拡大型胃癌，superficial spreading carcinoma，などさまざまの名称で呼ばれていた[2)~10)]．またこれらの発表例のすべてが今日の早期胃癌の定義に当てはまるものではなく，これらには深達度が深いものの比較的早期と思われた手術予後の良い症例いわゆる早期の胃癌が含まれていた可能性は大きい．

しかしその実態はともかく，早い時期の胃癌，手術予後の良い胃癌に，当時諸家の関心が次第に向けられてきたことは事実であった．

早期胃癌の全国集計

たまたま昭和 37 年の第 4 回日本内視鏡学会総会は，東大第一内科教授の田坂が当番会長で，田坂の定年退官の時期と重なっていた．このため東大第一内科の

表 20-1　早期胃癌の全国集計検討委員会

委員長	村上
X　線	近藤，白壁，常岡
内視鏡	近藤，常岡，城所，芦澤，﨑田
病　理	村上，望月，金井，長与
事務局	内海，田中，丹羽，大森
実　務	森，日下

第 8 研究室では，会長講演のために何か新しい研究成果をまとめて報告してもらう必要から，種々のテーマを模索していた．

このときに﨑田，芦澤が中心になって取り上げたテーマが早期胃癌であった．まだ早期胃癌の実態がどのようなものなのかわからないときで，東大田坂内科の superficial spreading carcinoma[11),12)]の症例が前年までに十数例あったことから，全国的に集計してみれば早期の胃癌症例はかなり集まり，その実態がわかるのではないかと考えたのがその発端であった．この全国集計のために昭和大外科教授の村上を委員長として検討委員会が作られた．委員には，X 線：近藤，白壁，常岡，内視鏡：近藤，常岡，城所，芦澤，﨑田，病理：村上，望月，金井，長与，事務局：内海，田中，丹羽，大森，実務：森，日下が当たり，全国から提供された資料について検討が続けられた（**表 20-1**）．村上を委員長としたのは，当時東大田坂内科の第 8 研究室では胃カメラ所見と摘出胃の肉眼所見の比較検討を熱心に行っていたが，その検討に当たって，毎週土曜日に東大中央検査部病理部に来所され外科の手術症例の病理学的検討を行っていた村上から病理学的な指導を受けていたためで，また村上が学生の頃スモールグループの内科診断学の講義，実習の担当教官が田坂だったという縁もあった．

この検討委員会で実務を担当した東大第一内科 8 研からのアンケートの依頼に応じて，全国各施設から提供された症例の肉眼所見，病理所見，胃カメラ所見，X 線像の記載，さらに一部の症例ではそれぞれの写真についてこの検討委員会で検討が続けられた．標本の肉眼所見，内視鏡像，X 線像の分析検討は，出席した委員並びに事務局全員が当たった．前記の各委員は分担ではなく，それぞれの専門家として名前が記載されたものである．なお近藤，白壁の両委員は委員ではあったが，検討委員会には 1 回も出席せず，本分類の素案の作成には関与していない．しかし素案のできた段階で事務・実務を担当した事務局から討議をまとめた文書を送ったので，最終案の作成前に，個人的に村上，﨑田に意見を寄せたかもしれないが，詳細は不明である．また望月もドイツ留学中でやはり検討委員会には出席しなかったが，その後の早期胃癌研究には病理側の代表として大きく貢献した．なおしばしば誤解されているが，この検討委員会は早期胃癌の内視鏡所見の分類を目指したものではなく，早期胃癌とはどういうものか，まずその実態を見極め

ることが目標で，それを明らかにしたうえで，早期胃癌の肉眼分類を確立し，それを土台に早期胃癌の内視鏡所見，X 線的所見の検討，診断基準の確立を一連の作業として行った．

当時まだ若かった著者は，事務・実務担当者の 1 人として送られてきた膨大な資料を整理し，検討会の基礎資料を整えることに忙殺され，委員会当日は細かい討論の結果を記録しまとめるなどの雑務に携わった．

検討委員会の活動

まず送られてきた資料を基に，大まかな分類素案を村上並びに東大第一内科で作成し，それにのっとり東大第一内科の医局図書室に各委員が何回か集まって検討が続けられ，昭和 37 年 2 月には連続 3 夜にわたり，活発な検討，討議が行われた．事務局からのアンケート要請に応え，資料を寄せられた施設は，大学病院 28 施設，官公私立病院・診療所 23 施設，計 51 施設で，収集できた早期と思われる胃癌総例数は 573 例であった．

検討の資料には事務局に送られた個々の症例の，摘出標本の肉眼所見，組織所見，胃カメラ像，X 線像の記録，さらに可能例ではそれぞれの写真記録を検討資料として，それらを整理し，それを基に検討・討議が行われた．

この集計は，早期胃癌の症例が報告され始めた頃で，まず早期胃癌の定義を決め，その実態を明確にし，そのうえでその分類を定め，さらに胃カメラ診断学，X 線診断学を確立しようということで始められたが，まだまだ各施設とも症例数はきわめて少なく，無謀な試みであったのも事実である．

送られてきた症例には，まだ早期胃癌の定義が定まっていないときであったため，かなり大きな癌でも転移がないということで早期胃癌として送られてきたものもかなりあった．そのためまずどのような症例を早期胃癌とするかということから検討が始められた．

早期胃癌の定義の確立

委員会の作業の第一歩は，まず治りのよい癌をどのようにして選び出すかということであった．

このために村上の東大第 2 外科の先輩であった佐伯の胃癌の悪性度，とくにその組織学的所見と遠隔成績について詳細に検討した論文[13]を拠り所とした．なお佐伯は後に東京女子医大の教授になった人である．この論文の内容は東大塩田外科（第 2 外科）で根治手術が行われた連続 202 例の胃癌症例について，術後 5 年以上生存例を永久治癒とみなし，その組織学的所見と遠隔成績の関連を種々の観

表 20-2　胃癌の深部発育と予後（佐伯論文）

	粘膜下層マデ	筋層マデ	漿膜マデ	計
例　数	23（11%）	61（30%）	118（59%）	202（100%）
5 年以上生存者数	21	22	5	48
%	91	36	4	24

〔文献 13）より〕

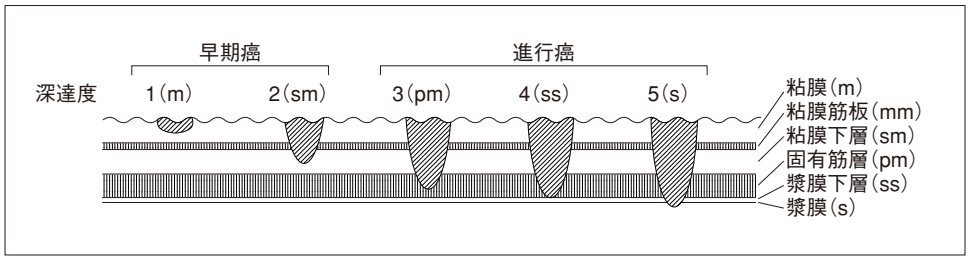

図 20-1　早期胃癌と進行胃癌
早期胃癌は深達度 m，sm のもの，転移の有無は問わない．ss は漿膜下層，s はさらに深いもの．

点から検討したものである．それによると遠隔成績にもっとも密接な関係があったのは深部発育の如何で，癌浸潤が粘膜下層までの群では 91%，筋層までの群では 36%，漿膜までの群では 4%の永久治癒率であった[13]（**表 20-2**）．そのほかの要因は永久治癒率に無関係で，深部発育の如何のみが予後を支配し，標本の組織所見から予後の判定が可能で，癌の深部発育程度による悪性度分類が予後判定上理論的並びに実地上有用であるというのがこの論文の結論であった[13]．

村上はこの論文を根拠として，粘膜，粘膜下層までの浸潤度の胃癌を早期胃癌とする意見を提示し（**図 20-1**），各委員の賛同を得た．

送られてきた症例の深部浸潤度を 1〜4 に分け，1 は浸潤が粘膜内にとどまるもの，2 は浸潤が粘膜筋板を越えても筋層に達せず主たる浸潤は粘膜内にあるもの，3 は浸潤が固有筋層に達してもこれを貫徹せず，粘膜および粘膜下層に主たる浸潤があるもの，4 は浸潤が固有筋層を縦断しても漿膜面に達していないものとした．

アンケートに応えて提供された症例の浸潤度は，粘膜内にとどまるもの 214 例，主たる浸潤が粘膜下層のもの 171 例，3 のもの 129 例，4 のもの 46 例，記載のないものが 13 例であった．リンパ節転移の有無を見ると，粘膜内のみの浸潤度では 214 例中転移例は 4 例（1.9%），粘膜下層までのものでは 171 例中 30 例（17.5%），両者を併せて 385 例中 34 例（8.8%）にすぎず，一方筋層までの群では 129 例中 47 例（36.4%），固有筋層を縦断しても漿膜に達しないものでは 46

表 20-3　浸潤度（1〜4）と転移の有無（全国集計）

浸潤度	例　数	転移を認めたもの		その他（記載なし不明例）
		例　数	%	
1	214	4	1.9	0
2	171	30	17.5	0
1＋2	385	34	8.8	0
3	129	47	36.4	5
4	46	9	19.6	5
記載なし	13	1	7.7	0
総　　計	573	91	15.9	10

〔文献 1）より〕

例中 9 例（19.6%）であった．4 で転移例が少ないのは，この浸潤度で転移があれば早期胃癌ではないとして資料の提出がなかったためと思われる．いずれにしても浸潤度が進むとともに転移の頻度が高く，早期胃癌として浸潤度 1 および 2 の症例を選び以後の検討を進めることになった（**表 20-3**）．この基準の早期胃癌は，全症例 573 例中 385 例であった．

肉眼分類の作成

肉眼分類の作成には，見たままの表現である高い，低い隆起，深い，浅い陥凹ということに基準をおいた．これは癌の組織発生が明確になるまでは，偏見を入れるべきではないという村上の卓見に基づき，これならば内視鏡的にも X 線的にも利用できるということで採用された．最終的に肉眼標本の写真の提供例は 126 例にすぎなかったが，これを基に肉眼分類ができ上がった[1]．

分類設立に当たって，当初は隆起型，表面陥凹型，陥凹型という表現を主体にしたが，これらの用語は将来変更の可能性もあることから，同時に符号も付加された．すなわち Ⅰ，Ⅱ，Ⅲ型という表現は当初付加的であった．しかしこれが便利だったため検討が進むにつれ，この表現が多用された．病巣の広がりはあまり問題にせず，広さで問題が起こったときは，主要と思われる所見で表すこととし，病変が混在しているときは二つの名称でつなげても差し支えないこととした（**表 20-4**）．

この規約に基づき Ⅰ. 隆起型，Ⅱ. 表面型，Ⅲ. 陥凹型と大別し，Ⅱ型をさらに a. 表面隆起型，b. 表面平坦型，c. 表面陥凹型とした（**図 20-2**）[1]．

アンケート例にはⅡa 型はなかったが，村上が個人的に別に 2 例もっているとのことでⅡa というカテゴリーが作られた．またⅡb に相当する病変もなかった

表 20-4　分類設立に当たっての規約

1．本規約は Borrmann 分類があてはめにくいごく早期の癌の分類である．
2．組織発生を考えに入れぬ様にした．従って組織発生をにおわせる用語は出来るだけさけた．
3．隆起，表面及び陥凹などの漢字は仮の表現であるから，将来変更することがおこるかもしれない．従って同時に符号を添加した．
4．客観的に分ける内容はシェーマに示す通りである．
5．表面陥凹型Ⅱc と陥凹型Ⅲとの区別はその深さが粘膜層にとどまるか否かにした．
6．ⅠとⅡa 及びⅡc とⅢとの中間を使って，これだけで表現しても差しつかえない．
7．病巣の広さのことは余り問題にしなかった．広さで問題が起った時は，大局的にみて，主要と思われる所見で表わすことにする．しかし，どうしても両方の所見が必要な場合は 2 つの名称でつないでも差しつかえない．

〔文献 1）より〕

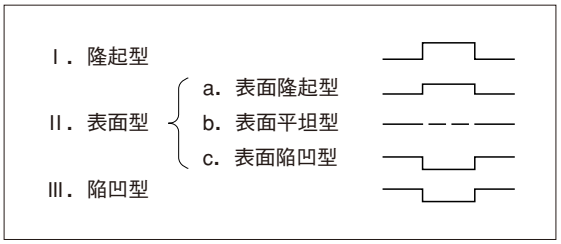

図 20-2　早期胃癌の型分類
〔文献 1）より〕

が，凸のものと凹のものがある以上，そのどちらにも進みうる平坦なものがあってもおかしくない，将来見つかるかもしれないということで，分類に加えられた．

検討例の実例

実際に検討対象となった 1 例を提示する．**図 20-3** はⅡc＋Ⅲ型とされた症例で，浅い凹みのⅡc とその中に深い陥凹Ⅲがある．Ⅱのほうは Ⅲより広いので，Ⅱc をⅢの先に記載し両者を＋でつなぎ，Ⅱc＋Ⅲとし，さらにⅡc の中にⅢがあることを表現するため当初Ⅱc＋Ⅲをカッコで括ったが，後にカッコは取り去ることにした．

126 例の型別頻度は，Ⅰ型 10 例（7.9%），Ⅱc 型 13 例（10.3%），Ⅱc＋Ⅲ型 75 例（59.5%），Ⅲ型 22 例（17.5%），その他 6 例（4.8%）であった．

図 20-3　Ⅱc＋Ⅲの 1 例
〔文献 1）より〕

表 20-5　Ⅱc の有無と浸潤度

分類		Ⅱc のあるもの		Ⅱc のないもの			計
型別分類		（Ⅱc＋Ⅲ）	Ⅱc	Ⅲ	Ⅰ	その他	
シェーマ		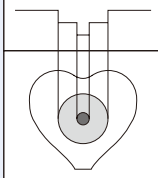	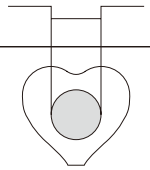	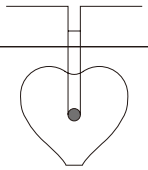	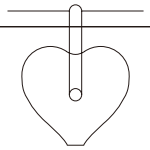		
浸潤度	1	44 《(1)》	7	12	6	0	69
	2	31 《(7)》	6	10 《(1)》	4 《(1)》	6	57
計		75 《(8)》 (59.5%)	13 (10.5%)	22 《(1)》 (17.4%)	10 《(1)》 (7.9%)	6 (4.7%)	
総計		88 《(8)》 (70%)			38 《(2)》 (30%)		126《(10)》 (100%)

《　》は転移のあるもの　　〔文献 1）より〕

Ⅱc の意義

さらにⅡc の有無で大別すると，Ⅱc のあるもの 88 例，ないもの 38 例で，Ⅱc のある例は全早期胃癌の 70%であった．表中Ⅱc＋Ⅲがカッコで閉じられているのは，前項で述べたごとくⅡc の中にⅢがあることを強調したためである（**表 20-5**）．

以上よりⅡc の所見は早期胃癌の発見にとって，きわめて注目すべき所見であると結論された．

切除標本の肉眼所見，組織学的所見でⅡc が証明された症例のうち，胃カメラ像でⅡc の部位が撮影された例が 76 例あったが，このうち 54 例（71%）では胃

カメラ像でもⅡc が明らかであったが，22 例（28.9%）では不明であった．

Ⅱc 不明 22 例の 2/3 に当たる 14 例では，他の所見から胃カメラ像でも癌とされた．ほかに癌が疑えたものが 3 例，良悪性どちらともとれるものが 5 例であった．

Ⅱc の所見とその認識

胃カメラ像のⅡc の所見から癌と診断できた例についてⅡc の胃カメラ所見の詳細を見たのが**表 20-6** である．Ⅱc と非癌部との境界では，硬化，肥大した皺襞の中絶，結節状粘膜隆起が 45 例（83.3%），出血が 12 例（22.2%），皺襞の階段状陥凹～中断が 5 例（9.3%），Ⅱc の内部では粘膜変色，粗糙が 28 例（51.9%），出血（新・旧）23 例（42.6%），以下そのほかは表の数字と%が違っていて症例数が正しいのか，%が正しいのか今となっては不明であるが，辺縁不整の苔，粘液の付着，発赤，凹み，結節状隆起，島状粘膜残存等々で，今日の内視鏡診断学でⅡc の所見とされるものは，皺襞の融合を除きすべて網羅されていた．今振り返ってみても，Ⅱc の診断でもっとも重要とされる所見はほぼすべて理解されていたようである．このときの結論としてⅡc は早期胃癌の診断上もっとも重要な所見であること，ただしⅡc の所見はしばしば良性潰瘍の治癒過程，急性増悪期にもみられるので，確定診断には経過観察を行って，所見の動きを見て慎重に決定すべきであると強調されている．盲目的な胃カメラ像を拠り所としたため，この結論は仕方なかったことと思う．なお早期胃癌の定義にリンパ節転移の有無を問わないとしたのは，内視鏡的にリンパ節転移の有無はわからないことと，この段階では転移自体が少ないためであった．

今振り返って発表論文中の当時の胃カメラ像を見ると，機能的にも不十分な当

表 20-6　胃カメラでⅡc とした所見の特長（確認 54 例より）

		件数	%
1．Ⅱc と非癌部位との境界線	1）硬化肥大せるレリーフ中絶，結節状粘膜隆起	45	(83.3)
	2）出血（新鮮，多量のことが多い）	12	(22.2)
	3）レリーフの階段状陥凹～中絶	5	(9.3)
2．Ⅱc の内部	1）粘膜変色，粗糙	28	(51.9)
	2）出血（新・旧）	23	(42.6)
	3）辺縁不整の苔及び粘液の附着	25	(46.3)
	4）異状発赤	6	(11.1)
	5）凹み	9	(16.7)
	6）結節状隆起，島状粘膜残存	4	(7.4)
3．弧の変化（硬直，凹凸）		34	(63.0)

〔文献 1）より〕

時の胃カメラで，また印刷された論文中の図であるという条件の悪い写真ではあるが，シェーマが付けられているので，当時どのように画像を判断したかがわかる．Ⅱc 辺縁での皺襞の中断，Ⅱc の陥凹，出血からⅡc の境界，Ⅱc 面内の粘液の付着，出血，凹凸不整などかなり正確にⅡc の診断的特長を読み取っている．今振り返ってみても，Ⅱc の診断でもっとも重要とされる所見（**図 20-4**）は皺襞の融合を除いてほぼすべて理解されていたようである．いずれにしてもこの分類の作成は胃カメラの記録性という特長をいかんなく発揮したもので，この結果早期胃癌の様相が明らかとなり，病理組織学的所見を考慮しない見たままの肉眼形態に基準をおいた，高い，低い隆起，深い，浅い陥凹という早期胃癌の内視鏡学会分類，内視鏡診断の基準ができ上がった．

なお**図 20-5** はこの検討が行われた当時の早期胃癌Ⅱc の著者の経験例の 1 例でⅤ型胃カメラによる撮影像である．浅い陥凹が画面中央を占める胃角からその

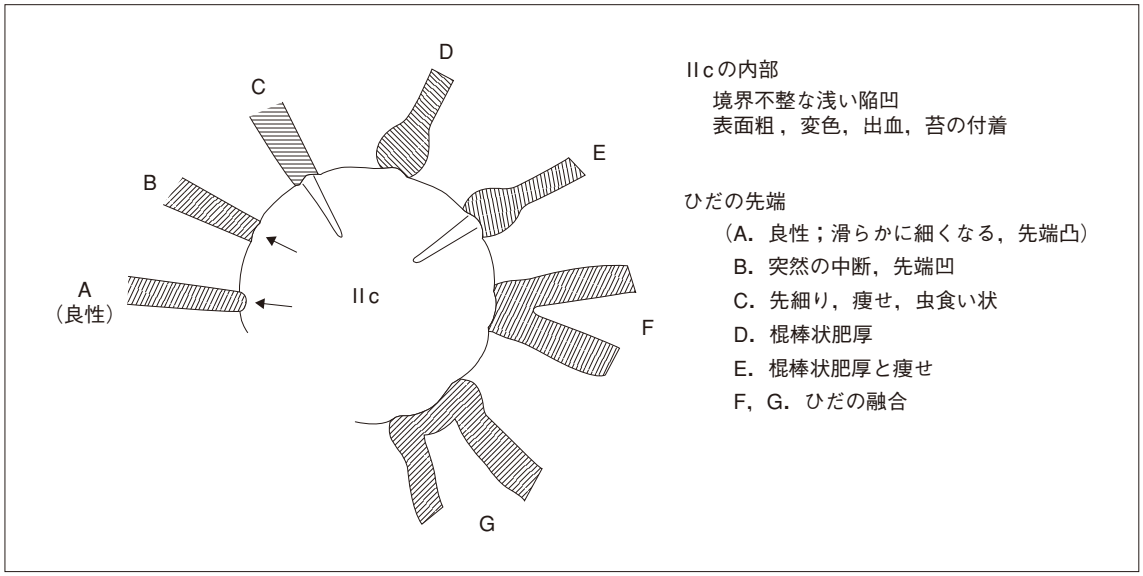

図 20-4　Ⅱc の特長

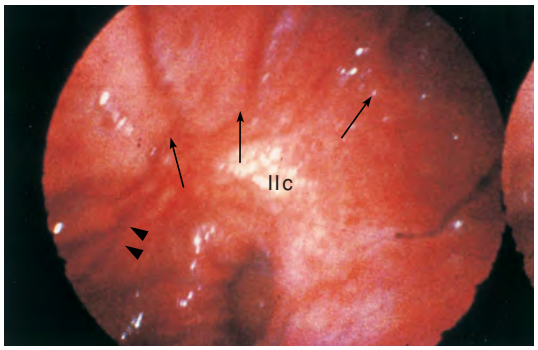

図 20-5　Ⅱc 型早期胃癌のⅤ型胃カメラ像
胃角から前壁にかけて浅い陥凹（Ⅱc の文字を中心に）が認められる．ひだが中断したり（↑）痩せて終わったり（▲）している．

左上方の体部前壁にわたって認められる．画面上方からこの陥凹に向かってくる皺襞は，この辺縁で中断している．左方からくる皺襞には先細りが明らかである．陥凹の口側境界はあまり明確ではないが，陥凹部に変色，発赤がみられる．

Ⅱc の X 線所見

この集計では X 線像が提供されたⅡc 100 例中 79 例（79%）でⅡc が認められているが，その所見は皺襞の中断 49 例（62%），辺縁の強直 41 例（52%）その他で，Ⅱc の診断には，微細な変化を捉えた粘膜像と十分胃壁を伸展させた充盈像が必要という結論となった．

この分類の特徴はそれぞれの型が符号で表され，簡素で抽象的で理解しやすく，X 線，内視鏡，病理に共通して用いうることであった．

以上の集計結果は，全国集計代表 田坂とすべきところを，田坂個人の名前で宿題報告として発表されたため，集計結果が印刷となった際に，実際の検討に当たった人々の名前がまったく記されず，各委員の業績にならないという結果となった．後になって﨑田が言うごとく，これは大変残念なことであった．

その後の検討

その後このときの集計に寄せられた個々の例について改めて細かい検討会が製薬会社エーザイ社の講堂で毎月 1 回クローズで開催されたが，この会はその後さらにオープンとなって全国的な規模に発展し早期胃癌研究会となった．しかし会が大きくなるとともに白壁，﨑田を巡る私怨ともいうべき諸般の事情で，芦澤を除き，その後われわれは追い出され，以後この研究会の運営にはタッチできなくなった．なおこの研究会に会場を提供し，実質的に運営に当たったエーザイ社の記録によると，早期胃癌研究会の正式な発足は昭和 39（1964）年である．またこの研究会の実質的な機関誌ともいうべき役割を果たしてきた「胃と腸」誌が創刊されたのは昭和 41（1966）年で，この誌上に早期胃癌が活発に論じられるようになったのは昭和 46（1971）年以降でかなり遅い．また早期胃癌各型のシェーマが「胃と腸」誌の表紙裏に掲載されるようになったのは昭和 46 年以降のことである．

第 4 回日本内視鏡学会での早期胃癌のパネル

検討委員会による全国集計で早期胃癌の定義の確立，肉眼分類，胃カメラ所見の詳細が発表された第 4 回日本内視鏡学会総会では，別に一般演題でも，いくつか早期胃癌例の発表があった[14]．いずれの発表も早期胃癌の診断における胃カメ

ラ所見の詳細を述べたものであった．しかしこの発表はまだ早期胃癌の定義づけが行われる前に提出された演題であったため，早期胃癌とはいうものの，その内容には種々のものが含まれていた．

またこの総会では村上，﨑田両氏の司会で“早期胃ガン”というパネルがもたれ，主として胃カメラ診断について発表された[15]．しかしこのパネルでの発表演題も，全国集計の結果の公表前にまとめられたもので，早期胃癌という表題ではあるものの，その内容にはやはり種々の内容が含まれていた．しかし司会を担当した村上は“きわめて珍しいと考えていた早期胃癌の症例がすでにかなり多数経験されていること，胃カメラによれば診断できる疾患であること，早期胃癌の分類試案を別に宿題講演として会長が発表しているので，この試案が便利なものかどうか今後十分に検討したい”とまとめられ，早期胃癌は「診断の面で一応なんとか頂上に達したように感じられるが，今後はこの山道を舗装した平坦な大道へと踏み固めていかなくてはならない．このパネルの意義もこの点にある」と締めくくられている．

さてこのように早期胃癌の概念，内視鏡診断，X 線診断，分類が発表されるとともに，この分類は次第に普及し，その基本的な部分は現在に至るまで，ほぼそのまま踏襲されている．しかし細かい点ではその後種々議論があって，当初の分類では二つ以上の所見があって，必要な場合には二つの名称でつないで差し支えないとされたものの基本形と混合型という概念，分類はなかった．またⅡc＋Ⅲ型については，内視鏡的には open ul がみられるか否か，瘢痕はどう表示するかなどの点でもその後活発な議論があった．さらにⅡb 型が診断できるようになるとⅡc 型とⅡb 型の区別についても検討が進み，それぞれの名称の意味する内容も各施設によって微妙な差異がみられるようになった[16)～19)]．

Ⅱa＋Ⅱc 型，Ⅱc＋Ⅱa 型の創設

これらのなかで特筆すべきはⅡa＋Ⅱc 型，Ⅱc＋Ⅱa 型の創設である．当初の分類にはなかったものの，隆起の中央が陥凹を示す環状隆起陥凹型は昭和 43（1968）年に国立がんセンターグループがⅡa＋Ⅱc 型と呼称することを提案し，Ⅱc とⅡa 型が併存するものはその広さに関係なくⅡc＋Ⅱa 型とされた．この呼称は瞬く間に国内に広く受け入れられ，その後の予後の統計などに広く用いられるようになった．

しかし隆起の中央が陥凹を示す病変にも細かく見ればいろいろのタイプがあり，その後の種々の記載でも発表者により細かいニュアンスの差異があって，施設によって病変の取り方に若干違いがあった[16)～19)]．しかしこのような細かいことはさておき，本学会ではⅡa＋Ⅱc 型，Ⅱc＋Ⅱa 型については前述の概念が広く受け

入れられ，種々の統計もこれを基準に行われるようになった．

それにつけてもきわめて不快なことは，日本胃癌学会の『胃癌取扱い規約』1999 年の第 13 版以来の記載である．それ以前の古い版では「早期胃癌の分類は日本内視鏡学会分類に準拠した」ときちんと書かれていたが，この版では早期胃癌の分類が内視鏡学会分類であることがまったく記載されずに，胃癌学会で定めた規約として扱われている．今まで述べてきたようにこの分類は日本消化器内視鏡学会（当時の日本内視鏡学会）が全国主要施設の協力のもとに，多数の症例を収集し慎重に検討を重ねて作成した分類で，当然『胃癌取扱い規約』にははっきりと日本消化器内視鏡学会の分類に準拠したと記載すべきものである(注)．さらに困ったことは日本消化器内視鏡学会分類では，前述のごとく複合型のうちⅡa＋Ⅱc 型は，表面隆起Ⅱa の上に陥凹があるものとし，ⅡaとⅡc が混在したものは，それぞれの広さに関係なくⅡc＋Ⅱa 型としている．これはⅡa＋Ⅱc 型としたものは，形態的な特徴がありしかも予後が比較的悪い例が多いことから，このように規定したもので，その後の日本消化器内視鏡学会での予後の集計はすべてこの規定で行われている．しかし胃癌学会の規約では，これは無視され，併存した場合は大きい病変を先に記載することになっている．分類作成の当事者である本学会の主張をまったく無視したもので，胃癌学会の規約委員会には非公式に抗議を申し入れたが，胃癌学会からの正式な釈明は未だにない．

消化管表面型腫瘍の国際分類

2003 年 12 月パリにおいて Lyon（リヨン）の Lambert 教授主催のもとに消化管表面型腫瘍の国際分類をどのように定めるか，ワークショップがもたれ，日本からも著者を含め何人かが出席した．その後さらに日本国内の内視鏡学会総会に際しても引き続き検討会が開催され，同じ日本人メンバーが出席し討議された．当初の素案ではⅡa＋Ⅱc 型，Ⅱc＋Ⅱa 型は胃癌学会の案を採用していたが，著者が当初の素案に反論し，日本の早期胃癌分類制定の歴史的な経緯を説明したため，新たに作成された訂正案では日本消化器内視鏡学会の分類が最終的に採用されている．この分類の詳細は Gastrointestinal Endoscopy Vol. 58, No. 6 Supplement (2003)「The Paris Endoscopic Classification of Superficial Neoplastic Lesions：Esophagus, Stomach, and Colon」として出版されている[20]．この委員会は Lambert

（注）

2010 年 3 月発行の第 14 版では胃癌学会分類は日本内視鏡学会 1962 年を参考，改変したとして田坂論文が記載されているが，胃癌学会分類では内視鏡学会の分類をそのまま使っているので参考ではなく当然引用とすべきである．

教授の提案で，国際的に共通する基準を作りたいということで作成され，世界消化器内視鏡学会（OMED）の事業の一つとして承認されたものである．胃のみならず食道，大腸にも使える分類を目指しており，日本消化器内視鏡学会の早期胃癌分類に対する見解，主張が広く認識され受け入れられ，病理学的な細かい事項を除いてはほぼ日本案がそのまま採用されている．著者らの主張が入れられ世界に通ずる分類が作られたことを嬉しく思っている．

文　献

1）田坂定孝：早期胃癌の全国集計．Gastroenterol Endosc　4：4-17，1962
2）芦澤真六，﨑田隆夫，内海　胖，田中勝次，森　純伸，丹羽寛文，日下　洋，大森皓次，吉谷和男，金子栄蔵，藤田健三：興味ある所見を呈した胃粘膜癌の 1 例について．Gastroenterol Endosc　1：96-99，1959/1960
3）第 2 回日本胃カメラ学会総会（昭和 35 年 6 月）演説抄録．Gastroenterol Endosc　2：57-91，1960
4）第 3 回日本内視鏡学会総会（昭和 36 年 3 月）講演抄録．Gastroenterol Endosc　3：11-95，1961
5）第 2 回日本胃カメラ学会関東地方会（昭和 35 年 10 月 22 日）抄録．Gastroenterol Endosc　2：185-210，1961
6）第 3 回東海地方日本胃カメラ学会例会（昭和 35 年 12 月 3 日）抄録．Gastroenterol Endosc　2：250-260，1961
7）第 1 回胃カメラ学会九州地方会（昭和 35 年 12 月 11 日）抄録．Gastroenterol Endosc　2：273-289，1961
8）第 2 回北陸地方会（昭和 36 年 1 月 29 日）抄録．Gastroenterol Endosc　2：270-272，1961
9）第 1 回山陰胃カメラ同好会（昭和 36 年 2 月 18 日）抄録．Gastroenterol Endosc　3：97-98，1961
10）金子栄蔵：早期胃癌の成り立ち―内視鏡分類のできるまで．消化器内視鏡　15：478-482，2003
11）Stout, A. P.：Pathology of carcinoma of the stomach. Arch Surg　46：807-822, 1943
12）Stout, A. P.：Tumors of the Stomach. Armed Forces Institute of Pathology, Washington, 1953
13）佐伯重治：胃癌の悪性度ニ就テ特ニ其組織学的所見ト遠隔成績トノ関係ニ就テ．東京医学会雑誌　52：191-232，1938
14）第 4 回日本内視鏡学会総会一般演題抄録．Gastroenterol Endosc　4：15-111，361-364，1962
15）第 4 回日本内視鏡学会総会パネル（村上忠重，﨑田隆夫司会）．早期胃癌．Gastroenterol Endosc　4：130-201，1962
16）村上忠重：早期胃癌の 10 年．胃と腸　7：434-437，1972
17）﨑田隆夫：早期胃癌の発見の現状．Gastroenterol Endosc　16：662-672，1974
18）市川平三郎：早期胃癌肉眼分類の再検討―本号の企画を担当して．胃と腸　11：11-16，1976
19）村上忠重，川井啓市，市川平三郎，﨑田隆夫，佐野量造，望月孝規，竹本忠良，芦澤真六，岡部治弥，白壁彦夫，常岡健二，城所　仂：早期胃癌肉眼分類の再検討（座談会）．胃と腸　11：35-56，1976
20）The Paris Endoscopic Classification of Superficial Neoplastic Lesions：Esophagus, Stomach, and Colon. Gastrointest Endosc　58(Suppl)：3-43, 2003

ファイバースコープの開発

第21章 ファイバースコープの開発

ファイバースコープの原理

胃カメラが実用化され普及したことで，初めて胃内視鏡検査は一般医家の手の届くものとなったが，胃カメラは撮影したフィルムの現像に時間がかかり，その場ですぐに診断できるものではなかった．当然，直接胃内を観察できる方法の開発が望まれたが，この夢を実現させたのがファイバースコープで，ファイバースコープはガラス線維（ファイバー）の透光性を利用したものである．

そもそも屈折率の違う媒質の接するところでは光は屈折するが，水と空気を例にとって**図 21-1** の水色の部分を水，その上方の黄色の部分を空気とすると，水中の光源から出た光のうち，水面に直角に進む光はそのまま直進するが，斜め方向に進む光は水の表面で屈折し，水中での角度が斜めになればなるほど強く曲がり，ある角度以上では反射して，また水中に戻ってしまう．これが全反射という現象である．

ファイバースコープ内の個々のガラス線維は，屈折率の高いガラスを芯材（core：コア）とし，その表面を屈折率の低いガラス（coat：コート，cladding：外被）で被覆してある．この被覆は全反射を効率よく行うためと線維を束ねた場合，線維同士が触れると光は隣の線維に漏れるので，それを防止し併せてコアに傷や汚れがつくのを避けるためである．ガラス線維の一端に入射した光は，**図 21-2** 上段のように全反射を繰り返し，線維がどのように曲がっても他端に伝わる[1)～3)(注 1)]．

ファイバースコープ内には，このようなガラス線維が数万本束ねられ，その両端面が相対応するように配列されていて，ファイバー束の一方の端面に像を結ばせると，図 21-2 下段のように像はモザイク状に伝わる．これをレンズで拡大し観察するわけである[(注 2)]．**図 21-3** がガラス線維で，このように細いと，折れることなく自由に曲げられる．

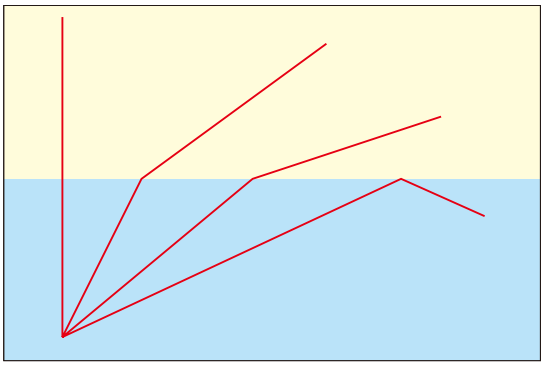

図 21-1　水面での光の屈折・反射
ある角度以上で全反射が起こる．

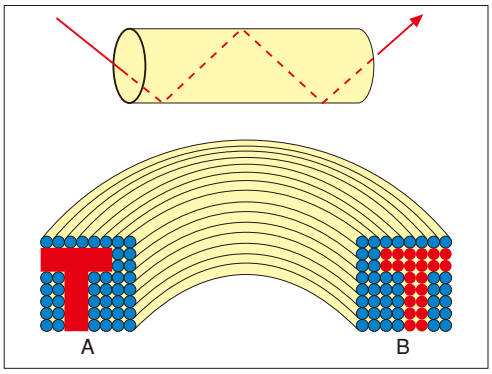

図 21-2
上段：ガラス線維内の光の通過
下段：ファイバー束による像の伝送．A；レンズでファイバー束端面に結像させた観察対象，B；他端に伝わった対象の像

（注）

（注 1）：入射した光のすべてが他端に伝達するわけではなく，図上段のように光が入射する角度には限界がある．この角度を臨界角という．図中の A_0 が臨界角である．この角度は core（コア），coat（コート）の屈折率で変わる．コアの屈折率は高いほうが望ましいが，屈折率の高いガラスは短波長の光の吸収が大きく，材質の制約もあって実際には芯材（コア）に屈折率 1.62 のフリントグラス，コートには 1.52 のクラウングラスが使われ，最大入射角 θ_0は約 31° となる．図下段のごとく線維が真っすぐで，かつ端面が中心軸に直角の円柱で，中心軸を含む平面内を光が進むとし，端面に角度 θ_0で入射した光が，コアとコートの境界面で全反射の臨界角 A_0になると仮定すると，コア，コートの屈折率をそれぞれ n，n′とすれば，$n_0 \sin \theta_0 = \sqrt{n^2 - n'^2}$ NA（n_0：入射側媒質の屈折率，空気中では 1）という関係が成立する．上式を満足する θ_0 が入射角の限界である．式中の NA は単線維の開口数といい，これはコアとコートの屈折率の差が大きいほど大となるが，種々の制約があって，実際には開口数は 0.52，最大入射角は約 31° である．なお全反射の回数は 30° の角度で入射すると，長さ 1 m，径 15 μm の線維で 4,000 回にも達する．なおガラス線維は波長 400 μm～1,300 μm の光を通す．

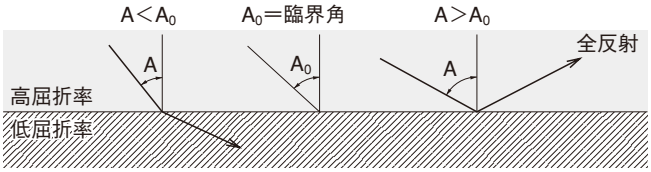

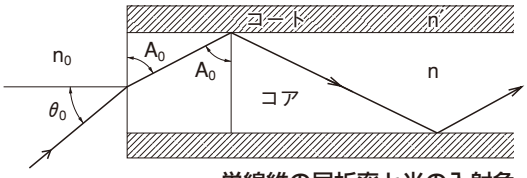

n＞n′
$n_0 \sin \theta_0 = n \cos A_0$

単線維の屈折率と光の入射角

（注 2）：コアの直径が小さく，コートが薄く，配列が密であれば，画像が個々の線維の端面で構成されるため，解像力は大となるが，コアの直径を小さくすると光量の損失とともに通過できる光の波長にも影響する．またコアを細くできたとしてもコートはあまり薄くできない．イメージ・バンドル全体としての透過率は個々の線維のそれとともに，イメージ・バンドルの全面積に占めるコア部分の面積比が影響し，コア部分の大きいほうが全体としての透過率は高い．また解像力は単にコアの直径のみでなく，その配列が大きく影響する．

図 21-3　ガラス線維の束
自由に屈曲させられる．

ファイバー光学系の理論の発展

ガラス線維を使った光学系をレンズを使うレンズ光学系に対し，ファイバー（線維）光学系と呼ぶが，ここでガラス線維内の光の透光性の理論の発展の跡を振り返ってみよう．そもそも透明な円筒内を，光が内面多重反射によって進みうることは，かなり古くから知られていたらしく，古代のガラス器に，この原理を応用したものがあるといわれ，さらにすでに 18 世紀に Collodon，Babinet らが噴水の水流で光が伝わることを，実証している[4]．しかしこの原理を初めて科学的に取り上げたのは Tyndall（1870 年ともいう）である．彼の論文中には樽の側面に穴をあけ，その内部を太陽光で照明し，穴から水を流すと，その水流に沿って照明光が伝わることが述べられているという[4]．具体的には**図 21-4** に見るように，暗い部屋に置いた，側壁に小穴を設けたブドウ酒の樽の内部を，天窓から入った光で照らすと，小穴から流れる水流に沿って光は伝達され，水流の端に相当する A は明るくなるが，樽の小穴に対向する位置の衝立の穴 B から覗いても，漏れる光で水流は見えるものの，直接照明光が B に達して，この部が明るく見えることはないと述べられているという．Tyndall は，高名な物理学者で，彼の発見になるチンダル現象は，物理を勉強したものなら誰でも覚えていることであろう．

さらに 1926 年にはイギリスの Baird[5]が細いガラス管を束ねたものが光ないし像を伝送させる可能性について述べており，1928 年にその方法の特許を得ている[5]というが，実際にどの程度のものであったかわからない．また 1929 年には，

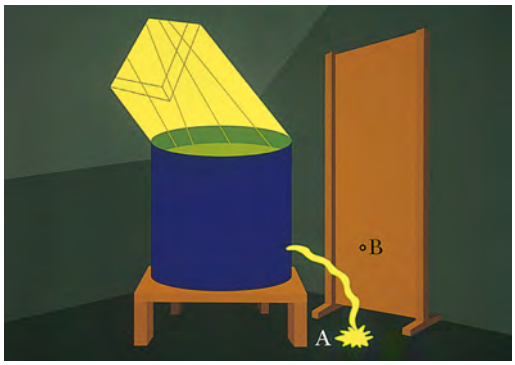

図 21-4　水流による光の伝達
A：照明光が伝達されて明るい．
B：照明光は直接この部に到達しない．

同じくイギリスの Hansell が，「画像を送る方法とその器具」という題目で水晶の細い線維を束にして画像を送る方法とそれを使った写真伝送の高速化について特許を得たともいわれている[6]．

次いで 1930 年にドイツの Lamm[7]がガラス線維を束ねて像が送れることを実際に実験で証明し発表している．この論文発表当時 Lamm は München（ミュンヘン）の医学生で，この実験はミュンヘンの Rodenstock 社の Heurung 技師と病理の教授 Gerlach の協力を得て行われており，論文の末尾に彼らに対する謝辞が述べられている．**図 21-5** が Lamm の実験装置で，fb がガラス線維の束，obj，ok がその両端面で，li がレンズ，la が照明ランプである．ランプのフィラメントの像をレンズでガラス線維束の端面 obj に結ばせると，反射側の端面 ok にフィラメントの像の伝達が認められた．論文中にある実際の画像を示すと，**図 21-6a** が光源とした電球のフィラメントの写真で，**図 21-6b** が線維束 fb を通して送られた像である．かなり歪められてはいるが，大まかな形態は十分わかり，画像が伝送されていることがわかる．

この実験結果より Lamm は，「このようなガラス線維を利用した可撓性の光学系を内視鏡，とくに胃のそれに応用すれば屈曲可能な胃鏡が作製でき，噴門の通過も容易となって，従来一部の特殊な専門家でなければ実施できなかった硬性胃鏡による胃の内視鏡検査が，一般に広く利用できる診断方法となりうる，さらに硬性胃鏡では胃の形態に関連した観察困難な部位，すなわち盲点があって，とくに幽門はしばしば観察不可能であるが，可撓性かつ操縦可能な内視鏡が開発されればこれらの問題点も解決する」と述べ，今日のファイバースコープの姿を予見している[7)(注 3)]．実際 Lamm は軟性胃鏡開発者の Schindler に胃鏡への応用を勧め，Schindler もこの研究に資金的な援助を与えており，彼自身も軟性胃鏡完成の前に Lamm と一緒にガラス線維の応用を検討している[8]．しかし Schindler は，



図 21-5　Lamm の実験装置
la：照明ランプ，li：レンズ，obj：ガラス線維束の端面，
fb：ガラス線維束，ok：ガラス線維束の他側の端面
〔文献 7）より〕

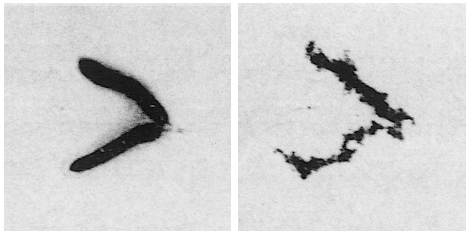

図 21-6　Lamm の装置による像の伝送
a：光源としたフィラメントの像
b：ガラス線維束で送られたフィラメントの像
〔文献 7）より〕

ガラス線維束により像が伝えられることを認めはしたものの，この原理を実際に胃鏡へ応用するのは不適当であると結論し，軟性胃鏡の完成を報ずる論文のなかでもそのように述べている[8)]．したがって Schindler はこの光学系の応用をその後さらに試みることはなく，Lamm もそれ以上研究を進めなかったらしい．

Lamm がこの研究を発表した時期は，ちょうど Schindler 自身，Wolf の開発した多数のレンズよりなる光学系を取り入れた軟性胃鏡の開発に取り組み，これがほぼ完成に近づいていたときでもあって，技術的に未熟であったファイバー光学系にそれ以上の興味を示さなかったのであろう．このときもし Schindler が積極的にファイバー光学系を取り上げていれば，その後の日本の胃カメラの開発も当然行われることなく，胃内視鏡の発展の歴史はまったく変わったものになったと思われる．

（注）

（注 3）：参考までに Lamm の原文を引用しておく．

“Die Hauptbedeutung brauchbarer biegsamer optischer Geräte würde sich wahrscheinlich durch die Möglichkeit des Baues biegsamer Endoskope ergeben. Besonders der Magenspiegel（das Gastroskop）könnte, wie Schindler darlegt, durch Einschaltung eines biegsamen Stücks im Bereich des Mageneingangs zu einem diagnostischen Hilfsmittel von allgemeiner Verwendbarkeit werdern. Das ist er heute noch nicht, weil die Schwierigkeit, ein starres Gerät durch die Speiseröhre und besonders durch ihren stark gekrümmten Teil beim Mageneingang einzuführen, es nur besonders erfahrenen und geübten Fachärzten gestattet, Gastroskopien auszuführen. Weiterhin würden auch gewisse in der wechselnden Gestalt des Magens liegende Schwierigkeiten（häufige Unmöglichkeit, den diagnostisch besonders wichtigen Magenausgang zu sehen）bei einem biegsamen und steuerbaren Gerät wegfallen”

なお Lamm はユダヤ人であったため Hitler（ヒトラー）の台頭による弾圧を避けてその後アメリカに渡り，最初 Kansas（カンザス）市の精神病院に職を得た後，外科医としての仕事を続けるためテキサス南部の小さい町に移り，さらにテキサス州内で開業している[9),10)]．

さてこのようにガラス線維を利用して画像が送れることが発表されながら，これを取り入れた内視鏡ができなかったのは，当時まだ優れた性能をもつガラス線維を作製できなかったこと，並びに細いガラス線維を両端が相対応するように並べる技術が未開発であったことなどが理由と思われる．とくに初期のガラス線維はコーティングされておらず，そのため線維からの光の洩れが多く光の透過率がきわめて悪かったのである．

その後オランダの Van Heel[11)]は昆虫の複眼から着想を得て，透明なガラス線維の束を両端で直角に切り，線維相互の間の光の洩れを防止すれば像が送れると考え，1950 年より予備実験を始めたが，線維の表面に傷や油の付着があると光の損失が起こり，また線維が相互に触れると光の洩れが生じるので，ガラス線維を銀その他の金属あるいは黒ペンキで覆うことを試みている．しかしこれでは不十分で問題点は解決できなかった．その後プラスチック線維を用い，これをより低い屈折率のプラスチックで被覆して線維内の光の透過能を高めることに成功し，さらにコートの厚さなどを検討し，新しくファイバー光学系の理論づけを行った．

さらに Hopkins および Kapany らによりファイバー光学系の飛躍的な進歩がもたらされた[12),13)]．Hopkins はズームレンズの研究で知られており，Kapany はパキスタン出身で，大学院の研究テーマに線維光学を与えられ検討を進めたものである．

Hopkins は 1949 年にガラス線維で像を送れることを考えついたが，そのあとで Baird がすでにこの件で特許を得ているのを知ったと述べている．なお Hopkins，Kapany はガラス線維の束を通して像を送るシステムに，“fiberscope”という名称を初めて与えている[12)]．

Hopkins および Kapany は，このようなガラス線維による像の伝達方法を，レンズ系による伝達（動的スキャンニング）に対し，静的スキャンニングと呼び，「A flexible fiberscope，using static scanning」という論文にまとめている[12)]．この論文中で，ガラス線維の種々な光学的性質を検討し，ドラムに線維を巻き取って，種々の長さのファイバー束を作り，像が送れることを実験で確かめ，論文中に写真を呈示し証明している．もちろんこれらの実験は内視鏡としてでなく，あくまでも体外での検討であった．彼らがこの検討を行った当時は線維を規則正しく配列するのは，かなり難しかったようで，**図 21-7a** はこの論文中に載せられたファイバー束の線維配列状態を示したが，配列はまったく不規則でその密度も場所によってかなりばらつきがある．一方，**図 21-7b** はその後日本で開発されたファイ



図 21-7
a：Kapany らのガラス線維の配列〔文献 12）より〕
b：ファイバースコープ付き胃カメラの線維配列

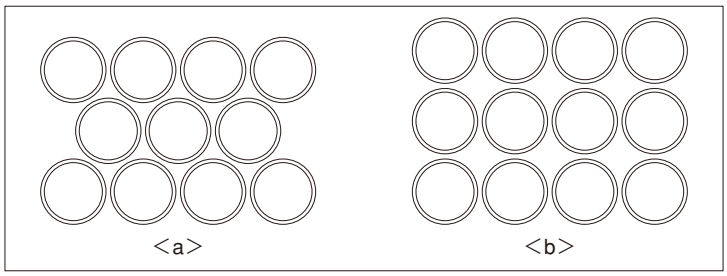

図 21-8　ガラス線維の配列

バースコープ付き胃カメラのファイバー束で，こちらでは規則正しく配列されているのがわかる．

実際の内視鏡ではガラス線維の並べ方がきわめて重要で，規則正しく密な配列であれば，解像度も高く，ファイバー束全体としての光の透過率も高くなる．なおガラス線維は**図 21-8a** のように配列すればもっとも密となるが，この配列では横方向の解像度は良いものの，縦方向の解像度は直線がジグザグ状に表れるため，**図 21-8b** より劣ることになる．このように内視鏡に組み込んだ場合，その解像度は，グラスファイバーの配列の如何によって上下，左右あるいは斜め方向の如何で，それぞれかなり変わってくる．

さらにコアの直径が小さく，コートが薄ければ，画像は個々のファイバーの端面で構成されるため，解像度は高くなるが，コアの直径を小さくするとグラスファイバーを通る光量が減少し，透過する光の波長にも影響が出てくる[1)]．またコアを細くできたとしてもコートはあまり薄くできず，線維間の間隙も一定以下にすることは不可能である．ガラス線維束全体としての明るさは，個々のファイバーの透過率のほかにも，ファイバー束の全面積に対するコア部分の面積比も影響し，

コア部分の大きいほうが像が明るくなる[1]．このように像の明るさと解像度は相反する要素もあって，内視鏡に応用する場合は，これらの諸要因のバランスをとることが課題となっている．

Hirschowitz によるファイバースコープの開発

ファイバー光学系の新しい理論の検討が進められるとともに，この理論を内視鏡に応用して屈曲自在なファイバースコープを作る可能性が出てきた．1957 年に至って Hirschowitz らにより初めてガラス線維を胃内視鏡に応用したファイバースコープの試作品が作製され，この装置は同年の昭和 32（1957）年 5 月 16 日 Colorado Springs におけるアメリカ胃鏡学会において発表された[14]．試作品は外径 5/16 インチ，長さ 1 m のアングル機構のないものであった．くしくもこの学会では，日本の胃カメラも田坂らにより発表され，注目を集めている．

図 21-9 がこの試作品である．この図はアメリカ，Orlando（オーランド）で毎年開催される Endoscopy Masters Forum において，同席した Hirschowitz 博士からいただいたもので，実物は現在 Washington, D. C.（ワシントン）のスミソニアン博物館に所蔵されている．**図 21-10** は，このフォーラムのレセプションで同氏と一緒に撮影した一コマである．このとき（2000 年），同氏は 74 歳になると言っていたから現在（2010 年）は 84 か 85 歳で，ファイバースコープの開発は 30 歳そこそこのときの業績ということになる．この業績は同氏が first author で発表されているが，もし当時の日本の臨床教室であれば，実際に開発に当たった若い人が筆頭著者で発表するなどは考えられず，主任教授の名前で発表されたに違いない．同氏の所属していた Michigan（ミシガン）大学の Pollard 教授の，指導者としての器量に敬意を表する次第である．



図 21-9　Hirschowitz のファイバースコープ（試作品）

図 21-10　Hirschowitz 博士（右）と著者

Hirschowitz の回想記[15]からファイバースコープの完成までのいきさつを述べてみよう．

Hirschowitz は南アフリカの Johannesburg（ヨハネスブルグ）に生まれ，その地の Witwatesrand 大学を卒業後ロンドンに渡り Central Middlesex 病院で Avery Jones から消化器病学，胃鏡の習練を受け，1953 年に Avery Jones の斡旋でミシガン大学の Pollard の所に移り，胃液分泌の研究を行い，その方面でも知られている．ミシガン大学では胃液分泌の研究とともに多数の直腸鏡検査，胃鏡検査を行っていたが，胃鏡では十分な観察ができず，また手技の難しいことに不満をもっていたところに，Hopkins および Kapany の業績を知り，さらに Van Heel の 1954 年 Nature に掲載された論文[11]を読んで，新しい胃鏡の可能性を考え，早速休暇をとって Imperial College of Science に，Hopkins 並びに Kapany を訪ねている．

そこで Hirschowitz が見たものは，ガラス綿布用の市販のガラス線維を利用した，長さ 9 インチのファイバー束で，それを通して印刷物の大きい活字は見えたものの，色は緑を帯び，光のロスが大きく，長いものの作製はとうてい不可能と思われた．しかし屈撓性があることから将来の可能性を考え，Hirschowitz は Kapany を招いてファイバースコープを一緒に作りたいと Pollard に申し出て了承を得た．その結果 Kapany もこの招待を一応承諾したらしい．

そこで Pollard は Hirschowitz に物理の助教授の Peters を紹介し，Kapany がアメリカに来たら，共同で研究を始めることに決まったが，その後で Kapany は Hirschowitz らとの共同研究を断ってきた．Kapany は当時のミシガン大学の研究施設，人的要因，資金などを考えると，とうていここでの開発は無理と判断し，ファイバースコープをより早く完成するためには Bausch & Lomb 社と手を組んだほうがよいと考え，そちらを選んだのである．

Kapany の拒否にあって Hirschowitz らの試みは中止に直面したが，Peters が当時大学 2 年生であった Curtiss を共同研究者として呼び寄せ，ここで 3 名で研究に当たることとなった．

1955 年春，まずイギリスから市販のガラス線維を 12 ドルで買い求め，実験を始めたが，このガラス線維はあまりにも緑色が強く，1 m の長さでは光の透過性はきわめて悪く，像の伝達は不可能であった．その後，透明な光学ガラスを得て Peters および Curtiss の手でガラス線維を作り，これを用いて実験を行っているが，ガラス線維の配列，固定の方法，端面の平面性を保つための研磨，束ねた線維の保護など種々の問題があった．なかでももっとも大きい問題は線維が接触したときに光が洩れることで，これが多いとまったく像は伝わらなかった．このため Van Heel が行ったようにガラス線維をラッカーに浸すなど種々の検討が加えられたが不十分な成績しか得られなかった．

しかし，1956 年 12 月に至って Curtiss がガラス線維を別の低屈折率のガラス

図 21-11　Hirschowitz の試作ファイバースコープによる像
リンカーンの図柄の切手.〔文献 15) より〕

で被覆する方法を編み出し，この問題の完全な解決をみた．

1957 年 2 月中旬，初めて試作器を実際に患者に試みているが，どの程度見えたものか詳しい記録は残っていない．この装置は Pollard の要請で，今でもミシガン大学病院に保存されている由である．さらに数週後，別の装置を作製し，カメラを装着して切手や印刷物，胃鏡練習用の胃の模型などの撮影を試みている．**図 21-11** はこのうちの 1 枚で，リンカーンの図柄の切手撮影像である．

前述のごとく，1957 年 5 月 16 日，アメリカ胃鏡学会で，この装置についての発表が行われたが，発表前夕はひどい降雪で，交通機関はまったく途絶し，しかも当時この学会の活動はあまり活発でなく，聴衆は 40 人にも満たなかった由である．

この発表に対し活発な追加発表，質疑応答があった．その詳細が学会記録に残っているので，それに基づきそのときの状況を述べてみよう．まず Kapany は，「すでに自分がこのようなガラス線維の光学理論については詳細に発表しているし，また 1952 年に作製したファイバー束は高度の屈撓性を有し，透光性も優れ，良好な像が得られ，これを使って種々の対象を写した写真もすでに発表している．最近では，さらにより良質のガラス線維を使って，胃の模型その他種々のものを対象に実験しているが，ガラス線維の質が良いので，より本物の色調に近い像が得られている．近くこの実験結果とともに，完成したファイバースコープを，Kapany，Paulson，Talbot の連名で論文として発表する予定である．またこの研究は Bausch & Lomb 社と共同で現在進行中で，ファイバースコープ自体もうほとんど完成している」と長々と反論しているが，実際にはその後もついぞ完成をみなかったようである．

なおこの反論のなかで彼は，ファイバースコープの実現に当たって考慮すべき

点として，① 任意の部位で本体が曲がるように十分な屈曲性をもたせること，② 胃内全体を観察できるよう，本体を回転できるような機構をもたせること，③ 側視および前方直視のための適切なレンズ系を導入すること，④ 先端でのランプ照明に加えて，ガラス線維を使って体外から照明する方法の導入が必要であることなどを指摘している．けだし ③，④ は今からみても卓見であったと思う．

また Schindler は，胃鏡へのガラス線維の応用は決して新しい方法ではなく，以前に Lamm が訪ねてきて，彼の原理による胃鏡を作りたいと言ってきたことがあった，しかし一緒にガラス線維の配列を検討したが，失敗してしまった．この当時 Schindler 自身軟性胃鏡の開発で忙しかったし，しかもこれがほとんど完成に近づいていたこと，またその当時は，ガラス線維をコーティングすることも知られていなかった．さらにもっとも重要なことは，物理学者の協力が得られなかったことが失敗の原因だったと述べている．さらに Schindler は Hirschowitz が十二指腸潰瘍が見えたと言ったことに対し，彼自身は「ここ 10 年ほどは胃よりむしろ小腸に関心をもっており，将来の消化器病学の発展は，小腸を直接観察できる方法の開発にかかっていると思う．Hirschowitz は大腸の観察も可能となろうと述べたが，複雑な屈曲を示す十二指腸の観察のためにはもっと細くする必要があると思うが，空腸が実際に観察できたかどうか」と質問している．

これに対し Hirschowitz は，「より細い小腸用のスコープの開発は，今回このスコープを作った会社の将来の検討課題であるが，現状でも十二指腸潰瘍の観察は可能である」と答えている．

さらにボストンの有名な胃鏡家の Benedict は，「軟性胃鏡に高度の屈撓性をもたせたら，本体の手元の回転操作が巧く先端に伝わらなかった」と述べ，シカゴの Berry も，「本体がよく屈曲する胃鏡をすでに使っているが，実際の操作に当たって本体のねじれに悩まされ軸の回転操作がうまくいかない」と述べ，「Hirschowitz のファイバースコープでは本体が長いのでねじれが起こって，オリエンテーションに迷うことや像の歪みが生じないか，さらにこのスコープで前庭部の小弯や噴門などの盲点の解消ができるのか，胃内で本体がカールしないようどのようにコントロールしているのか」などと質問している．

これに対して Hirschowitz は，「本体被覆の一部に金属を使っており，軸の回転操作でスコープがねじれることはなく，オリエンテーションに困ることはない」と答えている．

ファイバースコープの製品化

さてこのようにファイバースコープの試作器が発表され，ここに胃内視鏡は一大転機を迎えたが，これが製品化されるまでには実はかなりの時間を要した．

Hirschowitz らはファイバースコープ試作器の完成後ただちに製品としての胃ファイバースコープを作ってくれる所を探しているが，これがなかなか難航したようで，当初アメリカでは引き受ける会社がなく，さらに渡英しイギリスの会社にも当たっているが，それでも引き受け手がなく，結局その後 ACMI 社（American Cystoscope Makers Inc.）がやっと製品化を引き受けることになった．しかしその製品化はなかなか進まず，この間の事情は回想記に詳細に述べられており，とくに Kapany と組んだ Bausch & Lomb 社が先に製品を出すのではないかと非常に気にしていたようである．

昭和 35（1960）年 10 月になってようやく最初の製品が ACMI 社で作られ，臨床例に用いられることとなったが，その第 1 例では，送気しても空気が胃内に入らず，患者の口外でスコープのゴムの被覆が音を立てて破れるハプニングがあったという．

続いてⅡ，Ⅲ，Ⅳ，Ⅴ号器が相次いで作られ，これを土台に製品として完成され，昭和 35（1960）年より ACMI 社から Gastroduodenal fiberscope として発売された．Hirschowitz らによるその臨床成績が翌年 5 月の Lancet にカラー図版入りで発表されている[16]．**図 21-12** はこの論文に載せられている Hirschowitz による検査の状況で，座位で行っていたようである．

この論文中には，このファイバースコープで，胃のみならず十二指腸の観察も可能で十二指腸潰瘍が観察できたこと，さらに，術後例で吻合部を越えて空腸を 12 インチもの奥まで観察できたことが述べられているが，添付されている付図を見るかぎり，十二指腸がはたして観察できたかどうか，疑問である．というのもこれらの写真があまりにも悪く，写真についての判定がとうてい不可能だからで

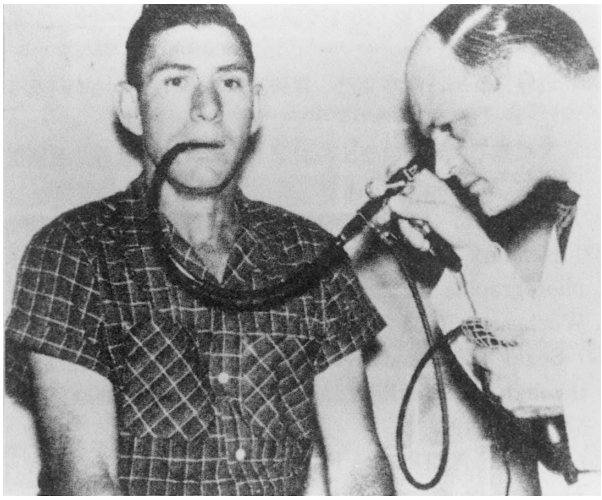

図 21-12　Hirschowitz の検査風景
座位で実施している．〔文献 16）より〕

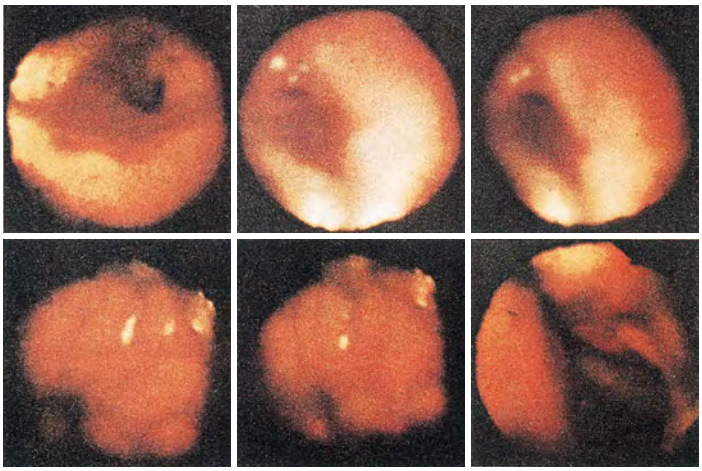

図 21-13　Hirschowitz のファイバースコープによる十二指腸潰瘍の内視鏡像〔文献 16）より〕

ある（**図 21-13**）．なお彼は「十二指腸を観察するには，まず幽門直前までスコープを到達させるために右側臥位でスコープを進め，そこで仰臥位あるいは左側臥位にすることで，十二指腸への挿入が可能である」と述べている．

カラー写真あるいは映画の撮影には，特別な光源を用いることなく，撮影には焦点距離 58 mm のレンズを備えた Exakta Varex Ⅱ型一眼レフカメラを接眼部に装着し，コダックの Super-Ektachrome ASA 160 を使用して，1/2 秒の露出で試み，60%の例で成功したとしている．ただし肉眼像に比べ写真はシャープではないと断っており，その理由として露光時間が長いこと，接眼レンズが観察用であって撮影用ではないことを挙げている．しかし「わずかの改良を加えることでより鮮明な写真を得ることが可能となろう」とも述べている．

しかしいずれにしても，この論文に添付されたカラー画像はきわめて不鮮明で，術後胃の吻合部と説明されている図でも，写っているものが吻合口かどうかよくわからない．まして十二指腸潰瘍とされた写真はいずれもピントはきわめて悪く，極端なことを言えば何が写っているかまったくわからない．このようなことから，はたして十二指腸が本当に観察できたかどうかは疑わしい．

この初期のファイバースコープは日本に売ると，すぐに真似されると警戒され，日本への輸出が禁止され，当時日本で使用することは不可能であった．アメリカで市販が始まった翌昭和 36（1961）年，著者はたまたまオーストラリア，シドニー大学の Royal Prince Alfred 病院消化器科に勤務中であったが，ちょうどこのとき同病院でこのファイバースコープの臨床検討が行われており，著者もここで実際に使用することができ，その経験を Gastroenterological Endoscopy 誌上に簡単に紹介したことがある[17]．**図 21-14** で著者が手にしているのが，このスコープ

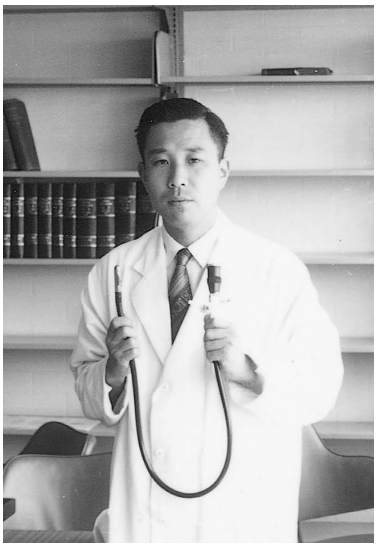

図 21-14　Hirschowitz のファイバースコープを手にする著者

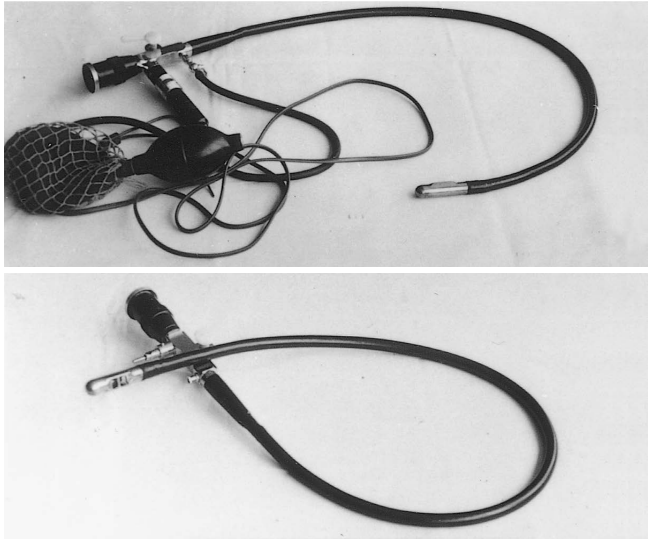

a
b

図 21-15　Hirschowitz のファイバースコープ（ACMI 社製）
a：電源コード，二連球を接続
b：本体のみ，レンズ面を手前にしてある．



図 21-16　Hirschowitz のファイバースコープ先端部
ランプが先端に近く（窓内にランプが見える），レンズはその口側に位置している．ランプ交換は先端キャップを外して行う．



図 21-17　Hirschowitz のファイバースコープ操作部
白い棒状の突起とその下部の円板状のものがピント調節用のノブ．棒状の突起は左右に 2 個あるが底部で一体となっている．観察中絶えずピント調節を必要とした．

である．**図 21-15** がこのファイバースコープ本体で，外径 12 mm，全長 965 mm で，視方向は側視で画角は 30° ときわめて狭い．焦点調節式でアングル機構はなく，先端ランプによる照明であった．**図 21-16** がこのスコープの先端レンズ部でレンズ（手元）とランプ（先方）を示す．また**図 21-17** は手元操作部のピント調節部である．実際の観察に際し，絶えずピント調節を必要とし，この操作はかなり煩しいものであった．ガラス線維の数は 15 万本といわれ，シリコンを満たし

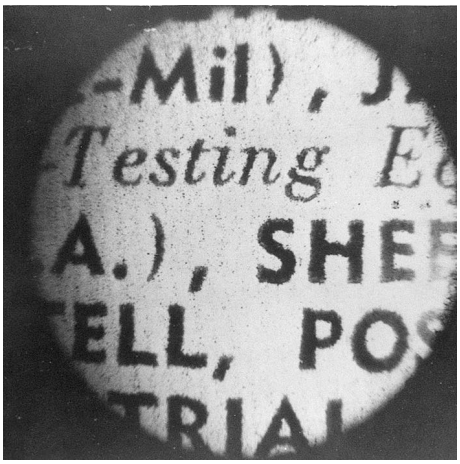

図 21-18　Hirschowitz のファイバースコープによる撮影像
1/10 秒，F 6.3，距離 1/2 インチ．
新聞紙を対象，線維間の接着剤が目立つ．



a|b|c

図 21-19　各社ファイバースコープの線維配列
a：ACMI 社製 Hirschowitz のファイバースコープ
b：町田製作所製ファイバースコープ
c：オンリンパス社製ファイバースコープ付き胃カメラ

たチューブ内に納められていた．

図 21-18 は同病院 Institute of Research Photography の Johnson 博士がこのファイバースコープにカメラを装着して新聞紙を撮影したものである．この図からもわかるようにガラス線維の配列はかなり不規則で，解像度もあまりよくない．なお図中の多数の黒点はガラス線維間の接着剤により生じたものである．また画面の右側中程の比較的大きい黒点はガラス線維の折れで，光が伝達されずに生じたものである．この当時ガラス線維を整然と配列するのは，技術的にかなり難しかったようで，**図 21-19a** がこの ACMI 社製の Hirschowitz のファイバースコープ，**図 21-19b** がその数年後に出現した日本の町田製作所製のもの，また**図 21-19c** がオリンパス社製ファイバースコープ付き胃カメラの線維配列である．各社によりかなり違いのあることがわかる．

図 21-20 は，実際にこのファイバースコープで検査を行っているところで，左側臥位で行っている．術者は軟性胃鏡の専門家であったため，胃鏡検査に準じて患者の頭側に立って検査を行っている．このファイバースコープは従来の軟性胃鏡に比べて，屈撓性に富むため，挿入は容易で，術中の患者の姿勢も無理がなく，

図 21-20　ファイバースコープによる検査風景
左側臥位で実施している．術者は頭側に立つ．Royal Prince Alfred 病院消化器科，術者は Dr. A. Cook．

図 21-21　軟性胃鏡での検査風景
左手の人差し指，中指で舌を押さえ，この指をガイドとして挿入している．Royal Prince Alfred 病院消化器科，術者は Sir William（Dr. William Morrow）．

軟性胃鏡での検査に比べ患者はかなり楽である．**図 21-21** は軟性胃鏡を挿入しているところで，棒のような軟性胃鏡が挿入されるのに比べれば，検査中の患者の楽さ加減がよくわかろう．挿入操作にしても，軟性胃鏡では図のように術者の左手の人差し指，中指で舌を押さえ，この指をガイドとして挿入するのが一般的な方法であり，これに比べればファイバースコープの挿入はずっと容易であり，患者も楽であった．

しかし当時，軟性胃鏡を専門とする人々の間では，ファイバースコープの評判は必ずしも良くはなかった，世界的にどの国でも同様の傾向で，従来の胃鏡がファイバースコープに完全にとって代わるまでには，かなりの時間がかかっている．ファイバースコープの性能がまだまだ不十分で，軟性胃鏡での像に比べ，像がかなり不鮮明で，視野角が狭く，胃の運動に応じて絶えずピント調節の必要があったことなどが原因と思われる．また従来の挿入法に慣れた胃鏡専門家にとっては，ファイバースコープの挿入が，かなり勝手が違って必ずしも容易でなかったこともあったようである．

この ACMI 社製の Hirschowitz のファイバースコープは，翌昭和 37（1962）年 6 月に至って，初めて日本への輸入が可能となり，まず日本消化機病学会が 1 台購入し，これを在京の大学，大病院の間で 1 週間単位くらいで持ち回りで試用することとなった．その後いくつかの大学を中心に相次いでこのスコープが輸入され，ファイバースコープに大きな期待が寄せられるようになった．しかし非常に高価で画像があまり良好でないこともあって，広く一般に使われるには至らなかった．広く使われるようになったのは，ファイバースコープの国産化が始まってからである．

輸入が可能となったことで，このファイバースコープを用いてカラー写真撮影[18]，さらには映画撮影を試みた報告[19]もいくつかある．しかし色が黄色みを帯びることが指摘され[18]，福井ら[20]は光源のみを改良し，光源を真空電球とガス入りの二重電球とし，観察には真空電球を用い，6 V，100 mA で，一方撮影にはガス入り電球を用い，16 V，2 A で行うことで，十分な光量を得るとともに色温度を 4,500K に上げることを可能とした．この結果 1/25 秒の短時間で撮影ができるようになった．

国内でのファイバースコープの試作

ファイバースコープの国産化は強く望まれ，著者も﨑田の供をして昭和 37（1962）年頃国内のいくつかの会社を，試作の依頼に訪ねたことがある．

しかしその国産化はなかなか進まなかった．国内でのファイバースコープの最初の試作発表は昭和 38（1963）年 3 月，第 5 回日本内視鏡学会総会における亀谷ら[21]のものである．これは後に論文として発表されているが，光学系は直視式で食道を対象としており，町田製作所の協力により試作され，管腔用ファイバースコープと名づけられている[22]．当時国産のガラス線維はなく American Optical 社製のガラス線維が用いられ，イメージガイドは，**図 21-22** のように 36 本を束ねて正方形の小束としたものをさらに多数配列したものを用いている．ガラス線維の数は総計 16 万 5 千本で，その断面は 5.2 mm^2，スコープの画角は 60° で，約

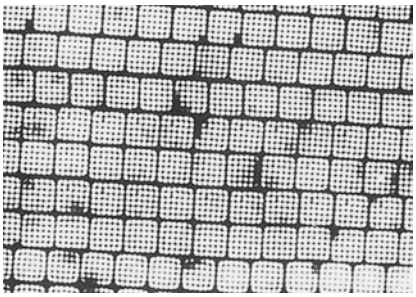

図 21-22　亀谷らの試作管腔ファイバースコープのガラス線維配列　〔文献 22）より〕

1 m の長さがある．照明は体外光源により，観察には映写用タングステン電球，撮影にはストロボ光源を用いている．彼らは食道 56 例について検討を加えているが，胃内に挿入しても観察は胃体部，前庭部の一部にとどまり，胃内観察には不適当だったと結論している．

本格的な側視の胃ファイバースコープとしては昭和 38（1963）年 10 月町田製作所より日本硝子線維 K. K. のガラス線維を用いた観察用胃ファイバースコープ[23]，次いで翌昭和 39（1964）年 3 月オリンパス社より胃カメラにファイバースコープを組み込んだファイバースコープ付き胃カメラが発表されたが，これらについては次章で詳述する．

文　献

1）上野　力：ファイバ・オプティクスとは．エレクトロニクス　16：1386-1393，1971
2）河原一三：ファイバースコープの開発．バイオテク　2：375-381，1971
3）丹羽寛文，金子榮藏，梅田典嗣：胃内視鏡診断学．p.14-17，南江堂，東京，1975
4）Lauridsen, L.：Laterna Magica in Corpore Humano―From the History of Endoscopy. p.83-85, Steno Museum Århus, Svendborg, Denmark, 1998
5）Baird, J. L.：An improved method of and means for producing optical images（光学的画像を得る為の改良法とその意義）, British Patent　No. 285738, 1928
6）Hansell, C. W.：Picture transmission（画像を送る改良法とその器具）, US Patent　No. 1751584, 1930
7）Lamm, H.：Biegsame optische Geräte. Zeitschrift für Instrumeten Kunde　50：579-581, 1930
8）Schindler, R.：Ein völlig ungefahrliches flexibles Gastroscop. Munch Med Wochenschr　79：1268-1269, 1932
9）Modlin, I. M.：A Brief History of Endoscopy. p.64-65, Multi Med, Milano, 2000
10）Neumann, H. A., Hellwig, A.：Vom Schwertschlucker zur Glasfiberoptik. Die Geschichte der Gastroskopie. S.116-130, Medizin & Wissen Urban und Vogel, München, 2001
11）Van Heel, A. C. S.：A new method of transporting optical images without aberrations. Nature 173：39, 1954
12）Hopkins, H. H., Kapany, N. S.：A flexible fiberscope, using static scanning. Nature　173：39-41, 1954

13）Kapany, N. S.：Fiber optics, principles and applications. Academic Press, New York, 1967
14）Hirschowitz, B. I., Curtiss, L. E., Peters, C. W., Pollard, H. M.：Demonstration of a new gastroscope the “Fiberscope”. Gastroenterology　35：50-53, 1958
15）Hirschowitz, B. I.：A personal history of the fiberscope. Gastroenterology　76：864-869, 1979
16）Hirschowitz, B. I.：Endoscopic examination of the stomach and duodenum. Lancet　1：1074-1078, 1961
17）丹羽寛文：オーストラリアを訪ねて．Gastroenterol Endosc　3：314-318，1961
18）竹本忠良：ファイバースコープによる胃内天然色写真撮影法と写真供覧．Gastroenterol Endosc　4：381，1962
19）稲葉英造，川島健吉，鈴木啓央，依田剛美：ファイバースコープによる胃内天然色映画供覧．Gastroenterol Endosc　4：382，1962
20）福井光寿，稲葉英造，常岡健二，竹本忠良，近藤台五郎：Fiberscope の構造と若干の改造．Gastroenterol Endosc　5：103，1963
21）亀谷　晋，中村重一，水谷和弘，早川　広，東山　漸：ファイバースコープに関する研究（第一報）．管腔内視鏡の試作．Gastroenterol Endosc　5：101，1963
22）亀谷　晋，中村重一，水谷和弘，早川　広，東山　漸：管腔用ファイバースコープの試作とその臨床的応用について．Gastroenterol Endosc　5：405-408，1963/1964
23）亀谷　晋，中村重一，水谷和弘，早川　広，東山　漸，沓名康兵：導光体としてグラスファイバーを用いた国産ファイバーガストロスコープについて．Gastroenterol Endosc　6：41-43，1964

胃ファイバースコープの発展

第22章 胃ファイバースコープの発展

胃ファイバースコープの国産化

国内諸学者の要望に応えて製品化された，国産の胃ファイバースコープとしては，まず昭和 38（1963）年 10 月，町田製作所より観察用ファイバーガストロスコープ FGS-A が試作され[1]，同年の第 1 回日本内視鏡学会秋季大会（鹿児島）において展示された（**図 22-1**）．さらに昭和 39（1964）年 3 月にはオリンパス社より胃カメラにファイバースコープを組み込んだファイバースコープ付き胃カメラ GTF が製品として発表された（**図 22-2a，22-3a**）[2),3)]．ともに電球照明でアングル機構は備えていなかった．

図 22-2 は比較のためＶ型胃カメラを並べて表示した．先端部，本体ともＶ型

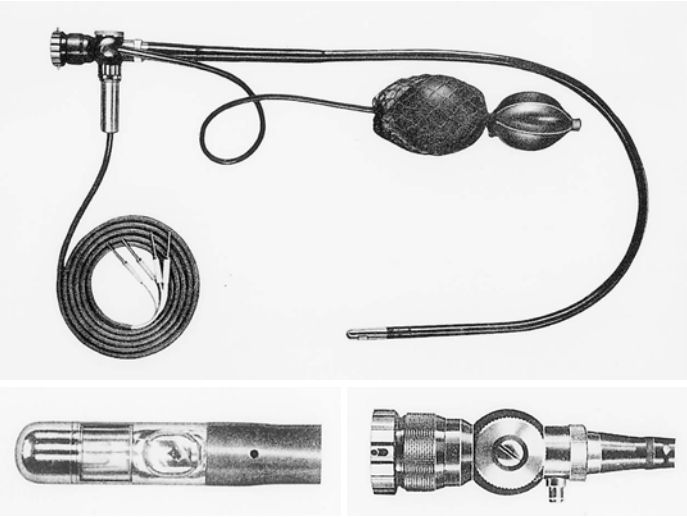

a
b | c

図 22-1　観察用ファイバーガストロスコープ FGS-A 型（町田）
a：全景，b：先端レンズ部
c：操作部



図 22-2　ファイバースコープ付き胃カメラ GTF とV型胃カメラ
a：ファイバースコープ付き胃カメラ GTF，b：V型胃カメラ

図 22-3　ファイバースコープ付き胃カメラ（オリンパス）
a：GTF．アングル機構なし
b：GTF-P．細径，アングル機構なし
c：GTF-A．細径，アングル機構あり

胃カメラより若干径が太くなっている．操作部の形態は GTF では直接観察するための接眼レンズを備え，観察・撮影のレバーが組み込まれたため，胃カメラよりかなり変わっている．

GTF は観察はファイバースコープで行い，撮影は先端に組み込まれた胃カメラで行うもので，撮影レンズを先端に近く，観察レンズを後方に配置した，いわば二眼レフ形式のものであった．町田製作所の FGS-A では視野角はかなり狭かったが，GTF は広い視野角を有し，そのため固定焦点とすることが可能であった．光量を考えれば視野角の狭いほうが有利であるが，この場合は焦点深度は当然狭

く，胃のように動きのある臓器では観察に当たって絶えず焦点調節を必要とし，この操作は実際問題としてかなり煩わしいものであった．

一般検査として広く用いるには広視野角で固定焦点のほうがはるかに使いやすい．このため GTF では，ファイバースコープとしての視野角は 60° としてあり，胃カメラの画角は 80° であった．診断は主として胃カメラフィルムの読影を中心にし，ファイバースコープの照診は診断の補助ないしは胃カメラ撮影時のファインダー的意味合いが強い．すなわちこの器種はあくまでも胃カメラの延長上にあって，写真について詳細に検討を加える日本独自の発想が引き続き生かされている．

ファイバースコープの接眼部にカメラを装着しての撮影，とくに初期の機器では良好な撮影像を得るのは困難で，観察はファイバースコープ，撮影は胃カメラで行うという GTF のシステムは肉眼観察に加えて良好な写真が得られ，記録としても万全であって，しかもそれまで培われてきた胃カメラ読影の集積がそのまま生かされたため，この器種は広く迎えられ，その後の胃内視鏡発展の土台となった．

当時軟性胃鏡による動的観察と胃カメラによる写真診断の優劣について多くの議論があって，盲目撮影であるがゆえに胃鏡専門家から不当な批判もされがちであった胃カメラは，ファイバースコープを組み込んだことで，直視下の動的観察も可能となって，両者が総合された形でそれぞれの長所が生かされ，この器種はまさに画期的なものであった．

GTF の先端硬性部は外径 12.7 mm，長さ 52 mm，連結部は外径 12 mm，長さ 840 mm で，フィルムは幅 5 mm のものを使用した．なおランプは照診用と，撮影用とは別で，この 2 個を先端のランプ室内に上下に重ねてそれぞれのものを要に応じて使用した．胃内撮影は従来の胃カメラと同様シャッターがあるわけではなく，ランプの発光で露光されるシステムで，当然ファイバースコープの照診時にはフィルムは感光し，そのコマは無駄となった．このため検査方法としては 1 コマずつ照診，撮影を行うのでなく，まず照診で観察を行って，だいたいの撮影部位を決めて少しずつ本体を動かし，何枚か続けて撮影を行い，次いでまた照診し，位置を変えて次の撮影を繰り返すという方法がとられた．

図 22-4 は実際の胃カメラフィルムを示したもので，1 本のフィルムに多数のコマが写っている．a は細い胃カメラ単独の機器，b，c は GTF 以後に出現した細いファイバースコープ付き胃カメラ GTF-A によるもので，d はVa 型胃カメラによる反転像，e は最初のファイバースコープ付き胃カメラ GTF による撮影像である．ファイバースコープ付き胃カメラでは GTF，GTF-A とも照診時のコマでは画像は得られずそのコマは無駄となっているのがわかる．**図 22-5** は GTF による撮影像を拡大した一例である．

さらに昭和 41（1966）年 10 月に，4 mm 幅のフィルムを用い，先端硬性部で

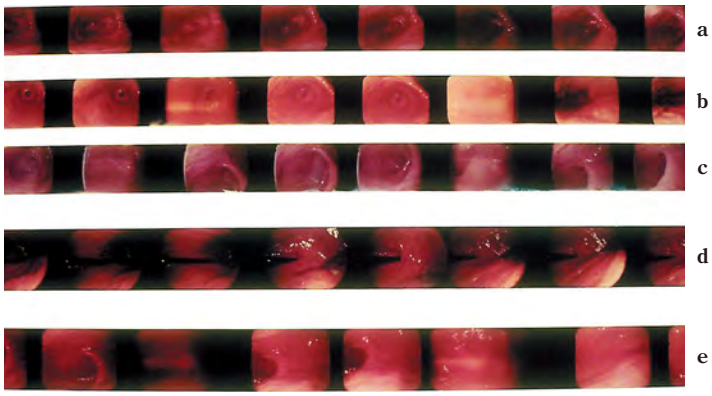

図 22-4　実際の胃カメラ撮影像
a：細い胃カメラ単独の機器の撮影像
b, c：GTF-A による撮影像
d：Va 型胃カメラによる反転像
e：GTF による撮影像

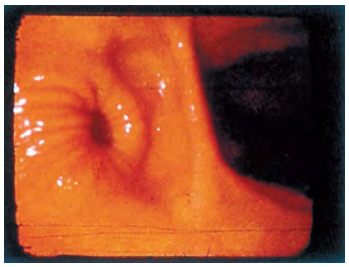

図 22-5　GTF 撮影像

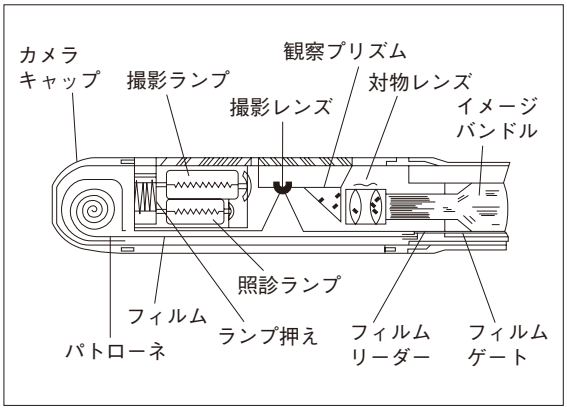

図 22-6　GTF-A 先端部の構造



図 22-7　GTF-A
a：巻き上げレバー
b：フラッシュボタン

1 mm（径 11.7 mm），連結部で 2.8 mm（径 9.2 mm）細くした GTF-P が作られた（図 22-3b）．また同時期に同じく 4 mm 幅のフィルムを用い，先端硬性部外径を 11.7 mm，連結部外径を GTF より若干細く 10.2 mm とし，さらに関節でなく，先端に近いある範囲が全体として大きく曲がるアングル部として up，down 各 70° の先端弯曲機構を取り入れた GTF-A が市販された（図 22-3c，**図 22-6**，**22-7**）．これにより従来の器種での盲点は大幅に解消し，反転観察，撮影も容易となった．この器種は性能の飛躍的向上と，操作の容易さから非常に広く用いられ，その後長く標準器種となった．ファイバースコープとしての視野角は GTF-P では GTF より狭く 45° であったが，GTF-A では 55° とより広角になり，胃カメラとしての画角はともに 80° であった．撮影レンズは両者とも F1：10，焦点距離 f＝3.0 mm であった．先端カメラ部の構造は図 22-6 に示すごとく，観察用レンズと撮影レ

ンズは若干離れてはいるが，実用上パララックスは問題なく，観察しつつ必要に応じ適宜撮影が行えた．操作部の詳細を示すと図 22-7 のごとくで a のレバーを上へ押し上げると観察が可能となり，下方に押せばフィルムが巻き上げられた．撮影はレバー下方の白色のボタンを押して行った．この機構は GTF, GTF-P, GTF-A に共通であった．

ここで胃内視鏡の歴史をもう一度振り返ってみると，欧米ではファイバースコープ完成前には軟性胃鏡が消化器病医必須の診断器具であってかなりの普及をみていたが，わが国ではすでに述べたごとく軟性胃鏡はほとんど受け入れられず，胃内視鏡の導入は胃カメラの完成を待ってはじめて行われたといっても過言でない．軟性胃鏡とファイバースコープの間の谷間であったればこそ，日の目をみた胃カメラともいえるが，ファイバースコープ完成前に胃カメラの発展，普及があったからこそ，胃カメラにファイバースコープを組み込んだファイバースコープ付き胃カメラという独特の器種が作られ，その延長上に次々と各種のスコープが改良され作られていくこととなった．

ファイバースコープの完成があっても，軟性胃鏡による直視下観察の考え方に支配されているかぎり，写真を重視する姿勢がとられることはなく，当然このような独特な器種の発展はなかったはずで，ひいては今日みるような消化管内視鏡学の発展はなかったと思われる．このことは欧米の消化器病医が写真撮影を重視せず，撮影像あるいはデジタル画像について再検討することなく未だに診断を直視下観察のみに頼ることが多い現状をみれば明らかであろう．近年本邦でもこの傾向があることを憂えているが，直視下観察と写真読影の関連は X 線検査における透視と撮影の関係を考えてみればよくわかることで，撮影した画像記録を再検討する方法がいかに精度のうえで優れているかは自明のところである．もちろんこれはファイバースコープでの照診を軽視するということではない．照診は当然念入りに行うべきである．ここで言いたいのは，人間の目がいかに頼りないかということで，それを補う手段として，精度のよい写真撮影・デジタル画像記録が重要ということである．写真あるいはデジタル画像での検討であれば観察時間の制約もなく，また必要に応じいつでも過去の所見を現在の診断基準で判定できるわけである．

それはともかく，写真について詳細に検討を加えるという発想は消化管内視鏡診断学において，以来わが国では広く定着した考え方となり，早期胃癌の診断学をはじめとする微細病変の診断，疾患の経過，疾患相互の関連などを，フィルムについて retrospective に分析検討する，わが国独特の研究が可能になったわけである．

生検用ファイバースコープ

ファイバースコープの完成実用化とともに生検機構を組み込んだ生検用ファイバースコープの作製も種々試みられ[2)~6)]，町田製作所より昭和 39（1964）年にまず固定焦点式の生検用ファイバースコープ（FGS-B1），翌年さらに焦点調節式のもの（FGS-B4）が試作された．昭和 41（1966）年に至ってアングル機能を備えた FGS-B6 の試作が完成し，これが製品となって市販された．これらの器種では鉗子起上装置は内部に組み込まれず，スコープ先端金属部にあたかも指輪をはめたように短い可動性のリングを設け，これを動かして鉗子起上を行った．**図 22-8** はこのような器種の一例で図 22-8a の手元操作部の輪状の取っ手を引けば鉗子起上が行えた．図 22-8b，c は先端部で，b の状態で鉗子を出し取っ手を引いてリングを動かし，c の状態にすれば鉗子を起上できる．またオリンパス社からは同年 9 月に生検用ファイバースコープ（GFB）が市販されたが，この器種は視野角 55° で先端金属部は外径 12.9 mm，長さ 55 mm で，連結部は外径 11.4 mm，長さ 850 mm，up，down 各 90° の屈曲が可能であった．鉗子起上装置も内部に組み込まれ，写真撮影は接眼部に専用のカメラを装着して行うものであった（**図 22-9**）．



図 22-8　生検用ファイバースコープ（町田）

a：手元操作部．右が接眼レンズ，その肛側のリング部が先端アングルの操作部，さらにその肛側にリングを備えた鉗子起上用の可動部がある．

b：先端部．口側が対物レンズ，肛側が鉗子出口．先端部の外側に透明な指輪状のリング部を持つ鉗子起上用の可動部がはめ込まれている．

c：手元操作部のリングを手前に引けば，本体先端部にはめられた可動部が口側に動き，鉗子を手前に引き鉗子が起上する．



図 22-9　生検用ファイバースコープ GFB（オリンパス）
撮影は専用カメラを装着して行う．

さらに先端部に洗浄液噴射口を設けた細胞診用ファイバースコープ FGS-K が昭和 40（1965）年に町田製作所，翌昭和 41（1966）年にオリンパス社から GFC として発表されている．しかし細胞診は一時期行われただけで，生検が確実な診断方法となって普及するとともに廃れたため，これらの器種も特定の施設でごく短期間使われたにすぎなかった．

その後の胃ファイバースコープの発展

胃ファイバースコープは，その後各社より多種多様の器種が改良発表された．まず胃カメラの組み込まれた器種では，GTF type S（**図 22-10**），type C が作られたが，照診と撮影の関係はそれまでの GTF 各器種と同様，照診時のコマは感光しむだとなった．しかし防眩フィルターが装着され撮影時の眩惑防止が可能となった．このことは術者にとって大きい利点となった．なお近距離の場合に焦点を切り替える二段焦点方式が採用され，より良いピントが得られるように配慮された．なおそれまでの器種ではランプの発光量は一定であったが，この器種では EE 機構となり，受光素子が組み込まれ，対象の明るさに応じて露出制御が行われるようになった．しかしそのため従来の器種では明るく見えた萎縮性胃炎の色が変わって見え，それまで一定の露光条件のもとで組み立てられた診断基準が変わり，一時期若干の戸惑いを覚えたのも事実であった．自動送気も可能になって，二連球を使っての送気とフットスイッチを使っての自動送気方式が選べるようになった．この器種では操作部の形態はかなり変わり，撮影ボタンはアングルノブの側方に設けられ，撮影に当たって若干使いにくい難点があった．フィルムは 4 mm 幅を使用し，26 コマ撮影できた．ファイバースコープとしての視野角は 51°，

図 22-10　GTF type S（オリンパス）

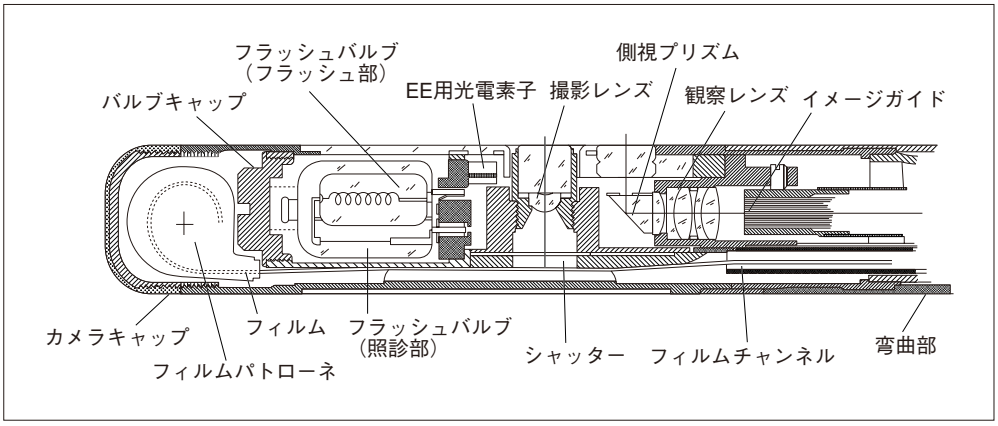

図 22-11　GTF type S2 の先端部構造
カメラにシャッターを備えている．ランプは二重構造で照診用と撮影用が組み込まれている．

胃カメラの画角は 90°であった．また type C では観察，撮影に加えて狙撃洗浄細胞診が行え，操作部上面に目的部に液を噴出させるための洗浄ボタンが設けられた．

さらにその後 GTF type S を改良した type S2 が作られた．type S2 では，諸機構は type S とほぼ同様で，ファイバースコープの視野角は 51°，胃カメラの画角は 90°であったが，操作部の形状はまったく変わり，フィルムの巻き上げ，撮影がレバーの操作で簡単に行えるようになった．また EE 機構に加えて，カメラ部にシャッターを備え，撮影はこのシャッターを開閉して行ったため（**図 22-11**），照診時のフィルムの感光がなく，観察しつつ全コマ数の撮影が可能となった．さ

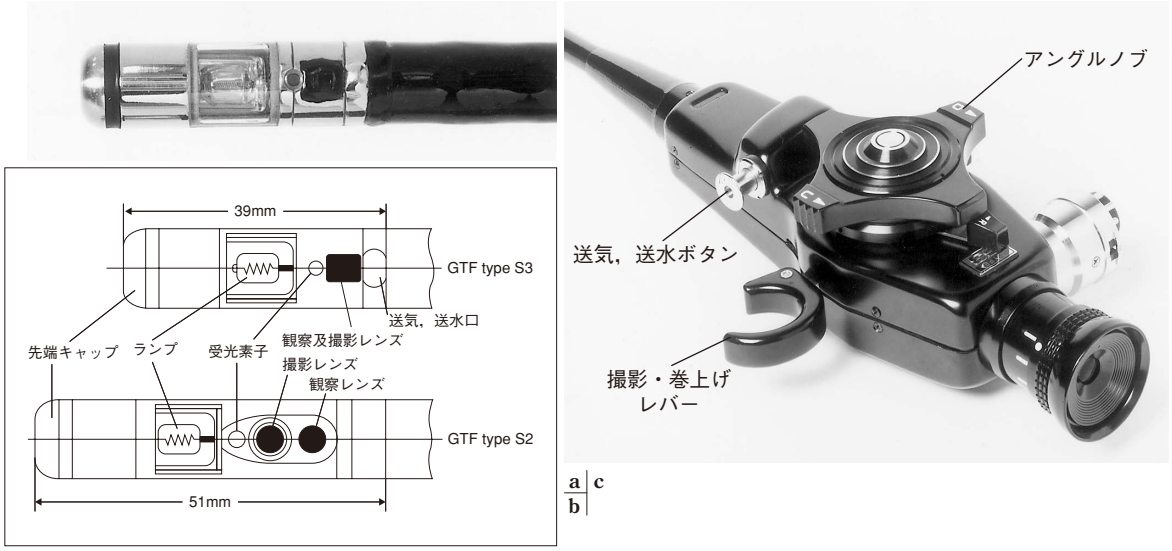

図 22-12　GTF type S3 の先端部と操作部
a：先端部
b：先端部の詳細（比較のため type S2 も示した）
c：操作部

らに同様な機構のものに type PF，type VaF もあった．前者は視野角，画角は type S2 と同様であり，後者は 5 mm 幅のフィルムを使用し，ファイバースコープの視野角は同じく 51°，胃カメラの画角は 108°であった．

次いで type S2 を，さらに改良した type S3 が作られた．S3 では，先端部構造はまったく変わり，それまで観察レンズ，撮影レンズに分かれていた光学系が一つになって一眼レフ方式となったため，観察と撮影像のパララックスは完全に解消した．このため先端部は 12 mm 短くできて 39 mm となった．ファイバースコープとしての視野角は 53°，胃カメラとしての画角は 100°であった．type S2 と同様照診時にフィルムの感光がなく，観察しつつ全コマ数の撮影が可能であり，シャッターと連動する防眩フィルターも同じく接眼部に組み込まれた．観察撮影操作は type S2 と同様レバーで行い，レバーを上げれば観察が，押し下げれば撮影ができ，操作は非常に簡単になった．また操作部に送気・送水ボタンが設けられ，ボタンの穴を指でふさげば送気が，強く押し込めば送水ができてレンズの洗浄も必要に応じ行えるようになった（**図 22-12**）．しかしレンズ面の水切れの問題はなかなか解決せず，この点の改良が以来続けられてはいるものの，パンエンドスコープ，電子スコープとなった現在でも依然水切れは大きい課題となっているのは周知のごとくである．なおこの器種では有効長も若干延長され，短い先端金属部と相まって，幽門前庭部への挿入はいっそう容易となった．フィルムは type S2，type PF と同様 4 mm 幅を使用し，撮影枚数は同じく 26 コマで，GTF-A よりは



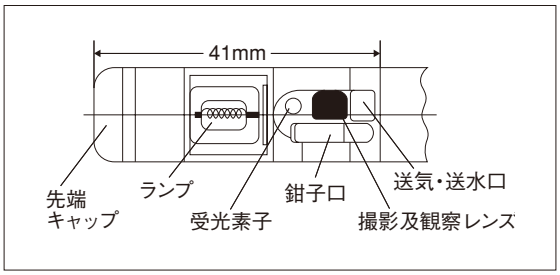

図 22-13　GTF type B2 先端部
レンズの側方に鉗子出口があり鉗子を起上させてある.

減少したが，これらのタイプではいずれも画面は横に長い長方形となった.

また GTF type S の機構に加え，生検を可能としたものに，GTF type B があったが，その後改良された GTF type S3 の機構に加えて生検を可能としたものに GTF type B2 がある．これは type S3 と同様，観察撮影は一眼レフ方式であり，しかもレンズの側方に鉗子出口を備え，観察と同時に生検も容易に行えるようになった（**図 22-13**）．その後ほとんど同じ仕様であるが，アングル作動角を up，down 各 100°と大きくした type S4，B3 が出現した.

なお一時期フィルムをカセット化し，照明にライトガイド方式を採用した GTF type S100，type B100 も市販されたが，この型ではフィルムをフィルムカセット内に格納する関係からベースの非常に薄い国産のフィルムを使用しなければならず，粒子が非常に粗く画質にかなりの問題があって使いものにならず，まもなく中止された.

図 22-14 はこのタイプの器種の先端部構造でカセットに収められたフィルムの状態がよくわかろう．また**図 22-15** はカセットに収められたフィルムである．照明はライトガイドで行われ，この方式はその後のすべての内視鏡に取り入れられることとなった.

また町田製作所の観察用ファイバースコープ FGS-S は昭和 41（1966）年に発表されたが，電球照明でアングル機構を備えたものであった．さらに昭和 42（1967）年に発表された FGS-SL はライトガイド方式で，細径で up，down 2 方向の屈曲ができた．この器種では視野角は 50°ときわめて狭く，焦点深度は浅く，絶えず焦点調節を必要とした．胃のように動きのある観察対象では，この操作はかなり煩わしいものであった．アングルは up，down 各 110°，パンニング機構も取り入れられ（**図 22-16**），視方向を横方向に変えることができたが，このことは本体



図 22-14　GTF type S100，type B100 の先端部構造
カセットに収められたフィルムの状況がよくわかる．撮影済みのフィルムはカセット内に収められたままで，明るい所でそのまま取り出せる．



図 22-15　GTF type S100，type B100 のフィルムカセット
カセットの窓でフィルムは撮影され，そのままカセット内に収納されたまま巻き上げられる．

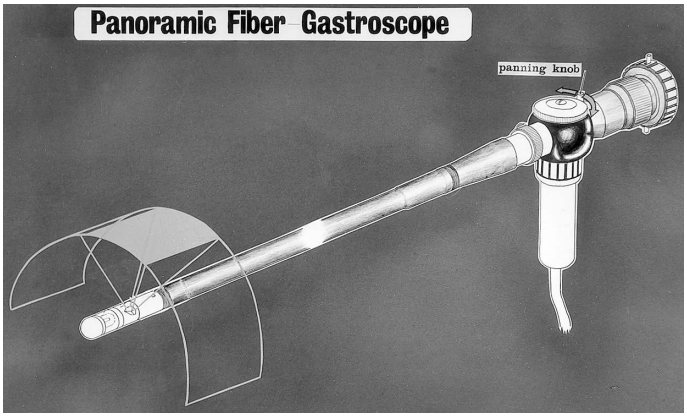

図 22-16　FGS-SL のパンニング機構
操作部のノブを回すとレンズ面がパンニングし，広い範囲が観察できる．



図 22-17　視方向変換式ファイバースコープ（Pan View PFS）

の軸を左右に振れば同じことで，この機構にとくに大きいメリットはなかった．FGS-CL もライトガイド方式で 2 方向の屈曲ができた．いずれも撮影は接眼部にカメラを装着して行ったが胃カメラに比べればきわめて不満足なものであった．生検を可能とした器種については前述したが，同社からは昭和 47（1972）年にライトガイド方式で視方向を変換でき，生検も可能な器種も発表されている（**図 22-17**）．なお昭和 45（1970）年に発表された FGDS は球部の観察もできるよう有効長を延長したもので，視野角は 52°，アングルは up，down 各 110°で洗浄細胞診も可能であった．この器種もパンニング機能を備え手元の操作で視方向を広い範囲に変換することができた．そのほか拡大観察が可能な FGS-MLI（1966 年）なども試作されている．

さらに富士写真光機からは，Fujinon FG-S，FG-D が発表されているが，いずれもライトガイド方式で先端硬性部は短く，焦点調節式であった．FG-D は先端弯曲部が二段屈曲式で，噴門直下など従来の器種では正面視の難しかった部位でも至適距離から観察可能であった．この器種は先端を二重に屈曲させた形状が白鳥の首のようだということで白鳥式と名づけられた．

またその後現在までさらに観察性能をいっそう向上させた胃の精密検査用の側視式のスコープが作られている．これらでは明るい光源を用い，写真性能も飛躍的に向上した．製品としてはオリンパス社の GF type 20 などがある．この器種は視野角 85°，観察深度 10～100 mm，先端部外径 12.5 mm，弯曲角は up 150°，down 100°，左右各 100° で，鉗子チャンネルは 2.8 mm である．

検査時の体位と消泡剤の応用

ファイバースコープが応用できるようになって，検査時の体位にも変化が生じてきた．胃カメラ単独の機器が使われた頃は，腹壁を通して見える先端の光を頼りに撮影する必要から，必ず仰臥位で検査が行われていたが，ファイバースコープあるいはファイバースコープ付き胃カメラが使用されるようになると，検査に当たって腹壁からの光を参照する必要はなくなった．このため検査は，どのような体位でも実施できることとなったが，胃カメラ単独の機器から，この機器に移行した者はやはり仰臥位を基本としていた．これに反し，胃鏡からファイバースコープに移行した人々は，やはり左側臥位を基本としていた．著者自身もファイ

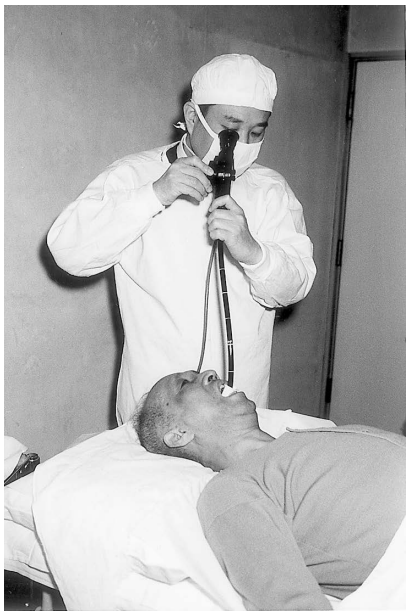

図 22-18　GTF 観察時の患者の体位
術者は著者．

バースコープ付き胃カメラでは胃カメラ時代と同様に**図 22-18** のような体位を主として検査を行っていた．この体位を基本としたのはファイバースコープ付き胃カメラによる観察はどのような体位でも実施可能であったものの，撮影された胃カメラフィルムでは，これまでの胃カメラ単独の機器と同様体部が右，前庭部が左，前壁が上，後壁が下に写り，観察時の見え方と胃カメラフィルムを対照するのに，このほうが便利だったことがある．また仰臥位では体上部はよく展開するのに対し，左側臥位では肝が下がり，体上部の展開が時として必ずしも十分でないことがあるのも関係していた．しかし後述するいわゆるパンエンドスコープの普及とともに，この器種での撮影像は左側臥位での観察所見と対応することもあって，次第に左側臥位での検査が一般的になって，現在ではほとんどすべて左側臥位で行われているのは周知のごとくである．

また胃カメラ単独の機器での検査の頃は，前処置として，今のように表面活性剤いわゆる消泡剤の投与は行われていなかった．現在一般に広く用いられているジメチルポリシロキサン（ガスコン・ドロップ®）が発売されたのは，昭和 37（1962）年 10 月からで，当時この使用により表層性胃炎の付着性粘液あるいは早期胃癌の診断に意味のある病変部の粘液まで消失することが危惧された．消泡剤の使用が診断上問題ないことが明らかされ，一般に広く使われるようになったのは昭和 40 年代に入ってからである．

表 22-1，**22-2**，**22-3** に胃ファイバースコープ主要器種の仕様Ⅰ，Ⅱ，Ⅲ（製作会社別）を示す．

文　献

1）亀谷　晋，中村重一，水谷和弘，早川　広，東山　漸，沓名康兵：導光体としてグラスファイバーを用いた国産ファイバーガストロスコープについて．Gastroenterol Endosc　6；41-43，1964
2）田坂定孝，林田健男，吉利　和：胃カメラとその臨床，改訂第 2 版．p.42-50，85-122，文光堂，東京，1971
3）丹羽寛文，金子栄蔵，梅田典嗣：胃内視鏡診断学．p.17，26-38，南江堂，東京，1975
4）亀谷　晋，中村重一，水谷和弘，早川　広，東山　漸，沓名康兵：直視下胃生検・細胞診用ファイバースコープについて．Gastroenterol Endosc　6；36-40，1964
5）近藤台五郎，竹本忠良：今日の消化器病の診断と治療．p.117-133，167-237，医学図書出版，東京，1972
6）常岡健二，亀谷　晋，原　義雄，小黒八七郎，内海　胖：シンポジウム「ファイバースコープとファイバーカメラ」記録．Gastroenterol Endosc　7；134-148，1965

表 22-1　胃ファイバースコープ主要器種の仕様 I

	GTF	GTF-P	GTF-A	GTF type S	GTF type C	GTF type S2	GFB
対物レンズ（mm）焦点距離		3.0	4.3		4.3		4.3
対物レンズ（mm）明るさ		1：10	1：4.3		1：12.5		
視野角	60°	45°	55°	51°	47°	51°	55°
焦点調節	固定	固定	固定	固定	固定	固定	固定
照明	電球	電球	電球	電球	電球	電球	電球
アングル機構	なし	なし	up・down 70°	up・down 100°	up・down 90°	up・down 90°	up・down 90°
硬性部長さ（mm）	52	55	55	52	53	51	55
最大径（mm）	12.7	11.7	12.7	11.5	12.7	11.5	12.9
有効長（mm）	840	890	880	880	885	870	850
カメラ画角	80°	80°	80°	90°	77°	90°	35 mm カメラ使用
フイルム幅（mm）	5	4	4	4	5	4	35 mm カメラ使用
コマ数		32	32	26	26	26	オリンパス・ペンで 72
特殊機構	ファイバースコープ付胃カメラ	ファイバースコープ付胃カメラ	ファイバースコープ付胃カメラ	ファイバースコープ付胃カメラ防眩フィルター二段焦点方式	ファイバースコープ付胃カメラ洗滌細胞診	ファイバースコープ付胃カメラ，カメラにシャッター，EE 機構，自動送気，巻き上げ，撮影はレバー	ファイバースコープ直視下の生検
製作会社	オリンパス	オリンパス	オリンパス	オリンパス	オリンパス	オリンパス	オリンパス
発売時期	1964 年 3 月	1966 年 10 月	1966 年？	1970 年 2 月	1969 年 3 月	1972 年 6 月	1966 年 9 月

（空欄は不明）

表 22-2 胃ファイバースコープ主要器種の仕様Ⅱ

	GFC	GTF type S3	GTF type S4	GTF type B	GTF type B2	GTF-S100	GTF-B100
焦点距離 対物レンズ（mm） 明るさ	4.3		3.4 1：3.5			3.2 1：11	3.2 1：11
視野角	45°	53°	53°	60°	53°	58°	58°
焦点調節	固定	固定	固定	固定	固定	固定	固定
照明	電球	電球	電球	電球	電球	ライト・ガイド	ライト・ガイド
アングル機構	up 70° down 50°	up・down 90°	up・down 100°	up・down 90°	up・down 90°	up・down 100° 左・右 50°	up 110° down 80° 左・右 50°
硬性部長さ（mm）	52.5	39	39	53	41		36
最大径（mm）	12.0	11.6	11.6	12.7	13.0		13.4
有効長（mm）	870	1,000	1,000	1,020	1,000		1,000
カメラ画角	35 mm カメラ使用	100°	100°	90°	100°		100°
フィルム幅（mm）	35 mm カメラ使用	4	4	4	4	4	4
コマ数	オリンパスペン（72）	26	26	26	26	26	26
特殊機構	狙撃細胞診 EE 機構 自動送気	レンズ洗滌 防眩フィルター 一眼レフ方式 レバー操作 送気・送水ボタン	レンズ洗滌 防眩フィルター 一眼レフ方式 レバー操作 送気・送水ボタン	生検	レンズ洗滌，吸引可能 生検，一眼レフ方式	先端カメラ部短い，超小型カセットフィルム方式．画質不良でまもなく生産中止	超小型カセットフィルム，生検．画質不良でまもなく生産中止
製作会社	オリンパス	オリンパス	オリンパス	オリンパス	オリンパス	オリンパス	オリンパス
発売時期	1966 年	1974 年 6 月	1981 年 6 月	1973 年	1974 年 11 月	1978 年 7 月	1978 年 7 月

（空欄は不明）

表 22-3　胃ファイバースコープ主要器種の仕様Ⅲ

	FGS-A	FGS-SL	FGS-B	FGS-B6	FGS-K	FGDS	Pan View PFS	Fujinon FG-D
対物レンズ（mm）焦点距離		5.3						5.5
対物レンズ（mm）明るさ		1：2						1：4.58
視野角		50°				52°	40°	50°
焦点調節	調節式	調節式	調節式	調節式	調節式	調節式	調節式	調節式
照　明	電球	ライト・ガイド	電球	電球	電球	ライト・ガイド	ライト・ガイド	ライト・ガイド
アングル機構	なし	up・down 100° パンニング	なし		なし	up・down 110° パンニング	up・down 120° 左右 90°	2 段彎曲 第 1 up・down 120°，90° 第 2 up・down 90°，90°
硬性部長さ（mm）		30				40	21	34
最大径（mm）		11.0				12.0	12.0	11.5
有効長（mm）		835				975	1,040	880
カメラ画角								50°
フィルム幅（mm）								外付けカメラ 35 mm フィルム使用
コマ数								35 mm フィルム のコマ数
特殊機構	試作		生検	生検	細胞診	洗滌細胞診	視野変換	試作
製作会社	町田	町田	町田	町田	町田	町田	町田	フジノン
発売時期	1964 年 5 月	1969 年 10 月	1965 年 4 月	1966 年 5 月	1965 年 4 月	1970 年 10 月		1971 年 7 月

（空欄は不明・▨は胃カメラ組み込みなし）

第23章 食道ファイバースコープとパンエンドスコープ

食道ファイバースコープ

硬性の食道鏡の発展に関しては，すでに第 8 章で述べたが，食道ではその解剖学的構造から硬性鏡でも比較的容易に観察でき，Jackson が開発した食道鏡をはじめ種々の硬性食道鏡が軟性胃鏡，胃カメラの時代になっても使われていた．ファイバースコープの開発を巡っては，疾患頻度が高い胃に対する胃ファイバースコープがまず市場に出たのは当然のことであろう．前述のように亀谷らの試作（1963 年）もあったが，本格的な食道ファイバースコープの開発は胃ファイバースコープが実用になってからである．アメリカでは 1964 年 LoPresti らにより，食道ファイバースコープが発表され[1]，市販されるようになった[2]．国内でもこの機器を使った報告がある[3]．

さらに国内では町田製作所，オリンパス社がそれぞれ検討を始め，著者らはオリンパス社とともにその開発に取り組んだ．この開発には大学の枠を越えて，丹羽，三輪，熊谷，遠藤の共同研究グループが組織され検討が進められた[4]．また稲葉らと組んだ町田製作所も別個に検討を始めた[5]．著者らのグループがオリンパス社と開発した食道ファイバースコープは，視方向は前方直視，視野角 50°，対物レンズ f 3.0 mm，観察対象 9～30 mm，接眼レンズ倍率 12 倍，本体径 11.5 mm，先端アングル作動角上下 2 方向各 25° で，ガラス線維を用いたライトガイドによる照明であった．空気の送入，送水によるレンズ洗浄，吸気は手元操作部の二つのボタンの操作で簡単にでき[4]，この方式はライトガイド照明とともにその後の各種内視鏡に，そのまま取り入れられた．

この試作器をもとに昭和 43（1968）年に製品として登場した食道ファイバースコープが**図 23-1** である．本体の右方に見えるのは光源装置との接続部でライトガイド，送気，送水，吸引パイプが組み込まれている．この機器では光学系は軽度前方斜視，視野角 60° となり，観察対象は 10～30 mm，先端硬性部の長さ 19.5 mm，先端部径 12.6 mm，本体径 11.9 mm で，先端アングルの作動角も上下各



図 23-1　最初の国産食道ファイバースコープ（オリンパス）

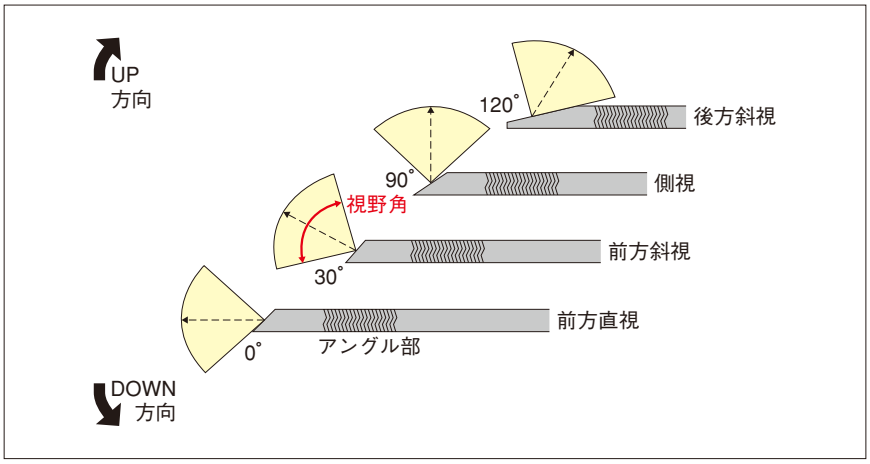

図 23-2　内視鏡の視方向と視野角
本体軸上の波線部はアングル部.

90°と大きくなった．さらに昭和 46（1971）年には上下方向に加えて左右各 50°のアングル作動を可能としたスコープが市販されるようになった．これらの成果は昭和 41（1966）年東京で行われた第 1 回国際内視鏡学会でそれぞれの施設から発表された[3)~5)]．以後，食道ファイバースコープは，それ自体としても発展を示したが，次々項で述べる前方直視式スコープ，いわゆるパンエンドスコープの発展とともに，この部の検査は通常上部消化管内視鏡検査の一環として行われるようになって，食道ファイバースコープ単独の器種はまず使われなくなった．

内視鏡の視方向

内視鏡の視方向には，**図 23-2** に示すように種々のものがある[6),7)]．すなわち内視鏡本体に対して横方向を見る側視式と，真っすぐ前方を見る前方直視式を基本

とし，さらに斜め前方向を見る前方斜視式，あるいは後方を見返す後方斜視式もある．これまで述べてきた胃カメラ，硬性胃鏡，軟性胃鏡，胃ファイバースコープは，胃鏡の一部に軽度斜視式のものが作られたことはあったものの，いずれも側視式であった．これは胃角から体部小弯を正面視するには，この方式のほうが容易であったこと，とくに現在では胃の形は横に寝たようないわゆる牛角胃に近い形状のものが多くなっているが，古い時代には胃の緊張が低く下垂した胃が多く，前方直視式では体部小弯は接線方向からの観察となって十分な観察が難しかったこと，また光源が電球であり，本体にレンズと光源を組み込み，さらに胃カメラではフィルム格納部などもあって，これらを本体の軸方向に配列せざるをえないという構造的な制約もあった．このため，つい三十年ほど前まで，胃ファイバースコープの光学系は，ライトガイド方式が導入されてもすべて側視式であった．

しかしライトガイド方式になれば，レンズと光源の関係は本体の軸方向に配列しなければならないという制約から逃れることができる．当然先端硬性部を短くすることも可能となって，食道ファイバースコープが開発されたという経緯もある．

前方直視式スコープの開発

1 回の挿入操作で，食道も胃も十二指腸も観察できることは，当然多くの内視鏡医の夢であった．しかし胃癌の多い日本では，前述のような理由から胃の検査には側視式でなくては十分な観察はできないという思い込みがあった．また食道，十二指腸の検査は，あまり期待されていなかったという事情もあった．当時日本では食道，十二指腸疾患の頻度は低く，消化管出血といえばまず胃潰瘍からで，十二指腸潰瘍は胃潰瘍よりはるかに頻度が低く，出血例も少なく，当然諸家の関心は，この領域にはあまりなかったといっても過言でなかった．しかし欧米諸国では，元来胃癌の頻度はきわめて低く，また胃潰瘍より十二指腸潰瘍のほうがはるかに多く，十二指腸潰瘍からの出血は臨床上大きい問題であった．

このため海外から，十二指腸を観察できるスコープの開発が強く望まれ，食道鏡の本体の長さを延長すれば，食道，胃，十二指腸が一度の挿入操作で観察できるのではないかと期待され，とくに出血時の緊急検査用に，このような前方直視式の光学系をもつ，本体を長くしたスコープの要望が急速に高まってきた．そのため食道ファイバースコープの本体の長さを延長してほしいという海外からの要望が，日本のメーカーに強く寄せられた．このような経緯から，前方直視式スコープの開発は食道ファイバースコープの長さを延長したものがその原型であった．

しかしこのような器種は，当時国内ではきわめて不評であった．

初期の前方直視式スコープとしては，オリンパス社の GIF type D，町田製作所

図 23-3　前方直視式スコープ GIF-D2（オリンパス）

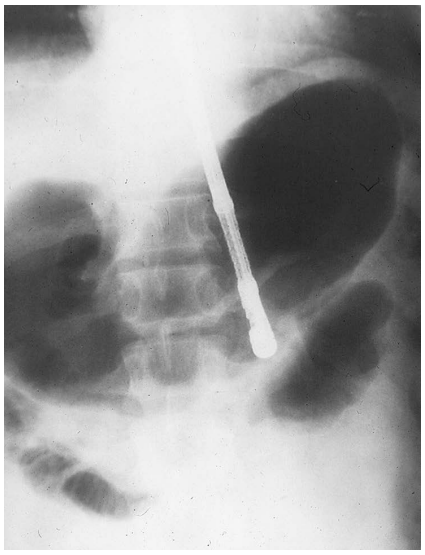

図 23-4　スコープの胃内位置関係
側視式では，体部小弯，胃角の正面視は容易．直視式では難しい．

の PFS-F，ACMI 社の ACMI-LoPresti Esophago-Gastro-Duodenoscope，Wolf 社の Fiber-Oesophago-Gastroscop，などがあった．

GIF-D を若干改良した GIF-D2（**図 23-3**）は焦点調節式で先端硬性部外径は 13 mm，ライトガイド方式でアングルは up，down 各 150°，左右各 100° で，視野角は 75° の前方直視式で，有効長 1,100 mm，全長 1,275 mm であった．

この器種では図に見るとおり，先端の弯曲する部分，すなわちアングル部はかなり長く，また外径も大きかったことから，アングルを操作しても体部小弯からの距離がとりにくく，多くの場合この部は斜め方向からの観察とならざるをえず，胃体上部の観察は困難であった．またとくに病変の多い胃角を正面視することは，胃内でのスコープ先端の相対的位置関係から，胃角上部を含めて非常に困難であった．**図 23-4** は側視式の機器を用いてのスコープと胃との位置関係を示す X 線像である．比較的大量に送気されているが，側視式ではこの位置でわずかに up 方向にアングルをかければ，体部小弯が正面視できることは容易にわかろう．少し本体を引き上げれば，体上部の小弯も容易に正面視できる．しかし直視式では真っすぐ本体の前方を見るわけで，アングル部分が長ければ，先端を小弯に向けて，この部を正面視するのは不可能で，見えたとしても斜め方向からの観察になって

図 23-5　前方斜視式スコープ GIF-K（オリンパス）先端部
前方斜視 30°．鉗子は先端部の上部から出る．鉗子起上装置があり，レンズ面の下方に送気・送水口がある．

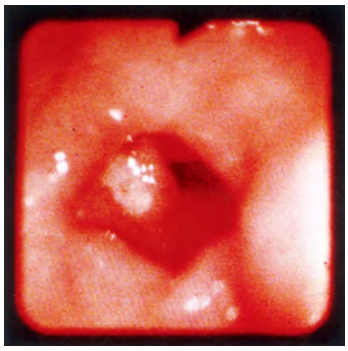

図 23-6　GIF-K 撮影像
十二指腸潰瘍．

しまうことも，よく理解されよう．

次いで登場した GIF-D3 では視野角は 70°の前方直視，先端アングル部の屈曲は up 180°，down 80°，左右各 100°となった．さらに GIF-D4 では視野角は変わらないものの，アングルは up 210°，down 90°，左右各 100°と作動が大きくなった．しかし依然として当時の前方直視式の問題点の解決には至らず，これの欠点を補う方法として視方向を前方斜視式にした GIF-K（**図 23-5**）が作られた．

GIF-K は先端金属部の外径 13 mm，長さ 16 mm，視野角は 85°で前方斜視 30°の斜視方式が取り入れられた．アングル部は up 160°，down 100°，左右各 100°の 4 方向の作動が可能で，撮影は専用カメラを接眼部に装着し 16 mm カセットフィルムに 20 コマ撮影可能であった（図 23-5）．**図 23-6** はこれによる撮影像であるが，若干ピントが甘かったように思う．さらに若干改良された GIF-K2 となって視野角は 90°（前方斜視 30°），アングル作動は up 180°，down 100°，左右各 100°となった．このような前方斜視方式の器種ができた背景には，当時の前方直視式のスコープでは視野角が狭かったこと，並びにアングル部の長さが比較的長かったことなどが関連していた．

また町田製作所の PFS-F は前方直視式で，このほかに視野変換機構が取り入れられた Pan View PFS（図 22-17 参照）があった．この器種はライトガイド方式で視野角 40°，焦点調節式で，先端部外径 12 mm，長さ 21 mm であった．アングルは up，down 各 120°，左右 90°で，A（診断用）と B（生検可能）の 2 型があった．

いずれにしても初期の機器は，外径も太く，先端アングル部は長く，視野角は狭く，胃内の観察能は側視式に比べはるかに劣っていて，胃に用いるには信頼性に欠け，とくに胃癌が問題になるわが国では補助的に用いられたにすぎず，昭和

50 年代の半ばまでは，側視式のスコープが広く用いられていた．

パンエンドスコープ

しかし本体の外径がきわめて細く，先端アングル部の短いスコープが作られると，事情は一変した．これらの器種では視野角も広く，照明もいっそう明るく，さらにアングル部が短くなったため，観察性能，写真性能は飛躍的に向上した．これらの器種にはオリンパス社の GIF-P，P2，P3 などがあったが，従来の直視式あるいは前方斜視式の器種と違って，胃内の観察も十分できるようになって，食道，胃，十二指腸が 1 回の挿入操作で観察可能となった．そのため全上部消化管用スコープ，細径パンエンドスコープと呼ばれることとなった．**図 23-7** は GIF-P3 先端部である．先端アングル部が強く屈曲し生検鉗子が先端から出ているのがわかろう．これらのスコープでは，これらの特長に加えて，さらに 1978 年以来，多賀須[8),9)]による啓蒙活動もあって，次第に一般検査に使う施設も増えてきた．GIF-P3 では，先端部外径 9 mm，視野角 100°，アングル作動角 up 210°，down 90°，左右各 100°で，両者を同時に作動させれば最大 240°の見返しができる．有効長は 1,135 mm，全長 1,315 mm である．

図 23-8 に GIF-P3 のアングルの作動角と先端部の正面を示した．このような大きいアングル作動角から，近い部位でも正面視しやすくなったことがよく理解できよう．正面図からわかるようにライトガイドは二つに分かれ，より配光性は良くなり，送水してレンズ面の洗浄が可能である．また**図 23-9** は先端部の断面で光学系と照明系のファイバー束が組み込まれているのがわかる．対物レンズに多数のレンズが組み込まれているのは，各種の収差を除去するためと，広視野角を確保するためである．同様に照明系の複雑なレンズ構成も広い角度，範囲をむ

図 23-7　GIF-P3（オリンパス）先端部

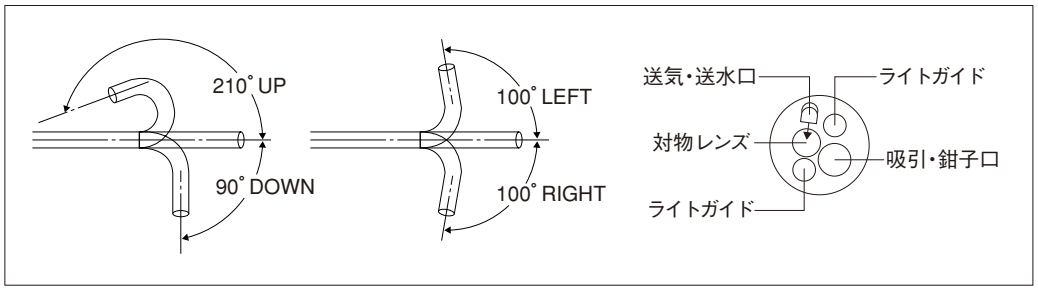

図 23-8　パンエンドスコープのアングル作動角と先端部正面構造

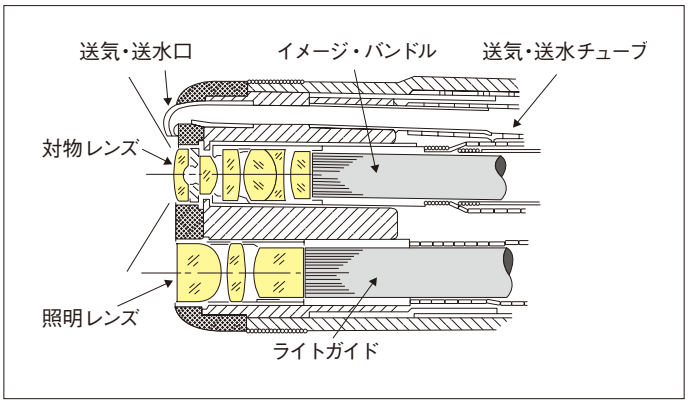

図 23-9　パンエンドスコープ先端部の構造

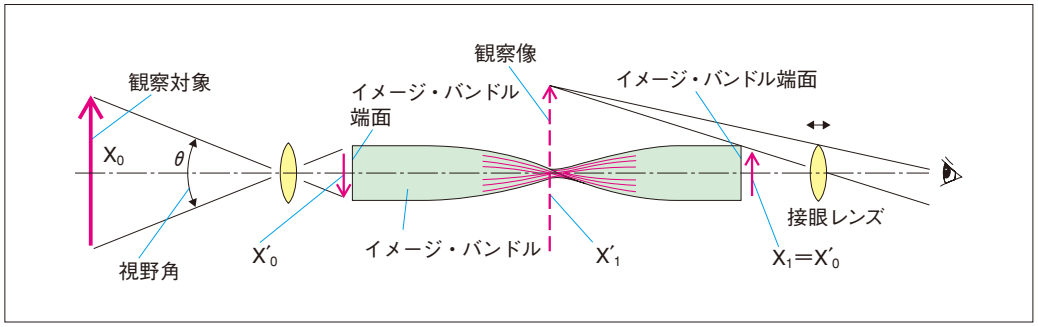

図 23-10　ファイバースコープの光路

緑色部はイメージ・バンドルのファイバー束，両端で 180° 捻れる．イメージ・バンドルの観察対象側端面に画像 X'_0，X_1 は接眼側の端面に伝わった画像．X'_1 は観察像．

らなく照明するためである．送気・送水ノズルから水をレンズ面に吹き付け洗浄できることもよくわかろう．また**図 23-10** は内部の概略の構造を示してみた．硬性胃鏡，軟性胃鏡では対物レンズで倒立した像を正立像にするため光路にそのためのレンズを配置する必要があったが，ファイバー光学系ではグラスファイバーの束（イメージ・バンドル）を途中で 180° 捻ればよいことがよく理解できよう．

しかし従来からの側視式スコープに慣れた人々にとって，当初は前方直視式スコープは勝手がかなり違ったのも事実である．まず両者では見やすい部位，見えにくい部位がまったく異なっており，観察盲点の出現する部位もかなり違っていた．またアングル部が短く，アングル作動角が大きくはなったものの胃角，胃体部小弯を正面視するには，それに応じたテクニックが必要で，その習得にはかなりの熟練を必要とした．このようなことから，このスコープがかなり広く使われるようになっても，側視式，前方直視式両者の使い分け，あるいはルーチン検査として使うに当たっての問題点等々，かなりの論議が広く行われた．

そのような背景もあって，著者が会長を務めた昭和 60（1985）年 5 月の第 29 回日本消化器内視鏡学会総会では，ワークショップの主題として取り上げ，側視式と直視式のメリット，デメリット，相互の比較，それぞれの機器を用いた場合の注意点などについて種々の立場から論じてもらったことがあるが[10]，その後もこの論争はかなり長い間続いた[11)～13)]．

しかし改良された前方直視鏡ではアングル部はきわめて短く，強い up 方向のアングルをかければ側視鏡と同じことになって，その後前方直視式スコープの有用性は十分理解され，現在では上部消化管の検査にはもっぱらこの光学系のスコープが用いられ，側視式スコープは前方直視式ではどうしても検査の不十分な特殊な部位たとえば体上部の後壁の生検など，特別な場合以外にはまず使われることはなくなった．

前方直視式のいわゆるパンエンドスコープは，オリンパス，フジ，ペンタックス〔FG-28 A，昭和 53（1978）年発売〕など各社の製品が市販されている．これらのうち従来もっとも広く使われたのはオリンパス社の GIF type P20，XQ20 であったが，その後改良された GIF type P30，XQ30 が主流になった．GIF-P20，P30，XQ20，XQ30 はいずれも 120° の視野角があって，観察深度は 3～100 mm の固定焦点，外径は P20，P30 は 9.0 mm，XQ20，XQ30 は 7.9 mm と非常に細い．もちろん現在は電子スコープの時代となって，ファイバースコープはほとんど使われなくなったが，観察のための光学系に関してはファイバースコープも電子スコープも同じと考えてよい．

確かにパンエンドスコープは全上部消化管を一度の操作で観察でき，幽門前部の観察能はとくに優れ，生検も可能なことからルーチン検査用として便利なものである．しかし種々の点に改良が加えられたとはいえ，側視式に比べて直視式には胃体上部後壁などに不注意な検査では案外盲点ができやすく，部位によっては斜め方向からの観察にならざるをえない所もある．また距離による見え方の変化も大きい．もちろんこれらは習練により克服できるが，直視式スコープでは常に胃内をくまなく見ているか，細かい病変を見落としていないか反省しつつ検査を進めることが必要であろう．

側視式スコープから胃の内視鏡検査に入った者には，直視式スコープで盲点になりやすい部位の認識が十分にあるが，最初から直視式のスコープで内視鏡検査を始めた者にとっては，覗けばとにかく何か見えることから，意外にこのことが理解されていない．もちろん側視式にしろ直視式にしても，要はそのスコープの特長を十分理解して検査に当たるなら，現在ではどちらのスコープを用いても，診断能にほとんど差はないといってよい．とくにこの 50 年ほどの間に，日本人の胃の形はかなり変わり，往時にみられた緊張の低い長い胃が少なくなって，緊張の強い横に寝たような胃が多くなって，直視式のスコープでも観察しやすい形態になってきている．

なお特殊なファイバースコープとして二つの鉗子チャンネルを備え，処置用に 2 本の鉗子が使用できる処置用ファイバースコープ（GIF-2T）[14]，大きい鉗子が使える大チャンネル処置用スコープ（GIF type 1T30），新生児・乳児を対象とした超細径スコープ（GIF type N30），あるいは拡大観察を目的としてズーム機能をもたせた GTF-HM などの器種も作られた．

検査時の体位

胃カメラの頃は，腹壁を通して見える光を頼りに撮影する必要から，必ず仰臥位で検査が行われていたが，ファイバースコープ付き胃カメラ，あるいはファイバースコープ単独の機器が使われるようになると，どのような体位でも実施できることとなった．とくにパンエンドスコープの出現とともに，この器種での撮影像は左側臥位での観察所見と対応することもあって，現在では左側臥位での検査が原則となっている．

なおパンエンドスコープの発展とともに，食道の検査は通常上部消化管内視鏡検査の一環として行われ，食道ファイバースコープ単独の器種は，まず使われなくなった．

ファイバースコープによる撮影

各社から各種の胃ファイバースコープが市販されるようになって，ファイバースコープ単独の機器では接眼部にカメラを装着しての撮影が行われるようになった．しかし初期には軟性胃鏡と同様で，とくに電球照明の頃には光量が少なく撮影は不確実であった．ファイバースコープの光学系が直視式となると，照明もライトガイド方式で行われ，写真撮影に十分な光量が確保できるようになった．直視式ファイバースコープいわゆるパンエンドスコープでは，**図 23-11** のようにグラスファイバー束の端面に伝達された画像を拡大して観察あるいは実像として撮

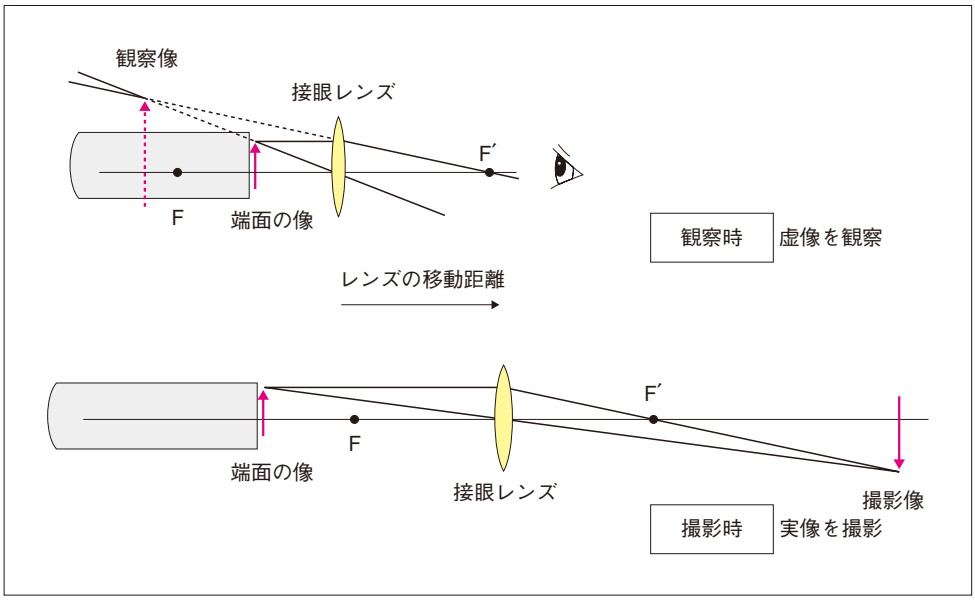

図 23-11　ファイバースコープ観察時と撮影時の光路
灰色部はイメージガイドファイバー束，画像はファイバー束端面に結像する．
F，F′：焦点．

図 23-12　内視鏡用カメラ
右：35 mm フィルム用カメラ，左：16 mm フィルム用カメラ

影するが，パンエンドスコープでは光量が非常に明るくなったため，接眼レンズの倍率を大きくすることが可能で，レンズの焦点距離はきわめて短く，わずかにレンズを繰り出せば容易に実像が得られることとなった．この結果接眼部にカメラを装着しての撮影が容易となって，この方式でも，胃カメラと同様十分検討に耐える良好な写真が得られるようになった．

初期には**図 23-12** 右のように 35 mm フィルムを使用したが，その後左のようにカセットに収めた 16 mm フィルムが使われ，カメラも非常に小型となった．図

右では接眼レンズ部との距離をとるため，かなり長い接続部がカメラ本体に連結されているが，その後さらに光量が増加し，接眼レンズもより短焦点化し，かつ撮影に際し接眼レンズに組み合わせて焦点距離を変えるためのレンズ系の改良もあって，レンズとカメラとの間の接続部分はなくなり，接眼部に直接カメラを装着して撮影が可能となって，現在に至っている．

しかし現在のスコープでは胃カメラと違って，とにかく覗けば何か必ず見えることもあって，以前に比べ写真撮影あるいは電子スコープではデジタル画像記録が疎かになったようにも思う．いずれの器種を用いるにしても，病変の角度，距離を変えての撮影のみならず，病変以外の部の写真撮影も十分行うべきである．診断学をさらに発展させ，また諸疾患の関連，動態などを解明するためにも，良好な写真撮影を行って，あとから retrospective に検討することが重要な意義をもっている．このことを十分わきまえた上での写真撮影であってほしいと願っている．

表 23-1 にこれまで発表された直視式，前方斜視式胃ファイバースコープ主要器種の仕様を示す．

ファイバースコープによる映画撮影

1960 年代のはじめ頃，まだライトガイドが応用されず，電球照明でファイバースコープ付き胃カメラが使われていた頃，林はこのスコープで映画撮影を試みている．当時のフィルムは ASA25 という低感度で，映画撮影にはせめて数分間切れない電球が必要で，林はメーカーに当たってフィラメントを変えたり，封入ガスを変更するなど苦労を重ねている[15]．

その後アマチュアの世界では，8 mm シネがブームとなり，とくに国産のフジカ・シングルエイトは“マガジンポン”のキャッチフレーズで従来より高感度の 8 ミリシネフィルムと撮影機を発売し始めており，林は各種アタッチメントを考案し，胃内シネ撮影に成功している[15]．**図 23-13** はこの装置一式である．その後ファイバースコープにライトガイドシステムが導入され，大光量が得られるようになると，映画撮影も比較的容易に行われるようになって，著者もフランス製の 16 mm Beaulieu カメラを用いて，その後になって完成した大腸ファイバースコープで映画撮影に成功している（1965 年）．その後さらに接眼部にテレビカメラを装着してテレビ画像を得ることも可能となって，昭和 52（1977）年の第 19 回日本内視鏡学会時にシネ・テレビ研究会が設立され，いっそうの進展を見るようになった．

さらに現在では電子スコープの時代となってデジタルムービーの撮影はきわめて容易となったのは周知のごとくである．

表 23-1　胃ファイバースコープ主要器種の仕様Ⅳ（直視式・前方斜視式スコープ）

	GIF type D	GIF type D2	GIF type K	GIF type K2	GIF type P20	GIF type XQ20，XQ30
対物レンズ（mm）焦点距離					1.0	1.0
対物レンズ（mm）明るさ						
視野角	75°	75°	85°	90°	100°	100°
焦点調節	調節式	調節式	調節式	調節式	固定	
照　明	ライト・ガイド	ライト・ガイド	ライト・ガイド	ライト・ガイド	ライト・ガイド	ライト・ガイド
アングル機構	up・down 150° 左右 100°	up・down 150° 左右 100°	up 160° down 100° 左右 100°	up 180° down 100° 左右 100°	up 210° down 90° 左右 100°	up 160° down 100° 左右 100°
硬性部長さ（mm）	15	15	16		9	7.9
最大径（mm）	13	13.0	13.0	13.0	9	9.8
有効長（mm）	1,100	1,110	1,110	1,130	1,025	1,025
カメラ画角						
フィルム幅（mm）	16 mm フィルム使用	16 mm フィルム使用	16 mm フィルム使用	16 mm フィルム使用	16 mm フィルム使用	16 mm フィルム使用
コマ数	20	20	20		20	20
特殊機構	直視式	直視式	前方斜視　30°	前方斜視　30°	直視式	直視式
製作会社	オリンパス	オリンパス	オリンパス	オリンパス	オリンパス	オリンパス
発売時期	1971 年	1972 年	1974 年	1977 年		1987 年

（空欄は不明・▨は胃カメラ組み込みなし）



図 23-13　GTF と 8 ミリシネカメラ，8 ミリシネフィルム
〔文献 15）より〕

文　献

1）LoPresti, P. A., Hilmi, A. M.：Clinical experience with a new foroblique fiber optic esophagoscope. Am J Dig Dis　9：690-697, 1964
2）Boom, R. A.：Clinical experience with the LoPresti fiber optic esophagoscope. Proc. 1st Congress Int'l Soc. Endoscopy, Tokyo, p.5-6, 1966
3）Akakura, I, Nakamura, Y., Okazeri, S., Kumagai, Y.：Clinical experience with fiber optic esophagoscope：with special reference to a comparative study between American and Japanese instruments. Proc. 1st Congress Int'l Soc. Endoscopy, Tokyo, p.47-54, 1966
4）Miwa, T., Niwa, H., Kasumi, A., Yoshitoshi, Y.：Esophageal fiberscopy. Proc. 1st Congress Int'l Soc. Endoscopy, Tokyo, p.45-46, 1966
5）Inaba, E.：Esophagoscope of Japanese make. Proc. 1st Congress Int'l Soc. Endoscopy, Tokyo, p.7-11, 1966
6）丹羽寛文：アドヴァンスト上部消化管内視鏡検査．p.2，12，南江堂，東京，1996
7）丹羽寛文：胃内視鏡検査の実際．p.56-85，中外医学社，東京，1989
8）多賀須幸男，桜井幸弘，松富　亨，池上文詔，北村　明，石原保雄：細径ファイバースコープ GIF-P_2の上部消化管内視鏡としての有用性．2500 回の使用成績とこれからの消化管検査のありかたに関する一考察．Gastroenterol Endosc　20：87-97，1978
9）多賀須幸男：パンエンドスコピー．上部消化管の検査・診断・治療．医学書院，東京，1994
10）第 29 回日本消化器内視鏡学会総会ワークショプ：胃内視鏡検査の問題点―側視鏡，直視鏡のメリット・デメリット，観察と写真判定．Gastroenterol Endosc　27：2440-2470，1985
11）多賀須幸男：パンエンドスコープの立場よりみた側視鏡の問題点．丹羽寛文 編：胃内視鏡検査の実際．p.56-63，中外医学社，東京，1989
12）八尾恒良：側視鏡の立場よりみたパンエンドスコープの問題点．丹羽寛文 編：胃内視鏡検査の実際．p.64-74，中外医学社，東京，1989
13）福地創太郎：前方直視鏡と側視鏡による胃病変の観察能の比較．丹羽寛文 編：胃内視鏡検査の実際．p.75-85，中外医学社，東京，1989
14）倉俣英夫，宇南山史郎，衛藤繁男，坪井　晟，風戸計民：胃粘膜下腫瘍の生検診断（TGF-S Olympus 処置用ファイバースコープの経験例）について．Prog Dig Endosc　1：27-29，1972
15）林　貴雄：胃内シネ撮影から電子内視鏡まで　そして未来へ．大塚薬報　No. 395：47-52，1986

第２４章　経鼻内視鏡

経鼻内視鏡はファイバースコープの時代にはまだ登場せず，いずれの器種も電子スコープの時代になって開発され導入された．しかし電子スコープを説明する章よりは前ではあるが，便宜上ここで述べることにする．

胃内視鏡検査の問題点として，多少とも苦痛が伴うことから，できるだけ苦痛を少なくし検査を楽に済ます方法が望まれ，その一環としてより細く軟らかいスコープの開発が行われてきた．その結果日常行われる通常の検査でも，次第に細い器種が作られ，現在ではかなり細い機器が使われている．この機器をさらに細くすれば，経口的でなく経鼻的に挿入することが可能で，これを謳った内視鏡が各社より作られている．

経鼻内視鏡のメリットとしては，まずきわめて細いことから検査が非常に楽なことが挙げられる．その一方経鼻内視鏡でも必ずしも楽ではないという意見も時たま耳にする．しかしその大部分は術者がこの機器に不慣れなことからの手技上の問題で生じることであって，この器種に十分慣れた術者が実施するかぎり検査はきわめて楽なはずである．

表 24-1 に示すようにまず経鼻内視鏡のメリットとしては ① 一般に鎮静剤がまったく不要で，② 挿入時の苦痛はきわめて少ない．③ 舌根部に触れないので検査中に嘔吐反射が起こらない．④ 咽頭部に異物感がないことから検査中術者と自由に会話ができる，ひいてはこれが精神的な安心感を与え，これがまた結果として楽な検査につながる．⑤ 検査所見をリアルタイムに被検者が検査中モニターで見ることができ，医師が患者に説明しつつの検査も容易で，被検者の理解納得を得られやすい．⑥ リカバリーがまったく不要で，⑦ 安全性が高いことなどが期待されている．

しかしその一方現在多くの施設で一般に行われている経鼻内視鏡検査の表面麻酔の方法はあまりにも繁雑すぎるように思われる．またこのことが本法の普及を妨げる一因にもなっている．しかし著者の経験によれば，現在一般に行われている繁雑な麻酔方法はまったく不要で，もっと簡単な麻酔法で十分である．繁雑な

表 24-1　経鼻内視鏡のメリットとデメリット

メリット
1．鎮静剤が不要
2．挿入時の苦痛が少ない
3．検査中に嘔吐反射が起こらない
4．検査中会話ができる
5．所見をリアルタイムに説明できる
6．リカバリーが不要
7．安全性が高い？
デメリット
1．表面麻酔が煩雑
2．診断精度が保てるか？

麻酔法がこれまで広く行われてきた経緯は，経鼻内視鏡に早期に取り組んだ施設の多くが，従来からの経口的内視鏡に必ずしも十分習熟した施設でなく，上部消化管内視鏡検査を経鼻内視鏡で始めた施設が多かったことも一因と思われる．著者自身はきわめて簡単な麻酔法で検査を実施しているが，なんら問題はない．

また器種によっては，同時式のテレビシステムを使っていることから，従来の器種の CCD より，小型の CCD が使われ，診断精度に若干の不安をもたれていることもデメリットとして挙げられている．また製作会社によってはライトガイドが 1 個に限られていることも配光性の関連から，生検に際し鉗子の陰が鉗子の左方にできる．さらに本体がやや硬いこともあって確実な操作が妨げられ，また先端のアングルを強くかけると，スコープ本体のアングル直上の部分がアングルの屈曲方向とは逆の方向に曲がりやすく，結果としてアングルが十分有効にかからず，部位によっては確実な生検採取が行い難いなどの問題点があった．これらの諸点は現在ではかなり改善されてはいるが，以下現行の器種での本検査について述べてみる．

器　種

鼻腔内を通過できる非常に細い内視鏡が開発され，経鼻的に内視鏡を上部消化管に挿入しての検査が可能となった[1)~3)]．もっともファイバースコープの時代にも，ゾンデ方式の十二指腸鏡を経鼻的に挿入することを試みた人もいたが[2)]，もちろんこれは一般的な方法とはなりえなかった．しかし現在では経鼻的に容易に挿入できる経鼻内視鏡が開発され，製品として販売されるようになって，きわめて容易に経鼻内視鏡検査を実施できることとなった．

図 24-1 は従来からのオリンパス社の一般的な上部消化管内視鏡と経鼻内視鏡を並べて示したものである．経鼻内視鏡がきわめて細いことがわかる．また**図**

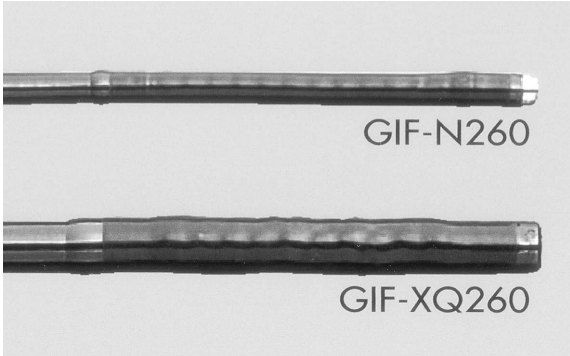

図 24-1　経鼻内視鏡と通常内視鏡先端部の比較（オリンパス）
上段：経鼻内視鏡，下段：細径パンエンドスコープ



図 24-2　経鼻内視鏡と通常内視鏡先端部（オリンパス）

表 24-2　経鼻内視鏡の器種

メーカー	オリンパス		富士フイルム		ペンタックス（HOYA）	
器　種	GIF-XP260N	GIF-N260	EG-530N	EG-530N2	EG-1580K	EG-1690K
視野角	120°	120°	120°	120°	140°	120°
観察深度（mm）	3～100	3～100	3～100	3～100	4～100	4～100
挿入部						
先端部外径（mm）	5.0	4.9	5.9	5.9	5.5	6.15
軟性部外径（mm）	5.5	5.2	5.9	5.9	5.1	5.4
有効長（mm）	1,100	1,100	1,100	1,100	1,050	1,100
鉗子口径						
内径（mm）	2.0	2.0	2.0	2.0	2.0	2.0
ライトガイド	1 個	1 個	2 個	2 個	2 個	2 個
アングル						
上・下	210°/90°	210°/180°	210°/90°	210°/90°	210°/120°	210°/120°
左・右	100°/100°	なし	100°/100°	100°/100°	なし	120°/120°
撮像方式	面順次式	面順次式	同時式	同時式	同時式	同時式

24-2 は経鼻内視鏡と通常の内視鏡の先端部を比較のため並べたもので，通常の内視鏡の先端部径 9～9.8 mm に対し経鼻内視鏡では 4.9～5.9 mm と非常に細い．経鼻内視鏡は現在国内 3 社から市販され，**表 24-2** にその仕様を示したが，いずれも従来の器種よりかなり細い．またオリンパス社よりは最近さらにこの表以外のライトガイド 2 個の器種も作られている．

しかし前述のごとくまだ精度に多少の不安があること，操作性に若干の問題点があって，精密検査，治療を主体とする大学病院，大病院などではまだあまり使われてはいないのが実状であるが，一般診療所とくにドックを主体とする検診施

設では急速に普及をみている．これらの施設では最近では被検者が経口法でなく経鼻内視鏡による検査を最初から希望してくることも多い．

かつて胃カメラの時代に細いV型胃カメラが導入された当初このカメラでは良い写真が撮れないと非難され，性能への不安から導入に躊躇した多くの施設があったにもかかわらず，その後撮影法の改善とともに良好な撮影像が得られるようになって急速にV型胃カメラが一般化し標準器種となったように，経鼻内視鏡も今しばらくは時間がかかっても今後多くの大病院にも普及していくと思われる．

麻酔法と食道内への挿入

検査に当たって一般に抗コリン剤の投与は必要なく，その他の薬物投与も行わなくてよい．ただし若年の男子など反射が非常に強い場合は抗コリン剤の投与を考えてもよい．

麻酔法として，現在多くの施設で行われているキシロカイン®液を鼻腔内に噴霧後キシロカインビスカスを塗布したネラトンチューブを数分間鼻腔内に留置する方法は，あまりにも繁雑すぎる．実際にはその必要はなく，もっと簡略化した方法で十分で，事実著者はかなり簡略化した麻酔法で実施しているがまったく問題はない．

著者はキシロカイン液噴霧後，キシロカインビスカスを少量鼻腔内に注入し，さらに経鼻内視鏡本体にキシロカインビスカスを塗布し，そのまま鼻腔内に挿入する方法で行っており，これで十分麻酔効果は発揮できている．ただしキシロカインビスカスは乾きやすく，時には本体が鼻腔内粘膜を擦って痛みが生ずることもあるので，10 cm 程度先端が鼻腔内に入った状態から，キシロカインを含まない滑剤を含むゼリーを，以後胃内に達するまで介助者にスコープ本体全面に十分塗布させている．

患者が検査中疼痛を訴える場合は，スコープ先端の圧迫ではなく，本体が鼻腔粘膜を擦って生じる場合がほとんどで，この措置は必須である．なおキシロカイン塗布だけで検査を行うと，抜去時キシロカインが乾き，本体が動かず抜けなくなるおそれもある．この場合は逆に押し込むことは容易なので，いったん奥に再挿入後本体に滑剤を塗って抜去を試みればよい．抜けにくくなったということをしばしば聞くので，覚えておいてほしいと思っている．

鼻腔内でのスコープの通過（**図 24-3**）は，多くの成書，論文に書かれており，あえて重複しては記載しないが，要は鼻腔内でどの経路を通るにしても，先の見える方向に向かって先端を進めていけばよい．もし先が十分見えているにもかかわらずスコープ先端が進まない場合は本体への滑剤塗布の不足で本体が粘膜面を擦っている可能性が大きい．この場合の対処法は前述のとおりである．

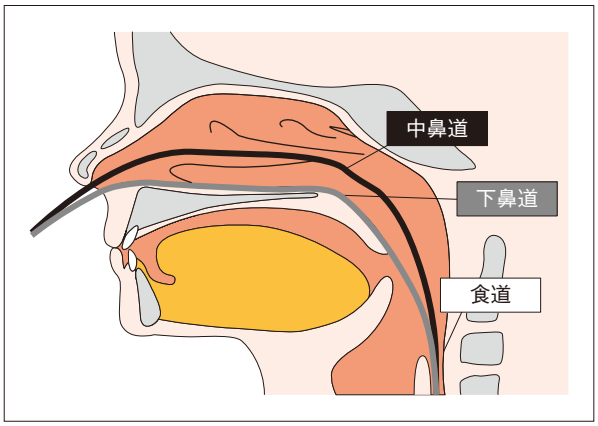

図 24-3　経鼻内視鏡の鼻腔内の通過

鼻腔を通過し喉頭蓋が見えたら，通常内視鏡の食道内挿入のごとく，左の梨子状窩方向から喉頭後壁方向に向かって斜めに挿入する必要はなく，喉頭の真後ろからの挿入も嚥下運動を利用すれば容易である．著者は喉頭入口部直上で嚥下運動を行わせ，そのまま挿入を続けて食道内に挿入を行っている．この操作はきわめて簡単で，まったく抵抗なく行え，通常のスコープでの操作とはかなり異なる．なお先端が咽頭を通過し食道内に入るまではアングルにロックをかけておいたほうがよい．この操作をおこたると先端が口内で反転したり，思わぬ方向に向かうことがある．著者は先端が胃内に入るまでは通常ロックをかけたままで操作を行って，その後でロックを解除している．また十二指腸球部を観察するときもロックをかけている．このようにしないと幽門輪直下の観察は先端が容易にすべるので不可能である．

なお経鼻内視鏡の鼻腔内の通過は，左右いずれでも可能で，どちらがより楽かということはなく，各自の好む側から行えばよい．もっとも左側臥位では，右鼻孔からの挿入では鼻翼が外方に引っ張られる．右鼻腔を選んだ場合は介助者にスコープの挿入状況を観察させつつ，必要あれば外部から鼻翼を圧迫させれば被検者は楽である．術者はモニター観察に専念しなければならず，両者を見ることは難しいので，この操作は介助者に任せたほうがよい．一方左鼻孔からの挿入では，スコープ本体は鼻中隔で固定されるので，この点容易といえる（**図 24-4**）．しかし本質的な違いはない．

なお経鼻内視鏡では，経口的な挿入も可能である．もし鼻腔からの挿入が難しければ，すぐさま同機器で経口的な挿入に切り替えてもよい．その場合に備え，口腔内の麻酔も軽く行っておいたほうがよい．経口的な挿入を行う場合は，機器が細いので，とくに噛まれる危険を考慮し，マウスピースの装着を忘れないようにすることが肝心である．しかし成人用のマウスピースでは開口部の内腔が広す

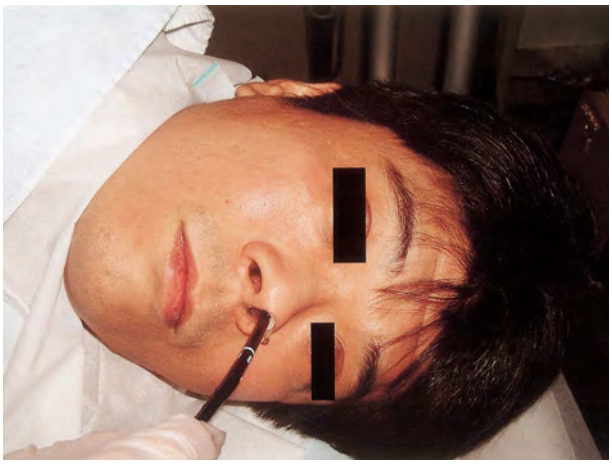

図 24-4　経鼻内視鏡の鼻腔内挿入状況
左鼻腔への挿入では鼻翼を側方向に圧迫することはない．

ぎる．また小児用ではマウスピース全体が容易に口内に入ってしまう．やむをえず成人用のマウスピースを使用しているが，より適切なマウスピースを現在検討しているところである．

胃内観察法[2)～4)]

以後の操作は通常のスコープと同じである．**図 24-5** は胃体中・上部から胃角を見下ろしての観察である．注意すべきは前述した特徴から胃体上部，噴門直下の観察に際し，とくに胃体上部後壁では斜め方向からの観察となって観察盲点ができやすい．この点に留意して観察するよう努める必要がある．なお体上部ではオリエンテーションに十分留意する．上部を見ているつもりでも実は中部ということはしばしばあるところで，胃炎の拡がりの判定，潰瘍の位置判定などに際し注意を要する点である．

図 24-6 はライトガイドが 1 個のスコープで生検を行っているところで，鉗子の陰が左側に出ている．体上部とくに後壁では，これが生検を困難にする可能性もあって，注意すべきである．

経鼻内視鏡による治療法と機能検査

経鼻内視鏡はきわめて細いことから，一般に治療に用いるのは難しいとされている．生検鉗子チャンネルは内径が狭く，専用のクリップもまだできておらず止血用のクリップを用いることが不可能である．その他の治療補助器具もその多く

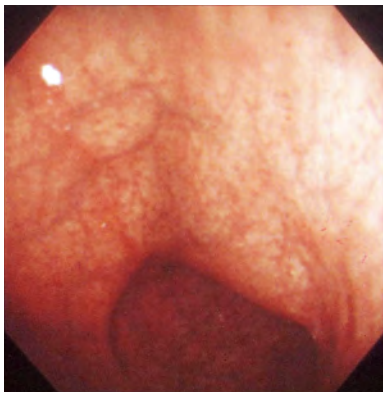

図 24-5　経鼻内視鏡による体中・上部から胃角方向への見下ろし像

図 24-6　生検鉗子の陰
ライトガイド射出口が 1 個のため鉗子の陰が左方に出る．

は使えない．しかし出血に際しては，高張食塩水，アルコールの注射で対処できるものが多く，これらを使えば出血例の大部分は対処できるわけで，治療がまったく不可能なわけではない．

また経鼻内視鏡を使っての ERCP，胆道ドレナージも報告されている．

また河合は経鼻内視鏡はきわめて細く，経鼻的挿入ではスコープ本体は舌根部に触れずに食道内に挿入できることから，現在使用されている内圧測定用カテーテルと同様に検査中会話並びに嚥下運動が可能で，経鼻内視鏡を使って蠕動波を内視鏡的に観察しつつ食道内圧を測定し，食道運動機能検査への応用を検討している[5]．

将来に向かっての改良点

一部の器種では上下アングルのみで左右アングル機構がない．もっとも通常の観察では上下アングルだけでも本体にひねりを加えればカバーできるが，幽門輪の裏側などの観察にはやはり左右アングルが欲しい．この機構がないと幽門輪のすぐ裏側の観察はスコープ先端の固定ができず先端が滑って観察が不十分となる．この部には潰瘍瘢痕がきわめて多く，これを見落としなく観察するには上下に加えて左右アングル機構は不可欠である．体上部後壁などの観察にも左右アングルがないと見落としが生じやすい．この部の生検実施のためにも左右アングルはどうしても欲しい機構である．細いままで 4 方向アングルを整備することが必要で最近の器種ではこの点改善された．

胃内観察能はオリンパス社のスコープでは通常内視鏡の細いタイプと同じ CCD が使われていて，画像は良いと思う．しかし同時式の他社のスコープは，より良

い小型の CCD を組み込むことが将来は必要であろう．

オリンパス社のスコープは，光源ライト射出口が 1 個だけで，生検に際し鉗子の陰が邪魔になったが将来はぜひとも全器種とも 2 個設けるべきある．

本体は，現在の機器では軟らかいという意見もあるが，少し硬すぎるようにも思う．もう少し軟らかくすべきである．前述したアングルを強くかけたときの本体の逆方向への動きも本体の硬さが原因になっていると思う．あまり軟らかになっても困るが，適切な本体の硬さを巡っては再検討すべきであろう．

さらに経鼻内視鏡は観察だけでなく，治療にもある程度対応できるよう，止血クリップを使えるように改良すべきである．

以上経鼻内視鏡のメリット，デメリットから使用上の留意点，将来の望まれる改良点を記載してみた．経鼻内視鏡は，現状でも従来からの機器に慣れている人にはなんら問題はないと思うが，これらの機器の使用経験がなく経鼻内視鏡から内視鏡を始めた人にとっては胃内盲点の存在には十分留意する必要があるものと考えている．

日本消化器内視鏡学会では，経鼻内視鏡をより使いやすく，その効果を十分発揮させるために多田正大博士に経鼻内視鏡に関する付置研究会の設立をお願いし，種々の問題点を議論していただいた．いっそうの研鑽をお願いしたいと思っている．

文　献

1）Tada, M., Shimizu, S., Kawai, K.：A new transnasal sonde type fiberscope（SSIF type Ⅷ）as a pan-endoscopy. Endoscopy　18：121-124, 1986
2）多田正大：経鼻内視鏡の歴史と臨床的意義．消化器内視鏡　19：537-543，2007
3）河合　隆：経鼻内視鏡の現状．Gastroenterol Endosc　50：3551-3556，2008
4）原田一道，佐藤智信，長嶋知明，山崎裕之，原田一民，上野伸展，藤谷幹浩，高後　裕：経鼻内視鏡の応用の可能性を探る―内科の立場から．消化器内視鏡　21：23-31，2009
5）河合　隆，山岸哲也，湯川郁子，他：経鼻内視鏡を用いた食道嚥下機能への応用．消化器内視鏡　19：613-617，2007

第25章 十二指腸の内視鏡

十二指腸カメラ

胃カメラを用いて十二指腸を撮影する試みは，まず昭和 35（1960）年東大田坂内科において，V型胃カメラを改変し，本体をより柔軟とし，レンズとカメラ部を近接させた試作十二指腸カメラにより検討されたが，まず幽門輪を通過するのが非常に困難であった[1]．また，たとえ挿入されたとしても，その確認が不可能で，さらに対象との十分な距離をとることが難しく良好な成績は得られなかった．**図 25-1** は，この頃何種類か検討された試作器の一種（東大 8 研）で，レンズとランプの距離を極度に短くしてある．

次いで昭和 37（1962）年より石原および田中らは十二指腸カメラの検討を積極的に行い，V型胃カメラの長さを 20 cm 延長し，短焦点レンズを使用しアングルを固定して十二指腸球部への挿入を試みた．この機器では十二指腸への挿入はかなりの率で可能で，潰瘍の写真が得られた例もあったものの，やはり胃カメラ方式の盲目撮影では判読に耐える良好な十二指腸の写真を得るのはきわめて困難であった[2]．藤森らの胃カメラを改良した機器による検討でも胆汁を混じた液が付着した像が得られたものの，やはり判読は困難で[3]，シグモイドカメラを使った松永らの検討でも十分な成績は得られなかった[4]．

これらの結果から，胃カメラ方式の延長では，たとえ改良が加えられたとしても限界があることが理解され，さらに東大田坂内科並びに東京医大内科に移った芦澤のもとで，視方向を直視とした管腔カメラ Cavocamera が作製され，十二指腸の撮影が検討された（1962 年）[5]．この管腔カメラ Cavocamera の構造は，第 12 章で述べた Kelling の食道カメラによく似ているが，より複雑で，フィルムはパトローネに収められずに，むき出しで装塡するものであった．この装置は先端カメラ部，本体連結部，操作部からなっているのは従来の胃カメラと同様であるが，画角は 110°，レンズの焦点距離は 2.4 mm で，レンズを先端中央に備えた直視方式で，レンズの周囲に勾玉状の形をした光源を配置してあった．先端部の外

図 25-1　試作十二指腸カメラの一種（東大 8 研）
レンズとランプの距離は極度に短い．

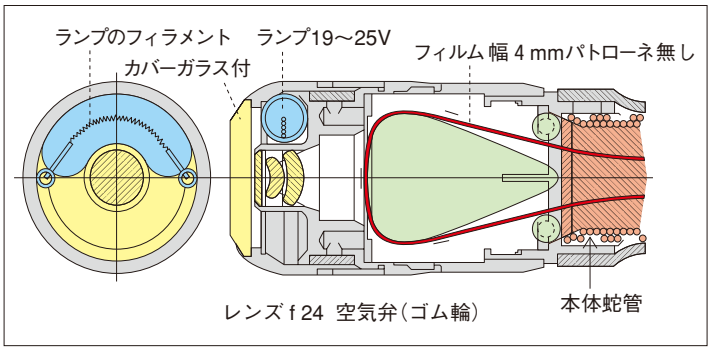

図 25-2　管腔カメラ（Cavocamera）
視方向は前方直視式，フィルムはむき出しで装塡する．

径は 10 mm で，カメラ部の側面に 4 個の送気口が設けられ，フィルムは 4 mm 幅のパトローネのないむき出しのものを使用し，1 本のフィルムに 12 コマ撮影可能であった．先端部の構造は**図 25-2** に示すごとくである．パトローネに入っていないことからフィルムの装塡はかなり面倒で暗室で行う必要があって，まず先端部分を外し，フィルムリーダーをフィルム押さえの一方の出口から出しておき，他方の穴からフィルムの大部分を連結部に送り込んで挿入し，その手元の端をあらかじめ出しておいたフィルムリーダーに固定し，次いで数コマ巻き上げフィルム面がフィルム押さえに密着したところで先端部を取り付けて使用した．しかし，これもなんとか球部に挿入しえたものの良好な撮影像は得られず，結局この方式も見捨てられた．また，たとえ良好な写真が得られたとしても，繁雑な操作からとうてい実用になるものではなかったと思われる．

なおこの Cavocamera は食道，大腸の検査にも試用されたが，やはり十分な効果は得られなかった．

また以前，胃カメラの盲点克服のため腹壁に小切開をおいて胃内に直接硬性胃鏡，腹腔鏡を挿入し観察する経腹胃鏡を試みていた高山（こうやま）らは，同様の手技で撮影用気管支鏡を用いて十二指腸の観察，撮影をも試みたが（1960 年）[6]，この方法は当然一般化は無理であった．

同様に渋江[7]も，剖検例で幽門より 5～7 cm 肛側に小切開をおき，膀胱鏡，腹腔鏡，気管支鏡を十二指腸上水平部より幽門方向に挿入し，腸鉗子で内腔を閉鎖して幽門部，下行部への空気流出を防ぎ，十二指腸球部の観察が可能であったとしているが，剖検例での検討を臨床例に応用するのは当然不可能であった．

胃ファイバースコープによる検討

一方胃ファイバースコープの完成とともにこれを用いて十二指腸の観察も試みられた．第 21 章で述べたが Hirschowitz 自身 1961 年に彼の機器で十二指腸を観察できたとし，彼のスコープを Gastroduodenal fiberscope と名づけている．しかし写真を見るかぎりはたして十二指腸の観察が十分できたかどうか疑わしい．当然この発表に対して，このスコープでは十二指腸への挿入は困難で，またたとえ挿入できたとしても満足できる視野は得にくいとの反論が多く[8)~11)]，わが国の諸学者の追試でも Hirschowitz のファイバースコープを用いての十二指腸挿入の成果に関しては否定的であった．

その後になって国内で開発された胃ファイバースコープを用いての検討でも，昭和 43（1968）年の第 6 回日本内視鏡学会関東地方会におけるシンポジウム「十二指腸の内視鏡」[12)]で発表された田中らの成績では十分な成果は得られなかった．市岡らは町田製の胃ファイバースコープ FGS-CL を使って Vater 乳頭が観察できたとしているが，当時の多くの報告では否定的であった．また同じこのシンポジウムで高木らは同じ町田製のファイバースコープを使って全身麻酔下に X 線 TV でモニターしつつ十二指腸への挿入を試み 17 例中 12 例に挿入できたとしている．しかし，観察用ファイバースコープでは比較的良好な挿入成績であったものの生検用ファイバースコープでは挿入成績はきわめて不良で，先端硬性部の長さが挿入の難易に非常に関係あることが明らかとなった．

十二指腸ファイバースコープ

Hirschowitz のファイバースコープ，あるいはその後の国産の胃ファイバースコープを使っての十二指腸への挿入成績がきわめて悪かったことから，当然十二指腸を観察できる専用のファイバースコープの開発も始められた．まず昭和 39（1964）年に大柴らは長さ 2 m，外径 9 mm の腸管用ファイバースコープを試作して[13)]，十二指腸の観察を試みている．この機器はライトガイド方式で，空気，水をレンズ面に吹き付けられるような構造になっていて視野角は 60° であった．外径については当時実用になっていた小腸生検器を参考に決定したとのことである．しかしこの器種では当然のことながら十分な成績は得られなかった．また Rider ら（1967 年）[14)]も先端硬性部が 3 cm のスコープを試作しており，この試作器の本体は非常に長く 2,670 mm もあって，先端に水銀を入れた袋を付け，水銀の重さと蠕動運動を利用して挿入をはかるものであった．12 例中 11 例に挿入可能ではあったものの，観察は不十分であったという．国内でもいくつか検討が行われ，

芦澤ら[15]は有効長 1,200 mm，外径 7.2 mm，up 130°，down 30°のアングル作動が可能なスコープを試作しており，この機器は直視，側視の切り替えが可能で，十二指腸への挿入は直視で行い，挿入後側視で観察しようとしたものである．直視，側視の切り替えは，先端レンズ部の前に 2 個のプリズムを置き，その間にガラスの屈折率に近いエーテルあるいはアルコールを出し入れし，入れれば直視，ない場合はプリズム面で光は反射して側視になることを意図していた．しかしエーテル，アルコールの出し入れがうまくいかず，視方向の切り替えは難しかった．なお直視の場合の視野角は 48°，側視の場合は前方斜視 74°とした 53°であった．また本体の先端部から 25 cm はとくに軟らかくしてあった．しかしいずれにしてもこの機器では十分な挿入成績は得られず，実用には遠いものであった．

十二指腸への挿入の困難さから当時試みられた方法の一つを紹介してみよう．高木(忠)ら[16]が試みた方法は以下のごとくである．あらかじめ先端に鉄球を付けた外径 1 mm，長さ 2 m のポリエチレン管を前夜飲ませておく．翌朝，鉄球が十二指腸内にあることを X 線透視で確かめてから，チューブ内にマンドリンを挿入し，硬度を補強し，撓みを取り，これをガイドとして先端にカフを付けた外径 9 mm，内径 7 mm のシリコンゴム管を挿入する．次いでその先端が十二指腸内にあることを確認した後，ポリエチレン管を体外に抜去し，カフを膨らませて胃内に戻るのを防ぎ，このシリコンゴム管の内腔を通して外径 5 mm，長さ 120 cm の直視式ファイバースコープを十二指腸内へ挿入し観察する．彼らはこの方法で 15 例に検討し，全例挿入観察できたというが，あまりにもの煩わしさであった．

このように初期には幽門輪を越えて十二指腸へのスコープ先端の挿入は困難を極めた．その解決のために，当時丹羽が試みた一例を挙げてみよう[17]．

図 25-3 は，著者が昭和 44（1969）年に試みた柔軟な気管支ファィバースコープを利用した十二指腸ファイバースコープで，先端にオモリとして金属製のオリーブを付けてある．胃の蠕動運動，排出運動により，このオモリが引っ張られることを利用してスコープ本体の十二指腸への挿入をはかり，この部の観察を試みたものである．**図 25-4** は X 線像で十二指腸下行脚内に先端があることを示す．**図 25-5** がこれによる十二指腸の所見である．Kerckring 皺襞が明らかに認められる．しかしもっとも期待された十二指腸潰瘍の観察は不可能であった．

現在の十二指腸ファイバースコープ，パンエンドスコープからは想像もできないが，スコープ先端の幽門輪の通過という，こんな簡単なことさえ当時は容易ならざることであった．

図 25-6 は側視式の胃ファイバースコープで見た幽門の像である．直視式であれば，このように見えたときにそのまま挿入していけば，幽門は容易に通過できる．しかし側視式でこのように見えるときは，スコープの先端は幽門前部で強く down 方向に屈曲し大弯側に向かっている．当然このまま挿入操作を行えば先端

図 25-3　気管支ファイバースコープを利用した十二指腸ファイバースコープ（丹羽）

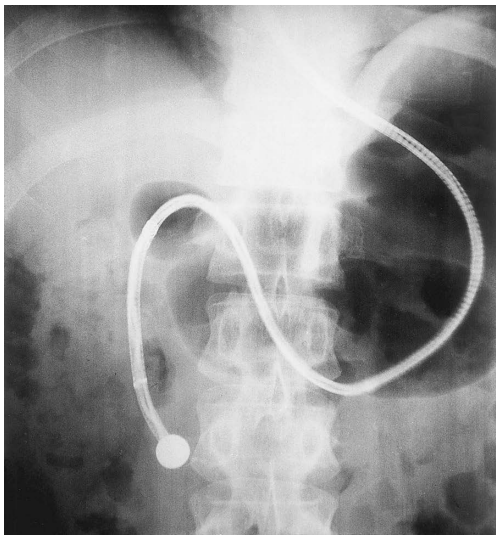

図 25-4　同器の十二指腸内挿入状況

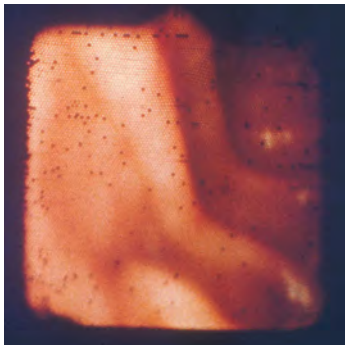

図 25-5　同器による十二指腸粘膜
Kerckring 皺襞が認められる．

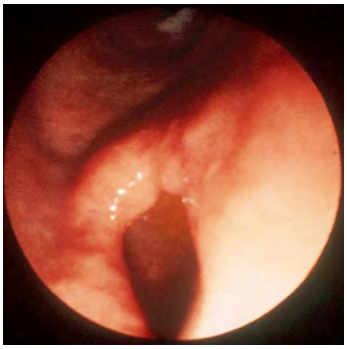

図 25-6　側視式スコープによる幽門の近接像

は幽門前部の大弯側を押すだけである．側視式のスコープでは幽門自体でなく，その小弯側に向かって挿入しなければ幽門を通過できない．先端が短ければ短いほど挿入は簡単であるが，長ければ当然困難なことがよく理解できよう．したがって，十二指腸の内視鏡は側視式であれば，先端をきわめて短くする必要があって，いかに先端硬性部を短くするかということに，開発の主眼がおかれたのは当然であった．

その後，各施設で十二指腸ファイバースコープの試作，検討が行われ，同年の昭和 44（1969）年に山形らは改良した十二指腸ファイバースコープを発表したが，これは側視式で視野角 65° のもので up，down 2 方向の屈曲ができた．しかし，これでも十分な成績は得られなかった[18]．

また同年，常岡ら[19]の発表したものは町田製作所の協力で試作された．同じく大井らの発表も町田の協力で行われ，直視さらに側視と種々検討し，彼らのスコープは，先端の硬さを口側に向かって少しずつ変えたものであった[20]．また大坪らのものは先端にミラーを備え，このミラーを手元の操作で 1 方向に 30°ずつ回転することで，確実な視野を得られるようにし駆動には空気圧を利用した．また先端にバルーンを付け視野の固定をはかっている[21]．しかしいずれも当時の機器は不完全なもので，十分な臨床効果を発揮するにはほど遠かった[22)～24]．

このような事情から，当時は各施設で熱心に開発検討が行われ，それをもとにオリンパス，町田両社から，相次いで改良を加えた機器が発表されている．**図 25-7** に示したのは，町田の初期のものである．

さらに昭和 47（1972）年の第 14 回日本内視鏡学会関東地方会，次いで第 15 回日本内視鏡学会関東地方会において，続けて「十二指腸の内視鏡診断」，「十二指腸潰瘍の内視鏡診断」というシンポジウムがもたれ，このシンポジウムで十二指腸の内視鏡検査について，機器の面，診断の面から幅広い発表があり討論が行われた[25),26]．これを機会に臨床上実用に耐える十二指腸ファイバースコープがようやく完成し，市場に出ることとなった．その頃の発展の様相は進藤[27]の原著に詳しい．

なお現在，十二指腸潰瘍を主要な観察対象とする通常目的での十二指腸の観察にはパンエンドスコープで十分で，十二指腸専用のスコープは Vater 乳頭部の精査，ERCP など胆，膵系の検査を主目的としているのは周知のごとくである．十二指腸専用のスコープでは，乳頭部を正面視する必要から軽度の後方斜視を取り入れた光学系が用いられている．

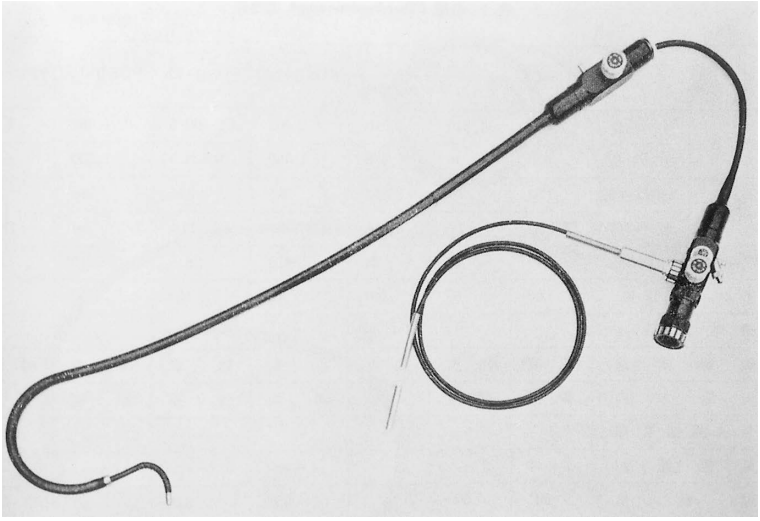

図 25-7　初期の十二指腸ファイバースコープ（町田）

図 25-8　十二指腸ファイバースコープと胃ファイバースコープ先端部（オリンパス）
上段：JF-B2，下段：GF-B2

市場に出た十二指腸ファイバースコープの初期の一器種 JF-B2（オリンパス）と，比較のため胃ファイバースコープ GF-B2（オリンパス）の先端部を並べて示したのが**図 25-8** である．両者はよく似ているが，十二指腸ファイバースコープは全体に細くアングル部が短くなっている．先端硬性部の長さは 17 mm，外径 10 mm，視野角 64°，観察深度は 5〜60 mm と，胃ファイバースコープに比べより近接しての観察が可能である．アングル作動角は up，down 各 120°，左右各 90° で，有効長は 1,370 mm である．

その後さらに改良が加えられ，JF-30，JF-1T30，TJF-30（オリンパス）などの器種が市販されている．後 2 者は処置用で，JF-1T30 ではチャンネル径は 3.2 mm，先端部外径は 12 mm，視野角は後方斜視 15° を取り入れた 80° 側視で，観察深度は 5〜60 mm で，アングル作動角は up 120°，down 90°，右 110°，左 90° となっている．なお鉗子の最小可視距離は 10 mm で各種の処置が行いやすくなった．TJF-30 は総胆管結石除去のための砕石具並びに狭窄時の流出障害を軽減するためのステントの挿入あるいは膵管ファイバースコープ検査時に親スコープとして使えるよう，さらに太い 4.2 mm のチャンネル内径を備えている．

図 25-9 は先端金属部を被覆し，絶縁状態を良好にしたその後の機器の先端部構造を示したが，基本的構造は以前のものと同様である．鉗子口を通じて膵管，胆管にカニューレを挿入し，造影剤を注入してこの部の造影ができる．**図 25-10** は十二指腸ファイバースコープによる乳頭の正面像で，**図 25-11** では胆膵管造影用のカニューレが挿入されている．



図 25-9　十二指腸ファイバースコープ先端部の構造

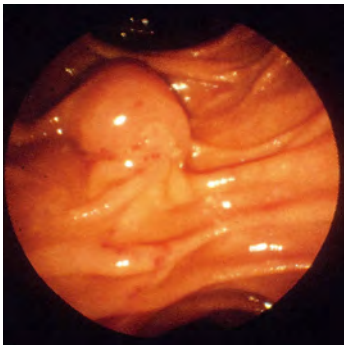

図 25-10　十二指腸ファイバースコープによる乳頭の正面像
（防衛医大第 2 内科提供）

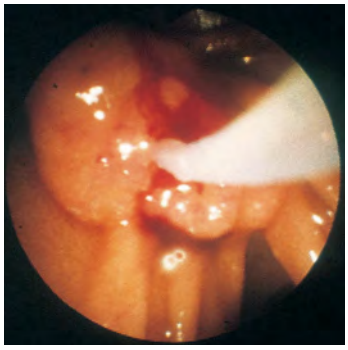

図 25-11　乳頭にカニューレが挿入されている
（防衛医大第 2 内科提供）

ERCP（内視鏡的胆膵管造影法）

ERCP は，endoscopic retrograde cholangio-pancreatography の略で，十二指腸ファイバースコープ直視下に，スコープの先端から細いチューブを出し，胆管，膵管にチューブを挿入して造影剤を注入し，X 線像を得る方法である．そもそも十二指腸ファイバースコープの開発は，十二指腸潰瘍などこの部の疾患の診断が目標ではあったが，それ以上に，それまで X 線的な方法では診断できなかった膵癌や膵炎の診断に役立たせるよう膵管さらには胆道に造影剤を注入し，膵管，胆管の X 線像を得ることに主眼がおかれていた．

まず ERCP が開発される以前の膵管造影を述べてみよう．膵管造影はフランスの Doubulet が 1951 年来，諸疾患の開腹手術に際し，膵管内に造影剤を注入し，X 線像を得て慢性膵炎の特徴所見を発表したのが嚆矢とされている．

この基礎データが発表されて後，何人かの消化器病専門家が非手術的に膵管造

影を目標に努力を重ねている．最初に臨床応用を試みたのは，アメリカの Rabinov である．Rabinov は 1965 年にボールペンの芯を加工し，バネを外すと先端が鈎針状になる器具を考案して，臨床例について真っすぐな状態で十二指腸に挿入し，十二指腸内でバネを外して，先端を鈎状にし，その先端が膵管開口部にひっかかることを期待して検討を行っている．すなわち直接ファイバースコープの直視下にチューブ挿入を実施したわけではない．この方法で幸運にも 8 例目の症例でチューブ先端が乳頭開口部にひっかかり，それを通して造影剤を膵管，胆管に注入し ERCP に成功したという．さらに Rabinov は Eder 社製の十二指腸ファイバースコープを用いて Vater 乳頭部を観察しつつ直視下に膵管，胆管にチューブを挿入することを試みたが，スコープが太すぎ，また鉗子起上装置がなく成功しなかったという．

十二指腸ファイバースコープを使っての胆膵管造影に関しては，1968 年 McCune ら[28]，1969 年の高木[29]，大井[29]，1970 年の小越ら[30),31]の発表をもって嚆矢とする．しかし McCune らの業績に関しては，発表された論文中の図について“はっきりしたものではない”という指摘もあって疑問視されている．高木，大井らの業績は 1969 年 6 月 21 日に行われた第 208 回日本放射線学会関東地方会で発表され，高木は全身麻酔下で実施した例を報告し，大井は「十二指腸鏡観察下における膵管造影の試み」という演題で 3 例を発表している．高木の臨床第 1 例目について造影が成功するまでの苦闘は，文献[32]に詳しい．

ERCP が臨床的に広く実用化されるようになったのは，1970 年以後機器の改良がいっそう進んでからで[29]，これには大井らの努力が大きい．**図 25-12** は ERCP の実例で，胆管，膵管が造影されている．

なおかつて日本では ERCP を内視鏡的膵・胆道造影（endoscopic pancreato-cholangiography；EPCG）と呼んでいた．当時の本法の開発者が胆道疾患より膵疾患の診断のほうをより重要と考えたことから，このように命名されたようである．しかし 1973 年に当時イギリスにいた Cotton が endoscopic retrograde cholangio-pancreatography（ERCP）という用語を用いて発表し，この用語は 1974 年の世界消化器内視鏡学会議で正式に採用され，以来この用語が用いられるようになった．この名称についてはヨーロッパでは胆道，胆嚢疾患のほうが膵疾患よりはるかに頻度が高く，その実情を反映して決められたともいわれるが，白色人種の黄色人種に対する偏見から，日本での表現と違った表現をもたらしたという指摘もあった．

しかし実情は印欧語では同格の 2 語を並べるときは，短いスペルのものを先にするが，同じ文字数であればアルファベット順に並べるのが用語法上の慣例のようで，アルファベット順では C が P より前にあることから，Cholangio が Pancreato の前になったにすぎないといわれている．これは日本語でも物事をアイウ

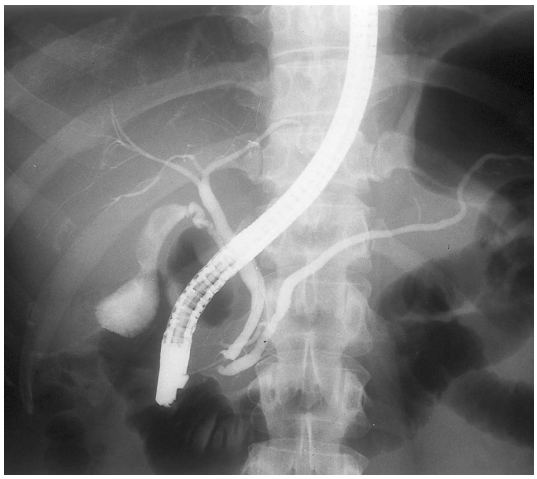

図 25-12　ERCP 像
胆管，膵管，胆嚢が造影されている．
（防衛医大第 2 内科提供）

表 25-1　十二指腸内視鏡主要器種

	JF-B	JF-B2	JF-10	TJF-20	JF-1T40
機　種	ファイバースコープ	ファイバースコープ	ファイバースコープ	ファイバースコープ	ファイバースコープ
特　長	4 方向アングル 2 段階硬度変化	4 方向アングル 2 段階硬度変化	ERCP 標準機	大チャンネル 処置用 ERBD，砕石等	ERCP，EST 採石，砕石 ERBD
製作会社	オリンパス	オリンパス	オリンパス	オリンパス	オリンパス
発売時期	1970	1972	1983	1987	1997

	JF-V10	TJF-V10	JF-260V
機　種	電子スコープ	電子スコープ	電子スコープ
特　長		処置用 大チャンネル	
製作会社	オリンパス	オリンパス	オリンパス
発売時期	1986	1988	2004

以上のほかにマイナーチェンジを加えた各型がある．
オリンパス以外の他社は，要請したにもかかわらず資料提供がなく詳細不明．

エオ順あるいはイロハ順に並べるのと同様の感覚で，決して乱雑に並べることがないのと同じことのようである．

表 25-1 に十二指腸内視鏡主要器種の仕様を示す．

文　献

1）芦澤真六，崎田隆夫，内海　胖，田中勝次，森　純伸，丹羽寛文，日下　洋，大森皓次，吉谷和男，金子栄蔵，藤田健三：十二指腸カメラに関する研究．Gastroenterol Endosc　2：64，1960

2）石原　国，田中弘道，野田良吉，石田敦夫，福本四郎：十二指腸カメラによる球部撮影の試み．Gastroenterol Endosc　4：58-59，1962

3）藤森明良，真田　浩，木畑正義，加原雅教，佐藤　端，竹内義員，大内　晰：改良型胃カメラによる幽門洞及び十二指腸撮影の試み．Gastroenterol Endosc　4：58，1962

4）松永藤雄，山口　保，斎藤　暹，田中昌之，山形明義，鈴木啓充：十二指腸粘膜撮影の試み―特に球部を中心として．Gastroenterol Endosc　4：59-60，1962

5）芦澤真六，永野信之，初芝澄雄，伊吹山千春，斉藤利彦，小沢寿郎，中川昭二，中野八郎，三谷山明：新しい二つの内視カメラ．臨内小　17：1137-1148，1962

6）高山欽哉，坂本光弘：十二指腸粘膜の内視撮影法に就て．Gastroenterol Endosc　2：191-192，1960

7）渋江公一：経十二指腸法による十二指球部観察（第 1 報）．Gastroenterol Endosc　8：154，1966

8）Fulton, W. F.：The fiberscope in gastroscopy. Am J Gastroenterol　28：290, 1962

9）Kemp, R.：A note on the fiberscope. Lancet　Ⅱ：88-89, 1962

10）Cohen, N. N., Hugles, R. W., Manfredo, H. E.：Experience with 1,000 fibergastroscopic examination of the stomach. Am J Dig Dis　11：943-950, 1966

11）Watson, W. C.：Direct vision of the ampulla of Vater, through the gastroduodenal fiberscope. Lancet　Ⅰ：902-903, 1966

12）第 6 回日本内視鏡学会関東地方会シンポジウム「十二指腸の内視鏡」記録．Gastroenterol Endosc　11：312-314，1969

13）大柴三郎：十二指腸 Fiberscope の経験．Gastroenterol Endosc　6：149-151，1964

14）Rider, J. A., Pulletti, E. J., Moeller, H. C.：The fiber duodenoscope：A preliminary report. Am J Gastroenterol　47：21-27, 1967

15）芦澤真六，新藤捷介：試作十二指腸ファイバースコープの紹介．Gastroenterol Endosc　11：312-313，1969

16）高木忠信，呉　大順，杉浦光雄，二川俊二，日置隆一：十二指腸ファイバースコープ．Gastroenterol Endosc　11：314，1969

17）丹羽寛文，内海　胖，金子栄蔵，後藤義隆，中村孝司，藤野雅之，霞　朝雄，吉田　彰，松本正雄，吉利　和：ファイバースコープによる十二指腸，空腸の観察．Gastroenterol Endosc　11：217，1969

18）山形敞一，三浦勝美，大柴三郎，山岸悟郎，佐藤信男，菅原悌三：新しい十二指腸ファイバースコープについて．Gastroenterol Endosc　11：217-218，1969

19）常岡健二，吉田利雄，内田隆也，瀬底正彦，小林正文，勝田紀男，春日井清，渡辺　昴：十二指腸鏡の試作と応用．Gastroenterol Endosc　11：216-217，1969

20）大井　至，竹本忠良，近藤台五郎，山形敞一，山岸悟郎，菅原悌二，常岡健二，小林　一：ファイバー十二指腸鏡（Fiberduodenoscope）―その性能と使用法．Gastroenterol Endosc　11：272-280，1969

21）大坪雄三，西村　明，田　紀克，佐藤　博：胆・膵管内視鏡的診断法（第 5 報），先端側視野回転式十二指腸ファイバースコープ．Gastroenterol Endosc　12：342-345，1970

22）新藤捷介，管家克彦，柳沢文哉：十二指腸ファイバースコープ．Gastroenterol Endosc　12：70-81，1970

23）第 12 回日本内視鏡学会総会シンポジウム「十二指腸の内視鏡検査」記録．Gastroenterol Endosc　12：189-201，1970

24）渡辺捷介，大城　侑，三谷山明，永野信之，芦澤真六：新しい十二指腸ファイバースコープの紹介と，その使用経験．Gastroenterol Endosc　11：217，1969
25）三芳　端，藤田力也，児泉　肇，管家克彦，藤野雅之，丹羽寛文，小黒八七郎，崎田隆夫，山田和毅，竹本忠良，小林正文：第 14 回日本内視鏡学会関東地方会シンポジウム「十二指腸の内視鏡診断」記録．Gastroenterol Endosc　14：519-523，1972
26）児泉　肇，小林正文，西沢　護，谷　礼夫，崎田隆夫，白川和夫，芦澤真六，山田和毅，大井　至，藤野雅之，丹羽寛文，三芳　端，藤田力也，鈴木博昭：第 15 回日本内視鏡学会関東地方会シンポジウム「十二指腸潰瘍の内視鏡診断」記録．Gastroenterol Endosc　15：307-313，1973
27）進藤捷介：十二指腸鏡に関する研究―開発とその臨床応用．Gastroenterol Endosc　14：241-259，1972
28）McCune, W. S., Shorb, P. E., Moscovits, H.：Endoscopic cannulation of the ampulla of Vater：a preliminary report. Ann Surg　167：752-755, 1968
29）高木国夫：消化管内視鏡診断学大系，第 9 巻．小腸．1-12，医学書院，東京，1974
30）小越和栄，飛田祐吉，原　義雄：十二指腸の内視鏡観察および内視鏡的膵胆管造影．Gastroenterol Endosc　12：83-96，1970
31）小越和栄：十二指腸鏡ことはじめ．ERCP（胆道造影）開発の思い出．ミクロスコピア　10（2）：86-90，1993
32）高木国夫：膵癌の早期発見を目指して（1）．大塚薬報　No. 527：46-50（発行年不明),大塚薬報　No. 528：50-55（発行年不明）

小腸の内視鏡

第26章 小腸の内視鏡

小腸内視鏡検査の初期の試み

十二指腸ファイバースコープが試作され，その実用化が始まるとともに，この機器を用いて，さらにより深部に挿入し小腸の内視鏡観察を行う試みも昭和 44（1969）年頃より始められた．著者らも当時十二指腸ファイバースコープによる小腸の内視鏡観察について簡単に報告したことがある[1)]．しかし当時は小腸の観察の試みが始まったとはいえ，まだまだきわめて不十分で確実な検査法にはとうていなりえなかった．

また大井ら[2)]は町田製作所の試作十二指腸ファイバースコープ FDS-Ⅳ（全長 150 cm）を用いて昭和 50（1970）年に上部空腸の観察を試みているが，十二指腸粘膜と小腸粘膜は同じようで両者に違いは認められなかったという．彼らの試みた方法では，空腸に挿入できたとはいえ，挿入深度がきわめて浅く，空腸上部のごくごく一部の観察にとどまらざるをえず，そのことが両粘膜の所見に違いを認めえなかった大きな理由と思われる．

さらに著者らのグループは 1971 年 10 月より小腸ファイバースコープの試作に取り組み，1972 年 7 月にパリで行われた第 2 回ヨーロッパ消化器内視鏡学会においてその成績の一端，すなわち機器の詳細並びに検査手技，若干の臨床検査成績について報告を行った[3)]．

この頃の試作小腸ファイバースコープは，未だ小腸内視鏡としてもっとも適切な長さが不明であったため，とりあえずきわめて長いものを作って臨床的検討を行った．このため当初の SIF type Ⅰ～Ⅳは全長が 2,020 mm もあったが，アングル機能はなく，生検も不可能であった．

これらの試作小腸ファイバースコープに対して，オリンパス社は SIF（small intestinal fiberscope），町田製作所は FIS（fiber intestine scope）と名づけ，製品化された後もこの略称を用いていた．その後著者らのグループは，昭和 53（1978）年 6 月のマドリッドにおける第 4 回世界消化器内視鏡学会ワークショップにおいて，

共同研究者の所属する各施設で実施された臨床例を集計し，計 50 例についての検討を基に小腸内視鏡の臨床的意義を発表した．

なお当初の他施設での検討成績は，昭和 47（1972）年 3 月に開催された第 14 回日本内視鏡学会総会における「内視鏡検査の進歩」というシンポジウムで各施設より発表されている[4]．このシンポジウムは a，b の 2 部に分かれ，a は十二指腸乳頭を中心，b が小腸（空・回腸）の内視鏡検査に関してであった．このときに小腸について発表したのは，わずかに 5 施設のみで，このうち小越らは吸引生検機能付き小腸ファイバースコープを発表し，平塚は ropeway 式小腸ファイバースコープ検査と小腸の盲目的生検器による生検法の検討を行っている．ropeway 式小腸ファイバースコープ検査はあらかじめ前日夕方に腸紐を飲ませておき，小腸内に挿入された腸紐の口側端をスコープの鉗子孔に挿入し，これをガイドとしてスコープの深部挿入をはかるものであった．さらに大井，三田らも自験例について報告し，戸田らは colonofiberscope による回腸末端部の逆行性の観察を報告している．さらに特別発言を行った Classen は平塚らの報告と同じく腸紐を使って，オリンパス製の長さ 200 cm のファイバースコープでの終末回腸から大腸まで観察しえた例を報告している．

このように散発的な報告はいくつかあったものの，小腸ファイバースコープに関するその後の歩みはまことに遅々たるものであった．

これは小腸がきわめて長く，上端と下端は固定されているものの，他の大部分は固定されておらず，全体として屈曲が非常に著明で腹腔内を自由に動き，しかも長軸方向に容易に伸展するのでスコープの深部挿入はきわめて難しく，臓器全体を観察することは至難の業で，加えて疾患頻度がきわめて低く，小腸内視鏡検査にあえて取り組む施設がきわめて少数であったことが関係している．

1970 年代当時この領域に，試作器を用いて機器の改良，臨床応用にもっとも積極的に取り組んだ施設は，多田らのグループであった[5]．

当時の著者らの経験例を示してみよう[6),7)]．症例は 35 歳の女性で小腸結核である．この症例は最終的には狭窄のため手術を行い，小腸各部に計 15 カ所の潰瘍を認めている．**図 26-1** は X 線像で十二指腸・空腸曲の近傍に 2 カ所の狭窄部が認められる．そのほかにも X 線的に数カ所の狭窄部，潰瘍を認めたが，小腸ファイバースコープでは狭窄のため深部挿入が阻まれ口側の 2 カ所のみの潰瘍が観察された．まだ小腸ファイバースコープの光学系が不良で，写真として決して良好なものでないが，**図 26-2** は狭窄部の内視鏡所見で，狭窄が明らかで，狭窄部口側に浅い小さい潰瘍，さらに狭窄部の奥に別の潰瘍の一部が認められる．

図 26-3 は別の症例でやはり 35 歳女性，小腸結核で狭窄部周辺に多数の皺襞集中を伴った発赤した陥凹が認められ，潰瘍瘢痕と診断された．また炎症性ポリープと思われる多数の小隆起が周辺粘膜に散在しており，手術の結果小腸結核と確

図 26-1　小腸結核（35 歳，女性）：小腸造影像
Treitz 靭帯付着部近傍に多発する狭窄を認め，潰瘍もみられる．

図 26-2　図 26-1 と同症例：小腸内視鏡像
小腸の狭窄とびらん，潰瘍の所見を見る．狭窄部の奥に別の潰瘍がみられる．

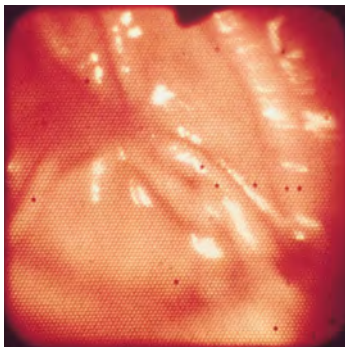

図 26-3　小腸結核（35 歳，女性），図 26-1 と別症例：小腸内視鏡像
皺襞集中を伴う発赤した潰瘍瘢痕を見る．

図 26-4　アミロイドーシス（39 歳，男性）：小腸内視鏡像
十二指腸から空腸にかけて蒼白な顆粒状粘膜を見る．淡紅色の小隆起の散在もみられる．生検でアミロイドの沈着が確認された．

診されている．また**図 26-4** は 39 歳の男性にみられた空腸のびまん性の病変で，十二指腸および空腸粘膜には Kerckring 皺襞が明らかでなく，粘膜面は白色調で顆粒状を呈していた．このような病変は十二指腸・空腸曲より 80 cm 以遠の小腸にも連続して広がっており，生検では血管周辺に無構造なピンク色の物質の沈着を認め，コンゴー・レッド染色標本の偏光顕微鏡所見では淡い緑色の蛍光を認め，アミロイドの沈着が確認され，アミロイドーシスと診断された．

挿入手技的にみた小腸ファイバースコープ

小腸への内視鏡の挿入方法としては，これまでプッシュ式，ロープウエイ式，ゾンデ式などが考案され，それぞれの方式に適合した小腸ファイバースコープが開発されている．

1．プッシュ式ファイバースコープ

プッシュ式ファイバースコープは，十二指腸ファイバースコープの延長として開発され，この形式の小腸ファイバースコープは 1970 年頃よりオリンパスから SIF，町田製作所からは FIS として発表された[8]．SIF は type 1〜type 10 まで作られ SIF type 10 は 1985 年に市販されている．プッシュ式小腸ファイバースコープによる挿入は，通常の上部消化管内視鏡と同様に術者がアングル操作を行って腸管内腔を確認しつつスコープを押し進め，深部に挿入していく方法で，手技的には通常の上部消化管内視鏡と同じで，もっとも簡単な方法である．しかしスコープの到達範囲は Treitz 靭帯付着部よりせいぜい数 10 cm に限られていた．当初は直視型と側視式のスコープが試作され，どちらがより挿入に有利であるか検討されたが，結局は直視型に落ち着いた．さらにこの到達範囲を越えて，より深部に挿入するため，上野ら[9]はスライディングチューブの応用を考案している．

スライディングチューブを用いる方法はさらに飯田ら[10]，Shimizu ら[11]により発展し，とくに Shimizu らは有効長 2,175 mm の長いスコープを用いて，空腸のループを直線化しつつ順次スライディングチューブを深部に進めていく方法でより深部への挿入，観察に成功している．

なお電子スコープの時代となって小腸内視鏡にも電子スコープが導入され，1992 年にはオリンパスから SIF-200 が試作され，後にこの機器は商品化されている（SIF-Q240，1999 年）．なお同社からはこれとは別に海外での放送用のテレビジョン・システムである同時式システムを用いた同時方式の SIF-100 を 1996 年 9 月に，さらにその後若干改良された SIF-Q140 を 1999 年に発売しているが，国内では市販されていない．また同じ頃 PENTAX からも同様なスコープである VSB-P2900 が発表されている[12]．

小腸ファイバースコープは視野角が狭い，アングル作動が不十分などの欠点があったが，1991 年にはオリンパスから小腸電子スコープの XSIF-200 が開発され，この機器はその後 SIF-Q240 として 1999 年から市販されるようになった．視野角は 140°，アングル作動は up 180°，down 180°，左右 140° で，試作段階での臨床成績は 1992 年 4 月の第 43 回日本消化器内視鏡学会総会において久保ら[13]により発表されている．

電子スコープが導入されてからは，挿入に要する時間も短縮され，画像の質も向上し明るさも増したが，深部到達率は従来のファイバースコープと変わらず，最深部は Treitz 靭帯付着部よりせいぜい 100 cm の空腸上部までにすぎなかった．

2．ロープウエイ式小腸ファイバースコープ

ロープウエイ式挿入法は平塚ら[14),15]により考案されたもので，スコープ挿入前にあらかじめ腸紐を飲ませ，腸紐を消化管内に通しておき，腸紐先端が肛門外へ

排出されるのを待って，この腸紐を経口的あるいは経肛的にスコープの生検鉗子口に通し，これをガイドとして腸管を短縮しつつ挿入するものである．さらにClassen ら[16]並びに Deyhle ら[17]も同様な手技で腸管深部への挿入を行っている．しかし本方式は腸管を非生理的に極度に短縮して挿入するので被検者の苦痛はきわめて大きく，全身麻酔下に実施する必要があった．なお平塚は経口的並びに経肛的に挿入したスコープを腸管内でドッキングさせて全小腸の観察に成功した症例を報告している．これは全小腸を内視鏡的に観察しえた最初の報告として知られている．このタイプの小腸内視鏡はオリンパスでは特別な商品として製作することなく，プッシュ式の機器あるいは大腸ファイバースコープの鉗子口を利用して腸紐を挿入することで実施された．

一方町田製作所からは FIS-Ⅲb というロープウエイ式専用の機器が作られ，その後もいくつかこの方式のスコープが平塚らのために作られたが，広く一般に使われるには至らなかった．

3．ゾンデ式ファイバースコープ

本法は多田ら[5]が行った方法である．本方法はまだプッシュ式での挿入が不確実なときに始められたもので，アングルあるいは生検機構を整備するとスコープが太く硬くなるので，これらの機構は一切除外し，迅速にスコープを挿入することを最優先として，細く柔軟なスコープとして開発された．試作器は type 1～type 10 まで作られたが製品化はされなかった．スコープが細くて柔軟なため咽頭部の刺激が少なく，小腸内でも無理に腸壁を圧迫することなく生理的な走行に沿って挿入されるため被検者の苦痛が少なく，広範囲の小腸を観察できるのが特徴であったが，検査時間がプッシュ式より長時間を要した．一時期この方式でアングル機構，生検機能をもった機器も試作されたが，外径が大きくなってゾンデ式の特徴が失われたので，その後再びアングル機構を廃した機器（視野方向は直視式，視野角 120°，先端部外径 5.4 mm，有効長 2,700 mm）となった．さらに先端部の金属製のオモリをなくし，経鼻的に挿入可能な機器も作られ，多田らによれば経鼻的に挿入することで，被検者の咽頭部不快感は一掃され長時間の検査が可能で，挿入成績は非常に向上し狭窄がなければ 7～8 時間で回盲弁を通過できるようになって，本方式でも total enteroscopy を行いえたという．

4．その他の検査方法

以上の各方法では依然として十分な観察が不可能な例が多く，その解決のためにいくつかの方法が考案されている．

1）術中内視鏡検査法

開腹し，小腸壁を切開したうえで，この部よりスコープを小腸内腔に挿入し観

察する．本法の最初の報告は 1968 年 Sweeting[18] によるもので，食道鏡を用いて familial teleangioectasia の症例の検査を行っている．もちろん特殊な例のみが対象で，一般的に行い得る方法ではなかった．

2）経エンドストミー内視鏡検査法

経皮内視鏡的胃瘻造設術の手技を使って，小腸あるいは回盲部に皮膚との間に瘻孔を作り，これよりスコープを挿入して観察する方法である．もちろんこの方法も特殊な症例のみが対象で，一般的に応用できるものではない．

3）腹腔鏡下内視鏡検査

Reddy ら[19] が報告した方法で，腹腔鏡観察下に小腸壁に切開をおき，それよりスコープを挿入し観察するもので，やはり対象は特殊な例に限られる．

4）大腸ファイバースコープによる親子式小腸スコープ検査法

大腸ファイバースコープを親スコープとして，その鉗子チャンネルから細径スコープを回腸内に挿入し観察する方法である．通常の大腸内視鏡での逆行性検査では回腸末端部の一部のみの観察にとどまるが，この方式によれば観察域を広げることが可能で，回盲弁から約 30 cm くらいまでが観察可能であったという[20]．しかし子スコープが非常に細径であって解像力が不良で，アングルは 2 方向のみで，視野の確保が難しいとの指摘もあった．

ダブルバルーン小腸内視鏡

プッシュ式小腸スコープ，ロープウエイ式小腸スコープ，ゾンデ式小腸スコープによって，小腸の検査はある程度可能となったが，検査可能範囲は主として上部空腸に限られ，それすらその実施は困難であった．

その理由は前述したごとく，小腸が長軸方向に非常に長く，胃からも大腸からも遠く，Treitz 靭帯付着部と回盲部では固定されているものの，他の部の可動性はきわめて大きく，かつ腸管は長軸方向に容易に伸展し機器の深部挿入が阻まれるためであった[21]．

このため全小腸を確実に検査できる方法が模索され，山本ら[22),23] によりダブルバルーン法が開発され，現在その実用性が認められ，広く使われるようになっている．ダブルバルーン法は軟らかいオーバーチューブを用い，オーバーチューブ並びにスコープ先端のバルーンで腸管を把持固定することで，内視鏡を深部に進めることができ，経口的にも経肛的にも使用が可能で，治療処置もできる方法である．しかしダブルバルーン法の原理，試作器についての検討は決して小腸スコープが最初ではなく，かつて著者らも東京工業大学，オリンパス社と共同で，この原理を大腸内視鏡に応用し，自動挿入が可能な大腸スコープの作製を試みたことがあった．しかしこのときは机上実験には成功したものの，臨床応用は不可能で

あった．その詳細については，第 29 章 大腸ファイバースコープの章の“自動挿入の大腸スコープ”の記述を参照していただきたい．

1．ダブルバルーン法の原理[24)]

小腸スコープの深部挿入を阻むのは，従来の機器では挿入とともに腸管が長軸方向に伸展し，かつ複雑に屈曲したループを形成するため，挿入の力がスコープ先端に伝わらないためであった．これまで行われてきた各種の試みは，如何に内視鏡並びに腸管を直線化し，その直線化を保持するかということに向けられてきた．すなわちスコープの腸管内での相対的な深部挿入を阻むのは屈曲自体のためではなく，屈曲部あるいはループ形成部分が容易に腸管の長軸方向に伸展しループが大きくなるために，スコープをさらに挿入しても，ループが大きくなるだけで，スコープ先端の腸管内での相対的位置関係は変わらず，結果としてスコープ先端は深部腸管には進まなかった．

ダブルバルーン方式では，この問題を解決するため先端にバルーンを付けた柔軟なオーバーチューブを用いて，これを空気で膨らませ腸管を内腔から把持しオーバーチューブ先端を固定する．オーバーチューブ自体は柔軟ではあるが，長軸方向には伸展せずオーバーチューブ先端のバルーンで把持された腸管も同様に伸展が防止される．このためオーバチューブ内のスコープだけをさらに深部に進めると，挿入の力はスコープ先端に有効に伝わり，バルーンを固定点としてオーバーチューブ内のスコープ先端はさらに深部に進んでいく．このようにしてスコープがさらに深部に到達した時点で，スコープ先端のバルーンを膨らませて固定し，次いでバルーンの空気を抜いたオーバーチューブをスコープ先端の膨らませたバルーン部まで挿入すれば，オーバーチューブ先端はさらに深部に進むことになる．この時点で再びオーバーチューブ先端のバルーンを膨らませこの部の腸管を保持しつつスコープ並びにオーバーチューブを徐々に抜いてくれば，先に進んだスコープ，腸管の直線化がはかられる．次いでオーバーチューブのバルーンを膨らませて，この部を固定しスコープをさらに深部に進めればスコープはより深部に入っていく．以下この操作を繰り返せばスコープは次第に深部に進んでいくことになる．この操作では，すでにスコープが挿入されている腸管はオーバーチューブの上にたたみ込まれ，この間の腸管は直線化され単純な形になってくる．以後この操作を繰り返しスコープ先端の腸管の形状を直線化していけば，スコープは次第に深部に挿入できることになる．ダブルバルーン式スコープでは，深部挿入に腸管の蠕動運動を利用することはないので，この方式は経口的にも，経肛的にも実施可能である．

2．ダブルバルーン式スコープの機器

ダブルバルーン式スコープ（double balloon endoscopy；DBE）は山本らの試作器を基にフジノンから 2003 年に市販された．さらに製作会社の改名に伴い 2006 年に至ってフジノン東芝 ES システム社から大腸用の EC-450BI5 が発売されている．

フジノン（富士フイルムへ社名変更）ダブルバルーン電子スコープはエアルートを内蔵した細径のスコープで外径 8.5 mm（大腸用は 9.4 mm）有効長 2,000 mm である．装置一式はさらにバルーン付きシリコン製オーバーチューブ，バルーンへの送気・脱気を行うためのバルーンポンプコントローラーから構成されている．オーバーチューブ内外面には親水コーティングが施され，水で濡らすだけで摩擦がほとんどなくなるように作られている．オーバーチューブの外径は 12.2 mm と 13.2 mm のものがあり，内径はそれぞれ 10.0 mm，10.8 mm となっている．全長は 1,450 mm で大腸用はこれより短く 1,050 mm である．

図 26-5 はダブルバルーン電子スコープの先端部の写真で，スコープ先端とオーバーチューブ先端にバルーンが付属している．また**図 26-6** はオーバーチューブで，先端にバルーンが付属している．中央右に見えるのはバルーン自体である．

なおバルーン内への送気のコントロールは送気量ではなく内圧で制御され，動物実験で検討されたスコープ挿入のための安全な腸管把持力の最小限値である 45 mmHg に設定されている．

3．ダブルバルーン法の実施方法

基本的には二人で行う．以下の操作の概略は**図 26-7** に示すとおりである．胃内までの挿入は，オーバーチューブをもっとも後退させた状態で固定し，術者が

図 26-5　ダブルバルーン小腸鏡（フジ）先端部
オーバーチューブ内にスコープ本体が挿入されている．両者とも先端に膨らませたバルーンが装着されている．

図 26-6　オーバーチューブ
先端のバルーンは膨らませてある．中央右はディスポーザブルのバルーン

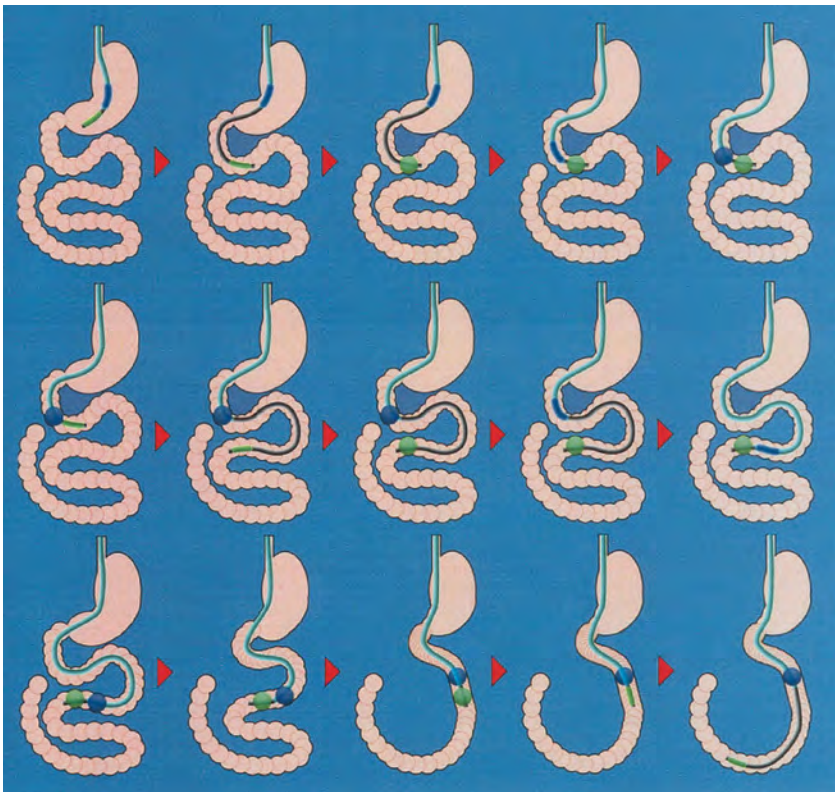

図 26-7　ダブルバルーン小腸鏡の経口的挿入法
（説明図はフジより提供，自治医大 矢野智則先生 原図）

スコープを挿入していく．胃前庭部までスコープが挿入された時点で，助手がスコープに印してある白線（155 cm 部分）までオーバーチューブを進める．次いで術者はスコープを十二指腸下行部から水平部辺りまで進め，スコープ先端バルーンを膨らませる．続けて助手はオーバーチューブをスコープの白線目印部まで進め，オーバーチューブのバルーンを膨らませる．この時点ではまだ腸管の短縮操作は行わず，続けてスコープ先端のバルーンを脱気させ，可能な所までスコープを挿入し，次いでスコープ先端のバルーンを膨らませ，小腸壁を把持する．多くの場合この時点で Treitz 靭帯付着部を越える．オーバーチューブを脱気した後再び白線目印部まで進めバルーンを拡張させる．両者のバルーンが拡張し腸管を把持した状態でスコープをオーバーチューブとともに抜去してくると十二指腸から空腸の一部がオーバーチューブ上にたたみ込まれる．同時にその先の腸管の形態が単純化される．以後は以上の操作を繰り返し深部腸管に挿入していく．

逆行性に経肛門的に小腸内にスコープを挿入するには，**図 26-8** に示すような方法で行えばよい．図中の緑がスコープ先端のバルーン，青がオーバーチューブのバルーンである．基本的には経口的な挿入法と同様な操作と考えればよい．



図 26-8　ダブルバルーン小腸鏡の経肛的挿入法
（説明図はフジより提供，自治医大 矢野智則先生 原図）

図 26-9　ダブルバルーン小腸鏡による正常小腸

図 26-10　ダブルバルーン小腸鏡による小腸潰瘍像

（防衛医大内視鏡部 永尾重昭准教授，同第 2 内科 川口 淳准教授提供）

図 26-9，10 は本法による正常小腸，小腸潰瘍の像である．

シングルバルーン式小腸スコープ

2007 年に 1 個のバルーンを用いてダブルバルーン式小腸スコープと同様な挿入操作で小腸内深部への挿入，この部の観察を可能としたスコープがオリンパスか

図 26-11　シングルバルーン小腸鏡（オリンパス）
オーバーチューブ（スライディングチューブ）の先端にバルーンを装着．

ら開発され，小腸ビデオスコープ SIF-Q260 として市販されるようになった．このスコープでの小腸の検査は経口的にも経肛的にも可能である．

1．スコープ一式

機器一式はスコープ本体と本体に装着するスライディングチューブ（オーバーチューブ）ST-SB1，さらにバルーンコントロール装置からなっている[25]．

図 26-11 は機器本体にスライディングチューブが装着された状態で，スライディングチューブ先端のバルーンは膨らんだ状態である．

小腸スコープ本体の有効長は 2,000 mm で，外径は先端部，軟性部とも 9.2 mm，先端アングルは up，down 各 180°，right，left 各 160° で，光学系は視野角 140° の直視式で観察深度は 5～100 mm の範囲である．スライディングチューブは有効長 1,320 mm，内径 11 mm，外径 13.2 mm で，チューブ自体並びにバルーンはともにシリコンゴムで作られている．

2．検査の前処置と体位，X 線でのコントロール

経口的挿入に際しては，前処置は上部消化管内視鏡検査に準じ，鎮痙剤を投与し，ERCP に準じたセデーションを行う．経肛的挿入では下部消化管内視鏡検査に準じる．経口的検査時の体位は腹臥位を基本とするが，スライディングチューブ装着時には仰臥位など他の体位を適宜併用する．経肛的検査の場合は左側臥位，必要に応じ仰臥位などの体位変換を適宜行う．

検査に当たっては，スライディングチューブの装着時，腸管の短縮時，スコープの位置確認，ループ形成の確認などには X 線透視によるコントロールが必要で

ある．

3．検査の実際[25)]

1）胃・十二指腸の通過

経口的な挿入方法では胃から十二指腸へ挿入するとスコープは撓むので，スコープを引き戻し撓みを取って直線化する．次いでスコープをそのままにスライディングチューブを進めて幽門輪を越え，さらに深部にまでスコープを挿入する．下行部を越え，水平部までスコープを進めてからバルーンを膨らませ，次にスライディングチューブとスコープをともに引いて腸管を短縮させる（**図 26-12**）．

2）小腸深部への挿入

前項の操作でスコープを深部へ挿入し，スコープ先端のアングルをかけて腸管

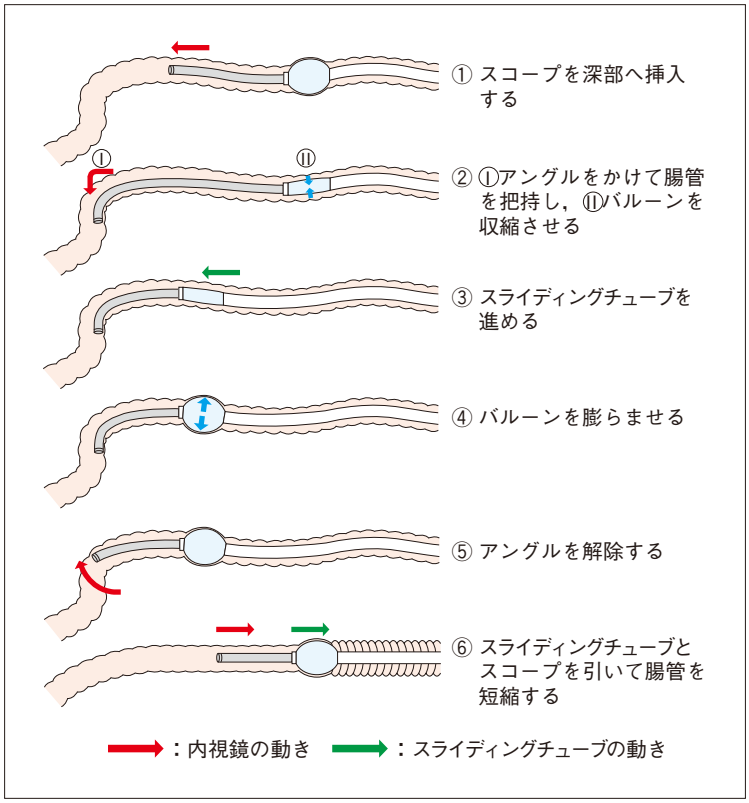

図 26-12　スライディングチューブ

まず内視鏡を深部へ挿入し，内視鏡先端アングルを使って腸管を把持する．次にスライディングチューブ先端のバルーンを収縮させ，スライディングチューブを進めてからバルーンを膨らませる．バルーンを膨らませた後アングルを解除し，内視鏡とスライディングチューブを引き戻すことで腸管を短縮する．この操作を繰り返すことで，小腸を手元側にたたみ込んで短縮し，深部小腸への挿入を実現する．

（小腸内視鏡検討会[25)] 原図を改変）

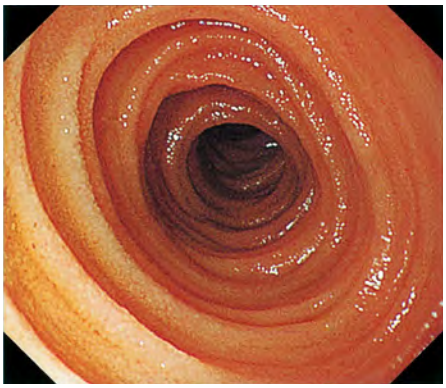

図 26-13　シングルバルーン小腸鏡による正常小腸
（防衛医大内視鏡部 永尾重昭准教授，同第 2 内科 川口 淳准教授提供）

を把持し，次いでバルーンを収縮させ，スライディングチューブをさらに進めてバルーンを膨らませる．バルーンを膨らませた後アングルを解除し，スコープとスライディングチューブをともに引いて，腸管を短縮させる．以上の操作を繰り返し深部小腸へスコープを進めていく．**図 26-13** は本法による正常小腸の画像である．

3）経肛的挿入

S 状結腸を通過してからスコープの撓みを取って直線化し次いでバルーンを適宜膨らませ，腸管を把持して腸管の伸展を防止し，さらに深部へとスコープを進める．以下適宜バルーンの脱気，膨らませを繰り返し，スコープをさらに深部へと進めていく．回腸末端に挿入しにくいときは上行結腸でバルーンを膨らませ，スライディングチューブを引けば Bauhin 弁部と結腸の長軸が作る角度が鈍角となるので，スコープは Bauhin 弁を越えやすくなる．この操作で回腸内挿入が難しければ適宜用手圧迫，体位変換などを行ってみる．

通常のスコープを用いた新バルーン・ガイド方式

最近 Adler ら[26]により通常の上部消化管内視鏡あるいは大腸スコープを使って，バルーン・ガイド下にスコープを小腸深部に挿入する試みが報告されている（**図 26-14**）．

1．機　　器

使用したスコープは通常のオリンパスの小児用スコープ，プッシュ式小腸スコープ SIF-140，フジノン上部消化管治療用スコープ，大腸スコープなどである．装置一式はこれらのスコープ，スコープ先端に近く装着するディスポーザブルのバルーン，スコープの本体に設けたバルーンの内側に位置させスコープ本体の外部に取り着けたチャンネル（手作りのもの），さらにこのチャンネル内を通して，ス

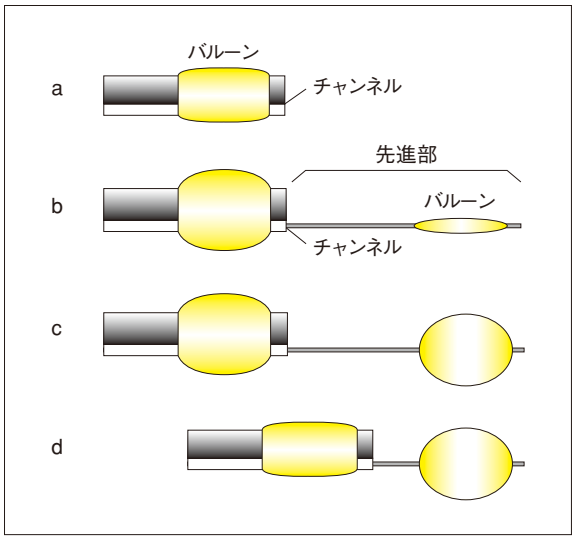

図 26-14　通常スコープを用いたバルーン・ガイド式小腸鏡（Adler，他[26]を改変）
a：スコープ先端のバルーンは収縮した状態．
b：本体のバルーンを膨らませる．本体に設けたチャンネルを通し先進部を挿入．
c：先進部バルーンを膨らませる．
d：本体のバルーンを脱気，収縮させスコープを進める．

コープ先端より出してガイドとして先に進めていく先進部から構成されている．なお先進部の先端にはバルーンが設けてある．この先進部（disposable BGE element）はディスポーザブルで，装置一式にはさらに送気・脱気のための機器が付属している．スコープ先端部に装着するバルーンはゴムまたはシリコン製で，バンドでスコープに固定し，その内圧は 60 m bar に設定し拡張時の外径は 40 mm である．先進部（BGE element）はスコープ本体内のチャンネルを通さず，別に外部に取り付けたチャンネルを使うので生検鉗子その他の器具はスコープ本体のチャンネルを通して自由に使用できる．小腸内の観察に際しては先進部のバルーンは必要に応じ送気，脱気し収縮させることが可能であって，さらに必要とあれば本体に設けたチャンネル内に収納も可能で，観察の妨げとなることはない．

2．実際の操作

検査に際してはまず先進部のバルーンを膨らませていない状態でチャンネル内に通しておき，本体に設けたバルーンも収縮させた状態でスコープで観察しつつ小腸内まで挿入を行う．スコープがそれ以上挿入できなくなった時点でスコープ本体のバルーンを膨らませ小腸壁を把持するようにする．次いで先進部（BGE element）をスコープ先端より出し先に進め，その後で先進部先端のバルーンを膨らませこれで腸壁を把持させる．次にスコープ本体のバルーンを脱気収縮させスコープ本体を進めるとともに，先進部のバルーンを口側に引くとその間の小腸はスコープ本体の上にたたみ込まれる．以後は push-pull method で，この操作を繰り返しスコープを深部に進めていく．各操作ごとにスコープの進む距離には長短はあるが平均 25 cm である．

表 26-1　小腸内視鏡の主要器種

年	分　類	社内記号	製作会社	発売年月	備　考
1974	ファイバースコープ	SIF-B	オリンパス	1974．—	短い先端部，追随性のよい軟性部，太径鉗子チャンネル
1975	ファイバースコープ	SIF-B2	オリンパス	1975	
1985	ファイバースコープ	SIF-10	オリンパス	1985．—	プッシュ式
	ファイバースコープ	SIF-SW	オリンパス		試作ゾンデ式．直視，視野角 120°，先端外径 5.4ϕ，有効長 2,700 mm
	ファイバースコープ	FIS-Ⅲb	町田		ロープウエイ方式
1996	電子スコープ	SIF-100	オリンパス	1996．09	食道，胃，十二指腸から空腸に至る観察記録，処置可能．海外用（国内販売なし）
1999	電子スコープ	SIF-Q140	オリンパス	1999	海外用（国内販売なし）
	電子スコープ	SIF-Q240	オリンパス	1999	プッシュ式
2003	電子スコープ	EN-450P5	フジノン	2003	ダブルバルーン式．視野角 120°，外径 8.5 mm，アングル up，down 各 180°，左右各 160°
2007	電子スコープ	SIF-Q260	オリンパス	2007	シングルバルーン式．視野角 140°，外径 9.2 mm，アングル up，down 各 180°，左右各 160°

3．成　　績

経口的に 17 例，経肛的に 3 例検討している．経口的検査では全例 Treitz 靭帯部を通過し，80 cm から 265 cm まで挿入が可能で平均 135 cm であった．それまでの所要時間は 24～60 分，平均 45 分であった．経肛的には 40～90 cm 平均 70 cm まで挿入が可能で，所要時間は通常の大腸内視鏡検査と同様であった．また経口的にも経肛的にも偶発症はみられなかった．もちろんこの報告[26] はこの方法による初めての試みであって，さらなる追試を必要とするものの，高価な機器をもたない施設でも，検査が可能で，必要に応じまず試してみる価値があるものと考えられる．

表 26-1 に小腸内視鏡主要器種の仕様を示す．

文　　献

1）丹羽寛文，内海　胖，金子栄蔵，後藤義隆，中村孝司，藤野雅之，霞　朝雄，吉田　彰，松本正雄，吉利　和：ファイバースコープによる十二指腸・空腸の観察．Gastroenterol Endosc　11：217，1969
2）大井　至，竹本忠良：十二指腸の内視鏡．綜合臨牀　19：307-324，1970
3）Fujino, M., Niwa, H., Yoshitoshi, Y.：Endoscopy of the small intestine. 2nd European Con-

gress of Digestive Endoscopy, July, 1972
4）第 14 回日本内視鏡学会総会（会長：常岡健二）シンポジウムⅠ「内視鏡検査の進歩．b. 小腸（空・回腸）の内視鏡検査」記録．1972 年 3 月，東京，Gastroenterol Endosc　14：170-187，1972
5）多田正大，加藤三郎，竹田彬一，他：小腸 fiberscope の開発に関する試み―ゾンデ式小腸 fiberscope の臨床的評価．胃と腸　9：1313-1318，1974
6）藤野雅之，丹羽寛文，三木一正，平山洋二，池田昌弘，リカルド吉田，尾形正方，佐藤博信，谷　忠伸：十二指腸・空腸に多発性狭窄を来した小腸結核の一例．Prog Dig Endosc　13：209-211，1978
7）藤野雅之，久保克浩，大塚博之，佐藤　公，河井　勉，中村俊也，両角敦郎，池田昌弘，中村孝司，丹羽寛文：小腸内視鏡が診断に役だった 4 症例．消化器内視鏡　17：532-536，2005
8）藤野雅之，丹羽寛文，笹本和啓，三木一正，平山洋二，池田昌弘，木村正義，張景明，織田敏次：側視式小腸ファイバースコープの試作．Gastroenterol Endosc　22：120，1980
9）上野恒太郎，和田潤一，坪井正夫，他：Sliding tube による小腸ファイバースコープの新挿入法．Gastroenterol Endosc　22：47-56，1980
10）飯田三雄，山本　勉，八尾恒良，他：延長型十二指腸ファイバースコープによるプッシュ式小腸内視鏡検査の挿入法と診断．胃と腸　20：733-746，1985
11）Shimizu, S., Tada, M., Kawai, K.：Development of a new insertion technique in push-type enteroscopy. Am J Gastroenterol　82：844-847, 1987
12）多田正大，清水誠治，川井啓一：小腸内視鏡検査の歴史．胃と腸　40：1463-1473，2005
13）久保克彦，落合まさ子，河井　勉，両角敦郎，山本安幸，池田昌弘，藤野雅之：小腸電子内視鏡 XSIF-200 の臨床的有用性の検討．Gastroenterol Endosc　34：2982，1992
14）平塚秀雄，長谷川光輝，後町浩二，他：小腸内視鏡診断．胃と腸　7：1679-1685，1972
15）平塚秀雄：小腸内視鏡検査の現況とその臨床応用．日医大誌　46：227-233，1979
16）Classen, M., Frühmorgen, P., Koch, H., et al.：Enteroskopie. Dtsch Med Wochenschr　11：409-411, 1972
17）Deyhle, P., Jenny, S., Fumagolli, J., et al.：Endoscopy of the whole small intestine. Endoscopy　4：155-157, 1972
18）Sweeting, J. G.：Fiberoptic examination of the small intestine in a case of familial teleangioectasia. Gastrointest Endosc　14：152-153, 1968
19）Reddy, N. D., Rao, V.G.：Laparoscopically assisted panenteroscopy for snare exision. Gastrointest Endosc　44：208-209, 1996
20）棟方昭博，樋口茂樹，佐野正明，他：回腸ファイバースコープ（親子式の試み）．Gastroenterol Endosc　23：1181-1185，1981
21）田中三千雄，薄田勝男，折原正周：小腸内視鏡―その歩み．消化器内視鏡　18：1669-1675，2006
22）Yamamoto, H., Sekine, Y., Sato, Y., Higashizawa, T., Miyata, T., Iino, S., Ido, K., Sugano, K.：Total enteroscopy with a nonsurgical steerable double-balloon method. Gastrointest Endosc　53：216-220, 2001
23）Yamamoto, H., Kita, H.：Double-balloon endoscopy：from concept to reality. Gastrointest Endosc Clin N Am　16：347-361, 2006
24）砂田圭二郎，山本博徳，矢野智則，喜多宏人，林　芳和，岸本美智子，宮田知彦，新城雅之：ダブルバルーン内視鏡の方法と原理．臨牀消化器内科　22：273-280，2007
25）小腸内視鏡挿入法検討会：シングルバルーン挿入の実践．（医療従事者向けパンフレット）
26）Adler, S. N., Bjarnason, I., Metzger, Y. C.：New balloon technique for deep small-intestine endoscopy using standard endoscopes. Endoscopy　40：502-505, 2008

直腸鏡

第27章 直 腸 鏡

初期の直腸鏡

直腸内をなんらかの器具スペクラを使って観察する試みは，第 1 章で述べたごとくすでに紀元前からあった．紀元 79 年に火山の噴火で埋没したポンペイの出土品にも，直腸あるいは膣，子宮などを対象とした 2〜4 葉のスペクラがみられる．これらは，はさみのような具合に，あるいは手元のネジを回して先端の開閉を行うものであった．

光源は当然太陽光で，その後もヨーロッパ各地で各種のスペクラが使われたが，ほとんどそのままの形で 19 世紀に至るまで大きな進歩はみられなかった．

最初に人工的な光源を用いて直腸内を観察したのは Bozzini で，彼が 1804 年に彼の作製した Lichtleiter による一連の研究のなかで直腸の観察を行ったこと，さらに 1853 年に至って Désormeaux が彼の作製し Endoscope と名づけた内視鏡を用いて尿道，膀胱のみならず直腸の観察も試みたことは，すでに第 3 章，第 5 章で述べたとおりである．もちろん当時の機器は不完全なもので，十分な観察はできなかったが，体表から近い所に位置する直腸は比較的早くから内視鏡の観察対象となって，それなりの成果をあげえたことは理解できよう．**図 27-1** は現在ウィーン医科大学医史学研究所付設 Nitze-Leiter 内視鏡博物館の蔵品で，上段が鏡筒，2 段目が直腸用挿入部で，3 段目の栓子（マンドリン）を本体にはめて直腸に挿入し，次いで栓子を抜去し上段の鏡筒左端に接続して観察した．なお図中の鏡筒に接続されているのは尿道用の体内挿入部である．

Leiter の直腸鏡

内視鏡の発展には，照明光の解決が課題であったが，白熱電球の登場以前に白金線を流水で冷却しつつ電流を通ずるときわめて明るい光が得られることが知られ，1867 年頃より，これを利用して口腔，喉頭などの検査が行われるようになっ

図 27-1　Désormeaux の内視鏡
上段が鏡筒（左側に尿道用挿入部が接続されている），2 段目が直腸用挿入部，3 段目は栓子．下段は尿道用挿入部．ウィーン医科大学医史学研究所付設 Nitze-Leiter 内視鏡博物館蔵品　（著者撮影）

た．これについては第 7 章で詳述した．1879 年には Nitze，Leiter により白熱白金線光源を用いた膀胱鏡が作られ，さらに食道鏡，胃鏡も試みられている．1880 年に発表された Leiter のカタログ的な数十頁の図書『Elektro-endoscopische Instrumente（電気式内視鏡器具）』には水冷式白熱白金線光源を用いた各種の内視鏡が掲載され，その中には直腸鏡も含まれている（**図 27-2**）[1]．図 27-2 の上段が外管，中段が外管に挿入する光学視管で，先端に白熱白金線光源が認められる．基部の突起は流水灌流のための接続部である．下段のものの用途は不明である．

図 27-3 はそれ以後のもので，前図とは若干構造が異なるが，現在ウィーン医科大学医史学研究所付設 Nitze-Leiter 内視鏡博物館にあるもので，右が鏡筒，左が光源である．**図 27-4** は光源の近接像で，光は先端から斜め方向に照射される．本体左右にみられる細い管状の構造は，冷却水灌流のための管と思われる．また **図 27-5** は別の光源である．Leiter はウィーンの天才的な光学技術者で，多くの機器の開発で知られるが，共同研究者の医師と開発の priority（先取権）を巡って種々のトラブルもあったようで自身の権利の主張には，かなり激しいものがあったといわれている．しかしこの機器が実際にどのように使われたのか，その詳細は不明である．

1895 年に至ってアメリカの産婦人科医の Kelly[2] は，はじめて実用価値のある直腸鏡を作製した．彼の直腸鏡は**図 27-6** のように手元部分が鍔（つば）状に広がった，種々の長さの 2.2 cm 径の筒で，栓子をはめて直腸内に挿入し，次いで栓子を抜去し，額帯鏡で電灯光を反射させて観察するものであった．またこれとは別に，括約筋部の拡張並びに観察のために，手元が太く，先端にいくほど細くなった同様の器

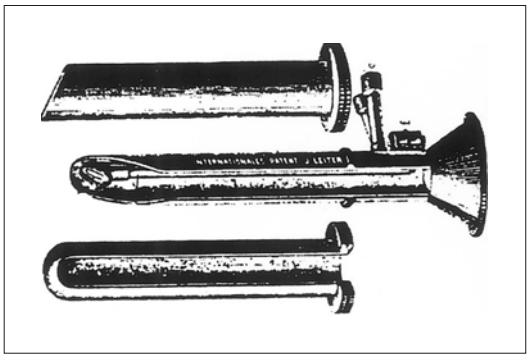

図 27-2　Leiter の書籍中に示された直腸鏡
〔文献 1）より〕

図 27-3　Leiter の直腸鏡，1880 年代
右が鏡筒，左が光源．ウィーン医科大学医史学研究所付設 Nitze-Leiter 内視鏡博物館蔵品
（著者撮影）

図 27-4　Leiter の直腸鏡光源
水冷式白熱白金線光源．ウィーン医科大学医史学研究所付設 Nitze-Leiter 内視鏡博物館蔵品　（著者撮影）

図 27-5　Leiter の別の直腸鏡光源
水冷式白熱白金線光源．
ウィーン医科大学医史学研究所付設 Nitze-Leiter 内視鏡博物館蔵品　（著者撮影）

具も作っている．しばしば Kelly が直腸鏡の最初の開発者とされているが，Kelly の前にもすでに試みがあったことは前述のとおりである．Kelly は検査を腕を曲げ胸を台につけ膝を曲げて臀部を高く上げた胸膝位（**図 27-7**）で行っていたが，

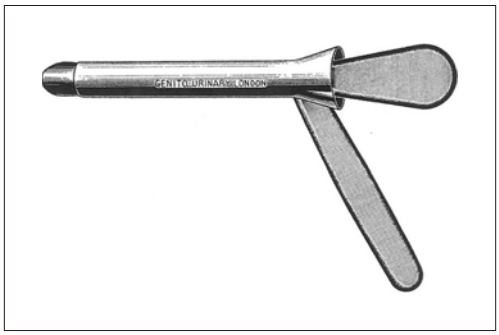

図 27-6　Kelly の直腸鏡
〔文献 2）より〕

図 27-7　胸膝位の直腸鏡検査

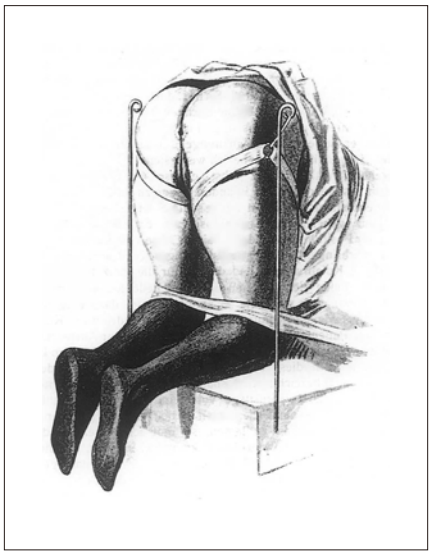

図 27-8　Kelly による検査時の両大腿部固定装置
〔文献 2）より〕

脚部の固定のために両大腿部を**図 27-8** のようなバンドで吊り上げるような特殊な器具も作っている．この方法では短い鏡筒による直腸の観察は容易であったが，長い鏡筒による S 状結腸の観察は不十分であった．

Pennington の直腸鏡

白熱電球が Edison（エジソン）により発明されたのは 1882 年頃で，まもなく小型化され，早速内視鏡に取り入れられた．その後 1899 年にアメリカの Pennington[3] は鏡筒接眼部をキャップで密閉し，ゴム球で送気し，S 状結腸を展開

する方法を始め，さらに鏡筒内に別の管を設け，これを通して先端に光源を挿入する方法を案出した．また同年 Laws は小桿先端に小電球を装着し照明する方法を始めている[4),5)]．

Strauss の直腸鏡

1903 年に至って，ドイツの Strauss[6)] は Laws に準じて先端照明で，腸管内腔を二連球を用いて空気で展開し，観察する直腸鏡を作製したが，この直腸鏡はその後広く使われ，本邦でも各社から Strauss 式直腸鏡として類似の品が作られ，比較的最近まで使われていた．**図 27-9** は 1910 年版の Strauss の直腸鏡教科書[7)] に載っている図で，直腸鏡本体は直径 2 cm の種々の長さの金属筒で，下段に示す栓子（マンドリン）を装着して直腸内に挿入し，次いでこれを抜去し図中その上にある電桿を入れ替えて観察した．電桿の先端の豆電球で内腔を照明する．手元にはガラスの蓋があって，二連球で送気し，内腔を広げて観察した．Strauss は Kelly と同じく胸膝位で検査を行っていた．また処置用直腸鏡として光源が手元にある直腸鏡も作っている．

なお Strauss のオリジナルの直腸鏡には**図 27-10** 3 段目に示す拡大用光学視管が付属しており，6 倍の拡大観察が可能であった[7)]．この 6 倍は通常の直腸鏡に比較しての 6 倍であって，現在の拡大電子スコープでいう拡大率で表現すれば数十倍に相当する．現在の拡大電子スコープの倍率は，テレビモニター上で画像が実物の何倍に見えるかということで表現しており，この方法であれば，通常の機器による観察でも，近接時にはモニター上では 8 倍とか 10 倍の拡大となるはず

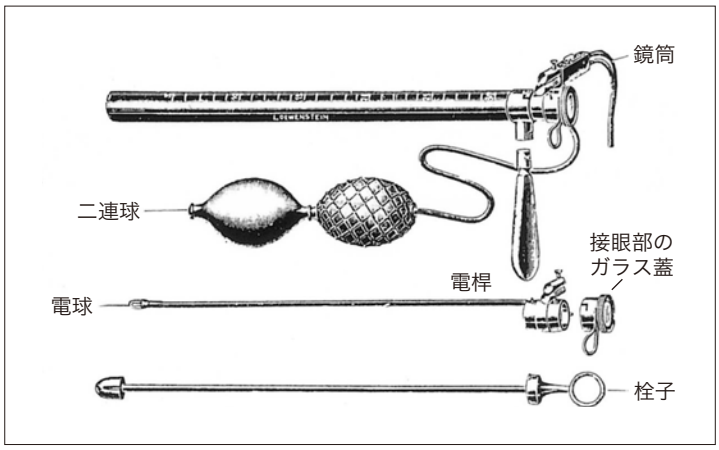

図 27-9　Strauss の直腸鏡
上より鏡筒，二連球，電桿，栓子．
〔文献 7）より〕

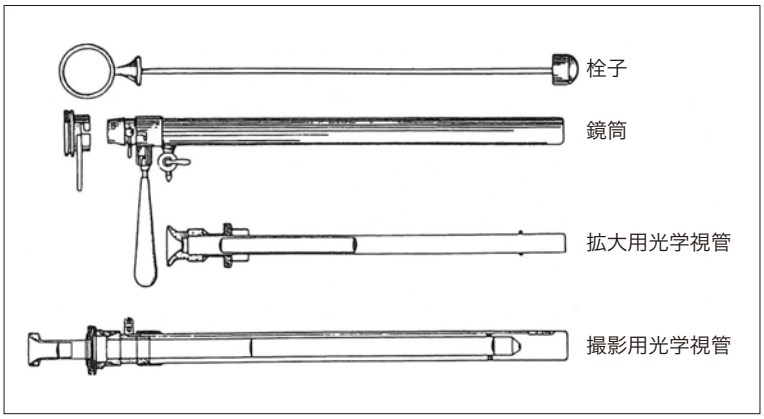

図 27-10　Strauss の直腸鏡光学視管
上段：栓子，2 段目：鏡筒，3 段目：拡大用光学視管
下段：撮影用光学視管　〔文献 7）より〕

で，カタログにみられる何十倍という拡大倍率は決して実態を表すものではなく，実際にはその拡大率は通常の機器に比べれば 8 倍とか 10 倍程度にすぎない．距離によって大きさが変わるため的確な表現方法がなく，このような表示にしているというのがメーカーの言い分であるが，“羊頭を懸げて狗肉を売る”謗りは免れない．しかしそれはともかく，拡大観察は非常に早くから関心がもたれていたことは事実である．

そのほかにも 1912 年の Yeomans による手元照明式の直腸鏡がある[4]．

Foges の直腸鏡

1910 年の Foges の直腸鏡は，鏡筒の手元にランプがあって手元照明で観察するものであった．**図 27-11** は彼の教科書中の図であり[8]，**図 27-12** は現在ウィーン医科大学医史学研究所付設 Nitze-Leiter 内視鏡博物館に展示されている実物である．このスコープは膣鏡と直腸鏡の兼用で，砕石位すなわち婦人科の診察のような体位で検査を行った．なお硬性の大腸用の内視鏡は，正式には短いものが直腸鏡，長いものが S 状結腸鏡であるが，一般には直腸鏡，S 状結腸鏡，直腸 S 状結腸鏡という用語が同意義に用いられている．

日本の直腸鏡の歴史を見ると，本来胸膝位で検査を行っていた Strauss 式の直腸鏡が多く使われながら，実際には砕石位で検査を行っていた人が多いようである．Strauss も Kelly も胸膝位で検査を行っていたのに，なぜ日本では砕石位が主体であったか，かねがね疑問に思っていたが，砕石位で検査を行っていた Foges の教科書が東京大学医学部第一内科の医局図書室にあった．図書室の整備のため不要な本は捨てるということで，その中から著者が捜し出したが，このような本

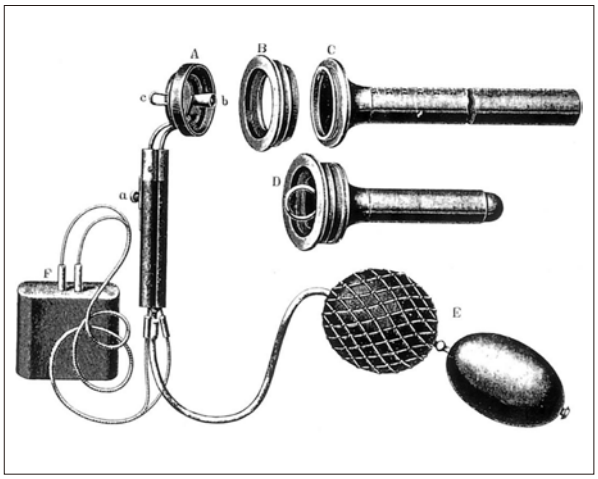

図 27-11　Foges の直腸鏡
Foges の教科書〔文献 8)〕中の図.

図 27-12　Foges の直腸鏡の実物
上段：手元光源部，下段左：鏡筒，栓子が挿入されている．ウィーン医科大学医史学研究所付設 Nitze-Leiter 内視鏡博物館蔵品　（著者撮影）

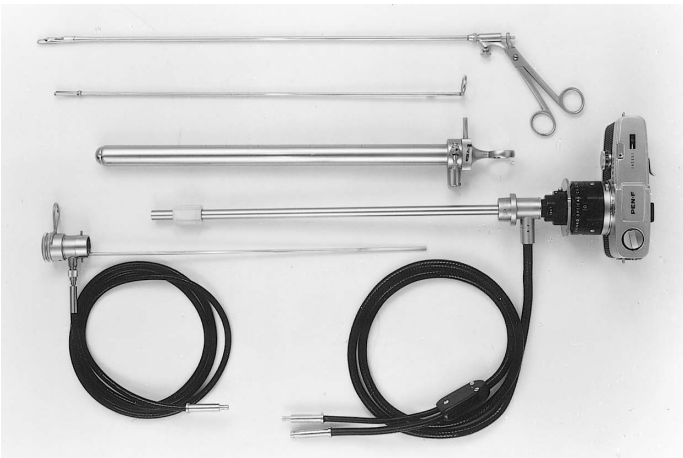

図 27-13　ライトガイド照明の直腸鏡
〔文献 9）より〕

が内科の医局に早くからあったことをみると，日本には Foges の本が相当数輸入されていたのではないだろうか．そのため彼の記載した砕石位がポピュラーになったと考えている．

さらに直腸鏡は近年になって，ファイバー光学系の発展とともに，ライトガイド方式で体外光源を用いる方法が導入され（Turell）[9]，いっそう明るいものとなった（**図 27-13**）．しかし現在ではファイバースコープ，さらに電子スコープの導入で，直腸鏡が使われることはなくなった．

図 27-14　正常 S 状結腸の注腸 X 線像

Regenbogen の直腸鏡

図 27-14 は正常大腸の注腸 X 線像で，S 状結腸が強く屈曲し，下行結腸に連なっているのがわかる．直腸鏡は真っすぐな硬い筒のため，そのまま挿入していってもS 状結腸の屈曲のため，屈曲部を越えて口側 S 状結腸には挿入できない．無理に押し込んでも，腸管が長軸方向にただ伸展するだけで，相対的には決して深部には入らない．この屈曲部を越えて直腸鏡を挿入し，ある程度深部の結腸の観察を可能としたものに Regenbogen の直腸鏡がある[10]．

この器種は第 1 回国際内視鏡学会〔東京，昭和 41(1966)年〕で一般演題として発表されたものである[10]．

Regenbogen はドイツの Osnabrück（オスナブリュック）の人で，彼の作製した直腸鏡は通常の直腸鏡検査では到達できない S 状結腸深部の観察をある程度可能としたものである．この目的のために彼の直腸鏡の先端部は**図 27-15a** のように通常の直腸鏡と違って丸みをもたせてあったが，このため S 状結腸に強い収縮が起こっても，この部への挿入は容易に行えた．またこのような形状にしたことで，通常の直腸鏡検査では内腔が見えないときは危険なため先端を進めてはいけないとされているが，この直腸鏡では先端が S 状結腸の屈曲部に達し，深部が見えないときでも，そのまま押し込み操作を行うと直腸鏡先端の粘膜面が多少滑り動き，さらにある程度深部に挿入できた．

さらにより深部への挿入観察を確実に行うため直腸鏡本体には**図 27-15b〜d**

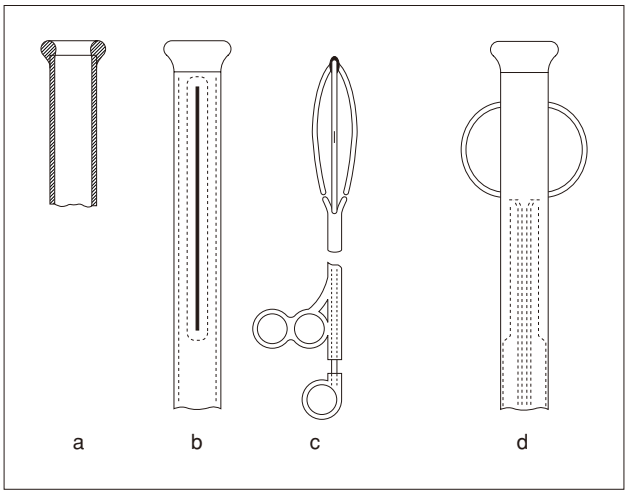

図 27-15　Regenbogen の直腸鏡
a：先端部．丸く膨らみをもたせてある．
b：本体．2 個のスリットを設けてある．
c：拡張器（extender）．手元の操作で開閉できる．
d：本体のスリットから拡張器のアームを出して開いた状態．
〔文献 10）より〕

に示すような改変が加えられた．

すなわち図 27-15b のごとく本体の先端から少し離れたところに相対する位置に幅 8 mm，長さ 150 mm のスリットが 2 個設けられ，鏡筒の外側は腸管を傷つけないよう全体を厚さ 2 mm のゴムで覆い，このゴムにも鏡筒のスリットに合わせてスリットが作られている．図 27-15c は拡張器（extender）で長い棒状の軸に長軸方向に動く可動部が付けられ，可動部にはアームが設けられ，このアームは手元のハンドル操作で傘の骨のように開閉できる．拡張器のアームを外套のスリットに一致させて拡げれば，図 27-15d に示すような具合になって，それに応じてこの部の腸管が展開し固定される．直腸鏡はそのままにアームを開いたまま拡張器全体を手元に引けば，アームで固定された腸管が，指に手袋にはめるような具合に鏡筒の上に手繰り込まれる．なお拡張器はアーム部分の長さが異なるものがいくつか用意され，症例に応じて使い分ける．

実際の観察方法を示すと**図 27-16** のごとくである．挿入前に鏡筒，とくに拡張器部分が動くスリットには，十分滑剤を塗布しておく．まず通常の検査と同様直腸から S 状結腸屈曲部以下まで観察しつつ挿入する．次いで観察下に閉じた拡張器を鏡筒に挿入しスリットの先端にまで到達させる(a)．次に鏡筒ならびにゴム被覆のスリットを通して拡張器を十分拡げる(b)．拡張器を開いたままできるだけ手元に引けば，深部の腸管が鏡筒本体に覆いかぶさるように引き寄せられる(c)．次いで拡張器のアームを緩める(d)．さらに何回かこの操作を繰り返し，より深部の

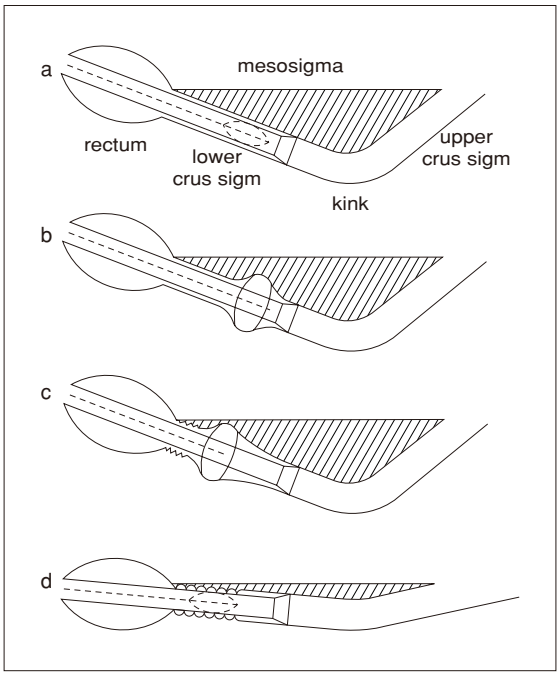

図 27-16　Regenbogen の直腸鏡の操作
a：スコープを屈曲部まで到達させ，拡張器を挿入する．
b：スリットを通し拡張器のアームを開く．
c：アームを開いたまま手元に引き寄せる．
d：腸管を真っすぐにし，アームを閉じる．
〔文献 10）より〕

腸管を手繰り寄せ直線化していく．この操作によりあまり長くなく可動性が大きいS状結腸であれば，S状結腸の屈曲をとって真っすぐにすることが可能で，観察可能範囲は腸管の解剖学条件並びに術者の経験の如何によって左右されるものの，少なくとも通常の直腸鏡の到達範囲を越えて 15 cm くらい深部までは全例観察可能であったという．

これが発表されたときは，ちょうど著者を含め大腸ファイバースコープの試作の報告がいくつかあって，深部腸管は大腸ファイバースコープで将来簡単に観察可能となることが予想されたため，会場ではなんの反響もなく，このような機器にどのような意味があるのか一部では失笑さえ漏れるような状況であった．この当時大腸ファイバースコープは，とにかくスコープとして見えるものが出来さえすれば，そのまま挿入することで深部まで容易に到達できると考えられていたからである．しかし大腸ファイバースコープができ上がってみると，深部挿入は，そんな簡単なものではなかった．種々の試行錯誤の結果，今日の大腸内視鏡検査は腸管をできるだけ直線化して深部挿入を行っており，今から考えると，Regenbogen の方法は現在の検査手技にも通ずる発表であったわけである．この発表時，

著者はたまたまこのセッションの moderator を務めていたが，この当時，その意義を理解しえなかった不明を恥じるのみである．

撮影用直腸鏡

撮影記録のための撮影用直腸鏡の開発も種々試みられたが，昭和 30 年代半ばまでは硬性胃鏡，軟性胃鏡と同様，良好な画像を得るのはきわめて困難であった．著者の記憶によれば，昭和 36（1961）年頃には利用できたコダック社のスライド用カラーフィルムの感度はわずか ASA 10 であった．このため撮影には十分な光量が必要であったが，当時の電球照明では，これはかなり難しかった．実用になった撮影用直腸鏡としては，著者らが新興光器 福与技師の協力を得て開発したストロボ光源による撮影用直腸鏡(﨑田・丹羽)[11]，電球照明による東北大式撮影用直腸鏡（山形・三浦），武井医科光器製撮影用直腸鏡，Henning 式写真用直腸鏡などがある．著者らのものは Strauss 式の直腸鏡を用い，撮影に際し，電桿を抜去し，代わりに撮影用光学視管を挿入して行うもので，光学視管にはストロボ光源とレンズ系が組み込まれ，1/500～1/1,000 秒の短時間の撮影が可能であった．**図 27-17a** 上部がスコープ本体，その下がマンドリンで，さらにその下が観察用の照明用電桿，一番下が撮影用光学視管である．また**図 27-17b** は光学視管の先端部で先端右下が観察用電球，その上が撮影用ストロボランプ，左方が観察撮影用の光学系である．また**図 27-18** はこの直腸鏡による撮影像で，a は正常直腸，b がポリープ， c は Peutz-Jeghers 症候群である．しかしこの器種ではストロボ光源に高電圧を使用するため，その後医療用機器に高電圧を使うことへの規制もあって，

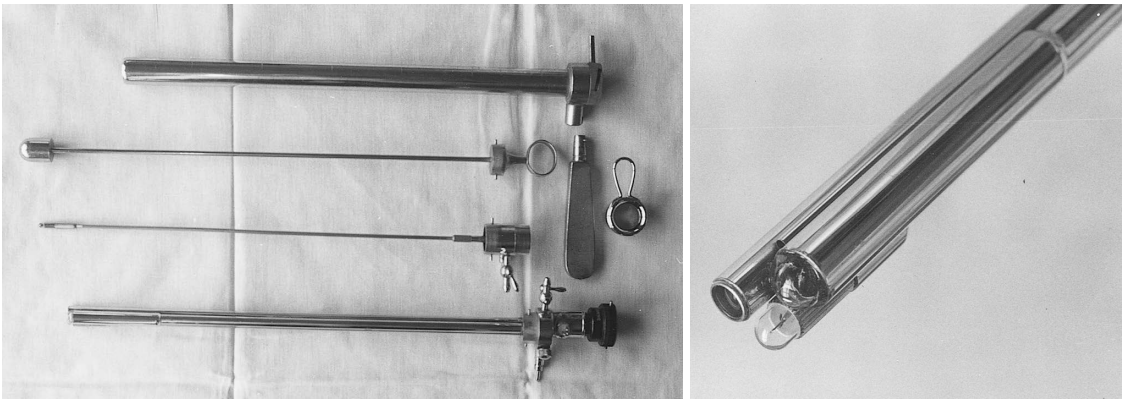

a|b

図 27-17　撮影用直腸鏡（﨑田・丹羽）
a：スコープ一式．上より本体，マンドリン，観察用照明電桿，撮影用光学視管．右は把持部とキャップ．
b：光学視管の先端部．観察用ランプ，撮影用ストロボランプ，レンズが見える．

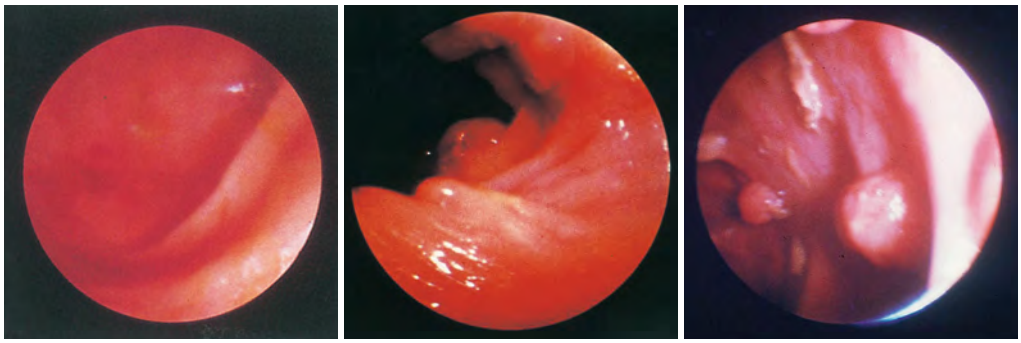

a|b|c

図 27-18　同撮影像
a：正常直腸粘膜，b：ポリープ，
c：Peutz-Jeghers 症候群

表 27-1　直腸鏡の発展

Leiter	(1880 年)	白熱白金線光源
Kelly	(1895 年)	栓子を備えた金属筒，額帯鏡光源
Pennington	(1899 年)	鏡筒内光源挿入，接眼部にキャップ，ゴム球で送気
Laws	(1899 年)	電桿による先端照明
Strauss	(1903 年)	先端照明，空気で展開，拡大観察，撮影
Foges	(1910 年)	手元照明
Yeomans	(1912 年)	手元照明
Turell	(1963 年)	ライトガイド式照明
Regenbogen	(1966 年)	S 状結腸のたぐり込み装置付き直腸鏡
Henning	(　?　)	撮影用直腸鏡（電球照明）
?	(　?　)	武井医科光器製撮影用直腸鏡（電球照明）
山形・三浦	(1960 年)	東北大学式撮影用直腸鏡（電球照明）
崎田・丹羽	(1961 年)	撮影用直腸鏡（ストロボ光源）

結局この方法は普及することはなかった．また他の電球照明のものでは多数の小電球を組み込み光量の増大をはかっていたが，大光量を得るのが難しく，結局これらの撮影用直腸鏡による撮影は次第に廃れ，より大光量の得られるライトガイド方式による直腸鏡を用いての撮影が一般化した．しかし大腸ファイバースコープ，電子スコープの実用化とともに，撮影はもっぱら大腸ファイバースコープ，電子スコープで行われるようになった（**表 27-1**）．

なお直腸鏡検査は，砕石位，側臥位，胸膝位など種々の体位で行われてきたが，胸膝位で実施しその意義を強調したのは Kelly が最初のようである．この体位であれば，腹部臓器が自身の重さで下がるため，直腸 S 状結腸移行部の屈曲も軽減し，かつまた空気送入を行わなくても，中空の器具を挿入しただけで，直腸内腔に空気が入り，直腸壁は容易に伸展するはずで合理的である．ただ検査時の姿勢

の安定が不十分なことが欠点であるが，この点を別にすれば腸管内腔が容易に展開するため，機器先端が腸壁を強く圧迫することはなく，偶発症の発生防止のためにもこの体位のほうが優れている．

文　献

1）Leiter, J.：Elektro-endoscopische Instrumente. Wilhelm Braunmüller u Sohn, Wien, 1880（カタログ的図書）

2）Kelly, H. A.：A new method of examination and treatment of diseases of the rectum and sigmoid flexure. Ann Surg　21：468-478, 1895

3）Pennington, J. R.：Inflating rectal specula. JAMA　30：871-874, 1889

4）Turell, R.：Diseases of the Colon and Anorectum. Vol. 1, 2nd ed. p.188, Saunders, Philadelphia-London-Toronto, 1969

5）丹羽寛文：下部消化管内視鏡の歴史と進歩．日本臨牀　35：1840-1845, 1977

6）Strauss, H.：Zur Methodik der Rektoskopie. Berlin klin Wschr　40：1100-1104, 1903

7）Strauss, H.：Die Procto-Sigmoscope und ihre Bedeutung für die Diagnostik und Therapie der Krankhaiten des Rektum und der Flexura sigmoidea. Georg Thieme, Leipzig, 1910

8）Foges, A.：Atlas der Rektalen Endoscopie. S. 3, 5-6, Urban & Schwarzenberg, Berlin, Wien, 1910

9）Turell, R.：Fiber optic coloscope and sigmoidoscope, preliminary report. Am J Surg　105：133-135, 1963

10）Regenbogen, E.：The high colonal endoscopy—Report about two methods of endoscopy of the upper colon regions. Proceedings of the First Congress of the International Society of Endoscopy, Tokyo, p.421-424, 1966

11）﨑田隆夫，内海　胖，田中勝次，森　純伸，丹羽寛文，大森晧次，日下　洋，吉谷和男，金子栄蔵，藤田健三，梅田典嗣，田坂定晴：大腸粘膜の内視鏡的研究（続報）大腸粘膜撮影について．Gastroenterol Endosc　2：191, 1960

胃カメラ方式による大腸の検査

第28章 胃カメラ方式による大腸の検査

Gastrophotor による検査

前章で述べた直腸鏡は，ファイバースコープが実用化されるまで，一部の外科医にかなり使用されていた．しかし内科側では，X 線検査以外には機器を使って診断するという発想はなく，まして検査に当たって下腹部を露出しなくてはならず，操作自体も難しかったため，この検査が行われることはまずなかった．

このため技術的によりやさしい簡便な方法の開発も模索され，可撓性の連結部をもつ小型カメラを直腸内に挿入し，直腸粘膜の写真を得て，判定しようという試みも行われた．この方法は直腸鏡に代わる検査という目的以外に，当時撮影不可能であった直腸鏡検査所見の写真記録を得る目的もあった．

最初に検討されたのは Porges と Heilpern の Gastrophotor（胃撮影器）[1),2)] であった．Gastrophotor はそもそも胃の検査を目的として開発された機器で，これによる胃の検査については第 14 章で詳述した．

Gastrophotor ではタングステン光源の上下部にそれぞれ 4 組ずつの針穴式カメラがあって，タングステン線の閃光で同時に 8 組の立体写真が得られた．当時この装置は赤ゴム管の胃用のもの 2 本と黒ゴム管の直腸用 1 本がセットになって販売されていたらしい．しかし機器の取り扱い，とくにフィルムの装塡がきわめて繁雑で良好な写真を得るのが難しく，その後の Gastrophotor に関する文献を調査しても，直腸の所見を付図として載せた文献は皆無で，所見の記載もみられない．直腸検査用としては，まったく無力だったようである．直腸内腔は胃に比べればはるかに狭く，撮影に必要な距離が確保できず，盲目的な撮影では期待外れの成績だったものと思われる．

シグモイドカメラ

昭和 30 年代半ばになると撮影用直腸鏡によって，直腸鏡検査の観察所見を写

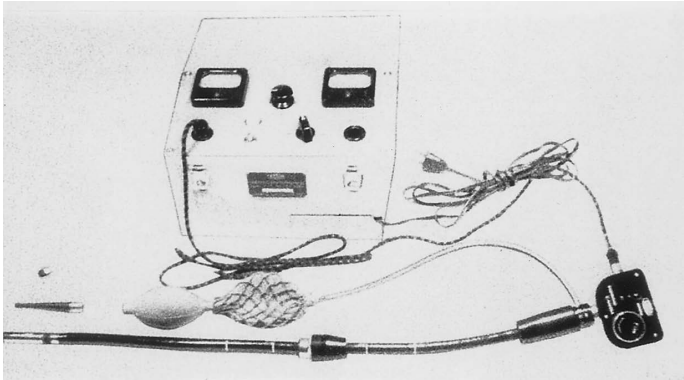

図 28-1　シグモイドカメラ（松永ら，1958）
上段が光源装置，下段がシグモイドカメラ本体．

真記録として残すことも，可能となった．

しかし撮影用直腸鏡が実用になるまでに，胃カメラを使って直腸鏡所見の記録を行う試みもあった．これがシグモイドカメラである．シグモイドカメラは，当初松永ら（昭和 33：1958 年）により[3)]，Ⅱ型胃カメラを改造して作られた（**図 28-1**）．Ⅱ型胃カメラ本体を短くし，手元に直腸鏡の接眼部を覆うキャップが取り付けられている．これは撮影に際し腸管内腔に送入された空気の脱出を防止し，腸管内腔を空気で展開した状態を保持するためである．撮影に際しては通常の直腸鏡で観察を行ってから，直腸鏡接眼部をこのゴム製のキャップで覆い空気がもれないようにして，ゴム製キャップにあけた穴を通してシグモイドカメラを挿入し，シグモイドカメラ先端を直腸鏡先端より出して，直腸鏡先端周辺の粘膜を撮影するものであった．すなわちこの機器は直腸鏡可視範囲の撮影記録を目的として開発されたもので，この機器だけで腸管内腔を撮影し診断しようとしたものではなかった．

しかし後になって彼らは直腸鏡と併用でなく，直腸鏡の到達範囲を越えたより深部の撮影がこの機器でできないか検討しているが，シグモイドカメラ自体の本体が硬く，直腸鏡の到達範囲を大きく越えることは不可能であった．

管腔カメラの応用

松永らは，その後「第 25 章　十二指腸の内視鏡」で述べた，前方直視式の管腔カメラ Cavocamera の大腸への応用を試みている．

しかしこの機器で十二指腸の検査ができなかったのと同様に，結腸でもその成績は不満足であった．先端レンズ部が粘膜面を圧し，レンズ部が潜り込むことが原因で，写真はいずれも近接像で，粘膜面の所見はまったく得られなかった．2,

3 の追試も報告されているが，結局この方法では深部大腸の検査は不可能で，以後まったく放擲された．

大腸カメラ

その後昭和 35（1960）年に著者ら[4),5)]は，直腸鏡の到達範囲を越えた，より口側の大腸の検査を目的として，当時集団検診用に開発され「集検用胃カメラ」と呼ばれ，その後さらに改良されて標準型のV型胃カメラとなった当初の集検用胃カメラを改変した機器を使って大腸粘膜撮影の検討を行ってみた．この試作大腸カメラは，狭い大腸内腔に適合するよう，レンズとランプの距離を極度に短くし，近接時にレンズのピントが合うようにし，さらに本体連結部を非常に長くしてある．**図 28-2** がこの機器本体で，本体が非常に長いのがよくわかろう．**図 28-3** は先端カメラ部で，カメラレンズと光源ランプの距離は非常に近い．光学系が側視式のため，レンズとランプを並列して配置せざるをえず，ぎりぎりの妥協として，両者を可能なかぎり近接させた結果，このような構造となった．

この大腸カメラ本体は適度な弾性をもたせた軟らかい構造で，S 状結腸の屈曲部を容易に越えることができ，さらに X 線透視下に腹壁外部からの圧迫操作で，症例によっては左結腸曲周辺まで挿入可能であった．**図 28-4** は，これを用いて左結腸曲周辺を撮影しているところである．図では S 状結腸内で大腸カメラ本体が大きく撓(たわ)んでいるのがわかる．これにより左結腸曲周辺の撮影に成功し，直腸鏡の到達範囲を大きく越えた深部大腸の内視鏡検査が，この方法で可能であることが初めて示された[4)]．なおこの試作大腸カメラの視野角は 80° で，フィルムは



図 28-2　大腸カメラ（丹羽，1960）
当初の集検用胃カメラ（後のV型胃カメラ）を改変し，本体を非常に長くし，光学系を大腸に適合させた．



図 28-3　大腸カメラ先端部（丹羽，1960）
レンズと光源ランプの距離は非常に短い．

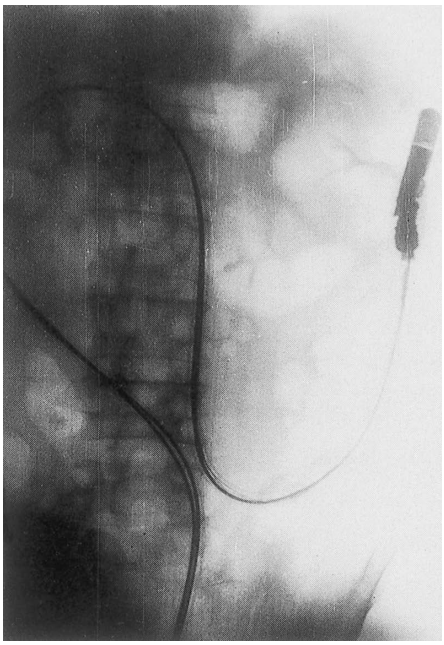

図 28-4　下行結腸（左結腸曲近く）撮影中の大腸カメラ

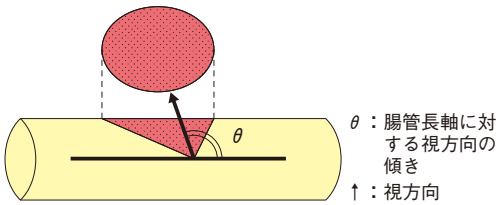

視方向の傾き	90°	100°	110°	120°	130°
視野の広さ	1.0	1.1	1.3	2.0	7.0

図 28-5　大腸カメラ先端関節部の屈曲角度と視野の広さ

5 mm 幅のものを使用した．先端関節部は up，down 2 方向の屈曲が可能で，後になって down 方向の屈曲を up 方向より大きくして使用した[6]．down 方向の屈曲を大きくしたのは，側視式の視方向では，屈曲を掛けない場合，レンズ面が粘膜面に平行になって撮影可能範囲が非常に狭いと判断されたためである．

図 28-5 に示すように，レンズの視方向が斜め方向になればなるほど視野の範囲は広くなる道理で，画角 90°のカメラレンズが腸管内腔の中央にあると仮定し，そのときの視野の広さを 1 とすると，130°（側視に対し 40°前方斜視）に傾むけたときは理論上は視野は 7 倍になり，135°（側視に対し 45°以上の前方斜視）とすれば画像の暗さは別として視野は無限に広がると期待されたためである．**図 28-6** は正常結腸の撮影像の一例で，血管透見が明らかである．また**図 28-7** は大腸カメラ先端がちょうど S 状結腸屈曲部の頂部にあって，両側の腸管係蹄が屈曲部を挟んで両側にかなり広い範囲にわたって写っている．また**図 28-8** は家族性大腸ポリポーシスの症例で，小ポリープがいくつか認められる．しかし大腸カメラの先端関節は本体の屈曲が強くなると十分に作動せず，さらに関節部が動いたとしても，それとともに腸管も一緒に動き，X 線の透視下に操作しても対象との距離をとるのはきわめて困難であった．

図 28-9 は腸管内で大腸カメラ先端の位置によって，如何に視野の広さが変動するかを計算してみたもので，先端が粘膜上にあって対側が十分視野に入る場合を 100%とすると，カメラ先端が腸管内腔中央にあるときは視野はその 25%，1/4

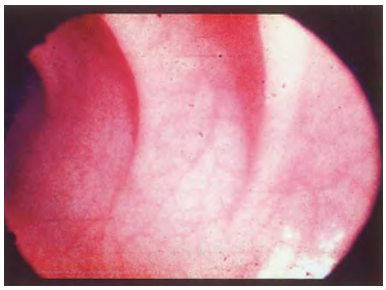

図 28-6　大腸カメラ撮影像（正常粘膜）

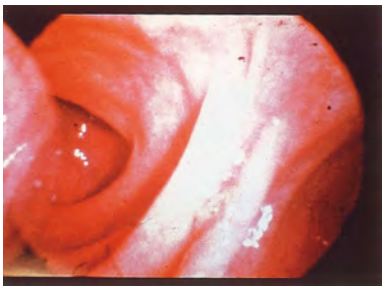

図 28-7　正常 S 状結腸の大腸カメラ像
腸管屈曲部をはさんで両側に腸管係蹄が写っている．

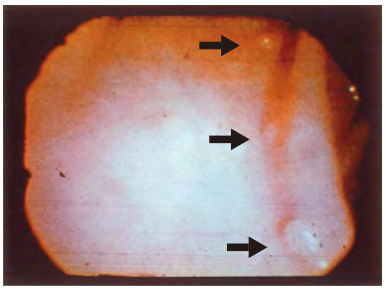

図 28-8　家族性大腸ポリポーシスの大腸カメラ像
小ポリープがいくつか認められる（矢印）．

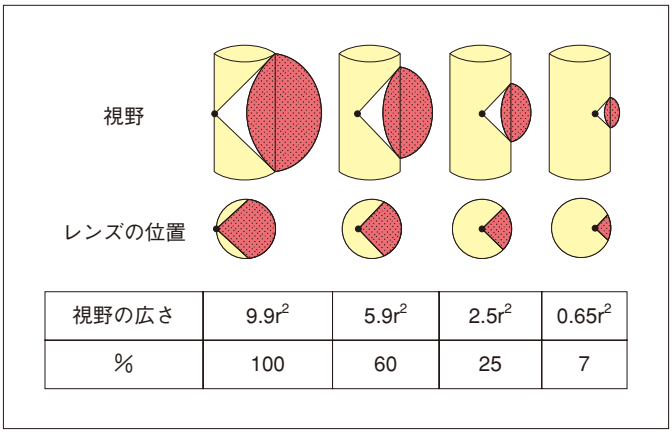

視野の広さ	$9.9r^2$	$5.9r^2$	$2.5r^2$	$0.65r^2$
%	100	60	25	7

図 28-9　大腸カメラ先端の腸管内位置と視野の広さ（画角 90° で計算）

の距離ではわずか 7%になってしまう．実際には大腸カメラ本体の弾性のため距離を十分とることは至難で，わずか 20 数枚のフィルムコマ数では，びまん性の病変のみが検査対象となるにすぎなかった．

この試作大腸カメラはその後さらに改良が加えられ，長さも延長して大腸カメラとして一応完成品となったが（大腸カメラⅢ型）[7]，大腸カメラでは，器械の構造並びに腸管の解剖学的特性から常に確実な撮影像が得られるとはかぎらず[6),7)]，コマ数の制限もあって，やがて新しく開発された大腸ファイバースコープがこれに代わることとなった．しかし従来の方法では得られなかった深部大腸の所見が，初めて曲がりなりにも得られた意義は大きかったと思われる（図 28-6～8，**表 28-1**）．

表 28-1　大腸カメラ

松永ら	昭和 33（1958）年	Ⅱ型胃カメラを改造，主として直腸鏡可視部の撮影
丹羽ら	昭和 35（1960）年	当初の集検用（後のⅤ型）胃カメラを用い左結腸曲周辺まで挿入，撮影に成功
松永ら	昭和 37（1962）年	大腸カメラⅢ型
丹羽ら	昭和 37（1962）年	同上構造，down 方向の角度大とする

他臓器への応用

さらに胃カメラを他臓器に応用した試みとしては，咽頭の撮影がある[4]．当時の咽頭鏡・喉頭鏡では，観察は可能であっても撮影はできず，所見を撮影像として残すことは耳鼻科医の夢であった．このため当時東大耳鼻科に在籍し，後に帝京大教授になった鈴木（淳一）とともに，当時著者が勤務していた茨城県立友部療養所において胃カメラを使って検討したことがある[4]．この方法で声帯の撮影像はなんとか得られたものの，満足できるものでなく，その後咽頭・喉頭の撮影は他の方法で可能となったため，胃カメラでの検討は以後放棄されてしまった．

また並木らは胃カメラを婦人科領域の撮影に応用している[8),9]．これも当時の膣鏡，コルコスコープでは十分な撮影像が得られなかったために試みられたものである．また高山（こうやま）らは腹腔鏡への応用を発表している[10]．これも当時の機器では十分な撮影ができなかったため胃カメラが応用されたものである．

第 1 回胃外カメラ研究会

大腸カメラで深部大腸の撮影像が得られ丹羽が学会で発表したことを機会に，昭和 35（1960）年 6 月に田坂を会長として第 1 回胃外カメラ研究会が開催された[11]．出席者は東大田坂内科から﨑田，芦澤，内海，田中，丹羽，弘前大から松永，津島，久保田，東北大から大柴，三浦，岡山大から藤森，丹羽病院の高山，鹿児島大ほか多数施設の諸氏で，松永の司会で進められた．松永は「今回丹羽らにより柔軟性に富む細い機器が作られ，左結腸曲まで挿入可能となったことは非常に喜ばしく，この点で理想のものができた」と述べ，従来の検査で不可能だった深部大腸の検査がなんとか可能になったことに大きな期待が寄せられた．またこの会では胃カメラ改変機器による十二指腸，腹腔鏡領域，そのほか臓器の検査についても活発な討議があったが，所詮胃カメラ方式では大きい制約があって不十分な成績しか得られなかった．まだファイバースコープの登場前で，胃カメラ方式のみに期待がもたれていた頃の諸家の意欲，努力のみが，今となっては印象に残る

研究会であった．

文　献

1）Porges, O., Heilpern, J.：Besprechung an der Gesellschaft der Ärzte in Wien（21, Juni 1929）. Klin Wochenschr　42：889, 1929
2）Heilpern, J., Porges, O.：Über die Gastrophotographie, eine neue Untersuchungsmethode. Klin Wochenschr　9：15-17, 1930
3）松永藤雄：Sigmoidocamera の試作とその臨床的応用．第 5 回胃カメラ研究会口演．綜合臨牀　7：1378，1958
4）丹羽寛文：大腸粘膜およびその他の胃外粘膜の撮影について．Gastroenterol Endosc　2：77-78，1960
5）﨑田隆夫，内海　胖，田中勝次，森　純伸，丹羽寛文，大森晧次，日下　洋，吉谷和男，金子栄蔵，藤田健三，梅田典嗣，田坂定晴：大腸粘膜の内視鏡的検討（第 3 報）．Gastroenterol Endosc　3：56-57，1961
6）丹羽寛文：内視鏡検査の限界とその対策―腸の内視鏡．Gastroenterol Endosc　7：403-408，1965
7）松永藤雄，山口　保，斎藤　暹，田中昌之，山形明義，鈴木啓充：Sigmoidocamera の研究 第 4 報：特に改良新型機の使用について．Gastroenterol Endosc　4：45-46，1962
8）並木正義，坂野輝夫，細谷　将，中山礼助：胃カメラの他領域に於ける応用（第 1 報）．Gastroenterol Endosc　3：334，1962
9）並木正義，坂野輝夫，常松　潔，山寺泰彦：胃カメラの他領域に於ける応用（第 2 報）（とくに撮影上の新しい試みについて）．Gastroenterol Endosc　4：60，1962
10）高山欽哉，松村利雄，辻　　裕，平井昭典：胃カメラを利用した腹腔臓器撮影法について．Gastroenterol Endosc　1：57-58，1959/1960
11）第 1 回胃外カメラ研究会記録．Gastroenterol Endosc　2：152-153，1960

大腸ファイバースコープ

第29章 大腸ファイバースコープ

大腸ファイバースコープの試作，発展

胃内視鏡にファイバー光学系が導入され，胃ファイバースコープが実用化されるとともに，当然大腸にもその応用がはかられた．しかし，基礎研究として胃ファイバースコープをそのまま大腸に応用した著者らの検討では，本体がきわめて硬いため深部への挿入はきわめて困難で，たとえ挿入できたとしても，視方向の関係から視野は非常に狭く，観察はほとんどできなかった．このため大腸ファイバースコープとしては屈曲した狭い腸管内腔に適合するよう本体を柔軟にするとともに，レンズの視方向に対する検討が必要とされ，著者ら，弘前大学，東北大学の3グループで，それぞれ別個に開発が進められた．著者らによりまず前方直視式の光学系をもつファイバースコープが試作された〔丹羽[1),2)]，昭和40（1965）年〕が，このスコープはオリンパス社の協力で作製され，**図29-1**がその本体である．視野角は35°ときわめて狭く，アングルはなく，照明はライトガイド方式で長さ2mであった．本体はかなり硬く，下行結腸への挿入はきわめて困難で，S状結腸でも挿入時には先端が腸壁を圧迫してこの部の腸管の強い屈曲をきたし，先端がもぐり込み，近接となりやすく，抜去時も距離が遠いと光量不足となり，十分な観察は不可能であった．**図29-2**がこの器種による撮影像である．先端に**図29-3**のようにバルーンを装着して近接の防止をはかってみたが，これもうまく機能せず，結局このスコープは基礎データの提供だけにとどまり，実用化には遠いものであった．

次に著者らが試作したのが**図29-4**に示す直視・側視レンズ交換式スコープで，先端レンズの交換により，直視，側視の両方式に切り替えられるものであった〔丹羽[1)~3)]，昭和41（1966）年〕．ただし観察中必要に応じて適宜レンズを交換できるものではなく，検査前にあらかじめレンズを交換しておく必要があった．図29-4aでは本体に直視式のレンズが装着され，bに示すのが側視式のレンズである．しかしこのスコープも，直視時には少し距離があると像は極度に暗く，側視



図 29-1　直視式大腸ファイバースコープ（1965）
〔試作，丹羽[1),2)]〕



図 29-2　同撮影像

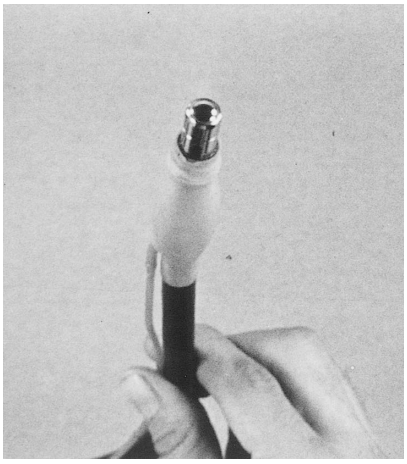

図 29-3　近接防止のためバルーンを装着した状態



図 29-4　直視・側視レンズ交換式大腸ファイバースコープ（1966）
a：直視レンズを装着，b：側視用レンズ．
〔試作，丹羽[1),2)]〕



図 29-5　同撮影像
a：直視時，b：側視時
a では遠景は極度に暗くなる，b ではレンズ面での内面反射が著明で判読不能．

図 29-6　プリズム回転式大腸ファイバースコープ（1966）
〔試作，丹羽[1)~3)]〕

では照明光のレンズ部での内面反射があって像は不鮮明で，実用にはほど遠いものであった．一例を示すと**図 29-5a**，**b** のごとくで，a は直視，b は側視時のもので側視時にはレンズ面での照明光の内部反射があって，画像はまったく判読不可能であった．

次に試作されたのがプリズム回転式で，アングル機構を備えたものである〔丹羽[1)~3)]，昭和 41（1966）年〕．**図 29-6** に示すように，全周性のガラス窓の中にプリズムがあって，手元の操作でこれを回転できた．レンズ面が粘膜面に密着したときは，プリズムを回転させて，反対側が観察できるように意図したものである．レンズの視方向は軽度の前方斜視で，視野角 40°，4 方向アングル，全長 120 cm であった．

しかしこのスコープも本体硬度が硬く，アングル部が長いことから，スコープ先端を動かすと，同時に腸管が一緒に動くため深部への挿入は困難で，プリズムの回転むら，照明光のガラス窓での内面反射があって，やはり観察は不十分であった．結局これら各種の試作器による検討で，大腸ファイバースコープとしては，本体はより柔軟で，レンズ視方向は視野角の狭さを補うため直視式と側視式の特徴を併せもつ前方斜視方式の導入が必要と結論された．この観点に立って著者らが作製したのが，**図 29-7** の短い大腸ファイバースコープ〔丹羽ら[4),5)]，昭和 43（1968）年〕である．本体の長さ 67 cm，先端は up，down 2 方向の屈曲が可能で，視方向は down 方向の軽度前方斜視，先端にフードを装着し，手元の操作部は当時すでに市販されていた食道鏡の機構をそのまま採用した．

このスコープは初期の試作器より短いが，これは観察対象を主として全 S 状結腸としたからである．その理由は，従来の試作器では S 状結腸の観察も不十分で，



図 29-7　実用となった試作大腸ファイバースコープ
（1968）　〔丹羽，文献 4）より〕

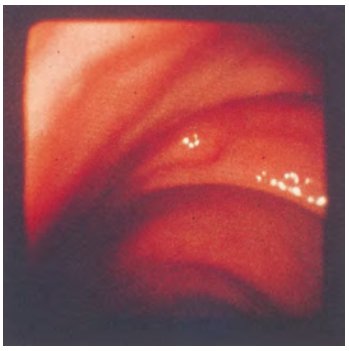

図 29-8　同撮影像

たとえ改良を加えたとしても．はじめから深部腸管を目指せば問題が複雑になるだけなので，まず条件をできるだけ単純化してスコープの開発を考えるべきだと判断したからである．そのため深部の観察はひとまず将来のこととし，まず直腸鏡の到達範囲を越え，しかも腸管相互の重なりから X 線検査も困難で，かつ病変頻度の高い S 状結腸を確実に検査することを目指してこの長さとした．また将来もし確実に深部が観察できるスコープが完成したとしても，全 S 状結腸を簡単に観察できれば臨床目的を達することが多く，操作のきわめて簡単な短いスコープが深部腸管用とは別にあってもよいと考えたからでもある．この試作器での観察はかなり良好で撮影像も**図 29-8** のごとく鮮明で，ここに初めて実用になる大腸ファイバースコープができあがった．なお，その後このスコープは有効長を 25 cm 延長し，腸管屈曲部の観察能向上のため前方斜視の方向を down から up 方向へと変更した．この試作スコープを基に，その後さらに改良が加えられ，**図 29-9a** に示すオリンパス社の SB type の短い大腸ファイバースコープが作製され市販されるようになった（1969 年）．

一方，松永ら[6]は当初から盲腸，上行結腸など口側結腸の観察を目指し，昭和 43（1968）年に有効長 120 cm，4 方向アングルのファイバースコープを試作し，翌年これをさらに 2 m に延長した．これがオリンパス社の LB type の長い大腸ファイバースコープ（**図 29-9c**）の原型である．CF-LB は 1970 年の発売で，有効長は 1,785 mm であった．しかし深部への挿入は当初は非常に困難で，昭和 45（1970）年の報告では，上行結腸への挿入率は 8%程度にすぎなかったという．CF-LB は，その後先端で硬さを多少軟らかくし，視野角を 120° とした CF-LB3W（1980 年）へと進化した．

製品となった大腸ファイバースコープにはこのほかに，長さを 1,435 mm とし

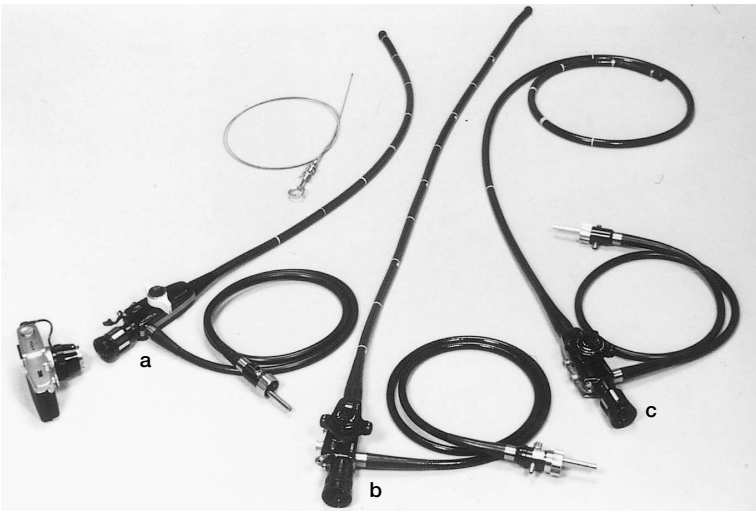

図 29-9　市販された大腸ファイバースコープ
a：短いもの（CF-SB），b：中間長（CF-MB），
c：長いもの（CF-LB）

た中間長の CF-MB がある（1977 年発売）．**図 29-9b** がそれであるが，その後の挿入手技の進歩により，この長さでも十分盲腸部まで到達できるようになった．

また東北大の山形，大柴らのグループは町田製作所の協力を得て，別個に大腸ファイバースコープの開発を行い[7)~9)]，まず最初に前述の十二指腸を対象とした管腔用スコープを大腸に応用したが，観察は難しかった．そこでこれを大腸に適合するよう改変したⅢ型を試作したが，やはり十分な観察は不可能であった．山形らはさらに昭和 41（1966）年に先端がらっきょう型のⅣ型，次いで昭和 43（1968）年にⅤ型，昭和 44（1969）年にⅥ型，昭和 45 年（1970）年にⅦ型と改良試作を続け，Ⅶ型でほぼ実用に耐えるものができあがった[7)~9)]．Ⅶ型の有効長は 190 cm，4 方向アングルで，これはその後の町田製作所の Fibercolonoscope の原型となった（**表 29-1**）．

さてこのような経過をたどってほぼ臨床目的を満たすファイバースコープが完成し，次いで製品化されたが，なお深部挿入の困難さ，観察盲点など大きい問題が残された．引き続きこれら諸問題の解決を目指し，光学系，本体の弾性，硬さなど，機構の検討が続けられ[10)~14)]，一時期著者ら[11)]により前方斜視方式のスコープが試作されたこともある．これは当時のスコープの視野角の狭さを補う意味で開発されたが，**図 29-10** がこのスコープ先端部で，先端金属部は斜めとなっている．このスコープでは S 状結腸の屈曲部，S 状結腸・下行結腸移行部の通過は押し込み操作だけでもきわめて容易で，左結腸曲まで簡単に短時間に到達できた．先端金属部が斜めとなったため，粘膜面を容易に滑り動き，視方向の関係もあって入りやすくなったものと考え，この形式でさらに長い機器を試作してみた．し

表 29-1　大腸ファイバースコープの初期の開発

丹羽ら	昭和 40（1965）年	胃ファイバースコープの応用
	昭和 40（1965）年	前方直視式，画角 35°，ライトガイド，アングル（－），有効長 2 m
	昭和 41（1966）年	レンズ交換式（直視・側視）
	昭和 41（1966）年	プリズム回転式，画角 40°，4 方向アングル
	昭和 43（1968）年	前方斜視式，画角 60°，2 方向アングル，有効長 67 cm
	昭和 46（1971）年	長さを 25 cm 延長
金沢ら	昭和 40（1965）年	胃ファイバースコープの応用
松永ら	昭和 41（1966）年	プリズム回転式
	昭和 43（1968）年	4 方向アングル，有効長 120 cm
	昭和 44（1969）年	有効長 2 m
大柴・渡辺ら	昭和 40（1965）年	十二指腸用を大腸に改変（Ⅲ型ファイバースコープ）
山形ら	昭和 41（1966）年	Ⅳ型ファイバースコープ（先端らっきょう型）
	昭和 43（1968）年	Ⅴ型ファイバースコープ（レンズ部回転式）
	昭和 44（1969）年	Ⅵ型ファイバースコープ
	昭和 45（1970）年	Ⅶ型ファイバースコープ，4 方向アングル 有効長 190 cm，先端部柔軟
平塚ら	昭和 45（1970）年	2 チャンネル式大腸ファイバースコープ（腸紐誘導用）



図 29-10　前方斜視方式の試作大腸ファイバースコープ〔丹羽[13]〕

かしこれでは思うような挿入成績は得られなかった．視野角の狭さ，本体の硬さなどが複合的に関係していたようで，結局この機器では従来の機器ととくに変わりないという結果となった．

このようなことから，本体の硬度，屈撓性の検討がさらに続けられた．

その間著者は文部省科学研究費補助金の助成を受けて，本体の硬度，屈撓性を種々変えた機器を作製し検討してみたが，先端 20 cm をもっとも軟らかく，それ

に続く 20 cm，さらにその口側 20 cm の本体硬度を 3 段階に変更したスコープがもっとも挿入率が良かった[15]．しかし全体として 3 段階の変化の機器の製品化は無理とされ，製品になったのは 2 段階変化のものとなった．このような基礎的研究を基に，その後前方直視式で視野角はより広く（120°），先端部より手元側で本体の弾性，硬さを増したファイバースコープが作られ[13)～15)]，大腸ファイバースコープはより確実な使いやすいものとなった[13)～15)]．

その後いっそうの改良が加えられ，オリンパス社の大腸ファイバースコープは，視野角も 140° と広くなり，先端アングル部の弯曲角は up，down 各 180°，左右各 160° となって両者を同時に作動させれば最大 230° もの屈曲が可能で，使いやすいものとなった．先端部外径は 13.8 mm，光学系の仕様は同一であるが，3 種類の長さのものが市販され，CF-30 M は有効長 1,025 mm，30 I は 1,325 mm，30 L は 1,675 mm であった[(注 1)]．鉗子チャンネル内径はともに 3.2 mm で鉗子の最小可視距離は先端部より 2 mm となっている．そのほか処置用に 2 チャンネルのものあるいは細径のものなども市販された．また他社からもオリンパス社の器種に準じた各種仕様のものが市販されている．

海外での大腸ファイバースコープの試作

日本のみならず海外でも大腸ファイバースコープの試作が行われている．胃ファイバースコープを開発したミシガン大学では当初意見の不一致があって，ここでの開発は遅れていた．アメリカでは 1963 年までに 3 カ所の施設でそれぞれ試作器の開発が進められていたらしいが，当時ミシガン大学に在籍していた Overholt ら[16)～18)]は 1961 年からアメリカの U. S. Public Health Service の資金助成を得て，S 状結腸へのファイバースコープの応用を検討し始めている．その結果 Overholt らがアメリカでの最初の短い S 状結腸ファイバースコープの作製に成功し，その成果は 1967 年に Pollard との連名で発表されている[16]．この機器は不満足なものではあったが，4 方向アングルを備えたものであった．ACMI 社は胃ファイバースコープの開発には先行した会社であったが，小さい会社のため大腸用の機器の開発を進めたいという政府からの要望を受け入れるのは必ずしも本意ではなかっ

（注）

（注 1）：発売時期により，各器種の名称ならびに細かい仕様はかなり異なる．**表 29-2** に示したのは，本文記載より早い初期のもの．このタイプでは視野角は 60°（前方斜視 10° とした直視式）とかなり狭く，アングル作動角も小さい．このタイプでは写真撮影も 35 mm フィルムを用いた．また CF type LB3 は視野角 85°，先端部外径 13.5 mm，軟性部外径 13 mm，有効長 1,865 mm，全長 2,020 mm であった．アングルは両者とも up，down 各 180°，左右各 160° であった．写真撮影は専用内視鏡用カメラで 16 mm カセットフィルムを使用した．

表 29-2　大腸内視鏡

	CF-SB*	CF-LB*	CF-MB	TCF-2L**
器　種	ファイバースコープ	ファイバースコープ	ファイバースコープ	ファイバースコープ
特　長	2 方向アングル up 110°　down 70° 短い（有効長 860 mm，全長 1,020 mm）	4 方向アングル up 120°　down 120° 左右各 120° 長い（有効長 1,860 mm，全長 2,020 mm）	4 方向アングル up 110°　down 70° 中間長（有効長 1,110 mm，全長 1,270 mm）	2 チャンネル 処置用
製作会社	オリンパス	オリンパス	オリンパス	オリンパス
発売時期	1969 年	1970 年	1970 年	1975 年
	先端部外径 13.8 mm	先端部外径 13.8 mm	先端部外径 13.8 mm	

	CF-200Z	CF-Q240ZI	CF-H 260 AZL
器　種	電子スコープ	電子スコープ	電子スコープ
特　長	超拡大	拡大ズーム機構 視野角W 140° T　80° 高解像度 2 チャンネル	ハイビジョン 高解像度 大画面 硬度可変 ID
製作会社	オリンパス	オリンパス	オリンパス
発売時期	1993 年	1999 年	2002 年
		直視 視野角 140° 外径 12.5 mm アングル up, down 各 180° 左右各 160°	先端部外径 14.8 mm アングル up, down 各 180° 左右各 160°

*：これ以前に丹羽，松永，山形らによる試作数器種あり．
**：以後若干の改良を加えた多数の器種がある．
表に示すオリンパス以外に町田，フジ，ペンタックスによるファイバースコープ，その後に電子スコープ各型がある．それぞれについては，要請したにもかかわらず資料提供がなく詳細不明．なおそれぞれの社名は変更され現在フジはフジノン・富士フイルム，ペンタックスは HOYA が正式名称となっている．

たようである．しかし ACMI 社で側視式を含む試作品がようやく作られ，熱心な医師の要望に応えて供給され，1966～68 年に至ってようやくアメリカとイギリスで初期のパイオニアに使われるようになった．すなわち胃のそれに比べると Overholt らの大腸ファイバースコープの研究は 10 年余りの遅れがあったことになる．ACMI 社はその後 1971 年に至って先端可動部の屈曲が大きく，一つのハンドル操

作で内部のファイバー束を損傷することなく 4 方向の屈曲ができる機器も発表している（flag-handle method of controlling four-way angulation）．しかしこの機器の操作性は同時期の日本製の機器に比べるとかなり劣っていた．アメリカの内視鏡メーカーの ACMI 社，その後電子スコープを開発した Welch-Allyn 社にしても同じことであるが，長期にわたって機器の開発を続けるにはあまりにも小さい会社で，結局 1980 年の終わり頃までにアメリカで大腸ファイバースコープの開発，改良，市販品の製作を行うメーカーはまったくなくなってしまった．

Overholt らの初期の機器は有効長 50 cm で，手元接眼側に操作部を設けてある（**図 29-11**）．本体外径は 5/8 インチあるいはそれより若干細く，照明はグラスファイバーによる外部照明で，本体内には全長にわたってイメージバンドルのグラスファイバー束が組み込まれている．内部にはさらに径 1 mm のチャンネルがあって，これを通して空気送入を行う．この機器は Eder Instrument 社で開発されたもので[16)～18)]，後に Illinois Institute of Technology Research Institute の手で吸引，生検用のチャンネルが組み込まれ太くなってチャンネル径 5 mm となった．Overholt らはこの機器を使って硬性の S 状結腸鏡との比較を行っており，硬性の S 状結腸鏡では検査例の 45～50%で標準型硬性鏡の最大挿入長の 25 cm まで検査ができたが，ファイバースコープでの検査例では症例の 40%が 30 cm 以上に挿入できたとしている[18)]．その後機器の改良がさらに続けられ，挿入成績はいっそう向上している．さらに光学系にもいっそうの改良が続けられ，屈撓性もより向上し，操作性はいっそう向上し，生検機構にも改良が加えられた[19)]．また Torsoli ら[20),21)]，Provenzale ら[22)]，Lemire ら[23)]は経口的に呑ませて肛門から排出されたポリビニール管（腸紐）を使って，あるいはまず直腸鏡を挿入し，その内腔を通して胃ファイバースコープを挿入する方法で直腸，S 状結腸への胃ファイバースコープの大腸内挿入を試みている．なお Overholt らの検討は，直腸鏡を使ってその内腔に Eder 製の胃ファイバースコープを挿入する方法であった．この方法では容

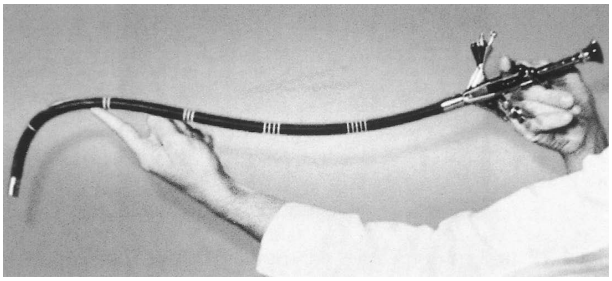

図 29-11　Overholt's Fibersigmoidoscope
（Eder Instrument Co., 1963）
アメリカでの最初の機器で 4 方向アングル機構を備えている．　〔文献 19）より，p. 9 図 1-15〕

易に深部挿入が可能で，40 cm の深さまで比較的容易に挿入できたという．硬性鏡を使って，その内腔を通して挿入を試みたのは，胃ファイバースコープを使っての検討では直腸 S 状結腸屈曲部の通過が意外に困難で，この方法を採用したと述べている．著者らもすでに述べたごとく初期にはやはり分解可能で取り外しのできる直腸鏡を使って，その内腔を通してファイバースコープの挿入を行ったこともあるが，洋の東西を問わずまったく無関係に同じ時期に同じようなことが考えられるものである．Overholt らによると胃ファイバースコープでの検討ではいったん 40 cm まで挿入されると視野はかなり良好であったが，大腸ファイバースコープではこれに比べると不満足であったと言う．

挿入手技の検討

電子スコープの時代になって，大腸用スコープも電子スコープとなって，表 29-2 下段のごときものが作られてきたが，ハイビジョン対応の CF type H260DL/I ではズーム機能が取り入れられ，視野角は広角時 140°，望遠時 80° と広くなった．またオリンパスの CF type H260DL/I は，後述する挿入形状を示す UPD 対応器種で視野角 140°，外径 13.6 mm，アングルは up，down 各 180°，左右 160°，有効長 L：1,680 mm，I：1,330 mm となっている．さらにオリンパス CF type H260AL/I は硬度可変機構を備えたもので，視野角 140°，外径 13.2 mm，アングルは up，down 各 180°，左右 160°，有効長 L：1,680 mm，I：1,330 mm となっている．オリンパス以外にも各社より電子スコープが販売されているが，要請したにもかかわらず資料提供がなく，詳細は不明である．

この間手技の面でも前処置の簡略化が種々検討され，さらに挿入の容易さをはかるため補助器具として誘導用直腸鏡〔丹羽[2),10)]，昭和 40（1965）年〕，stiffening wire 法〔Deyhle[24)]，昭和 46（1971）年〕，end to end 法・ropeway 法〔Provenzale[22)]，昭和 43（1968）年；Torsoli[20),21)]，昭和 43（1968）年；Aullani[25)]，昭和 43（1968）年〕，腸紐誘導法〔平塚[26)]，昭和 45（1970）年〕，さらに sliding tube 法〔牧石ら[27)]，昭和 46（1971）年〕並びにそれを改良した著者らの検査中必要に応じ取り外しができるもの〔昭和 53（1978）年〕[28)]などの導入があった．以下それぞれについて詳述してみる．

丹羽の誘導用直腸鏡は当時のファイバースコープでは直腸，S 状結腸移行部で先端部が容易に反転し直腸から S 状結腸への挿入が意外に難しかったため，この部の挿入の容易さをはかるため作られた．検査に当たっては，まず誘導用直腸鏡で，通常の直腸鏡のごとく S 状結腸下部まで観察し，次いでこの管腔を通してファイバースコープを挿入し，その後でファイバースコープはそのままに直腸鏡だけを抜去し，ファイバースコープから取り外せるように，箸箱のごとく上面を

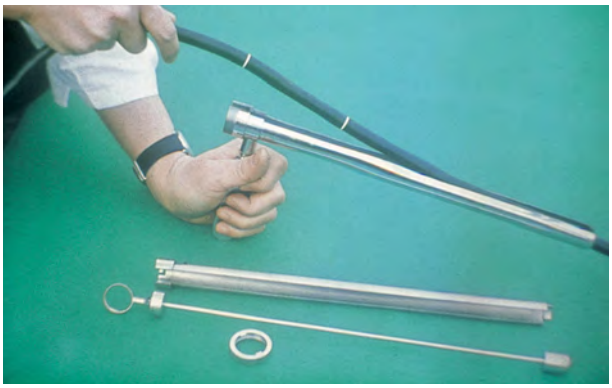

図 29-12　分解可能な誘導用直腸鏡〔丹羽[2),15)]〕
ファイバースコープをそのまま腸管内に残して直腸鏡をはずせる．

ずらして分解し，取り外した（**図 29-12**）．分解可能な誘導用直腸鏡は松永ら，大柴らもまったく別個に同様なものを作っている．なおファイバースコープではティーチング・スコープを使って，さらに，現在では大腸用電子スコープが一般化し，これらでは複数の医師が同一画面を同時に見ることが可能で，2 人での協調操作もきわめて容易となった．

当初は大腸ファイバースコープを S 状結腸に挿入した後，そのまま挿入していけば容易に深部結腸に到達できると考えられたが，実際にはそんな簡単なものではなかった．ただ挿入していくだけでは，**図 29-13** のようにスコープは腸管内で複雑なループを形成し，腸管は腸軸方向にいくらでも伸びるだけで，大腸ファイバースコープは大きく撓み，なかなか深部には入っていかない．スコープを深部に挿入するには挿入の力が先端に直接伝わるよう，**図 29-14** のようにできるだけ単純な形にする必要がある．

腸管の屈曲部を越え，スコープを深部に挿入するための方法として，S 状結腸に急峻な屈曲ができて，行き止まりとならないように，ループを大きくなだらかにする α ターン法とか，田島の逆「の」の字法などが考案された．逆「の」の字法は**図 29-15** のようにスコープが S 状結腸屈曲部を越えた（a）後，反時計方向の回転を加えて（b，c）S 状結腸のループをなだらかにするものである．また Deyhle ら[24)]は下行結腸・S 状結腸移行部で強くアングルをかけて少し引き抜き，この部を直線化することを始めている．これらの方法は大体昭和 40 年代の半ば頃に試みられ始めた．

さらにスコープ挿入の力がそのまま先端に伝わるように，いったん直線化した S 状結腸の形態を保持するため，直線化した後鉗子チャンネル内に鋼線を挿入し，本体の硬さを増加する方法として前述の stiffening wire 法〔Deyhle ら[24)]，昭和 46

図 29-13　複雑なループを作った大腸内のスコープ

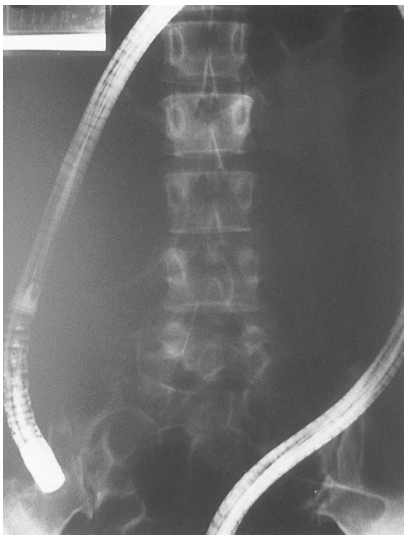

図 29-14　望ましいスコープの挿入形態

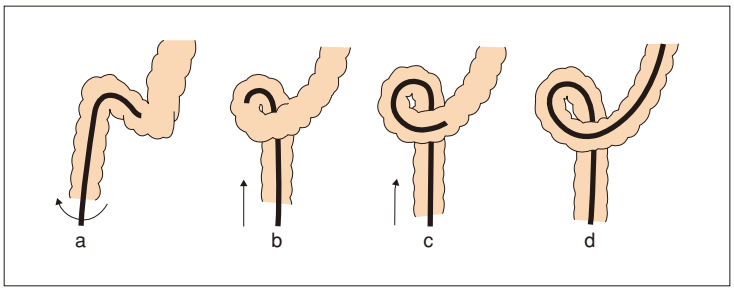

図 29-15　逆「の」の字挿入法（田島）

（1971）年〕も開発されたが，この方法では機器損傷の危険が大きく，その後使われなくなった．

さらに挿入の容易さをはかるため，あらかじめ前夕に腸紐を飲ませておき，肛門外に出た先端を，スコープに結びつけ，口外にある腸紐を引っ張ることでスコープを引き上げ，深部送入を行う end to end 法，ropeway 法なども試みられた〔Provenzale[22]，昭和 43（1968）年；Torsoli[20),21)]，昭和 43（1968）年；Arullani[25]，昭和 43（1968）年〕．似た方法に腸紐誘導法〔平塚[26]，昭和 45（1970）年〕がある．これはあらかじめ腸紐を飲ませておき，肛門外に出た腸紐をスコープの生検鉗子チャンネルに通して，それをガイドとして挿入していく方法である（**図 29-16**）．さらに S 状結腸，下行結腸の直線化を保持し，挿入の容易さをはかるため，スコープ外側にチューブをはめ硬度を増加させる前述した sliding tube 法〔牧石ら[27]，昭和 46（1971）年〕も開発された．この方法はあらかじめ本体に sliding tube を装着し，肛門外に出しておき，腸管の直線化ができてから，sliding tube を

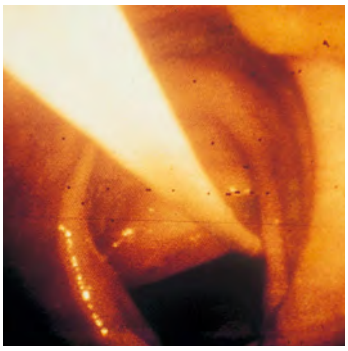

図 29-16　腸紐誘導法

腸管内に押し進め，この部の直線化を保持するものである．しかしこれでは肛門外の筒が操作の邪魔になるので，著者ら[28]は前述のごとく検査中必要に応じて着脱ができるように分解可能な sliding tube を作ってみた．

現在では Shinya の一人法など，腸管の屈曲形成をできるだけ抑え，直線化しつつ深部挿入をはかる方法が開発され，さらにスコープ自体の改良もあって，補助器具，X 線透視のコントロールなしにきわめて短い時間で盲腸，回腸末端までの検査が，容易に行えるようになった．しかし上部消化管に比べ，大腸内視鏡では各人の技量の差がきわめて大きく，下手な術者であれば患者の苦痛はかなり大きい．

硬度可変式大腸スコープ

スコープの先端部が軟らかければ先端は深部に入りやすいが，本体が軟らかいと前述のごとく押した力が先端に伝わりにくく，容易にループを作ってしまう．これを避けるために硬度可変式スコープが作られた．このスコープでは内視鏡本

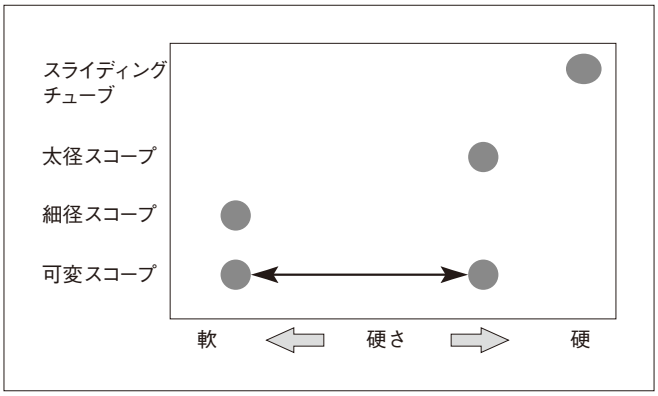

図 29-17　硬度可変大腸スコープの可変範囲
（ほかの機器との比較）

体内に装着されているワイヤーの張力を手元操作部の操作で変えて，結果として本体の硬度を硬くしたり，弱めたりすることができる．**図 29-17** はこの硬度可変式スコープの硬さをほかの機器と比べてみたものである．スライディングチューブの硬さを右端に硬として表し，細径スコープの硬さを左端に軟として示したが，硬度可変式スコープでは最下段に示したごとく細径スコープ，太径スコープの硬さの範囲に任意に変えることができる．検査中必要に応じ，硬度を変えることで深部挿入の容易さがはかられる．

内視鏡挿入形状コントロールシステム（いわゆるコロナビ）：UPD（Endoscopic Position Detecting）Unit

大腸内視鏡の深部挿入は，補助器具を用いなくても熟練者には容易であるが，一般にはまだかなり困難なのは事実である．大腸スコープが体内では 3 次元の複雑な走行，形態を示しているにもかかわらず，たとえ X 線透視によるコントロール下でも 2 次元の表示にとどまり，腸管内での立体的な複雑な走行の把握が難しいことが挿入を妨げる大きい要因になっている．

スコープが体内でループを形成し挿入困難になったときスコープの立体的な走行を確認できれば，次に行うべき操作をより早く的確に判断できるはずである．このためには生体に悪影響がなく，内視鏡検査の遂行上，十分な精度でスコープの位置形態の把握ができる機器が望まれる．

大腸の内視鏡検査に際し，被検者が苦痛を訴える場合その多くは，非生理的なループ形成が主因である．そのため，挿入に苦慮するときあるいは被検者が苦痛を強く訴えるときは適宜その挿入状況を確認することが必要で，このために従来使われてきたのは X 線透視によるコントロールであった．しかし X 線透視は人体およびスコープに有害で，かつ装置自体も大きく，通常の検査には用いにくい．

一方 X 線を使わずに大腸スコープの体内位置形態の確認ができる装置として，磁界を利用して位置を把握する方法が現在実用になっている[29)～32)]．これが内視鏡挿入形状コントロールシステム（いわゆるコロナビ）（**図 29-18**）であるが，このシステムの実用化には通常の内視鏡検査に際して問題なく使用できることが必要である．磁気を利用した挿入形状観測装置（endoscope contour detective device）は[29)～32)]，自動車の位置を知るための car navigation（いわゆるカーナビ）と同じと考えればよく，そのためコロナビと愛称されている．

〈原　　理〉

形状計測のためには磁界を利用している．このシステムでは磁界発生の方法として複数のコイルを用いている．本法用の専用スコープでは，磁界を発生させる

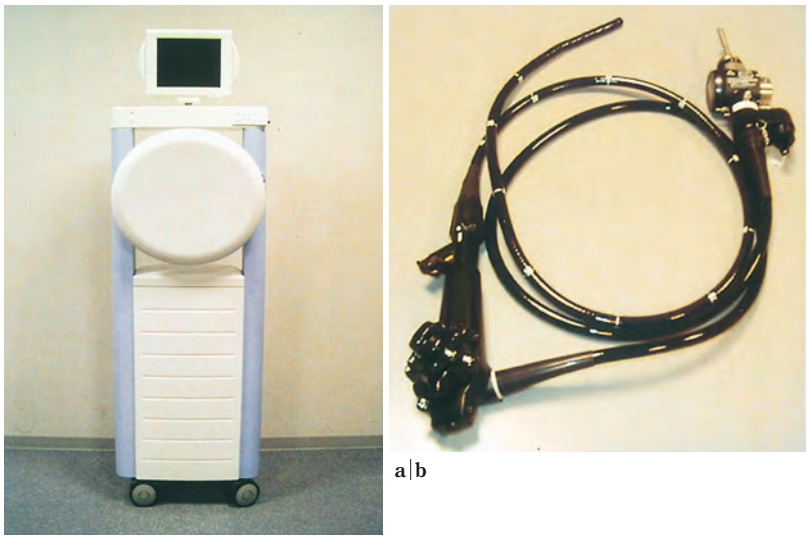

図 29-18　内視鏡挿入形状コントロールシステム（UPD Unit）（オリンパス）
a：UPD コントロールシステム本体
b：UPD スコープ本体

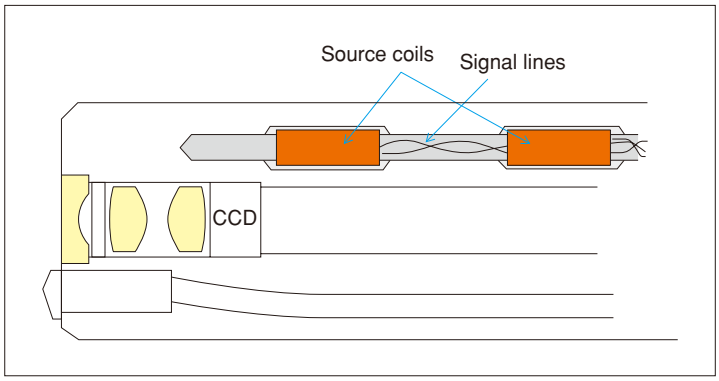

図 29-19　UPD スコープ内部構造
磁界発生のための複数のコイルとシグナル線が内蔵されている．

コイルを本体内に複数個内蔵しているが（**図 29-19**），このスコープでも通常のスコープとまったく同様に通常の検査が行える．また専用スコープでなくても従来のスコープのチャンネル内に挿入して，スコープの形状を把握できるように，通常の鉗子と同様な形状のプローブもできている．

磁界発生のコイルはスコープ内蔵のものも，あるいは細いプローブであっても，小型の円筒型のコイルが使われている．駆動コイルは観測装置から生体あるいはスコープの金属部分の影響を受けにくい周波数 10 kHz 近辺の周波数の信号を出して磁界を発生させている．駆動コイルで発生した磁界は磁界検出コイルユニットで検出される．図 29-18 は装置とこの方法のための専用のスコープである．

検出ユニット内には磁界検出のための検出コイルが複数個設けられ，それぞれ異なった位置に配置されている（図 29-19）．なおこの検出コイルは微弱な磁界を確実に検出するため駆動コイルと同様な形状ではあるものの，より大型な円筒型コイルが使われている．駆動コイルで発生した磁界は，駆動コイルから離れた場所に置かれた検出コイルでどのように検出されるかは，複雑な関係式で表せる．本システムでのスコープの位置形態はこの関係式から導き出されるが，そのためには最低でも 6 個の検出コイルの信号測定が必要といわれている．

そのため本システムの観測装置では 6 個以上の検出コイルが磁界検出ユニット内部に設けられ，内視鏡検査で必要な範囲にわたって安定したスコープの位置走行の把握ができるようになっている．なおリアルタイムでスコープの体内挿入状況を把握するには，スコープ内あるいはプローブ内の複数の駆動コイルをそれぞれ異なる周波数で駆動し，ユニット内の処理回路で周波数ごとの信号を区別して計算する方法がとられている．複数の駆動コイルからの磁界は，磁界検出ユニット内の複数の検出コイルによって同時に検出され，この検出信号を制御装置内部に設けた演算回路で周波数解析し駆動コイルごとの信号として分解する．このようにして得られた検出コイルごとの信号は，関係式に基づき高速演算処理され，それぞれの駆動コイルの位置を同時に求めることができる．駆動コイルからの磁界の周波数は，専用スコープのプローブの先端からの順番で決められ，この処理で求めた複数の駆動コイルの位置を，決められた順番に基づいて 3 次元の補間処理によって滑らかに連続した，スコープの腸管内位置を示すデータが得られる．このデータに基づき専用スコープ，プローブの形状を，見やすくなるよう円筒型のモデルとして表示し，さらに立体感表現のため陰影処理を加え，奥行き方向の表現にグラデーションを追加した 3 次元のモデルに変換し，コンピューターグラフィックでモニター上に表示させる（**図 29-20**）．システムには体外からの圧迫操作の位置を，スコープとの関係を確認しつつ行えるようにマーカーが付設されている．なお観測装置には表示された画像を，任意に拡大，縮小，回転して表示する機能が内蔵されている．**図 29-21** は UPD 像と X 線画像とを並べたもので，両者がよく相関していることがわかる．

磁場を使用するため，検査台周囲に強力な磁場や金属があると，スコープ形状を正確に表示できない．しかし検査台の金属，電子スコープ装置，高周波発生装置，監視モニターなどは本装置にはまったく影響はない．

磁界検出ユニットの正面から離れると検出できる磁界は弱くなって形状検出能力は低下するので，被検者の下腹部がユニットの前になるようにしておく．妊娠初期での胎児への影響については基準が確立されておらず，妊娠のおそれのある妊婦には使用不可能であり，ペースメーカーへの影響も否定できず，ペースメーカー使用者にも使用できない．また検出磁界の周波数と TV モニターから漏洩す

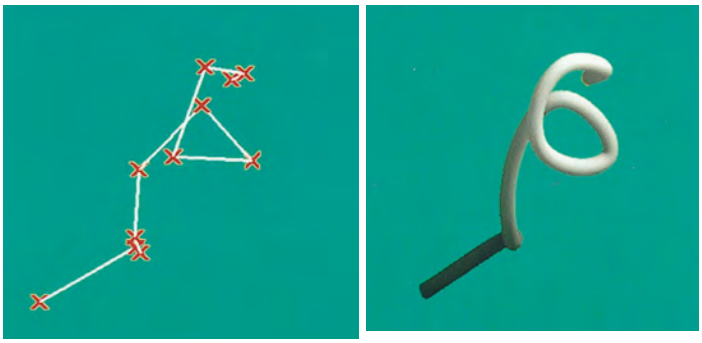

図 29-20　コイルの位置から表示への変換
駆動コイルからの信号をもとに腸管内位置を示すデータを得て，コンピューターグラフィックでモニター上に表示させる．

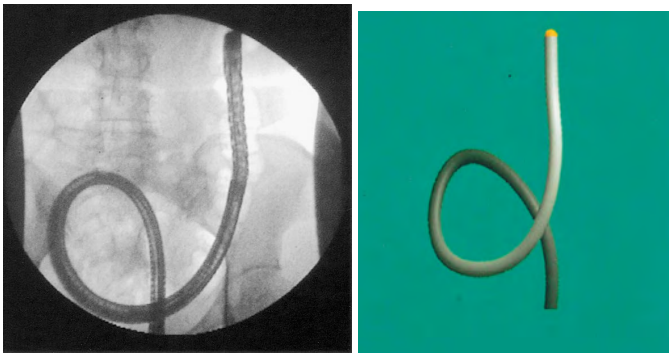

X 線装置　　UPD

図 29-21　イメージ比較
X 線画像と UPD 画像を比較したもの．

る信号の周波数は近いため，ユニットと TV モニターは十分離しておく必要がある．

自動挿入の大腸スコープ

大腸癌集検は施設の実情に応じて，それぞれの方法で実施されている．

平成 16 年度厚生労働省がん研究助成金「がん検診の適切な方法とその評価法の確立に関する研究」班の有効性評価に基づく大腸がん検診ガイドラインでは全大腸内視鏡検査，S 状結腸鏡検査，および注腸検査には無視できない不利益があって集団を対象とした検診には勧められないが，安全性を確保し，不利益を十分説明したうえで，個人を対象とした任意型検診であれば可能であるとしている．しかしわれわれ内視鏡医の認識では，スクリーニングには全大腸内視鏡検査がもっとも望ましいと理解されている．

世界消化器内視鏡学会（OMED）の Colorectal Cancer Screening Committee に

よれば，ヨーロッパ諸国では，大腸癌の 50%以上は 65 歳以上で，口側の進行癌の半数は肛側に他の病変がなく，S 状結腸スコープではこれらの病変は見落とされるとされている．2000 年の Lieberman の論文では，左結腸曲以下に polyp のある例は，より口側にも advanced neoplasm を有する例が多いが，S 状結腸スコープだけでは口側の advanced neoplasm の存在は半数例にしか予測できないと述べられている[33]．

そのほかの報告でも S 状結腸スコープでは見逃される病変が多いこと，口側に病変のある例でも肛側大腸に病変のない例がかなりあって[34),35]，これらでは S 状結腸スコープでは情報は得られず，これらの発見には全大腸内視鏡検査が有用であると強調されている[35]．とくに最近の検討では，高年者では口側の腫瘍の頻度が高く flexible sigmoidoscopy（fibersigmoidoscopy：FS）の効果は少なく，女性では進行癌，早期癌とも右側結腸の病変の頻度が高く，やはり FS の効果は少ないという報告がかなりあって，FS でのスクリーニングでは見落とされる可能性が大きいことが明らかになっている[36)～38]．また FS で観察可能領域に病変のあるものとないものとに分けてみると口側病変の頻度に差はなく，FS で観察可能域に病変がないから口側にはないという可能性は少なく[37),39]，高齢者，女性ではスクリーニングとして全大腸内視鏡検査が必要であるとされている[38)～40]．

1995 年の本邦の大腸癌研究会の集計[41]でも，60 歳以上では右側結腸癌の頻度がやや高く，とくに高齢女性ではこの傾向はいっそう顕著で，岡本らによると，1995 年から 9 年間に colonoscopy が行われた例で，大腸癌の発見頻度は 60 歳代から右側結腸の癌が急増し，80 歳以上ではほぼ半数が右側結腸癌で[42]，同じく岡本らのデータでは，大腸癌を型別にみると隆起型癌ではあまり著明でないが表面型早期癌では高年齢では右側結腸の頻度が顕著に増加しているという[42]．OMED 内の Colorectal Cancer Screening Committee では，IDCA（International Digestive Cancer Alliance）との協力のもとに大腸癌のスクリーニングをどのように行うべきか，毎年アメリカでの DDW（消化器関連学会週間）を機会に会合がもたれ討議が行われているが，全大腸内視鏡検査の必要性が毎度強調されている．

以上より内視鏡検診としては FS による S 状結腸だけでなく全大腸の内視鏡検査が望まれるが，問題点として，機器を多数必要とする，消毒が繁雑，偶発症発生の危険がある，苦痛なく内視鏡検査を施行できる医師の絶対数が少ないことなどが一番の隘路となっている．今後さらに安全で効果的な検査方法の確立が当面の大きい課題である．

したがって将来的には使い捨ての機器の導入，挿入の非常に容易な自動挿入機器の開発が必要と思われる．

この意味でカプセル内視鏡に期待されるところは大きいが，これについては章を改めて詳述する．そのほかの期待の一つは，使い捨ての機器と，自動挿入可能

な機器の開発である．また内視鏡検査に当たる医師の確保が問題で，すでにイギリスでは，医師に代わり十分トレーニングを積んだナース endoscopist が検査に当たり，医師と同等の成績を得ているともいう．

本項では自動挿入可能な機器の現状を述べてみたい．

1．ゴム嚢の伸縮の繰り返しによる腸管内内視鏡自動走行装置

平成 4（1992）年の，第 43 回日本消化器内視鏡学会（会長：小林絢三教授）で，著者は特別講演「内視鏡学の近未来像」を担当したが，その講演の中で自動挿入を目指した機器を発表した．**図 29-22，23** がそのときの講演に用いたスライドである．蛇腹の前後に 2 個のバルーンが装着され，膨らませずに本体を深部に進め，後方のバルーンを膨らませ，次いで本体の挿入を続け，ある程度進んだ所で前方のバルーンを膨らませ，後方のバルーンを縮め，前方のバルーンに近づけ，次いで後方のバルーンを膨らませて本体を進め，さらに先端バルーンを膨らませ，後方バルーンを縮めて，この部を前方に進め，以下この操作を繰り返し尺取り虫状にスコープを自動挿入させる（図 29-23）．これらの操作は自動的に行われる．この機器は東京工業大学とオリンパスとで共同開発され著者が発表したが，結局当時の技術では臨床応用は不可能で机上実験にとどまった．この機器については著者が自動挿入機器の将来の可能性として講演で述べただけで詳しい記録はなく，オリンパス社内にも当時の事情を知っている人は現在誰もいない．現在の小腸のダブルバルーン法に似た方法ではあるが，小腸のそれと違って二重管構造ではない．なお東京工業大学では形状記憶合金を利用した能動内視鏡の検討も行ったが成功しなかったようである．

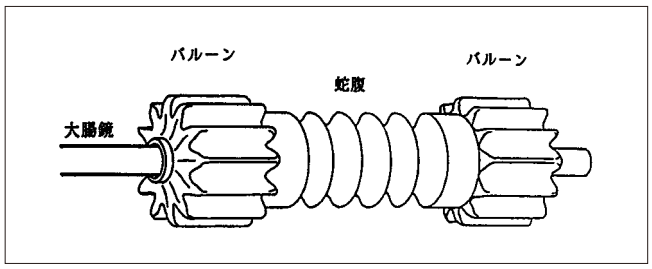

図 29-22　腸管内内視鏡自動走行装置（試作）（オリンパス，東京工業大学）
蛇腹の前後に 2 個のバルーンが装着されている．

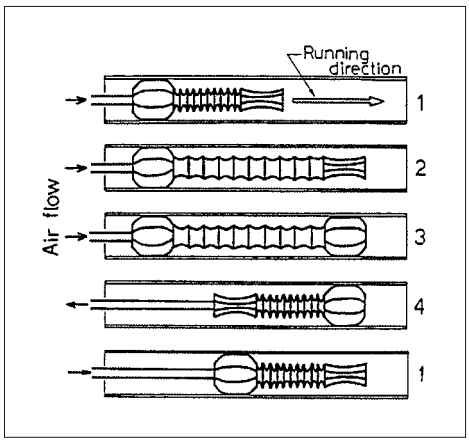

図 29-23　自動走行装置の挿入プロセス（オリンパス，東京工業大学）
前後のバルーンを交互に膨らませ，脱気を行って進行させる．

そのほかの自動挿入大腸スコープについて試みのいくつかを紹介してみる．

2．Aer-O-Scope

シカゴでのアメリカ DDW（2005）に際し，商業展示場で公開されたもので，専門誌にも臨床での検討成績が発表されている[43),44)]．イスラエルのベンチャー企業 G. I. VIEW 社の製品である．自走式で挿入部はディスポーザブルである．一種のダブルバルーン方式で，**図 29-24** のように直腸内をブロックするゴム球と先端にカプセル内視鏡を備えたゴム球よりなっている．二つのバルーン間に炭酸ガスを送入し陽圧で，先端のバルーンを深部に進めていく．**図 29-25** は先端カメラ部でカプセル内視鏡の一種である．図 29-24 では，先端が上行結腸に到達している．この光学系は前方直視ではなく，周辺 360°の観察ができるようにしてある．先端光学系部の抜去は二つのバルーンの間を陰圧にして行う．

図 29-25 は，先端スコープ部にバルーンを装着してあるが視方向は側方を見るように設計され，光源は LED である．この図ではカメラ部に装着した袋部は柔軟であるが，実際にはかなり硬質の 2 個の袋部が連結されたような構造である[43)]．

メスのブタで検討が行われたが，ブタの腸の内径はヒトの大腸に類似し，またヒトより大腸は長く，横行結腸は非常に屈曲著明でヒトでの検査の難しいケースによく似ているといわれる．20 例に実施し，全検査は 11～29 分（平均 16.5 分）

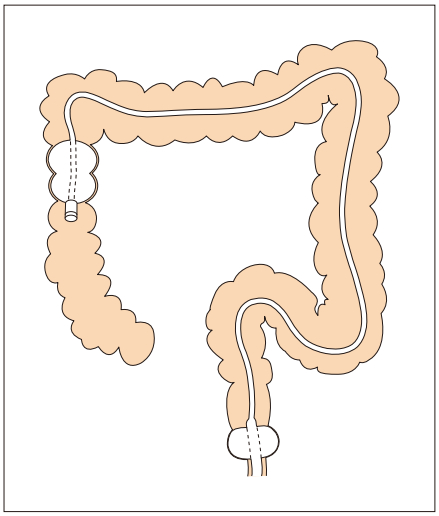

図 29-24　自動挿入大腸スコープ Aer-O-scope（G. I. View 社）
先端にカプセル内視鏡を備えたバルーンと直腸内をブロックするゴムバルーンからなる．二つのバルーン間に炭酸ガスを送入して，先端のバルーンを先に進める．

図 29-25　自動挿入大腸スコープ Aer-O-scope の 先端部
視方向は前方ではなく側方を 360°見る．装着したバルーンは柔軟であるが，実際にはより硬質のものを使用．
（学会展示場にて著者撮影）

で終わり，挿入の平均は 10 分，抜去の平均は 3.4 分だったという[44]．ヒトでは 12 例に施行し 10 例で盲腸まで，2 例で右結腸曲まで挿入され，挿入時間は 14.0±7 分，平均内圧は 34±2.3 mbar だったという[44]．しかしその後詳しい報告はない．ベンチャー企業の製品のため，企業秘密も絡んでその後の発表がないのか，許可がまだ得られないので，詳しい報告がされないのか，あるいはその後うまくいっていないので発表がないのか真相は不明である．最近の DDW では商業展示はなかったという．

3．Endo-Ease Vista

螺旋構造の外管とスコープ本体よりなる．アメリカの Spirus Medical 社の製品である．長いものが大腸用，短いものが小腸用で，回転操作で螺旋部がネジ状になって自動的に深部に進む．深部に到達した所で外管内部にスコープを通して観察する（**図 29-26**）．しかし詳しい臨床報告はないようである．これもその後 DDW に際し実物の展示はないが，2008 年には一般演題で発表があったと聞く．

4．Navigator Endoscopy System

アメリカの Neo Guide 社の製品で本体は多数のセグメントで構成され，先端の挿入形状を，以下のセグメントがコンピューター制御で同じような形を辿って挿入していく．次いで直線化し腸管の屈曲を抑えて深部に挿入するスコープである．

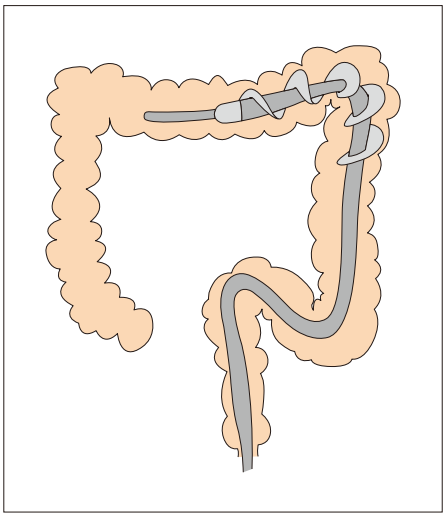

図 29-26　Endo-Ease Vista（Spirus Medical 社）
外管が螺旋構造になっていて，ねじっていくことで全体が前進する．次いで内部にスコープを通して観察する．

やはりその臨床応用についての詳しい報告はなく，その後商業展示もされていないのは前者と同じである．

5．Colonosight

イスラエルのベンチャー企業の Sightline technologies 社とアメリカの Stryker 社の製品で，空気圧推進式でディスポーザブルの機器である．これも詳細は不明であるが，その後の学会商業展示での説明によると臨床例 72 例での検討で，盲腸への挿入率は 88%，平均時間は 12 分で，治療操作も可能であるとされていた．

6．Invendo・C20 Colonoscopy System

ドイツの Invendo Medical 社の製品で，挿入部はディスポーザブルで，電気水圧式でコントロールし自走式で光源は LED である[45]．しかしその詳細は不明である．

以上各種の方法はいずれも検討段階であるが，技術の進歩は目覚ましく，かつて他の内視鏡の分野で不可能だったことが，次々と解決されたように今後の発展が期待される．その進展を受けて，スクリーニングの方法も変わっていくと思われる．

大腸内視鏡開発当時の内科教室の状況

今でこそ，大腸ファイバースコープあるいは電子スコープによる大腸の検査は内科でも外科でも行われ，内科でこの検査を実施するのを誰も不思議に思わないが，著者が大腸の内視鏡検査を始めた頃の内科教室の事情は今とはまったく違っていた．

前にも触れたが，そもそも内科では機械を使って診断するという発想に乏しく，内科医が扱う機械はせいぜい X 線検査までであった．したがって大腸でも，検査は注腸検査に限られていた．もっとも X 線検査に関しては，今と違って放射線科ではなく内科が主となって行っていた．当時の放射線科は放射線治療が専門で，診断には手を出さなかったといってもよい．X 線検査を除けば元来内科は血液，尿，糞便，胃液などを主要な検査対象とする科であって，それも今からみればきわめて簡単な検査に限られ，しかも現在のように中央検査室があるわけでなく，血液から胃液，十二指腸液の検査まですべて医師自身が行っていた．とくに血糖，尿糖の検査など精度も悪く，測定に非常に時間がかかり，糖尿病の患者など受け持とうものなら，血糖値の体内変動をみるため数多くの測定でそれこそ徹夜で検査に当たらなくてはならず，受け持ち泣かせであった．日本で胃鏡が普及しなかっ

た背景には内科教室のこのような事情もあった．このようなときに著者が大腸の内視鏡検査に手を出しえたのは，その当時東北大学黒川内科で留学から帰ってきた石川　誠が，アメリカのシステムを教室に導入したことが関連している．石川の専門は消化吸収であったが，その一環としてその門下である渡辺(晃)らが直腸鏡検査を熱心に行っており，また弘前大学でも松永藤雄が内科学会の宿題講演でその当時日本に本当にあるのかどうか問題になっていた潰瘍性大腸炎に教室を挙げて取り組み，その一環として直腸鏡，大腸カメラを始めていたという背景があった．このように数は限られてはいたものの，すでに内科教室でも直腸鏡検査を行っていた施設があったことから当時東大第一内科の教室主任であった田坂定孝教授がわれわれのグループに大腸の内視鏡検査にも取り組むように命じたいきさつがある．このためちょうど学位論文を終えたばかりで，次の研究テーマの模索中であった著者に白羽の矢が立ったわけである．

著者自身はその数年前に医局の派遣人事で結核療養所（茨城県立友部療養所，現 県立中央病院）に 1 年数カ月間勤務し，硬性の気管支鏡の経験もかなりあり，またインターンのとき，最初に回った科が泌尿器科で，ここで膀胱鏡をかなり経験していたので，硬性鏡を扱うのにまったく抵抗がなかったという事情もあった．しかも直腸鏡自体すでに療養所勤務中外科部長であった久保泰平博士より手ほどきを受けていた．また教室へ帰ってから，他大学の出身で後から入局してきた藤田健三が軍医時代にこの検査の経験が豊富にあって，彼から指導を受けることができたという事情もあった．なお食道鏡に手を出したのも，同じく田坂が消化器病学の図書を作ろうとし，食道疾患の写真を撮るようにと著者に命じたのがきっかけであった．食道鏡検査も藤田が堪能で，やはり当初は藤田より手ほどきを受けた．

しかし X 線装置が各科に分散して置かれていたときは，透視下に行う大腸カメラあるいは初期の大腸ファイバースコープ検査もなんとか教室内で行えたものの，中央検査室ができ，各診療科で行っていた検査を中検に出向いて実施するようになると，中検の内視鏡室ではコメディカルの人手の関係で X 線装置がなかなか使えず，結局大学で研究を続けるのは不可能になってしまった．したがって以後の研究はこのような装置を自由に使え，コメディカルの協力が十分に得られた千代田区内の市中病院（安田財閥系の松翁会病院）に出向いて実施せざるをえなかった．このような事情は東北大をはじめとして他の大学でも早期に大腸の内視鏡に手を出した施設では同じような状況だったのではないだろうか？ それはともかくこのようにして次第に成果が上がり始めるとともに，直腸鏡，次いで大腸のファイバースコープ検査を内科でも手掛ける施設が次第に増え，それぞれの施設でいっそうの成果が上がるとともに，今日の隆盛をみることとなった．

海外での大腸ファイバースコープの初期の反響

昭和 43（1968）年に著者らの手で軽度の up 方向の斜視を取り入れた視野角 60°の前方直視式で，2 方向アングルを備えた有効長 67 cm の短い大腸ファイバースコープが完成し，この機器でなんとか S 状結腸以下の観察が可能となって，この機器を土台に前述したごとくオリンパス社より短い大腸ファイバースコープ（CF-SB）が作られ，昭和 44（1969）年以降市販されるようになった．しかし市販されたものの，実際にこの機器を使用した施設は国内ではきわめて少なかった．その理由は内科側にはまだまだ大腸の内視鏡検査に理解がなく，また疾患頻度がきわめて少なかったためでもあった．そのため著者らは大腸内視鏡検査の意義を強調し，この機器の啓蒙のためには，まず症例の多い海外に紹介することが先決と考え，海外での国際学会を含め，あらゆる機会を利用して，大腸疾患の多い海外の著名な施設にその紹介を行ってきた．そのために正常例を含めいくつかの経験した疾患の所見をまとめたスライド集を作成し，海外施設への配布も積極的に行った．

このようなことから著者らの開発した短い大腸ファイバースコープの情報が当時海外諸国の医師たちにもかなり広く知られるようになって，その詳細並びに実際の使用法を教えてほしいという要望がいくつか寄せられるようになった．とくに著者が発表のため海外での国際学会に出席することを伝えると，是非とも海外学会出席の前後の期間に当該施設を訪問し，大腸ファイバースコープ検査の詳細を教えてほしいという依頼の手紙がいくつか寄せられた．

このため海外諸国に大腸ファイバースコープを紹介し，実際の指導を行うべくスケジュールを調整してみたが，訪問予定の大学，大病院の数がかなり多く，期間が長期にわたるためなかなか時間がとれず，ようやく第 1 回目の訪問を行ったのは昭和 45 年の 5 月～8 月の間の足掛け 4 カ月にわたる期間であった．昭和 45（1970）年に，第 2 回国際内視鏡学会（World Congress of Gastrointestinal Endoscopy, Endobiopsy and Cytology）がローマおよびコペンハーゲンで開催されたが，この学会総会はその第 1 部 Part Ⅰ をローマ（President：Prof. Giovanni Marcozzi, July 1～3, 1970, Secretary General, Massimo Crespi），第 2 部 Part Ⅱ はコペンハーゲン（Prof. Adolf H. Wiebenga, July 9～10）という変則な形での開催であった．これはローマでの開催がすでに国際内視鏡学会として決まった後に，世界消化器病学会がコペンハーゲンで行われることになったため，両地区で内視鏡学会がそれぞれ開催されることとなったためで，著者はこの両会議のいずれにも参加した．

このためこの学会開催の前後に予定を組んでフランスの Laennec 病院の Cornet 教授，Bichat 病院の Debray 教授，Lyon 大学 Lambert 教授，Reims の Hôpital de

la Maison-Blanche, Université Blanche，イギリス Brook General Hospital の Wyatt 博士, Edinburgh（エジンバラ）の Royal Infirmary，さらに西ドイツ Aachen の Luisen 病院 Krenz 教授，オランダ・Leiden（ライデン）大学 Kreuning 博士を訪ねることにした．また世界学会の前にイタリアのアオスタ（St. Vincent ともいう，アルプスのイタリア側の都市）で開催されたイタリア国内の学会（第 3 回 Symposia Nationale de Endoscopia Digestiva）にも招かれ，新しい試作大腸ファイバースコープの講演，紹介を行った．また第 2 回目の訪問は昭和 47 年 6 月から 8 月にかけて足掛け 3 カ月にわたってオーストリア・ウィーン大学 Prof. Wewalka，さらにベルギーの諸大学を訪問することにした．

それぞれの施設で行った大腸ファイバースコープの紹介，講演，実技講習の状況を簡単に述べてみる．

1．フランスの Laennec 病院 Cornet 教授

フランスの医学関係の学制は複雑で，パリでは著名な市立病院そのものがそれぞれ独立した医科大学となっていて正規の医学教育機関であった．有名な公立病院であるこれらの医科大学のインターン，エクスターンの履歴を経なければフランス医学界で主導的立場に立つことはできないといわれている．別にパリ大学医学部があったが，これは通学生のための教育機関で，二次的な教育機関と見なされていてフランス医学界での地位は高くはなかった．もっともその後フランスの医学教育制度はかなり変わり，Laennec 病院(注 2)，Bichat（ビシャ）病院(注 3)などは，その後それぞれパリ第何番大学というように名称が変わっている．通学生のためであったパリ大学医学部も現在はその実情とともに名称も変わりルネ・デカルト大学という名称となった．その後もフランスでは医学教育制度の改革が続き，

（注）

（注 2）：Laennec 病院

本病院の名称はフランスの著名な医師であった Laennec, Rene. Théophile Hyacinthe（1781. 2. 17～1826. 8. 23）を記念して付けられた．Laennec はコレジュ・ド・フランスの教授を務め，聴診器の発明で一般に広く知られているが，肺結核，肺炎，胸膜炎，肺気腫，気胸などについての記載があることでも知られている．聴診器を用いた聴診について記した De l'auscultation という著書（1819 年発行）がある．

（注 3）：Bichat 病院

本病院の名称はフランスの医師 Bichat Marie François Xavier（1771. 11. 11.～1802. 7. 21）を記念したものである．Bichat は解剖学者及び生理学者で，パリで解剖学，実験生理学，外科学を講じたという．近代組織学および病理組織学の創始者と言われており，身体組織を 21 種に分類し，種々の疾病はすべて組織の病的変化に基づくものと考えたという．主要著書に Anatomie générale（1807 年発行）がある．

図 29-27　Laennec 病院正面玄関
比較的低層の建物で，正面に鉄製の門扉がみられ，この奥に病院の建物がある．左の建物は病院とは関係がない．すでに移転工事が始まっており，門は通行できない．

図 29-29　Cornet 教授とともに
著者の左の長身の方が Cornet 教授．

図 29-28　Laennec 病院，別の通用門（救急用）

1880 年代以降フランスでは医学生はまずパリ，ルネ・デカルト大学で基礎教育を受け，その後で前記の各病院でエクスターン，インターン過程に進むようである．しかし著者にはそれぞれの大学が現在フランスの医学界でどのような位置づけになっているか知識がなく，その詳細は紹介できない．しかしいずれにしても著者が訪れた頃の Laennec 病院，Bichat 病院などの医学界における地位は絶対的なものであった．このことはビシャ病院の Debray 教授が日本の学会に何回も講演に呼ばれ来日されていることからも明らかで，国際学会の役員，国内学会の学会会長などもこれらの病院の部長である教授から選ばれていた．それはともかく Laennec 病院はパリ市内の繁華街の一角にあって，有名な百貨店ボンマルシェの左側に位置している．**図 29-27** は同病院の正門で，周辺の建物に比べ病院の建物は低層であまり立派なものではない．**図 29-28** は，同病院の別の通用門で救急用入口となっている．入口上部に HOPITAL LAENNEC と彫り込まれているが，その下

にフランス共和国の標語である Liberté（自由），Égalite（平等），Fraternite（友愛）の 3 語が彫り込まれている（写真ではわかりにくい）．なかでも Égalite は中央に他の文字より大きく書かれているが，この病院が市立病院で，広く一般に開かれた施設であることを理念として表したものであろう．なお，フランス国旗の 3 色（青，白，赤）もこの 3 語を象徴したものといわれている．最近病院は移転するとのことで工事が始まっており，3 年ほど前に再訪したときは，すでに工事中で病院としては使われていなかった．この病院の消化器内科の主任が Cornet 教授であった．Cornet 教授は白髪の品の良い方で，もちろんフランス消化器病学界の重鎮の一人である．**図 29-29** で著者の向かって左に立っている長身の方が同教授である．軟性胃鏡を Schindler に習ったフランス人として，Schindler の教科書中に Moutier，Paul and Rene Chevallier の名前が掲載されているが，Cornet 教授もフランス国内で早くから胃鏡に手を着けた人として知られている．日本ではあまり著名でないが，消化器病医としてはフランス国内では Debray 教授より有名であると聞いたこともある．Cornet 教授にはフランスの 19 世紀の内視鏡の歴史について（L'endoscopia au XIXe Siècle），ルネ・デカルト大学医史学博物館館長の Clin 女史とともに分担執筆した著書[46]もある．

著者がこの病院に招かれたのは，Cornet 教授の意向でこの病院でも大腸内視鏡検査を始めたいということからであったが，実際には若い助手が担当として決められ，彼に直接 hand-to-hand で教えることとなって，毎日 6，7 例くらいずつ検査を担当した．詳しいことは忘れたが 10 日間～2 週間ばかりの滞在であったが，内視鏡室自体はあまり広いものではなかった．この助手はいかにもフランス人らしい陽気な如才ない人であったが，後にドイツ国境に近い都市の大学教授になったと聞いている．

2．Bichat 病院 Debray 教授

Debray 教授はフランスを代表する消化器病医として，あまりにも有名な人である．OMED にも最初から Honorary President として選ばれ，指名され，東京で行われた第 1 回国際内視鏡学会では来賓として参加されている．**図 29-30** は同病院第 2 内科の建物で内科学 2 と書かれた下に彼の名前が見える．内視鏡室は確か地下室だったと思う．やはり若い助手に毎日教えることとなった．ここでは 10 日前後の短い滞在であったが，担当外の助手が当時同施設で開発されたばかりの連続的に小腸生検ができる機器を紹介し説明してくれ，操作をさせてもらった．Debray 教授は気さくな人で，彼の自宅に呼ばれ，ご馳走になったが，奥様が感じの良い方で，当方がまったく知らない種々のチーズを説明しながら切ってくださり堪能させていただいた．自宅はフラットの中の一部であったが，海外旅行の折に収集された各地の民芸品が多数飾られ，そのいくつかを詳しく説明してくれた．

図 29-30　Bichat 病院第 2 内科の建物
内科学 2 の下に，Debray 教授の名前が見える．

図 29-31　Debray 教授の自宅バルコニーで
前列右が Debray 教授．

図 29-31 は Debray 教授の自宅バルコニーでのスナップで，図中前列著者の右が同教授である．

3．Lyon 大学 Lambert 教授

Lambert 教授とは今でも親交が続き，彼自身日本の DDW に際し Dr. Rey とともにほとんど毎回来日されている．2004 年には彼の肝煎りで日本側の見解を大いに取り入れた消化管表面型腫瘍の国際分類の作成に非常に骨を折っていただいた．この成果は「The Paris Endoscopic Classification of Superficial Neoplastic Lesions：Esophagus, Stomach amd Colon」として Gastrointestinal Endoscopy Vol. 58 (Suppl)：3～43, 2003 に発表されている．同氏の若いときの専門は膵臓病学で，著者が訪問したときはまだ若手の学者であったが，生化学的研究の広い研究室，大学内を詳しく案内してくれた．大腸内視鏡は彼の守備範囲外で，実際には外科の教授が担当し，この人に教えたが，著者に対する歓迎の食事会を Lambert 教授が催してくれ，Lyon 地方の珍しい郷土料理をご馳走になった思い出がある．**図 29-32** 中右端が若き日の同教授である．スケジュールの関係で，この大学には 1 日しか時間がとれなかったが，**図 29-33** は同大学病院の外科内視鏡室の入り口付近で，この奥が内視鏡室であった．

図 29-32　Lyon 大学病院にて
向かって右端の方が Lambert 教授.

図 29-33　Lyon 大学病院外科
内視鏡室の入り口

図 29-34　Reims の Hôpital de la Maison-Blanche, Université Blanche 病院玄関

4．Reims（ランス）の Hôpital de la Maison-Blanche, Université Blanche

当時の資料をなくしてしまったため教授の名前を思い出せない．2 日間だけの滞在だったように思う．この地方は土が白いことで有名で，病院の Maison-Blanche，大学の Université Blanche という名前もそれに由来している．**図 29-34** が同病院で，Reims 地区のセンター的な病院で大学の教育病院である．ここのノートルダム寺院が非常に有名であるが，慌て者がこれをパリのノートルダム寺院とよく誤解することが笑い話になっている．たしか仏文学の辰野 隆博士がランスのノートルダム寺院と書いた原稿を編集者に渡したところ，編集者がランスをフランスの



図 29-35　Brook General Hospital にて
Wyatt 博士とともに．

誤記に違いないと誤解して，辰野博士に無断で勝手にフランスのノートルダム寺院として発刊した図書があって，辰野博士が立腹されたという話を聞いたことがある．ここでは大腸ポリポーシスによる大腸全摘の症例の検査も行ったが，このような症例は初めてで勝手が違って戸惑った思い出がある．

5．イギリス Brook General Hospital の Wyatt 博士

この病院は市中病院で，大学との関係は知らない．あまり大きい病院ではなかったが，おそらくここがイギリスでの大腸ファイバースコープ検査を最初に行った病院であったに違いない．著者以外の日本人でイギリスで最初に大腸ファイバースコープを紹介したのは自分だと述べておられる方がいるが，彼らが実際にイギリスで大腸内視鏡検査を行ったのは著者よりずっと後のことである．

ここでは著者にとって初めての経験であった腸管気腫性嚢胞症の 1 例の検査を行った．当方がこの症例を非常に珍しがり，用意されていた X 線像に大変興味を示したので，Wyatt 博士がわざわざ X 線写真のコピーを作ってくれ土産に持たせてくれた．この写真は拙著『腸疾患の X 線診断』に引用させていただいた[47]．患者は同病院の看護婦のご主人と聞いており，Wyatt 博士が患者が病院の関係者なので，大事に扱ってほしいと繰り返し述べられ，どこの国でも同じような気配りをするものだと思った次第であった．**図 28-35** は同病院で Wyatt 博士とともに写したものである．

6．Edinburgh（エジンバラ）の Royal Infirmary

Infirmary は病院ないしは療養所の意味で実際には病院とほぼ同意義と考えてよく，エジンバラ大学の教育病院の一つである．ご存じのとおりイギリスの大学に

は医学部あるいは医科大学に付属病院はない．General Hospital あるいは Infirmary が実質的に付属病院の機能を果たしている．ここでは数日間の講習を行った．「大腸ファイバースコープを習いたい」と言ってきたのは，同院の内科の医師 Spearman であったが，検査に同席した外科の若い医師が実に不愉快な男で，Spearman が彼の無礼な態度を著者に繰り返し謝ったものの，これ以来スコットランドが大嫌いになった．

7．ドイツ Aachen の Luisen 病院 Krentz 教授

Aachen はドイツ西北部の小都市で，オランダ，ベルギーに国境を接し今ではドイツの辺境に当たるが，かつてはフランク王国の首府で，当時はヨーロッパの中心であった．ヨーロッパで一番熱いといわれる温泉が湧出し，保養地として知られるが，それでも温泉の温度は 70℃ちょっとにすぎない．今では競馬で有名な所である．

Luisen 病院はキリスト教系の病院で総ベッド数は 360 ベッドほどの中規模の病院で，ここには 1 カ月ほど滞在した．著者に大腸ファイバースコープを教えてほしいと手紙をよこしたのは内科の部長 Krentz であったが，彼は教授の肩書きをもち，プライベートのベッドもいくつかもっていた（**図 29-36** 中左端が Prof. Krentz，右端が助手の Dr. Koch）．滞在中，宿泊は Aachen 中央駅に近い Hotel Danmark という小ホテルを用意しておいてくれ，病院には徒歩数分位で便利な所であった．**図 29-37** は同病院の正面で，奥の建物が本館，左手が病棟で内視鏡室はこの建物の 1 階にあった．大腸ファイバースコープ検査は助手の Niels ともう一人の助手 Koch が担当者となったが，Niels が主になっていた．当時のファイバースコープ検査の前準備は著者がかつて発表したヒマシ油を前日飲ませ，当日はグリセリン浣腸を 2 回だけ行うという簡略法で行っていた（現在では前処置は随分簡単で負担の少ない方法になったが，大腸内視鏡を始めた当初は前処置が大変で，かなり後になっても洗腸を繰り返していた，それでもなかなか奇麗にはならなかった）．どこの国にも慌て者がいるようで，Niels に腸は奇麗になっているかと聞いたところ，彼は直腸と膣を間違え，膣内に直腸鏡を挿入し，こんなに奇麗になっていると自慢したが，著者が間違っていると注意してもしばらくは誤りに気づかなかった．若い患者で気の毒であった．Niels は気の良い男で「Aachen はオランダに近いから，オランダの最高峰を案内する」と夫妻で隣国のオランダにドライブに連れていってくれたが，それでも標高 200 m ほどがオランダでもっとも高いとのことであった．自宅に夕食に招かれ，当方はどんな豪華な夕食が出てくるかと期待していったものの，数切れのソーセージを主体にした簡素な夕食であった（**図 29-38**，Niels 一家）．後でこれがドイツ流のもてなし方だと人から聞いた．Niels はチェンバロをよくしたが，本格的な演奏は夜は音を出すと近隣で問題になるか



図 29-36　Aachen の Luisen 病院にて
左端：Krentz 教授，右端：助手の Koch 博士．

図 29-37　Aachen の Luisen 病院正門
奥の建物が本館，左手が病棟の一部．

図 29-38　助手の Niels 一家

らといって弾くことは遠慮した．ドイツでのアパート暮らしは近隣に気兼ねが多く，非常に気を遣わなくてはならないことを実感させられた．

Aachen から市内電車で 15 分ほどでオランダの Vaals という小さい町に通じる．町の東半分の一部が若干地名のスペルが違うがドイツ領で，電車の終点に国境検問所があった．国境といっても地続きで一本の通りの真ん中に鋲が打ってあるだけで，それが国境の標識でその両側がそれぞれの国に属していた．鋲の両側を左右の足で交互に歩き，オランダだドイツだと面白半分に歩き回ったが，海に囲まれた日本と違って珍しい経験であった．このような国境の町では第二次大戦中は住人はどのような生活を強いられたのであろうか？ ほとんど同じ町といってもよい狭い所でお互いに激しい憎悪の念をもって激しい殺し合いが続いていたのであ

ろうか？ それともこのような一つの町ともいえる所では戦争は別次元の出来事で住民同士はお互いに交流していたのだろうか？ いずれにしても当時のことを思うと同情を禁じえない．

Aachen は温泉地で，町中に飲泉所があるが，せっかく温泉地に来たのだからヨーロッパの温泉入浴を経験したいと，Kurhaus に行ってみた．大体は温泉プールで，それも非常にぬるいのに水着をつけて入るのがルールであるが，治療用の浴槽を試してみた．浴槽は普通のバスに近い形状のもので多少は広かったが，蛇口を捻ってお湯を入れきっちり温度を計って，何分間か入っているように指示され，何分かの後で時間がきたら再度来るからと係のおばさんは出て行ってしまった．あまりにもぬるいので，係員がいなくなったのを幸いに勝手に蛇口を捻って熱い湯を入れ多少とも温泉気分を味わってみた．もともと飲泉が療養の主体なので施設内に立派な飲泉所があるが，1 m^3 の大きさのガラスの立方体の中に，温泉成分を入れたガラス瓶が展示され，この温泉には，このような有効成分がこれだけ大量に含まれていると掲示されていた．このように成分が濃いのでゆっくり一口ずつ飲泉するようにと注意書きがあったが，当方がそれにかまわずかなり急いで飲んでいたので，隣にいた若いドイツ人が，ここに書いてあるようにゆっくり飲まないと効かないし危険だと注意してくれた．ドイツ人とは結構お節介な人種であると痛感した．

内視鏡の検査は午前中に大体済むので，午後は暇であった．そこでもっぱら午後は列車であちこち飛び回った．6 月～7 月という日の長い季節で，なかなか日は暮れないのでかなり遠走りしたものである．Köln との中間の Düren，Heimbach，さらに Köln，Bonn，Koblenz，Düsseldorf，そのほか近郊の小都市を中心に歩き回り，ライン河の両岸を通っている列車にはそれぞれ何回か乗り，それこそ駅ごとに途中下車して低い丘上の中世の城跡を楽しんだりした．隣国のベルギーも近いので，Oostende（オスタンド）などの海岸の町，そのほかの都市なども結構訪れたものである．当時はドイツ国内にはローカル線が結構多く，Düren，Bonn 間のローカル線，Düsseldorf，Aachen 間のオランダ国境沿いに迂回するローカル線などは，いまやすべて廃線になってしまったが，まだ蒸気機関車が諸所で走っていた頃である．鉄道好きの著者にとって廃線前のドイツのローカル線に乗れたのは楽しい思い出であった．

数年前ベルギーの Bruxelles（ブリュッセル）で学会があった際，時間を見つけて Aachen まで行って，Luisen 病院を訪ねてみた．病院の古い建物はすっかり壊され，近代的な建物にすべて建て替えられ一新していた．案内を乞うた受付けの女性に昔この病院に少しばかりいたと告げると，当時の人はもう誰もいないが，せっかく訪問してくれたのだから，院長，内科部長，外科部長などを呼ぶから病院の中をゆっくり見ていくように誘われたが，ブリュッセルから日帰りで来たた

図 29-39　Leiden 大学消化器内科の一部の医局員との市内遊覧
著者の向かって右，中央の女性が，同科の責任者 Kreuning 博士．アムステルダム市内運河周航の途中．

図 29-40　Leiden 大学病院本館
内視鏡室はこの建物の 2 階にある．

め時間の余裕もなく，好意を謝し，病院の構内を歩いただけで帰路についてしまった．

8．オランダ・Leiden（ライデン）大学 Kreuning 博士

この大学内科では，内科講座内の消化器部門主任の Kreuning 女史から若手の医師に指導を依頼された．Kreuning 女史は十二指腸炎の研究者で，この領域の単行本も出版している．配下に 10 名程度の男性医師がいたが，男勝りの気の強い女性らしく配下の医師らは彼女の前ではみなピリピリしていた．もっとも当方にはそのような気配はまったく見せず，細かいことに良く気のつく気の良い中年の

小母さんという感じの人であった．滞在中アムステルダム市内観光に幾人かの医局員と一緒に連れて行ってくれたが，**図 29-39** は運河観光の船乗り場でのスナップで，中央が Kreuning 女史である．顔を上向きにしてニシンの酢漬けを尻尾を持って食べるオランダ流のニシンの食べ方も教わって，さっそく真似をして食べてみたが，なかなか美味だと思ったものである．

Leiden 大学の付属病院 Akademische Ziekenhuis（**図 29-40**）は，Leiden 駅すぐ前の広い敷地を占めており，消化器科内視鏡室は，外来病棟，中央検査部の 2 階にあった．

Leiden は Siebolt が日本滞在から帰国後（彼はドイツ人ではあるが）住んでいた所で，それほど大きい町ではない．町外れには彼の名前，彼の日本人の妻女であった“お滝さん”の名前をとった“Siebolt Strasse（シーボルト通り）”，“Otakusa Strasse（お滝さん通り）”などがある．博物館には彼が日本から持ち帰った品々が多数あると聞いていたが，訪問したところ常設展示には Siebolt 関係のものはまったくなく，不定期に開催される特別展示のときだけ展示されるとのことで見ることはできなかった．また日本から持ち帰った植物が植えられた大学付属の植物園もあったが，あまり広いものではなかった．

滞在中は Leiden 市内ではなく，車で 20 分ほど離れた海岸の保養地 Katwijkaan Zee（Nordwijk だったかもしれない）に泊まって毎日車で迎えに来てもらっていたが，夏とはいえ北海の水は非常に冷たかった．暇を見つけて Amsterdam, Den Haag，Rotterdam, Haarlem などにも足を延ばしてみた．

図 29-41　当時のウィーン大学医学部第 1 内科
科別に各科の建物がある．1 階に内視鏡検査室がある．

図 29-42　ウィーン大学第 1 内科
Wewalka 教授

9．オーストリア，ウィーン大学医学部第 1 内科 Wewalka 教授

ウィーン大学第 1 内科には Visiting Prof. として招聘された．**図 29-41** は当時のウィーン大学医学部第 1 内科で，当時のウィーン大学医学部では内科，外科のそれぞれの講座など大きい科は，それぞれ独立した建物をもっており，この建物も第 1 内科だけのものであった．ここには 1 カ月近く滞在しただろうか．当時の第 1 内科の消化器部門責任者は講座内教授の Prof. Wewalka であった．**図 29-42** が Prof. Wewalka である．現在は同大学も機構の変更があって内科は細分され消化器部門は独立して，消化器内科となっている．近年の日本の大学と同様な傾向である．ここでは特定の担当者を決めずに，多くの医師に大腸ファイバースコープ検査のデモンストレーションを行い，指導を行った．また Prof. Wewalka の意向で，同内科の医師だけでなく，近郊の消化器を専攻する医師たちも多数検査の見学に呼ばれ，その人々を対象に大腸ファイバースコープ検査のデモンストレーションを行い，詳しく説明した．

10．ベルギーの諸大学

ベルギー消化器病学会のアレンジで，ベルギーの諸大学でも大腸ファイバースコープ臨床例のデモを行った．手始めはブリュッセル自由大学で Cremer（クレメール）教授の招きを受けて訪問した．しかしここで大腸内視鏡を実際に行うことになったのは内科ではなく，外科の Peters 部長であったが，彼は外科の長ではあったが教授の肩書きはもっていなかった．なおこの大学の自由（free）とは，普段われわれが日常的に使っているいわゆる自由の意味ではなく，宗教的な背景がないということで，これはドイツの Hamburg 自由（frei）大学なども同じと聞いている．

ベルギー国内では，さらに Gent, Namur, Liége Bruges などの大学病院，Charleroi 市立病院などを訪問した．いずれも短期間であった．不思議だったのは Namur などの大学では，オランダ語とフランス語を話す人々のために，同じ大学ながら病院自体がそれぞれの言語別にあることで，両者にはまったく交流がないとのことであった．同じ国の中で二つの言語圏での生活がまったく別であることに驚きを禁じえなかった．

Liége の病院では，X 線写真を見せられ，横行結腸に何か病変があるようだが，何かわからないから，是非ともファイバースコープで見てもらいたいということであったが，X 線フィルムの所見はどう見ても大腸癌で，欧米では大腸の疾患が多いはずなのにこんな所見が読み取れないのだろうかと訝しく思った．この症例は検査中苦痛を強く訴え，列席していた医師らのファイバースコープに対する印象はあまりよくはなかったようである．しかし検査では案の定大腸癌の所見が明らかで，生検を実施し，面目を施した．

11．諸外国での Professor の称号について

多くの外国を回ってみて，教授（Professor）の称号が国によってさまざまであるのに気がついた．これから海外に出かける方々も多いと思うので，わずかばかりであるが気づいたことを記載しておきたい．

1）ドイツ

この国では教授になるのは，非常に難しい，しかしまた非常にやさしいともいわれている．すでに多くの方がドイツの教授職について書いておられるので，ご存じの方も多いと思うが，改めて私の知っていることを披露してみる．

まず同じく教授といっても大きくいって 2 種類あることに留意する必要がある．非常に難しいという意味での Professor は日本でいう古い大学，まだ臓器別になる前のナンバー内科の責任者である Professor に近いと思えばよいと思う．非常に人数も少なく，1 大学に内科の教授はせいぜい 2，3 名しかいない．この職が従来われわれがもっている Professor のイメージに相当するだろう．

もう一つの非常にやさしいといわれる Professor は，大学に所属しているわけではなく，大学の講座の教授職が空いたときに，そのポストの採否に応募できる資格をもった人に与えられる称号である．われわれがよく知っているドイツの内視鏡の教授の多くは，この意味の Professor である．日本でいえば医学博士よりもう少し上のポスト（日本にはないが）に当たろうか？ 多くの公的病院，大きい私立病院の内科科長などは大抵この称号をもっている．

2）オーストリア

正規の教授以外に Extraordinarius Professor という職がある．非正規教授という意味であるが，ウィーン大学医学部第 1 内科では，約 90 名いるとのことであった．学内では助教授（准教授）の扱いとのことである．いずれにしてもこの人数では，有給者の大部分は Extraordinarius Professor なのであろう．大学を離れても Professor と呼ばれるらしく，市内の開業医の看板をみても，ほとんど Professor 誰それと書かれている．

3）イギリス

professor と呼ばれる人の数は非常に少ない．また reader という職がある．leader でなく reader である．原義は教授に代わって講義を読む人ということであろうか？ 地位的には助教授と同じと考えてよい．しかし最近の事情は知らない．最近ではアメリカの影響でアメリカのように多数の教授がいるようになったかもしれないが，詳細はわからない．

4）香　港

以前は教授の数は非常に少なく，香港中文大学では内科の教授は一人だけであった．また reader という肩書きの人もその下にもいた．しかし香港中文大学では，現在はアメリカの制度に近くなって，教授の肩書きをもつ人は非常に多くなって

いる．外科のなかでわれわれが身近に知っている人は皆教授である．したがって非常に若い方も professor と呼ばれている．

5）オーストラリア

以前にはシドニー大学でも，内科の教授は一人だけであった．reader もいた．ご存知のとおりオーストラリアの大学には，イギリスと同じく大学自体の付属病院はなく，公的な病院が臨床面を受け持ち，シドニー大学では 4 カ所の関連病院があった．病院内各科の上層部は consultant と呼ばれるが，大学の教授も病院内では consultant の一人である．シドニー大学の関連病院の Royal Prince Alfred 病院消化器科には consultant は 1 名であった．彼は Sir の称号をもっていた（Sir William Morrow）．呼ぶときは Sir William といって姓はいわない．オーストラリアもその後大学の数が増え，現在は制度が変わってアメリカ式に多くの教授がいるようになったかもしれない．

6）カナダ

カナダでは，大学で教育に携わる人は，皆 professor と呼ばれているようである．助手以上は皆 professor と思ってよい．それのみならず高校の教諭も professor と呼ばれている．カナダで教授職についていたという人は大学で給与をもらっていた人と考えればよいようである．このような意味の professor でなく，各科のトップである教授はどういう名称で区別しているのか，知識はない．

7）アメリカ

同国では教授の数は非常に多い．教授のなかにもいろいろ身分の違いがあるようで，定年のない終身教授もいれば，定年のある教授もあり，任期制の教授もいる．また大学ごとに制度がかなり違うようでもある．それはともかく教授の肩書きをもっている人は非常に多い．California（カリフォルニア）大学 Berkeley（バークレイ）校内科では professor の肩書きをもつ人は 100 名余りにものぼるようである．また clinical professor と呼ばれる人もいる．clinical professor は，開業医でその病院に患者を入院患者として送ることができる権限をもつ人で，その患者について学生を指導できる立場の人を指しており，これまた非常に数が多い．日本における古い国立大学の数の少ないナンバー講座の非常勤講師に近いと思えばよいであろう．アメリカの制度については多くの方が紹介されているので，それらを参照されたい．

8）若い方々への提言

最近多くの若い方々が，海外に呼ばれ ESD などの live demonstration に参加されておられる．いつも気になっていることは，このときの講師の肩書きのことである．日本では professor と呼ばれていないため，このような方の多くがしかるべき肩書きのない状況で参加されている．しかし大学の助教，助手の方々が，その肩書きで参加されると，海外の方には戸惑いがあるようである．

毎年行われている香港ライブでは，日本のそのような事情をよく知っておられるので，主催者は日本からの講師をすべて professor と呼び，紹介した印刷物にも，そのように記載されている．このほうが他国との釣り合いがとれ，わかりやすく，誤解も招かないと思っている．これから海外の live demonstration などに参加される機会のある若い方々は，いずれも十分な実力のある方々であり，かつ年齢的にも上のほうである．Professor として紹介され印刷文にも Professor と記載したほうが他国との関係で良いのではないかと思っている．

文　献

1）Niwa, H., Utsumi, Y., Nakamura, T., Yoshitoshi, Y.：Endoscopy of the colon. Proceedings of the First Congress of the International Society of Endoscopy. 425-431, 1966

2）丹羽寛文：内視鏡検査の限界とその対策―腸の内視鏡．Gastroenterol Endosc　7：403-408, 1965

3）吉利　和，織田敏次，内海　胖，丹羽寛文，吉谷和男，金子栄蔵，藤田健三，梅田典嗣，三輪　剛，後藤義隆，中村孝司，霞　朝雄，藤野雅之：腸管のファイバースコープ．Gastroenterol Endosc　8：154-155, 1966

4）丹羽寛文，内海　胖，金子栄蔵，中村孝司，藤野雅之，霞　朝雄，吉田　彰，松本正雄，吉利　和：大腸ファイバースコープの臨床．Gastroenterol Endosc　11：163-173, 1969

5）丹羽寛文，内海　胖，金子栄蔵，後藤義隆，中村孝司，霞　朝雄，吉田　彰，松本正雄，吉利　和：新しい大腸ファイバースコープについて．Gastroenterol Endosc　11：219, 1969

6）松永藤雄，田島　強，宇野千春，佐藤仁秀，前田栄昭，樋口健四郎，棟方昭博，深海正治，森　俊之，熊木勝美：新しい大腸ファイバースコープについて（第 2 報）．Gastroenterol Endosc　11：219, 1969

7）大柴三郎，渡辺　晃：腸の内視鏡．Gastroenterol Endosc　7：400-402, 1965

8）山形敞一，大柴三郎，渡辺　晃，奈良坂俊樹：腸の fiberscope に関する研究（第 2 報）．Gastroenterol Endosc　9：63-64, 1967

9）山形敞一，三浦清美，渡辺　晃，奈良坂俊樹：大腸ファイバースコープⅥ型の使用経験．Gastroenterol Endosc　11：219, 1969

10）Niwa, H., Fujino, M., Yoshitoshi, Y.：Colonic fiberscopy for routine practice, advances in gastrointestinal endoscopy (Proceedings of the 2nd Congress of International Society of Gastrointestinal Endoscopy, Rome, July). 549-555, Piccin. Med. Books, Padova Italia, 1972

11）丹羽寛文，中村孝司，三木一正：大腸ファイバースコープ光学系の検討―前方斜視 30°方式大腸ファイバースコープの試作．Gastroenterol Endosc　16：591-597, 1974

12）Niwa, H., Nakamura, T., Fujino, M.：Evaluation of various mechanisms in fibrecolonoscopy. Presented at 2nd Asian-Pacific Congress of Endoscopy. Singapore, May, 1976

13）丹羽寛文，木村正儀，三木一正，平山洋二，池田昌弘，張　景明，半井英夫：大腸ファイバースコープ機構の検討―本体の硬さ，屈撓性，弾性の影響について．Gastroenterol Endosc 22：1227-1232, 1980

14）丹羽寛文，木村正儀，三木一正，平山洋二，池田昌弘，張　景明，半井英夫：大腸ファイバースコープ光学系の検討―広視野角大腸ファイバースコープの試作．Gastroenterol Endosc 23：283-291, 1981

15）丹羽寛文：大腸ファイバースコープの改良．昭和 53 年度科学研究費補助金（試験研究 2）研究成果報告書．1-11，1979

16）Overholt, B.F., Pollard, H.M.：Cancer of the colon and rectum. Current procedure for detection and diagnosis. Cancer　20：445-450, 1967

17）Overholt, B. F.：Clinical experience with the fibersigmoidoscope. Gastrointest Endosc　15：27, 1968
18）Overholt, B. F.：Flexible fiberoptic sigmoidoscope. CA cancer J Clin　19：81-84, 1969
19）Niwa, H., Williams, C. B. ：History of Endoscopy in the Rectum and Colon（2nd ed.）. Waye, D. J., Rex, D. K., Williams, C. B.（eds.）：Colonoscopy Principle and Practice. 3-18, Willy-Blackwell, 2009
20）Torsoli, A., Arullani, P., Paoluzi, P.：Transintestinale Sondierung als Leitmethode für Kolonobiopsie, Endoskopie und intraluminale Studien, Fortschritte der Endoscopie. Band 1（2.Kongreß der Deutschen Gesellschaft für Endoscopie in Erlangen Feb. 1968）. S. 161, Schattauer, Stuttgart, New York, 1969
21）Torsoli, A., Arallani, P., Casale, C.：An application of transintestinal intubation to the study of the colon. Gut　8：192-194, 1967
22）Provenzale, L., Revignas, A.：Transanale Kolonoskopie mittels Fibroptik Bericht einer neuen Methode zur Untersuchung des gesamten Dickdarms, Fortschritte der Endoscopie. Band 1（2.Kongreß der Deutschen Gesellschaft für Endoscopie in Erlangen Feb. 1968）. S. 167, Schattauer, Stuttgart, New York, 1969
23）Lemire, S., Cocco, A.E. ：Visualization of the left colon with the fiberoptic gastroduodenoscope. Gastrointest Endosc　13：20-30, 1966
24）Deyhle, P., Demling, L.：Colonoscopy—technique, results, indication. Endoscopy　3：143, 1971
25）Arullani, P., Paoluzi, P., Capurso, L.：Endoscopy of the colon, Proceedings of the 1st Europian Congress of Digestive Endoscopy（Prague, July, 1968）. p.2, Karger, Basal, New York, 1969
26）平塚秀雄：腸紐誘導式結腸ファイバースコープの挿入法—とくに回盲部観察成績について．日消病誌　67：686-696，1970
27）牧石英樹，北野厚生，小林絢三：スライディングチューブを用いた新しい大腸ファイバースコープ挿入法の考案．Gastroenterol Endosc　14：95-101, 1972
28）丹羽寛文，三木一正，藤野雅之，平山洋二，池田昌弘，織田敏次：検査中の着脱を可能とした大腸 Sliding Tube の検討．Gastroenterol Endosc　20：498-444, 1978
29）Williams, B. P., Guy, C., Gills, D., et al.：Electronic three-dimentional imaging of intestinal endoscopy. Lancet　341：724-725, 1993
30）Saunders, B. P., Bell, G. D., Williams, C. B.：First clinical results with real time, electronic imager as an aid to colonoscopy. Gut　36：913-917, 1995
31）谷口　明：磁気による大腸内視鏡の腸管内位置の確認（1）内視鏡挿入形状システム；基礎的事項．臨牀消化器内科　16：153-157，2001
32）多田正大：磁気による大腸内視鏡の腸管内位置の確認（2）コロナビの臨床評価と挿入法の実際．臨牀消化器内科　16：159-166，2001
33）Lieberman, D. A., Weiss, D. G., Bond, J. H., Ahnen. D. J., Garewal, H., Chejec, G., for Veterans Affairs Cooperative Study Group 380：Use of colonoscopy to screen asymptomatic adults for colorectal cancer. N Engl J Med　343：162-168, 2000
34）Lieberman, D., A., Weiss, D. G., For Veterans Affairs Cooperative Study Group 380：One-time screening for colorectal cancer with combined fecal occult-blood testing and examination of the distal colon. N Engl J Med　345：555-560, 2001
35）Rozen, P., Winawer, S. J.：Report of the OMED Colorectal Cancer Screening Committee Meeting, New Orleans, 2004—in collaboration with the IDCA. Eur J Cancer Prev　13：461-464, 2004
36）Winawer, S., Fletcher, R., Rex, D., Bond, J., Burt, R., Ferrucci, J., Ganiats, T., Levin, T.,

Woolf, S., Johnson, D., Kirk, L., Litin, S., Simmang, C., and Summang, C., for the U. S. Multi-society task Force on colorectal cancer. Gastroenterology　124：544-560, 2003

37）Sung, J. Y., Chan, F. K. L., Leung, W. K., Wu, J. C. Y., Lau, J. Y. W., Ching, J., To, K. F., Lee, Y. T., Luk, Y. W., Kung, N. N. S., Kwock, S. P. Y., Li, M. K. W., Chung, S.：Screening for colorectal cancer in Chinese：comparison of fecal occult blood test, flexible sigmoidoscopy, and colonoscopy. Gastroenterology　124：608-614, 2003

38）Schoenfeld, P., Cash, B., Flood, A., Dobhan, R., Eastone, J., Coyle, W., Kikendall, J. W., Kim, H. M., Weiss, D. G., Emory, T., Schatzkin, A., Lieberman, D., for the CONCeRN Study Investigators. N Engl J Med　352：2061-2068, 2005

39）Ransohoff, D. F.：Colon cancer screening in 2005：status and challenges. Gastroenterology 128：1685-1695, 2005

40）Imperiale, T. F., Wagner, D., Lin, C. Y., Larkin, G. N., Rogge, J. D., Ransohoff, D. F.：Risk of advanced proximal neoplasms in asymptomatic adults according to the distal colorectal findings. N Engl J Med　343：169-174, 2000

41）Report of Japanese Society for Cancer of the Colon and Rectum：Multi-institutional registry of large bowel cancer in Japan, cases treated in 1995. 1-95, 2005

42）岡本　真，山地　裕，小俣政男：大腸癌検診における注腸造影検査と大腸内視鏡検査の比較．Gastroenterol Endosc　46（Suppl 2）：1807，2004

43）Vucelic, B., Rex, D., Pulanic, R., Pfefer, J., Hrstic, I., Levin, B., Halpern, Z., Arber, N. ：The aer-o-scope：proof of concept of a pneumaitc, skill-independet, self-propelling, self-navigating colonoscope. Gastroenterology　130：672-677, 2006

44）Arber, N. , Grinshpon, R. , Pfeffer, J. , Maor, L. , Rex, D. ：Proof-of-concept study of the Aer-O-scope™ omnidirectional colonoscopic viewing system in ex vivo and in vivo porcine models. Endoscopy　39：412-417, 2007

45）Rösch, T., Adler, A., Pohl, H., Wetterschureck, E., Koch, M., Wiedenmann, B., Hoepfbner, N.：A motor-driven single-use colonoscope controlled with a hand-held device：a feasibility study in volunteers. Gastrointest Endosc　67：1139-1146, 2008

46）Clin, M., Bonduelle, M., Cornet, A., Lefebvre, P., Léger, P., Pellerin, D., Ségal, A.：Le Corps Exploré. Musée D'Histoire de la Médecine, Académie Nationale de Chirurugie, Paris, 1997

47）丹羽寛文：腸疾患の X 線診断．p.394-396，中外医学社，東京，昭和 48（1973）

電子スコープ

第30章 電子スコープ

テレビジョンの歴史

周知のごとく電子スコープは，テレビジョンの原理で画像を電気信号として取り出しこれを処理して，モニター上に画像を構成して観察する内視鏡である．現在ではほとんどすべての内視鏡が，このシステムとなって広く用いられている．

このように電気を使って画像の伝達を行うという考えは，実用化はともかく，電気が実際に日常生活に使われるようになると当然出現した．

すでに第 13 章で述べた，1898 年に発表された Lange および Meltzing の胃カメラ開発を報じた論文中にも，「硬性胃鏡による検査が必要な患者ほどその実施が困難なことから，胃鏡を臨床的に有用な方法とするには，セレンあるいは何か光により電気を発生するものを利用した電気的な方法で胃内の像を目に伝えるような器具を作らないかぎり難しいが，これが不可能なため，胃カメラを開発した」と述べられている[1)~3)]．セレンは半導体の一種で，この当時すでに光に応じて電気を発生することがわかっていた．

テレビジョンという用語にはテレビ放送というイメージが強く，それを避けるため家庭用のテレビカメラ，VTR を中心としたテレビジョンシステムはビデオと呼ばれ，電子スコープもビデオエンドスコープと呼ばれるが，当然ながら電子スコープは一般放送用のテレビジョンの発展があって，初めて実用になったものである．**表 30-1** にこれまでのテレビジョン開発の歴史を示した．今日のテレビジョンの原理につながる考えはイギリスの Sawyer（ソウヤー）により 1877 年に発表されたが，これを具体的に実験で示したのが Nipkow（1884 年）で，ニポウ円板という円板を回して機械的に走査する機構を使ったものであった[(注 1),2)~4)]．

1900 年代のはじめには真空管が発明され，テレビジョンの研究も本格化し，1927（昭和 2）年に，高柳は撮影側にニポウ円板，受像側にブラウン管を用いて走査線 40 本，毎秒像数 14 枚のテレビジョンを成功させている．1933（昭和 8）年に至ってアメリカの Zworykin は，アイコノスコープと呼ぶ撮像管を発明し，

表 30-1　テレビジョン開発の歴史

1884（明治 17）年	Nipkow，ニポウ円板
1927（昭和　2）年	高柳，撮影側にニポウ円板，受像側にブラウン管による実験
1933（昭和　8）年	Zworykin，アイコノスコープ発明
1934（昭和　9）年	高柳，アイコノスコープでテレビ無線中継（走査線 100 本）
1936（昭和 11）年	イギリス，テレビ放送開始
1939（昭和 14）年	アメリカ，テレビ定時放送開始
1941（昭和 16）年	NTSC 方式の決定
1945（昭和 20）年	Rose，イメージオルシコン開発
1948（昭和 23）年	トランジスタの発明
1953（昭和 28）年	本邦，白黒テレビ放送開始
1960（昭和 35）年	本邦，カラーテレビ放送開始
1964（昭和 39）年	固体撮像素子（CCD）発表
1974（昭和 49）年	RCA 社，固体センサー（512×312 画素）開発
1980（昭和 55）年	NHK，高品位テレビ開発

〔文献 4)，5）による〕

翌 1934（昭和 9）年に，高柳はこれを用いて，走査線 100 本のテレビの無線中継に成功している．

1930～1950 年は真空管の時代で，1936（昭和 11）年には，イギリスでテレビ放送が開始され，テレビカメラにはアイコノスコープが用いられた．

1939（昭和 14）年には，アメリカでテレビの定時放送が開始され，1941（昭和 16）年には，日本並びにアメリカの現在の標準テレビジョン方式である NTSC 方式が決定されている．さらに 1945（昭和 20）年にアメリカの Rose は，はるかに感度の良いイメージオルシコンを開発し，鮮明度の優れた画像を得ることを可能とした．

1948（昭和 23）年には，トランジスタが発明され，1950～1970 年代はトランジスタの時代となって，1960 年代にはテレビジョン機器は急速にトランジスタ化され小型化，高性能のものとなった．本邦で白黒テレビ放送が開始されたのは 1953（昭和 28）年で，さらに 1960（昭和 35）年には，カラーテレビ放送が始まった[4)]．

1964（昭和 39）年に至って固体撮像素子〔電荷結合素子（charge coupled device；CCD)〕が発表され，1974（昭和 49）年には RCA 社より 512×312 画素の固体センサーが開発された．なお固体とは，真空管ではないという意味である[3)～5)]．

（注）

（注 1)：ニポウ（Nipkow）円板とは，穴をあけた円板を回転させることで，画面の走査を行う仕組みである．受像側にも同様なものを設け，両者を同期させて回転させ，受像側の円板の穴を通して光を当てれば機械的な方法ではあるが像が送れる．

当初のカラーテレビ放送はイメージオルシコン 3 本を用いて赤（R），緑（G），青（B）に対応させて使っていたが，その後撮像管はビジコン，サチコン，さらにプランビコン（フィリップス社）へと発展し，現在では完全に CCD に置き換わっている[2)~4)]．

内視鏡へのテレビの導入

内視鏡へのテレビの導入はファイバースコープ接眼部に撮像管を取り付け，目で覗く代わりに画像をテレビモニターに写したことに始まる．著者が試みたのは昭和 39（1964）年以降で，当初は日本コロムビア社，オリンパス社の協力を得て 3 本のビジコン撮像管を用いた同時方式で検討した[2),3),6)~8)]．当時の内視鏡は電球照明で暗くライトガイドがまだ応用できず，高輝度の光源を得るためにファイバースコープ先端の照明用電球を水冷方式として検討した．**図 30-1** がこの試作器でスコープ本体に冷却水循環のためのゴム管が接続されている．しかしそれでも光量が不足し，画像は小さく暗く，レンズ部に水漏れを生じ実用にはほど遠いものであった．

その後さらに日本ビクター社の協力を得て，1 本の 3 インチ・イメージオルシコン撮像管による面順次方式に改め，光源にライトガイド方式を採用し，昭和 43（1968）年 2 月に至ってほぼ実用に耐えるものが作製できた[2)~8)]．**図 30-2** がこの試作器で，スコープは直接テレビ撮像部に接続され，操作性はきわめて不良であった．次いでスコープと撮像部に接続ファイバー束を連結し，操作性は多少向上したものの，ライトガイドによる照明の関連から検討に用いたスコープは，当時すでにこの機構を取り入れていた食道ファイバースコープに限られた（**図 30-3**）[7)~9)]．**図 30-4** はこれによる噴門切除術後の残胃の像である．ブラウン管の画面では，



図 30-1　水冷式電球照明の同時式内視鏡テレビジョン試作器（丹羽）

図 30-2　面順次方式内視鏡テレビジョン試作器（丹羽）

図 30-3　接続ファイバーを連結した内視鏡テレビジョン試作器（丹羽）
操作性は非常に良くなった．

図 30-4　同器によるテレビジョン画像
噴門側胃部分切除術後例．

この図よりは良好ではあったものの，距離による明暗の差が著明に現れ，遠方のものは極度に暗く，また近すぎると色バランスが崩れた．

当時そのほかにも山形ら[10]，有森ら，千田ら[11]によるやはり面順次方式の内視鏡テレビジョン検討があり，また渡辺，池田ら[12]による同時方式の内視鏡テレビジョン検討もあった．千田らの検討は東芝社の協力によるものである．その後さらに池上通信社の同時方式機器の開発もあって，諸家により内視鏡像のテレビ画像化はいっそうの検討が進められ，昭和 52（1977）年 5 月の第 19 回日本消化器内視鏡学会総会時には第 1 回シネテレビ研究会が開催された．このときには草刈，奥田，二ツ木，藤田，有末，林，相馬，山田，田島らの報告があった[13]．いずれもファイバースコープの接眼部にテレビカメラを装着してのテレビ画像で，面順次方式より同時方式が多く，胃のみならず大腸，腹腔鏡などへの応用も検討され

図 30-5　内視鏡テレビカメラの変遷
左上：東芝 3 管式(約 30 kg), 左下：ソニー,
右下：オリンパス OTV（270 g）
〔文献 14）より〕

図 30-6　国内最初のオリンパス社の電子スコープ

ている．**図 30-5** はこのような内視鏡テレビカメラの変遷を示したもので，次第に小型化が進んでいる[14]．

このように諸家により内視鏡画像のテレビ化が検討され，実用化が進んだものの，この方式では，もちろん撮像管を直接胃の中に挿入することなどはまったくの夢であった．撮像部を胃の中に直接入れるには CCD の開発，その小型化まで待たなければならなかった．

CCD の開発，実用化，小型化に伴い CCD を組み込んだ電子スコープはアメリカにおいて開発が進められ，1983 年 5 月に Welch-Allyn 社より発表されるとともに，その使用成績が相次いで報告された[15)~19)]．著者ら[20),21)]もこれとは別個にオリンパス社と共同でその開発に当たってきたが，その後の進展は著しく現在国内ではオリンパス，富士フイルム，ペンタックス（HOYA）の各社から各種の電子スコープが市販され，今や海外製品を完全に駆逐し，世界の市場での普及も目覚ましい．**図 30-6** は，オリンパス社の最初の製品である．

電子スコープの原理は，テレビカメラとまったく同一で，今日電子機器の分野で世界をリードしているわが国で，電子スコープが最初に開発されず，まずアメリカで発表されたのは不思議であるが，これはすでにわが国ではファイバースコープの普及が著しく，メーカーの生産態勢もそれに適合したものとなっていたため，光学メーカー，電気メーカーとも，その開発に必ずしも意欲的でなかったことが関連したと思われる．

現在もっとも広く使われているのが，オリンパス社の面順次方式のスコープで，他社の製品も画像の構成方式自体はともかく，スコープ本体に関してはよく似ている．代表的な上部消化管用の器種としてはオリンパス社の GIF type XQ240,

表 30-2　上部消化管用電子スコープの各器種の仕様

	GIF type XQ240	GIF type Q240	GIF type XQ260	GIF type Q260	GIF type H260	GIF type H260Z	GIF type XP260N
	一般検査用	一般検査用	一般検査用	一般検査用	一般検査用	一般検査用	経鼻内視鏡
視野角	140°	140°	140°	140°	140°	wide 140° tele 75°	120°
	前方直視	前方直視	前方直視	前方直視	前方直視	前方直視	前方直視
アングル機構	up 210°　down 90° 左右 各 100°	up 210°　down 90° 左右 各 100°	up 210°　down 90° 左右 各 100°	up 210°　down 90° 左右 各 100°	up 210°　down 90° 左右 各 100°	up 210°　down 90° 左右 各 100°	up 210°　down 90° 左右 各 100°
先端部外径	9.0 mm	10.2 mm	9.0 mm	9.2 mm	9.8 mm	10.8 mm	5.0 mm
	面順次式	面順次式	面順次式	面順次式	面順次式 ハイビジョン仕様	面順次式 ハイビジョン仕様	面順次式
製作会社	オリンパス	オリンパス	オリンパス	オリンパス	オリンパス	オリンパス	オリンパス

	EG-590WR	EG-450WR5	EG-530N2	EG-2970K*	EG-1580K	EG-2931*
	一般検査用	一般検査用	経鼻内視鏡	一般検査用	経鼻内視鏡	
視野角	140°		120°		140°	
	前方直視	前方直視	前方直視			
観察深度	6～100 mm	5～100 mm	3～100 mm		4～100 mm	
先端部外径	9.6 mm	9.4 mm	5.9 mm		5.5 mm	
アングル機構	up 210°　down 90° 左右 各 100°	up 210°　down 90° 左右 各 100°	up 210°　down 90° 左右 各 100°		up 210°　down 120° 左右なし	
	同時式	同時式	同時式	同時式	同時式	面順次式
製作会社	富士フイルム	富士フイルム	富士フイルム	ペンタックス(HOYA)	ペンタックス(HOYA)	ペンタックス(HOYA)

*：要請したにもかかわらず資料提供なく詳細不明.

GIF type Q240 があった．先端部，軟性部の外径は XQ では 9.0 mm，Q では先端部 10.2 mm，軟性部 9.8 mm であった．光学性能は Q 系統が若干上回るが，ほかの仕様はほぼ同一である．光学系はともに視野角 140° の前方直視式で観察深度は 3〜100 mm で，up 210°，down 90°，左右各 100° のアングル作動ができ，上下左右アングルを同時にかけた場合，最大 240° の弯曲が可能であった．

その後さらに細径化され GIF type XQ260，GIF type Q260 が主体となり，光学系はともに視野角 140°，先端部，軟性部外径は前者で 9.0 mm，後者で 9.2 mm とかなり細くなった．アングル作動角は旧型と同一である．さらに現在ではハイビジョン，液晶モニターの発展を受け，これらの仕様の器種も出現している．

そのほか側視式スコープ，斜視型スコープ，処置用スコープ，拡大スコープ，さらに十二指腸用スコープ，大腸用スコープなど，ほぼファイバースコープ各器種に対応する器種並びに経鼻内視鏡も各社より市販されている．

各社の機器の主要機能はほぼ同様であるが，操作部のボタンの配置，その機能，アングルの固定方法などに若干の違いがある．上部消化管用電子スコープの各器種の仕様を**表 30-2** に示した．

電子スコープの理論と機器の発展

電子スコープとは，簡単にいえば先端に小型テレビカメラを内蔵した内視鏡である[2),3),6),20)〜24)]．**図 30-7** には電子スコープ先端部の構造を示した．第 21 章で述べたファイバースコープ先端とよく似ているが，対物レンズの後ろにファイバー端面でなく，CCD unit が設けられている．そのほかの構造はファイバースコープとほぼ同様である．

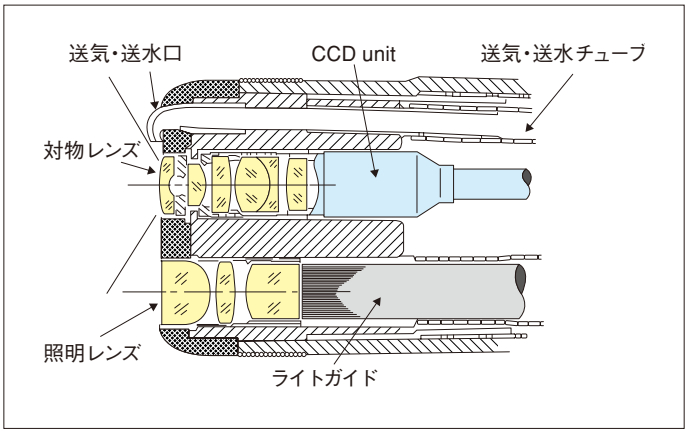

図 30-7　電子スコープ先端の内部構造
対物レンズのすぐ後方に CCD unit がある．接眼レンズによる像は CCD unit の表面に結像する．



図 30-8　インターライン・トランスファー方式の CCD
pixel 外に電荷を取り出す回路がある．

画像を電気信号として取り出すのは先端に組み込まれた CCD の働きによる．前述のごとく固体とは真空管ではないという意味である．CCD の表面には昆虫の複眼のごとく無数の区画が整然と配列されている．個々の区画を画素（pixel）と呼ぶ．pixel の構造は，透明で保護作用をもつ窒化シリコンの下にポリシリコンの層がある．この層はシリコンにリンを添加したもので，シリコンが 4 価，リンが 5 価のためガラスのように透明でありながら電気を通す．さらにこの下にシリコンの酸化膜を挟んで，P 型シリコンの層がある．P はポジティブの P で，シリコンに 3 価のボロンを混ぜてある．このため電気的にはプラスとなる．電圧をかけると，光の量に応じて電荷（電子と考えればよい）が個々の pixel にたまる．これを電気パルスにのせて順序よく取り出して画像を構成する．電荷結合とはこのように各 pixel にたまった電荷を順序正しく一連のものとして取り出すことを意味する[25]．個々の pixel から順序正しく電荷を取り出すために，インターライン・トランスファー，フレーム・トランスファー，ライン・トランスファーなどの方式がある．

インターライン・トランスファー方式は**図 30-8** のように pixel 外に電荷を取り出すための回路をもち，フレーム・トランスファー方式は個々の pixel の下にいったん電荷を転送する構造を備えている．インターライン・トランスファー方式では，素子内に転送回路があるため当然光を受けない部分があるが，フレーム・トランスファー方式では，素子の全面で光を受けるため光のロスはない．一方，面順次方式に用いられているライン・トランスファー方式は，回転フィルターの R，G，B 間の光の当たっていない時間を利用して，隣り合う pixel 間に電荷を転送して取り出す方式である．内視鏡メーカー各社によって転送方式に違いがあって，オリンパス社はライン転送，フジノンはフレーム転送といわれる．

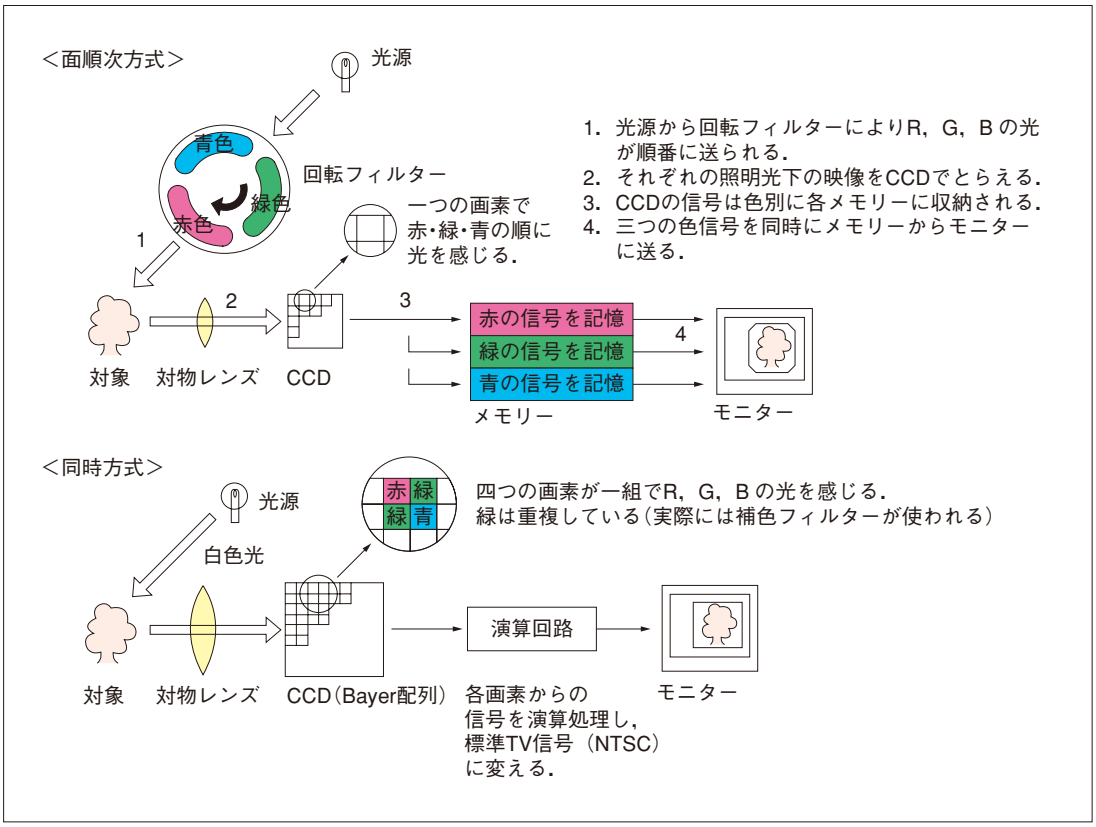

図 30-9　面順次方式と同時方式の原理概念図

モニター上に画像を構成するには，面順次方式と同時方式がある[21),22),26),27)]．

面順次方式は回転フィルターにより，CCD の同一画素に red（R），green（G），blue（B）の光を順次照射して映像信号を取り出し，それぞれをメモリーにいったん収納し，それを呼び出して画像を作る．一方，同時式では R，G，B 異なる三原色ごとに異なる画素が対応する．同時式では 4 個の画素が一組となって，それぞれに R，G，B に対する補色のフィルター（うち G に対応する二つは同一）が使用されている．製作上の問題並びに緑（G）がもっとも情報量が多いことから G が重複している．同時方式では面順次方式に比し画素数は多いが，色構成には輝度も関連し，画素数は単純に面順次方式の 3 倍とはならない．

図 30-9 は面順次方式並びに同時方式の原理概念図である．なお映像とは慣用的に動画の意味であるが，観察中必要に応じ静止画像を得ることも可能である．

面順次方式は画質の高さ，さらに画像処理・解析，赤外線の応用を含め，この方式でなければできないことも多く，電子スコープの特色を発揮するにはこの方式のほうが適している．しかし面順次方式ではフィルターの回転に基づく色ずれの問題があった．色ずれは，近接で動きの速いときに出現するが，現在の器種で

表 30-3　一般検査用機器としての発展（面順次方式）

1．解像度の向上
2．ラチチュードの拡大
3．色ずれの防止；動きのある対象の撮影
4．輪郭強調回路の組み込み
5．ポリペクトミー時の画像の乱れ対策
6．非可視光の応用可能
7．画像処理に適したビデオシグナル
8．特殊機能の機器との接続

〔文献 22)，23)，26) より〕

表 30-4　一般検査用機器としての発展（同時方式）

1．解像度の向上
2．ラチチュードの拡大；遠距離でも十分な明るさ
3．偽色発生の防止；対象の明るさと色が無関係
4．高速撮影が可能
5．ポリペクトミー時の画像乱れ対策
6．ファイバースコープ光源の使用可能
7．輪郭強調回路の組み込み
8．システムの小型化並びに若干低価格

〔文献 22)，23)，26) より〕

は，映像信号を 1 秒間に数枚のオーダーで，常時メモリーに記憶させ，撮影に際しもっとも色ずれの少ない画像を選び出すことが可能となった[24),28)]．さらに最近では送水時などに際してみられる泡などの着色も，色ずれの発生部を検出し，コンピュータで色ずれのないときの色を計算，除去する方法も実用化された[28)]．

また CCD のシールド並びにスコープ本体内の同軸ケーブルのシールド効果を向上させたことで，ポリペクトミー時の高周波電流による映像の乱れも防止できるようになった[28)]．

一方従来の同時式では画面の中で極端に明暗の差があると，色モアレの出現すなわち高い振動数の寄生信号が発生し相互に干渉して黄色，シアンなど原色あるいは補色が一部に出現することがあった．また電子スコープで使われる標準テレビ放送方式の NTSC 方式では輝度信号の上に色信号を乗せているため，一定の動作範囲を超えて光量がオーバーになると色偽信号の発生すなわち本来あるべき色が制限され緑が目立つ偽色の発生などの異常がみられた．しかし現在の器種では CCD の前面に適正な水晶フィルターを置き色モアレの発生を少なくすることが可能となり，また色偽信号に対しては，明るさを常時モニターする回路を組み込み，光量がオーバーのときは欠落した色を適宜補って偽色の発生はほぼ防止できるようになった[23),24),26),28)]．

このように電子スコープは登場以来，諸家の意見を取り入れ幾多の点で絶えず改良が加えられてきたが，現在一般検査用機器として，初期のものに比し大きく進展した点として，**表 30-3，4** に示すものが挙げられる[2),23),26)]．

なお日本の放送システムは NTSC 方式であって，画像信号は輝度信号と色信号から成り立っている[2),5)(注 2)]．画像を構成するには，この信号を基に 1/60 秒間に走査線を 1 本おきに粗く走査しフィールド像を得て，次いでその間を走査して別のフィールド像を得，この 2 枚のフィールド像からフレーム像を作っている．面順次方式は，基本的に RGB 方式であって，R，G，B ごとの輝度信号をそのまま送るが，R，G，B ごとの信号はそれぞれいったんメモリーに記憶され，R，G，



図 30-10　蛍光面の拡大像
赤(R)，緑(G)，青(B) の蛍光体が縦に並んでいる．

B 信号を同時に取り出しモニター上に画像を構成する．この際，画像は R，G，B ごとに異なる像を映すのではなく，やはりそれぞれ R，G，B 信号を処理して構成された 2 枚のフィールド像からフレーム像を作っている．閉鎖式の回路である電子スコープでは R，G，B 信号をそのまま送るほうが画質的には優れているが，R，G，B 信号を基に通常の放送と同じように輝度信号と色信号を作りコンポジット方式とすることが可能である．VTR に録画するには，コンポジット方式でなければならず，このため両方式が選択できるようになっている．

電子スコープのモニターには従来 14 型のシャドーマスク型のブラウン管が使われていた．シャドーマスクは蛍光面の内側約 10 mm の所に取り付けられた薄い金属板で，小さい穴が約 10 数万個あけられている．蛍光面には，20 インチテレビモニターで 800 本前後の縦縞状に蛍光ドットが並んでおり 14 型では，これより少ない．R，G，B 各電子銃からの電子ビームは，シャドーマスクの一つの穴に集中交差させ蛍光体に当てて発光させる[2)]．**図 30-10** は蛍光面の拡大像で赤（R），緑（G），青（B）の蛍光体が縦に並んでいる．

しばしば電子スコープの画素数が問題とされ，その増加が解像度の向上をもたらすといわれるが，モニターの性能以上には望めない．NTSC 方式では走査線の数は 525 本であるが，画面を順序よく映すための垂直帰線消去期間と，内視鏡像以外の表示のため，実際に内視鏡像の表示に使われるのは 380 本くらいの走査線が相当する．モニターの性能は縦方向は走査線の数，横方向は蛍光ドットの数に

（注）

（注 2）：NTSC 方式：RGB 信号から輝度信号と色差信号を作る．輝度信号（Y 信号）は明るさの情報であり，R-Y，B-Y という色差信号を加工して，I，Q 信号を作り，この信号を色情報として Y 信号に加算する．I 信号はオレンジからシアン，Q 信号は緑から紫の間で変化する．

$Y = 0.3R + 0.59G + 0.11B$

$I = 0.74(R-Y) - 0.27(B-Y)$

$Q = 0.48(R-Y) + 0.41(B-Y)$

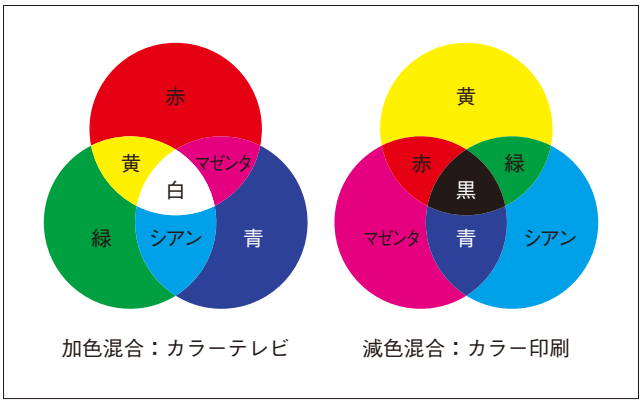

図 30-11　加色混合と減色混合
テレビジョンでは加色混合で発色させる．

規定される．画素数は 38 万程度がもっとも有効とされるが，従来のスコープでは 10 万前後であった．最近やっと 40 万画素を売り物にするスコープも作られ，モニターの水準に達するものが作られるようになった．

カラーテレビでは，加色混合といって，赤，緑，青，の 3 原色の混合ですべての色が表わせる（**図 30-11**）．たとえば赤（R）と緑（G）で黄色となり緑（G）と青（B）でシアン，全部が混ざれば白となる．もちろんただ色を混ぜただけでは中間色の表現はできない．細かい色調の表示にはそれぞれに応じた一定比率の混合が必要である．なお加色混合では色を重ねることで明るさは上昇することが加色混合の名前の由来である．画像をヒトの目と同じ感度にするには，得られた電気信号の出力電圧を R 30%，G 59%，B 11%の割合で合成する必要があって，これが輝度信号となる．一方カラー印刷は減色混合といってマゼンタ，シアン，黄の 3 原色の混合ですべての色が表わせ，全部を混ぜれば黒となる[2),20)～22)]．減色混合では色を重ねることで明るさは低下し，暗くなる．このためカラー印刷の発色は減色混合と呼ばれるわけである．

輪郭強調と色相・彩度・コントラスト変換

ヒトの目は輝度の変化のある所では，その変化を強調して感じるが，電気的な操作では電気信号は崩れてくる．これをヒトの目が認識するようにこの変化のある所を電気的に強調する方法が輪郭強調で[29)]，最近の電子スコープには，このための回路が組み込まれており，同時方式では輝度全体，面順次方式では輝度全体あるいは R，G，B それぞれに対応した輝度の変化を選別して強調できる．病変の性状によって R，G，B 各成分の比率，輝度変化が異なるので，それぞれに輪郭強調を行うことで病変の細かい所見を明らかにできる[29)～31)]．現在の機器では，

これらをいっそう発展させた適応型輪郭強調手法が用いられている[28]．これについては後述する．

さらに特殊なものとして，色相，彩度，コントラスト変換が応用されてきた[2),30),31)]．

色には色相，彩度，明度（コントラスト）という 3 要素がある．色相とは，赤，青，緑などの色合いであり，彩度とはその強弱の度合である．また明度（コントラスト）とは明るさの程度である．電子スコープではこれらの要素を任意に変換でき，色相変換では基準となる色を設定し，その色に近いわずかの色の差を拡大し，色の違いを誇張して表せる．彩度変換では色としての鮮やかさの差を拡大して表示できる．さらにコントラスト変換では本来の明るさの差を拡大，あるいは縮小して表示できる．しかしこのような処理は，まずヒトの目が変化のある部分を識別することが必要で，そのうえでこの処理を行っている．すなわち変化のある部を装置自体が識別し強調しているわけではない．今後の課題として機器自体がこのような変化を識別し自動診断への道が開けることが期待される．

画像処理，画像解析

電子スコープの特長として画像処理，画像解析がある．画像処理，画像解析は，見にくいものを認識しやすくする，あるいは画像の特長を抽出する技術で，前述の輪郭強調も広義の画像処理の一つで前処理という範疇に入る[29]．電子スコープが導入されて間もなくの頃は，画像処理，画像解析が非常に期待され，いくつかの試みがあったが，その後 2，3 を除いてはあまり大きい進展がなく現在若干足踏み状態にあるといわざるをえない．

IHb 色彩強調

このようななかで今試みられている新しい方法に IHb（ヘモグロビンインデックス）色彩強調がある．IHb 色彩強調は，血液量に相関する色調の変化を強調するもので，わずかの発赤を明らかにできる．酸化ヘモグロビンと還元型ヘモグロビンは波長 570，805 nm で吸光度が同じであり，これに対応した 2 枚のフィルターを用いることで，Hb 量を相対値として表せる[2),26)]．

Hb 量の濃度分布を相対値として，Hb 量が多いほど赤に近くなるよう偽色表示することが可能で，これを発展させ画面全体の平均値を基準として，Hb の多い部位を，その量に応じて周辺より赤く，少ないところを白くする方法が IHb 色彩強調処理である（**図 30-12**）．血液量と相関する色調の変化のみを強調することで通常観察では見逃されやすいわずかの発赤が明らかとなって，潰瘍辺縁の発赤，再生上皮の状況の把握が容易となる[26),28)]（**図 30-13**）．

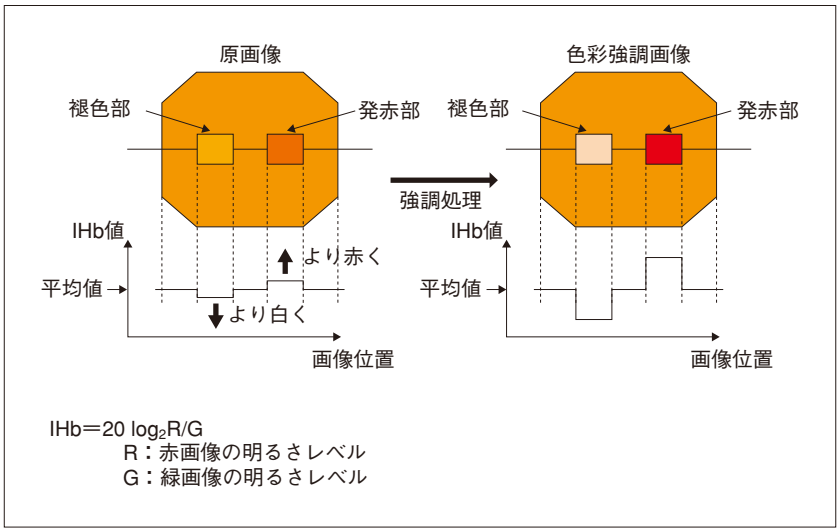

図 30-12　IHb 色彩強調処理

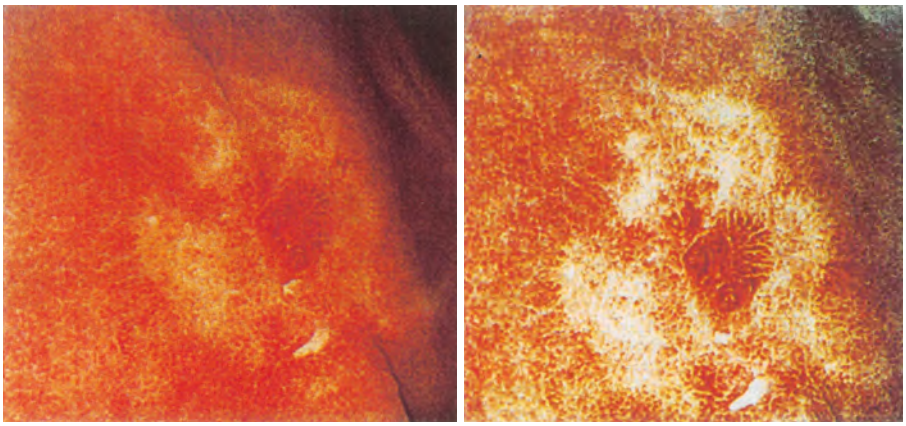

図 30-13　IHb 色彩強調処理
a：原画像，b：色彩強調画像

適応型構造強調処理

また前述の輪郭強調をさらに発展させたものに適応型構造強調処理がある．

ヒトの視覚のコントラスト検出能力は中程度の細かさの模様に高く，微細な模様に対しては徐々に低下する．このため微細な模様の観察には，画像上の細かい変動，あるいは輪郭に対応する成分の多い高周波成分の振幅を大きくすると効果があるが，ここにはノイズ成分も多く，必要以外の帯域の振幅は抑制する必要がある．このような処理方法が周波数帯域強調で，これをいっそう発展させたもの



図 30-14　適応型 IHb 色彩強調処理と構造強調処理の効果

が，適応型構造強調処理である．適応型構造強調処理は微細な模様あるいは輪郭を構成する成分を多く有する周波数帯域の RGB 空間におけるデータ分布を画像ごとに調べ，その振幅の方向を統計的に算出し，この方向に沿って強調処理を行い，ノイズに対しては抑制効果の強いフィルター処理を行うもので，病変の微細構造がもっとも鮮明となるよう個々の画像に固有の直交関数を作り，作用させることから適応型と呼ばれている[2),28)]．強調する周波数帯域と強調程度により効果は異なるが，現在は拡大内視鏡により粘膜表面の微細構造パターンを観察した場合に良好な結果となるよう経験的に決められ，個々の画像に最適な値の組み合わせを任意に設定できる[2),28)]．これにより構造異常の強調，疑似カラー表示が動画で可能となり，適正距離の画像，色調変化の乏しい画像に対しては輪郭強調効果，近接・拡大撮影画像では微細模様の強調効果，血管透見像ではそのパターンの強調効果が得られる[28)]（**図 30-14**）．

計測と立体視

フィラメントを鉗子口から挿入し対象に当てて撮影し画像を 2 値化して微細構造を表わすことで，細かい計測が行える．

またスコープ先端にフードを装着し，観察対象に密着させ，あらかじめ入力したスケール画像との比較でも計測が可能である．

通常の内視鏡像は単眼像であるが，われわれは対象の影，テキスチャー（一様な模様と考えればよい）の一様性のかたより，さらに動きなどからかなり正確に立体形状を把握している．これとは別に，すでに立体胃カメラで行われていたごとく二つの CCD を並べて配置し，視差のある像を左右の目に別々に認識されるようにすれば立体視が得られ，これを基に計測も可能である．

しかし単眼視であっても，移動した 2 枚の図から，計算は膨大になるが，立体形状の計測は可能である（東大工学部 出口）．

さらに時系列の異なる画像を得て，計算で対応点を求めることで，相対的立体形状の正確な把握が可能である（藤田）．連続画像が多ければ多いほど，また凹凸の変化が強ければ強いほど精度の高い相対値表示の画像が得られる．

さらに光切断法の内視鏡への応用が千葉大工学部を中心に試みられた[32]．体外実験の段階であるが，イメージガイドにレーザーのスリット光を投射し対象に投影すると，光の分散はイメージガイドの分解能で規定される．対象を移動させると，レンズとの距離が変わり，スリット光も移動し，あらかじめ計測した基礎データをもとに，対象との距離，換言すれば立体構造の計測が行える．実験段階では 0.2 mm の精度が得られている[23),28]．

なお現在腹腔鏡で試みられている立体視として硬性鏡に二つの CCD を並べて配置し，二つの画像を交互にモニターに表示し，それに連動してシャッターを開閉する眼鏡で左右の目に別々の画像を見て立体像を得る方式がある．しかしシャッターの開閉の代わりに左右の目の眼前に液晶ディスプレイを装着し，視差のある画像をそれぞれに表示することで，観察対象の 3 次元表示が可能である（HMD；head mounted display）[28]．この方法は消化管内視鏡にもステレオスコープが導入されれば応用できる方法である．

ファイリング

電子スコープの画像は元来アナログであるが，デジタル画像として記録することが可能である．現在デジタル方式は大きく進歩し，検索速度も 1 秒程度となり，実用段階では問題なく，LAN（ local area network），WAN（wide area network）などへの接続を考えると，今後は当然デジタル方式が主流となる[2),23]．

デジタル画像ファイルシステムでは，1/2 可逆圧縮で光ディスク 1 枚に内視鏡像を約 3,600 枚，同じく 1/10 圧縮で 18,000 枚記録できる．圧縮率が低ければ画質は良く，圧縮率を上げれば画質は低下するが，内視鏡に適した圧縮方法の模索が続けられている[26),28]．

厚生労働省による医用画像情報の電子保存に関する共通規格では，安全性，再現性，共通利用性の 3 項目が挙げられており，共通規格としてアイザックベース，ダイコムベースの二つが適用されている．

世界的にも用語や画像に関する標準化の動きがあって，内視鏡用語に関しては ESGE（ヨーロッパ消化器内視鏡学会）主導の minimal standard terminology，画像ファイルフォーマットとしては ASGE（アメリカ消化器内視鏡学会）主導のダイコムに標準化されようとしている．

デジタル化保存画像の応用としては，画像情報の交換が挙げられ，関連病院間で各種文書とともに画像データの交換，オンラインでの同一症例の検討会の開催も可能となった．またこれを利用して画像を取り込んだ診断レポートの作成も可能となっている．

IDTV，EDTV（クリアビジョン）

電子スコープの性能をいっそう向上させるため種々の方法が模索され，テレビジョン画像の精細度を上げるため IDTV，EDTV（クリアビジョン）なども検討されてきた[33]．

走査に当たって通常のテレビジョンシステムで行われている飛び越し走査でなく，すべての走査線を順次に走査して画像を得るノンインターレース方式では，画面のちらつきは生じない．現行の NTSC 方式でも飛び越し走査の走査線の間を前後の走査線から補完してノンインターレース方式にすることが試みられている．

プログレッシブ走査 p がこのノンインターレース方式である[33]．またハイビジョン[34]もノンインターライン方式で，一般的には走査線 1,125 本が基準になっており，縦方向の画素数は 650 以上である．現在の一般用ハイビジョンのテレビモニターでは画面表示の縦横比は 16：9 であるが，内視鏡にもハイビジョンが導入されるようになって内視鏡表示には横長画面の中央部のみを用いた 4：3 表示が用いられている．

現在すでに使われているハイビジョン仕様の機器については表 30-2 のとおりである．

液晶ディスプレイ

現在モニターとして広く使われているのは，陰極線管ブラウン管で，応答性が良く大視野角で斜め方向からも見えるが，大型にすればするほど大きく重く，大きい奥行きとなって，狭い内視鏡室では取り扱いが難しい．

これに反し液晶ディスプレイは大画面としても奥行きを狭くすることが可能である．液晶モニターは軽い，消費電力が少ない，ちらつきがないなどの利点をもつ一方，液晶自体は発光せず，画面の明るさはバックライトに依存し，画面が暗い，応答性が遅い，斜め方向からは見にくいという欠点があった．しかし最近の機器ではこれらの点はかなり改良され[35)～37)]，最近の内視鏡では液晶モニターが広く使われるようになってきた．

液晶パネルには単純マトリックス駆動，アクティブマトリックス駆動があって，それぞれ多様な種類があるが，カラー液晶に使われるのは，アクティブマトリッ

クス駆動で，個々の画素に電気的なスイッチが付いた構造で，スイッチの役目を薄型トランジスター（TFT）が行い，個々の画素を独立して同時に動かすことが可能である[35)～37)]．

液晶物質には透過する光の偏光面を捩る特性があって，光は振れた分子の間隙を進む．液晶パネルでは，個々の画素ごとに液晶を挟んで 2 枚の偏光板が偏光の方向が直角になるように配列されており，遠位の偏光板によって偏光となった光は，電圧をかけないときは近位の偏光板を通過できるが，電圧をかけると液晶分子の並び方が変わり，偏光は近位の偏光板を通過できなくなる．このコントロールを TFT が行っている．液晶パネルでは，このような構造が無数にあるわけである[35)～37)]．

液晶ディスプレイの表面を拡大してみると R，G，B のカラーフィルターが整然と並び，三つのカラードットが一組で 1 ドットすなわち 1 画素を形成している．なお液晶モニター上に見える映像は，フィルター自体が光るわけではなく，パネルの裏から照明された光を，このカラーフィルターを通して見ることになる．

前述したように従来の電子スコープのモニターは，CRT（ブラウン管）が主体であったが，ハイビジョン対応の電子スコープでは，液晶モニターが使われ，ハイビジョン仕様でない従来のスコープでも液晶ディスプレイの使用が可能である．今後液晶モニターはさらに発展し，より性能の優れたものが内視鏡の世界に取り入れられていくと考えているが，すでに液晶モニターは新しい内視鏡器機システムには全面的に取り入れられている．また将来はプラズマテレビ・モニターも一般民生用の発展を受けて内視鏡の世界に登場してくる可能性があるとも思っている．しかしプラズマテレビは構造が簡単で応答性が良く明るいという特長があるが，消費電力が大きく，小型化が難しいという難点も指摘されている．内視鏡に取り入れられるのは，これらの問題点が解決してからであろう．

投射型テレビ

投射型テレビは，学会発表，多人数でのカンファランスなどに用いられるが，一般臨床の場でも今後使われると考えている．

1．アイドホール

投射型テレビとして昭和 40 年代の初期にごく一部の施設でアイドホール（フィリップス社）が使われたことがある．もちろん内視鏡テレビとしてではなく，一般民生用としての用途であったが，非常に高価な大型な装置であった．アイドホールの反射鏡の凹面には油の膜があって，これに電子銃で電圧をかけると，画像に応じて油の面に歪みが生じる．画像をバーミラーを通して反射鏡に投影すると，

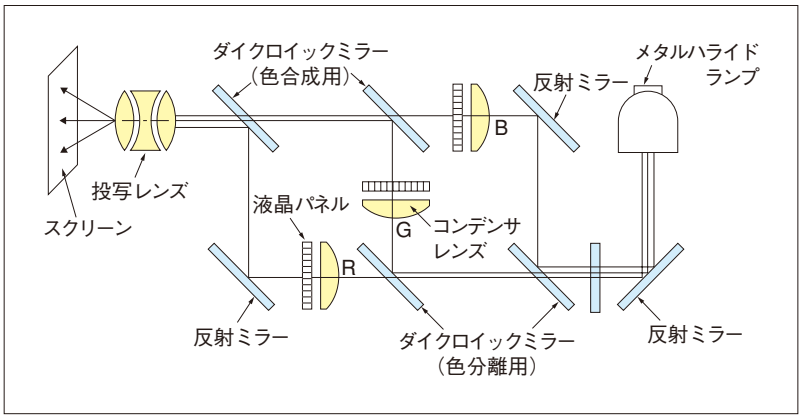

図 30-15　3 枚式液晶プロジェクターの構造

油面の歪みに応じて反射光が異なるので，この反射光を投影すればテレビ画像が得られる．しかし大光量を得るのに光源にアーク灯を使用しなければならず，結局この装置は普及しないまま終わってしまった．

2．TFT アクティブマトリックス方式投射型液晶プロジェクター

最近ではアモルファスシリコン薄膜トランジスタ（TFT）を使った小型の 3 枚式 TFT アクティブマトリックス方式投射型液晶ビデオプロジェクターが広く使われている[2),35),36)]．

その構造は**図 30-15** のとおりで，ブラウン管の代わりに高輝度の光源と液晶パネルを使って投影する．色分離用並びに色合成用のダイクロイックミラーと反射ミラーが使われ，液晶画面を大きく映し出す．R，G，B のカラードットを並べたのでは画面が粗く混色も不完全なため R，G，B を分担する 3 枚の液晶パネルを用い，R，G，B の光を投影してスクリーン上で重ね合わせて画像を作る．ブラウン管と違って，液晶パネルでは合成した画面を 1 個のレンズで投影するのが特徴である．

3．単板式投射型液晶テレビ

さらに最近もっと簡略化した単板式投射型液晶テレビが用いられるようになった．これは 1 枚の液晶パネルと 3 枚のダイクロイックミラーを組み合わせた方式で，光源からの白色光は，特定波長の光のみを反射する 3 枚のダイクロイックミラーによって，R，G，B に分かれ，液晶パネルに投射される．液晶パネルを通過した光はフレネルレンズを通って，その前面にある投射レンズによりスクリーンに投影される[37)]．ダイクロイックミラーはカラーフィルターより明るいが，解像度を上げにくい．あまり解像度を上げなくてもよい大きさであれば単板式のほう

が有利である．

文　献

1）Lange, F., Meltzing：Die Photographie des Mageninnern. München Med Wochenschr　445：1585-1588, 1898
2）丹羽寛文：消化管内視鏡の歴史（初版）．p.49-55，日本メディカルセンター，東京，1997
3）丹羽寛文：電子スコープの発展．Gastroenterol Endosc　50：323-348，2008
4）飯野徹雄，井口洋夫，上田誠也，江沢　洋，川那部浩哉，滝　保夫，豊島久真男，星野芳郎：テレビジョン．科学の事典　第3版．p.842-852，岩波書店，東京，1985
5）原田益水：テレビジョン技術のすべて．p.176-183，電波新聞社，2002
6）丹羽寛文，宮原　透，小山　洋，永尾重昭，金沢雅弘，川口　淳，小林正彦，岩下悦郎，岩井淳浩，福島義隆，池川和哉，徳永徹二，中瀬　要：ファイバースコープ光源による同時式電子スコープの開発．臨牀消化器内科　5：733-739，1990
7）丹羽寛文：生検用ファイバースコープの改良並びにカラーテレビジョンおよび高周波電流の生検への応用. Gastroenterol Endosc　10：315, 1968（同題. 日消病誌　66：503-504, 1969）
8）丹羽寛文，内海　胖，金子栄蔵，後藤義隆，中村孝司，藤野雅之，霞　朝雄，吉田　彰，松本正雄，織田敏次，吉利　和：内視鏡カラーテレビの開発（第1報）．日消病誌　66：98，1969
9）丹羽寛文，金子栄蔵，中村孝司，後藤義隆，藤野雅之，霞　朝雄，吉田　彰，松本正雄，内海　胖, 吉利　和：内視鏡カラー・テレビジョン. Gastroenterol Endosc　11：72-75, 1969
10）山形敞一，三浦清美：テレビジョンの応用．Gastroenterol Endosc　6：142-145，1964
11）千田信行，乾　久朗，神前五郎，奥田　茂，三枝達明，森井　健，佐野元哉，岩井喜典，的崎　健，細井清夫：カラーテレビジョン内視鏡による早期胃癌診断の試み．Gastroenterol Endosc　9：225-226，1967
12）池田茂人，崎田隆夫，畔柳　茂，小黒八七郎，多賀須幸男，福富久之，竹内　正，三輪剛，藤田健三，熊谷博彰，大塚幸雄，乾　純和，竹沢久武，吉森正喜，谷　礼夫：内視鏡テレビジョンの検討―第1報．Gastroenterol Endosc　11：211-212，1969
13）第1回シネテレビ研究会（昭和52年）記録．第19回日本消化器内視鏡学会総会に併催．Gastroenterol Endosc　19：1019-1029，1977
14）林　貴雄：胃内シネ撮影から電子内視鏡，そして未来へ．大塚薬報，No. 395，p.47-52，1986
15）Sivak, M. V. Jr., Fleischer, D. E.：Colonoscopy with a video-endoscope：Preliminary experience. Gastrointest Endosc　30：1-5, 1984
16）Classen, M., Phillip, J.：Electronic endoscopy of the gastrointestinal tract. Initial experience with a new type of endoscope that has no fiberoptic bundle for imaging. Endoscopy　16：16-19, 1984
17）Matek, W., Lux, G., Reinemann, J. F., Demling, I.：Initial experience with the new electronic endoscope. Endoscopy　16：20-21, 1984
18）竹本忠良：電子内視鏡（Electronic Endoscopy）．胃と腸　20：316，1985
19）清水誠治，多田正大，清田啓介，小林正夫，藤本荘太郎，中島正継，川井啓市：ビデオ内視鏡（Wave システム）の使用経験．Gastroenterol Endosc　27：1813-1821，1985
20）丹羽寛文，三木一正，平山洋二，木村正儀，張　景明，星野恵津夫，黄　士哲，岡博：電子スコープの開発とその臨床応用．臨牀消化器内科　1：117-126，1986
21）丹羽寛文：消化管電子内視鏡．日内会誌　79：1295-1299，1990
22）丹羽寛文：電子スコープ．新内科学体系　年刊版，87-B．p.39-50，中山書店，東京，1987
23）丹羽寛文：内視鏡学の近未来像．Gastroenterol Endosc　35：1779-1790，1993
24）Niwa, H., Kawaguchi, A., Miyahara, T., Koyama, H.：Clinical use of new video-endoscopes

(EVIS 100 and 200). Endoscopy　24：187-238, 1992
25）野口康夫：新しい電子の眼 CCD．読売新聞社，東京，1985
26）丹羽寛文：電子内視鏡の進歩．消化器内視鏡の進歩　37：20-26，1990
27）Niwa, H., Kimura, M.：Clinical applications of the electronic endoscope in colonoscopy. Takemoto, T., Kawai, K.（eds.）：Topics of Digestive Endoscopy. p.25-32, Excerpta Medica, 1987
28）丹羽寛文：最近の消化器内視鏡の進歩―機械をふくめて．日内会誌　84：1334-1337，1995
29）土居利光，宮原　透，金沢雅弘，渡辺圭三，川口　淳，力武幹司，岩下悦郎，林　琢也，竹原正信，野村　勉，小林正彦，足立洋祐，三浦かおる，永尾重昭，丹羽寛文：電子スコープにおける輪郭強調の診断的意義―R. G. B 別個の輪郭強調の意義について．Gastroenterol Endosc　30：1887-1897，1988
30）木本賀之，土居利光，川口　淳，東納重隆，鈴木孝治，岩田雅史，武井一雄，杉本恵一，永尾重昭，宮原　透，丹羽寛文：電子内視鏡におけるリアルタイム色相・彩度強調コントラスト変換処理の有用性．Gastroenterol Endosc　31：1193-1203，1989
31）土居利光，木本賀之，宮原　透，永尾重昭，渡辺圭三，金沢雅弘，川口　淳，小林正彦，林　琢也，岩下悦郎，野村　勉，東納重隆，丹羽寛文：輪郭強調，色相変換の原理と診断的意義．臨牀消化器内科　4：703-709，1989
32）羽石秀昭，加藤知孝，三宅洋一：光切断法による内視鏡立体計測．画像電子学会誌　24：508-514，1995
33）リックニューメディア研究会：テレビ新世代 EDTV クリアビジョン全解剖．リック，東京，1988
34）NHK：ハイビジョン．日本放送出版協会，東京，1988
35）加藤英彦：液晶ディスプレイの技術動向．NEC 技報　44：3-10，1991
36）TFT カラー液晶とはどういうものか．Oh! PC　10：3-10，1992
37）白鳥　敬：図解でわかる「液晶」のしくみ．p.30-130，ぱる出版，東京，2004

色素内視鏡検査

第３１章　色素内視鏡検査

色素内視鏡検査とは

色素内視鏡検査は，通常の内視鏡検査で把握できる以上に，より微細，鮮明，かつ詳細に粘膜表面性状を捉えうる検査法である．さらにそれに加えて，現在の内視鏡では見えない，あるいは判明しない機能的な面をめぐっても，そのあるものは内視鏡所見として可視化することも可能となっている．

色素内視鏡検査法として従来もっともポピュラーであったのは青色系色素液の撒布により粘膜面の凹凸を強調するコントラスト法であった．とくに本法は，通常の内視鏡検査に際し必要に応じて引き続き簡単に実施でき，非常に身近な検査法となってきた．さらにその他の色素内視鏡検査として食道表在癌の診断にルゴール法の応用も広く行われ，さらに特殊な病変が特定の色素を吸収することから，別の色素を用いた反応法なども実用化されてきた．

その一方で最近 NBI（Narrow Band Imaging）をはじめとする，新しい画像処理法が実用化され，これらでは色素法と同様な効果を得ることも可能となって，色素法の価値をめぐって改めて見直しが検討される機運になっている．しかし色素法は簡単に，手軽に実施できるばかりでなく，決定的な診断根拠も容易に得られるので，他の画像強調処理法が今後いっそう発展しても，色素法の優位は動かないと思われる．

他領域での色素法の導入

このように消化管領域では，色素法はいまや必要欠くべからざる検査法となっているが，他領域でも色素法は消化管領域よりも早くから実施されてきた．たとえばルゴール法は，すでに 1933 年に子宮頸癌の診断に Schiller's test として発表[1),2)]されており，このほうが消化管への応用（1971 年）よりはるかに早い．

婦人科領域での色素法の発展には，コルポスコープによる拡大観察が非常に関

連している．コルポスコープは Hamburg（ハンブルク）の Hinselmann により開発されたもので，彼は 1924 年にそれまでの裸眼による頸癌の診断に飽き足らず，両眼で立体視拡大観察ができるようライツ社の双眼立体顕微鏡に光源を付け，各方向への可動性をはかってスタンドに装着し，細かい視度調整ができるコルポスコープを開発し，臨床例に応用し，翌 1925 年に発表している[2]．この方法では子宮膣部の 3.5〜30 倍までの拡大像が得られる．また色素ではないが子宮膣部の粘液を凝固除去するために，1925 年に酢酸が応用され，この方法では粘液が凝固されるとともに，細胞蛋白に対する作用から異常な上皮が染色されることも見出されている[2]．さらに Hinselmann は Schiller によって提唱されたヨード液を頸癌の診断に用いる Schiller's test のコルポスコープへの応用も始めている[2),3]．このあたりが，色素撒布法，拡大観察を内視鏡に応用したもっとも早い時期の研究といえよう．

しかしコルポスコープは，ドイツではともかく，他の国ではほとんど顧みられず，他のヨーロッパ諸国での普及は，1960 年代になってからである[2]．

なお婦人科領域では，1963 年に Richart[3]による子宮頸癌の診断にトルイジンブルーを応用した研究があり，耳鼻科領域でもこの頃より色素液の応用が検討され始めている．

なお色素法とは別物であるが，Hübner（1926 年）[4]は彼の硬性胃鏡の観察に対物レンズの近くに緑のフィルター，接眼レンズの近くに青のフィルターを設け，生体での赤の強い状況を補正し，より自然な色調に見えるようにして検査を行った（第 9 章「硬性胃鏡の発展」参照）が，同様なことがすでに膀胱鏡でも行われていたという．また Kraatz は 1939 年に緑のフィルターを用い，上皮下の血管像が黒く見えることから，子宮膣部病変の観察に有用なことを報告している．このような特殊な試みは，いずれも画像強調観察法の嚆矢と見なすべきものであろう．

消化管領域への色素の応用とその発展

消化管領域への色素の応用は昭和 40（1965）年に著者が手術用立体顕微鏡並びに特殊な直腸鏡を用いて行った直腸の立体拡大観察にトルイジンブルーを応用し発表したのを嚆矢とする（第 34 章「拡大内視鏡」参照）[5)〜7)]．しかしそのほかにも対物レンズを粘膜面に密着させ粘膜表面を超拡大観察する体腔顕微鏡に，ポンタミンスカイブルーあるいはトルイジンブルーを応用した方法が山形・三浦[8]により行われている．しかしこれは通常の内視鏡検査とは意味も方法もまったく異なる．

一方胃ファイバースコープでの観察に，色素を応用したのは，津田らにより昭和 41（1966）年の第 4 回日本内視鏡学会秋期大会において，「特殊な方法による

胃微細病変の観察（特に色素剤撒布法について）」という演題名で青色系色素を胃粘膜面に撒布し発表したのが最初である[9]．この研究はその後さらに検討が加えられ[10]，原著として昭和 42（1967）年に発表されている[11]．しかし内視鏡検査とは別に，胃の手術時にコンゴーレッド液を撒布し切除範囲を決定する方法などは，かなり古くから行われていた．

津田らの胃ファイバースコープでの色素法の発表後，色素撒布法は急速に一般化したが[11)〜15]，井田ら[15]は昭和 47（1972）年に色素撒布法実施の前処置としてあらかじめ蛋白分解酵素剤を投与し，胃粘膜表面の粘液を分解して色素剤の撒布効果がいっそう強調されることを見出し，色素法はさらにいっそうの発展，普及を見ることとなった．もっとも粘液除去は胃炎の詳細な検討に際し，胃小区，胃小窩の状況を明らかにするには不可欠であるが，凹凸を際立たせる通常の目的には，粘液除去を行わずにそのまま色素液を撒布しても，早期胃癌の皺襞の細かい状況などを把握することは可能で，多くの場合前処置を行わずとも十分目的を達することができる．

さらに色素撒布法のみならず井田ら[15),16]によりメチレンブルー，トルイジンブルーを用いた生体染色法が開発され，この方法は鈴木ら[13),14]の色素着色法へと発展し，1970 年代には色素内視鏡検査はその全盛期を迎えることとなった[12),14]．色素法は，さらに木村[18]，竜田[19),20]，鈴木[17]らによりコンゴーレッドを用いて胃腺境界を明らかにする反応法へと発展した．コンゴーレッド法は酸分泌刺激下での胃酸分泌機能を内視鏡下に観察する方法で，コンゴーレッドを用いた腺境界，萎縮境界をめぐる研究はよく知られており，萎縮境界を正確に識別するには，この方法が不可欠となっている（**図 31-1**）．またこれを利用して胃癌の診断，病変範囲の判定などにも応用されている．しかしコンゴーレッド法は未分化癌，陥凹型胃癌では病変は酸分泌機能の欠損部として観察できるが，分化型胃癌，隆起型胃癌では，病変位置が萎縮性胃炎の領域内にあって本法単独ではその広がりを診断することはできない[19]．

また色素法をめぐる一連の研究から，胃粘膜の腸上皮化生がメチレンブルーで着色され，この病変の存在，分布が明らかになることが実証され，腸粘膜も染色されることが明らかとなった[17),19),23),24]．この着色はこれら上皮の吸収機能によって，色素が上皮細胞内に取り込まれるためであることが証明された．

色素撒布法，今ではコントラスト法と呼ばれるが，本法では色素液が粘膜面の凹部に溜まるため粘膜表面の凹凸，皺襞の状態などが強調される（**図 31-2〜4**）が，生体染色法，色素着色法では，これら上皮のもつ機能を内視鏡観察下に明らかにすることが可能で[25]，さらに腸上皮の消化吸収機能までも判別できる．このため特定の色素あるいは脂肪などを投与し，腸上皮の吸収状況を検討することが可能で[26〜28]，この方法は負荷内視鏡検査と呼ばれている．

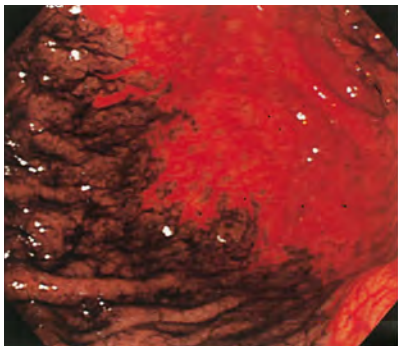

図 31-1　コンゴーレッド法
胃液分泌域は青く染まる．
（大阪府立成人病センター 石原立博士提供）

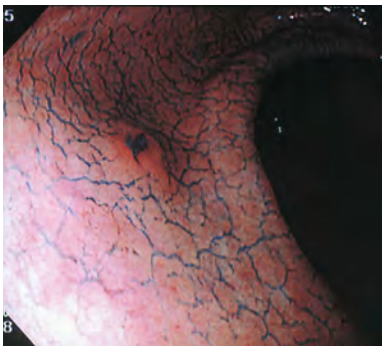

図 31-2　コントラスト法
びらんと正常胃粘膜．胃小区が明らか．

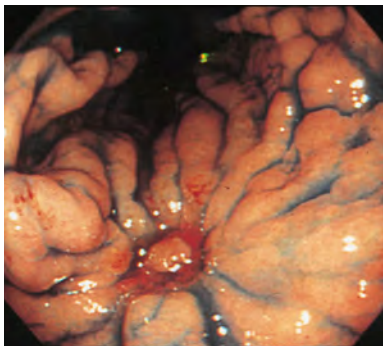

図 31-3　コントラスト法
胃潰瘍．皺襞集中，その性状が明らか．

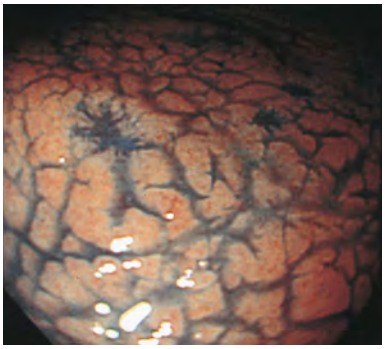

図 31-4　コントラスト法
胃小区とびらん．

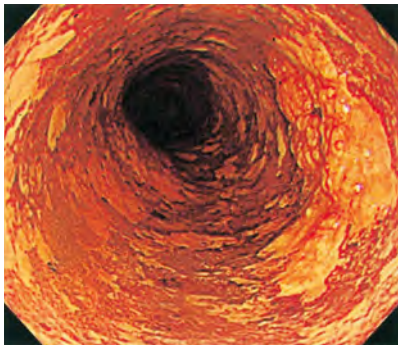

図 31-5　ヨード染色
不染帯がみられる．
（東大 藤城光弘准教授提供）

ルゴール法は現在食道の検査に広く用いられているが，そもそもは前述したごとく Schiller's test として子宮頸癌の診断に用いられた方法である[1]．消化管領域では 1971 年に Brodmerkel[29]が食道内視鏡検査に応用したのが最初である．その後本邦でも赤坂ら[30]，吉田ら[31),32]により研究が進められ，食道炎，食道表在癌の診断に広く応用されるようになった．ルゴール法は食道粘膜にヨード液を撒布し，正常粘膜には含まれているグリコーゲンを含まない粘膜の不染部を検出し，この部が腫瘍と密接な関係があることから腫瘍部を見出すもので（**図 31-5**），とくに食道表在癌の診断，粘膜癌の診断に重要な手技となっている[30)~32]．早期食道癌は，本症の治療手技として食道 ESD（endoscopic submucosal dissection）が普及したのを受けて，ますますその早い段階での診断が重要となっている．さらにルゴール法，トルイジンブルー染色を同時に行う二重着色法[32]が現在行われるようになっている．

色素法にはそのほかにも粘液法[33]，蛍光色素法[34)~38]，ブリリアントブルー[39]，

クリスタルバイオレット[40]，インドシアニングリーン，ピオクタニン[41),42]などを用いる検査法も使われている．

このように色素法は，これまで各種のものが開発され，臨床応用されてきたが，前述のごとくNBIをはじめとする画像強調処理法の出現以来，強調操作のあるものは，色素法に代わる可能性もありうる状況になってきた．今後この面の研究がいっそう進み，両者の違い，特徴，使い分けなどの検討がいっそう進むことが期待されている．

色素内視鏡検査の分類

以上述べたごとく，1970年代後半から，色素法は急速に普及し，数多くの研究発表をみるとともに，使用される色素の種類も多種多様になり，その投与方法，検査法の名称などにかなりの混乱が生じるようになった．これらを整理し，より的確な色素法を確立する必要から，日本消化器内視鏡学会内に附置研究会として川井，竹本，井田を世話人とする「色素内視鏡研究会」が設けられ，種々の面から検討が進められた．その結果この研究会での討議をもとに1978年に色素内視鏡検査の分類が作られた[43]．**表31-1**中a)～e）まで各法として示されたのがその分類である．この分類は内視鏡検査に際し色素剤を投与したことで生じた現象

表31-1　色素内視鏡検査の分類

a）コントラスト法（色素撒布法）
色素液のたまり現象を応用して消化管内面の凹凸を強調するもので形態観察を目的とする方法．
例）インジゴカルミン・コントラスト法
使用色素；インジゴカルミン，エバンスブルー，ブリリアントブルーなど

b）染色法
色素液の浸潤ないし吸収による生体組織の染色を観察することを目的とする方法．
例）メチレンブルー染色法
使用色素；メチレンブルー，トルイジンブルー，クリスタルバイオレットなど

c）色素反応法
色素がある特定の環境内で特異的に反応することを応用する方法．
例）コンゴーレッド法
使用色素；コンゴーレッド，クリスタルバイオレット，フェノールレッド，ヨード（ルゴール）など

d）蛍光内視鏡検査
使用色素；フルオレスチン，アクリジンオレンジ，リボフラビンなど

e）その他
例）粘液染色法
使用色素；アズールAなど

〔文献43）を改変〕

をもとに分類したもので，個々の色素名で分けたものではなかった．しかしこの表には便宜上各方法それぞれの下方に例として個々の色素名を記した従来からの名称も示してある．なおこの分類では一つの手技名称のもとに同様な目的で使われる各種の色素が当然含まれるので，これらの色素名も表中各方法の下方に使用色素として記してある．

表中 a）のコントラスト法は，従来一般に色素剤撒布法，現在でもこのように呼ばれることが多い方法である．本法は色素液を凹部に貯留させ，粘膜表面の凹凸を強調するが，この分類では色素撒布法に代えてコントラスト法とされることとなった．したがってどのような色素を使ったにしても，その目的が粘膜表面の凹凸を強調するものであれば，すべてコントラスト法の範疇に入ることになる．もし色素の名称を付与する必要があれば，インジゴカルミン・コントラスト法というように，方法の名称の前に色素名を付与すればよいと決められた．そのため表 31-1 には，使用色素として，代表的な色素名も付記してある．

表中 b）の染色法とは，色素液の組織内への浸潤あるいは吸収による生体組織の染色状況を見ることを目的とし特定の細胞，組織が色素を取り込み着色することを観察する方法である．また c）の色素反応法は，付着した色素液が，その部位で化学変化を起こし，色素の色調が変わることを診断に応用するもので，この範疇にはコンゴーレッド，クリスタルバイオレット，フェノールレッドなどが利用され，胃粘膜の胃酸分泌域を判定するのに使われる．またルゴール液（ヨード）はグリコーゲンと反応すると褐色を呈するが，正常食道粘膜の扁平上皮の有棘層内にはグリコーゲンが大量に含まれている．したがってルゴール液を撒布すれば正常扁平上皮は褐色に染まるが，潰瘍による組織欠損部，食道癌部，異型上皮などはグリコーゲンを含まないため着色しない．この現象をこれら疾患の診断に利用する方法である．

以上がこの分類の概略であるが，現実問題として，コントラスト法と色素反応法の両現象が同時に生じる手技もある．たとえばクリスタルバイオレットを用いた検査法である．また 1 種類でなく，同時に 2 種類の色素を用いるたとえばルゴールとトルイジンブルーによる二重着色法のようなものもある．これらを，どのように分類するか，これらを含め新たな観点からの分類の改定も当然必要なところであろう．

現在使用される代表的な色素剤

色素法に使われる色素は当然無害なものでなければならない．無害なことが証明された色素を規定にのっとり使用する必要がある．

1．コントラスト法

初期にはエバンスブルー，メチレンブルーも用いられたが，現在ではインジゴカルミンが汎用されている．コントラスト法に使われる色素は，まず粘膜自体の色調とよく対比した色調であって，しかも粘膜表面で色調が変化したり，吸収されることのないことが求められる．

2．染 色 法

現在主としてメチレンブルーとトルイジンブルーが使われる．色調としてメチレンブルーは青色であり，トルイジンブルーは紫色調が強い．メチレンブルーは胃粘膜，腸粘膜の染色によく使われ，トルイジンブルーは白色調のより強い食道に使用されることが多い．これらの色素液は一般に腸粘膜より容易に吸収され，腎から排泄される．このため尿が青染されるので，投与前に被検者にあらかじめ告げておく必要がある．なお大量投与での副作用も報告されている．

3．色素反応法

コンゴーレッド，ルゴールがこの目的に使われる．コンゴーレッドは pH 指示薬として用いられるが，内視鏡検査では胃酸分泌領域の認識，同定に使われる．

ルゴールは食道表在癌の存在診断，癌浸潤範囲の決定に不可欠な色素剤である．ルゴールはヨード過敏症の症例には使用できないといわれていたが，鈴木[24]によれば消化管内への撒布では，あまり問題にはならないといわれる．ルゴール液の撒布では，検査後に強い不快感を訴える例が多く，強い疼痛を訴える例もあるので注意を要する．検査終了後には胃内に貯留したルゴール液を速やかに完全に吸引排除することが必要である．

文　献

1）Schiller, W.：Early diagnosis of carcinoma of the cervix. Surg Gynecol Obstet　56：210-222, 1933
2）O'Dowd, M. J., Philipp, E. E.：The History of Obstetrics and Gynaecology. p.550-553, The Partherson Pub. Group, New York, London, 1994
3）Richart, R. M.：A clinical staining test for the in vivo delineation of dysplasia and carcinoma in situ. Am J Obstet Gynecol　86：703-712, 1963
4）Hübner, A.：Ein neues Führungsgastroscope. Münch Med Wochenschr Nr　48：2027-2028, 1926
5）丹羽寛文：腸の内視鏡．Gastroenterol Endosc　7：402-408，1965
6）丹羽寛文：直腸立体拡大観察と色素法―炎症性腸疾患について．臨牀消化器内科　7：275-282，1992
7）丹羽寛文：消化管内視鏡の歴史（初版）．p.15-16，日本メディカルセンター，東京，1997
8）山形敞一，三浦清美：最近に於ける内視鏡の進歩―ことに消化器内視鏡の進歩について．消化器病の臨床　3：564-575，1961
9）津田康彦，青木誠孝，金井武彦，長坂哲夫，内藤聖二，山川邦夫：特殊な方法による胃微

細病変の観察（特に色素撒布法について）．Gastroenterol Endosc　8：412-413，1967
10）津田康彦：色素散布法による胃病変の内視鏡学的観察．Gastroenterol Endosc　9：189-196，1967
11）青木誠孝：胃潰瘍並びに胃潰瘍瘢痕の内視鏡学的研究―色素剤撒布法による胃直視下診断を中心に．Gastroenterol Endosc　10：202-217，1968
12）丹羽寛文：色素法，拡大観察の導入まで．丹羽寛文，井田和徳 編：色素・拡大内視鏡の最前線．p.21-24，日本メディカルセンター，東京，1998
13）鈴木　茂：色素内視鏡―その開発から発展まで．Gastroenterol Endosc　50：3441-3445，2008
14）鈴木　茂：色素内視鏡の発展．丹羽寛文，井田和徳 編：色素・拡大内視鏡の最前線．p.25-32，日本メディカルセンター，東京，1998
15）井田和徳，川井啓市，郡　大裕，三崎文夫，酉家　進，中島正継，橋本睦弘，宮岡孝幸：胃内視鏡検査における色素撒布法の応用―第 1 報―基礎的研究．Gastroenterol Endosc　14：671-679，1972
16）井田和徳，川井啓市，郡　大裕，三崎文夫，酉家　進，中島正継，橋本睦弘，宮岡孝幸：胃内視鏡検査における色素散布法の応用―第 6 報―胃粘膜ことに腸上皮化生の生体染色．Gastroenterol Endosc　15：671-679，1973
17）鈴木　茂，鈴木博孝，山田和毅，後町浩二，山下克子，遠藤光夫，竹本忠良：コンゴーロート法による胃噴門側変色境界の内視鏡的，病理組織学的検討．Gastroenterol Endosc　14：70-77，1972
18）Kimura, K., Takemoto, T.：An endoscopic recognition of the atrophic border and its significance in chronic gastritis. Endoscopy　1：87-97, 1969
19）竜田正晴：酸分泌機能から見た胃上部胃炎の研究．日消誌　69：459-473，1972
20）千田信行，乾　久朗，奥田　茂，三枝達明，森井　健，辻井　勉，長谷川精一，谷口春生，伊藤忠雄，明渡　均：pH 指示薬による胃酸分泌の内視鏡的研究．日消誌　63：693，1966
21）鈴木　茂，鈴木博孝，竹本忠良：早期胃癌の内視鏡的着色法．胃と腸　8：87，1973
22）Okuda, S., Saegusa, T., Ito, T., et al.：An endoscopic method to investigate the gastric acid secretion. The Proceedings of the 1st Congress of the International Society of Endoscopy. p.221, Tokyo, 1966
23）鈴木　茂，鈴木博孝，竹本忠良，他：腸上皮化性をめぐる諸問題（Ⅱ）腸上皮化生の内視鏡診断．東女医大誌　45：565-572，1975
24）鈴木　茂，小野邦良，川田彰得，他：胃内視鏡的色素着色法の研究．Gastroenterol Endosc　15：681-688，1973
25）田中三千雄，丸山正隆，竹本忠良，鈴木　茂，鈴木博孝，吉井隆博：十二指腸内視鏡検査におけるメチレンブルー着色法の応用．Gastroenterol Endosc　16：169-176，1974
26）田中三千雄：消化吸収に関する内視鏡学的研究．Gastroenterol Endosc　18：711-720，1976
27）鈴木　茂，田中三千雄，橋本忠美，他：内視鏡を応用した消化吸収機能検査．臨床成人病　7：685-692，1977
28）竹本忠良，永井規敬，大井　至，他：食事負荷と内視鏡検査．胃と腸　10：962，1975
29）Brodmerkel, G. T. Jr.：Schiller's test, an aid in esophagoscopic diagnosis. Gastroenterology　60：813, 1971
30）赤坂裕三，奥田順一，井田和徳，酉家　進，西野輔翼，木本邦彦：食道ルゴール法の基礎と臨床的応用について―染色機序の検討及び食道癌診断に関する試みについて．Gastroenterol Endosc　18：84-91，1974
31）吉田　操：色素内視鏡検査法を用いた食道病変の微細観察に関する研究．Gastroenterol Endosc　23：1691，1981
32）吉田　操，林　恒男，鈴木　茂，他：食道粘膜二重着色法を用いた食道病変の微細観察―

トルイジンブルー・ヨード二重着色法の研究．胃と腸　11：359-365，1976
33）平松紘一，飛松良和，房本英之，益沢　学，鎌田武信：生体染色による胃 mucous barrier の内視鏡による検討．Gastroenterol Endosc　17：516-531，1975
34）金子榮藏：胃癌の早期診断に関する臨床的ならびに実験的研究―紫外線撮影を中心として．Gastroenterol Endosc　5：266-283，1963
35）三輪　剛：胃疾患の経過に関する研究―胃カメラを中心とした長期経過観察および補助診断法について．Gastroenterol Endosc　7：263-283，1965
36）勝屋弘辰，大浦辰男，木下武夫，他：悪性腫瘍組織親和性物質の臨床応用に関する基礎的研究（第 2 報）胃内蛍光撮影を中心として．Gastroenterol Endosc　5：82，1963
37）加藤　晃：Acridine orange 蛍光色素を利用した胃の内視鏡検査法．Gastroenterol Endosc 12：351-359，1970
38）勝　健一，前沢秀憲，市岡四象，竹本忠良，小田倉力：蛍光胃内視鏡の臨床応用の試み．Gastroenterol Endosc　17：391-399，1975
39）依光幸夫，内多嘉具：腎疾患における色素内視鏡検査法の検討，とくにブリリアントブルー法を中心に．竹本忠良，他 編：消化管の癌に対する色素内視鏡検査．p.33-40，医学図書出版，東京，1978
40）井上晴洋，児玉健太，南ひとみ，他：ESD 時代に必要な胃癌の拡大内視鏡診断―“腺管構造”と“血管パターン”から視たクリスタルバイオレット NBI（CVNBI）拡大内視鏡分類．日本臨牀　66：1023-1027，2008
41）勝　健一，市岡四象，竹本忠良：Crystal violet（ピオクタニン青）による色素内視鏡検査法の検討（第 1 報）．Gastroenterol Endosc　21：1205-1208，1979
42）森川浩志，平田一郎，佐々木伸一，田中雅也，吉積宗範，野中親哉，吉村憲治，梅垣英二，高雄雄二郎，中川　憲，杉　和憲，前村憲太郎，高田　興，勝　健一：ピオクタニン染色による大腸拡大内視鏡観察―実体顕微鏡との比較．Gastroenterol Endosc　38：463（抄録欠），1996
43）川井啓市，竹本忠良，井田和徳，他：色素内視鏡検査法の展望と用語の統一について．竹本忠良，川井啓市，井田和徳，鈴木　茂 編：消化管の癌に対する色素内視鏡検査．p.145-151，医学図書出版，東京，1978

赤外線電子スコープ

第32章　赤外線電子スコープ

可視光は電磁波の一種で，電磁波には**図 32-1** のごとく短波長のソフト X 線から，長波長の電波まで種々のものが含まれる．可視光はこのうちのごく狭い範囲の 380～760 nm（発表者により，多少の違いがある）の電磁波である．もちろん通常の内視鏡の光源は後述のごとくランプの種類によってそのスペクトルにはそれぞれ違いがあるが，いずれもこの範囲の光を利用している[1)]．

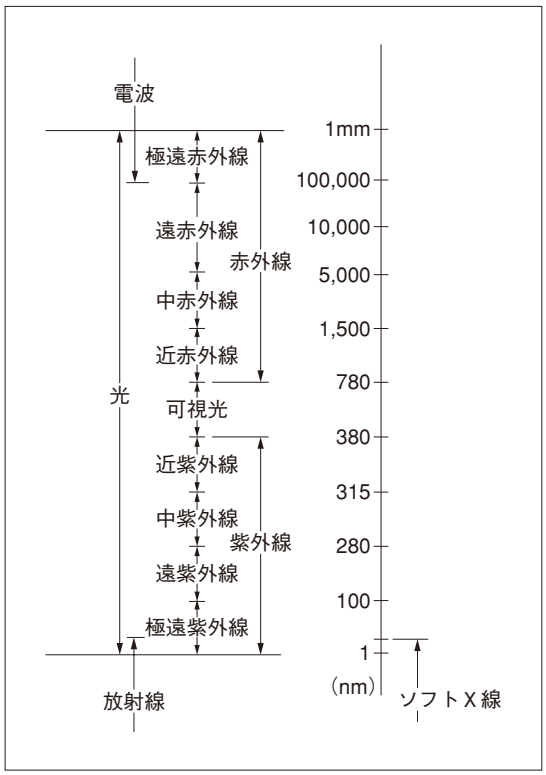

図 32-1　電磁波の種類
電磁波は放射線，光，電波に分けられる．光には赤外線，可視光，紫外線がある．

通常の検査目的で使われる内視鏡は，いわゆる白色光光源で，電子スコープではキセノンランプが用いられている．キセノンランプを含め通常検査での白色光による観察は，最近登場したNBIあるいはAFIなどに対し通常光観察あるいは標準光観察とも呼ばれる[1),2)]．

一方同じく白色光光源ではあるが，内視鏡の初期の段階で広く使われた胃カメラではタングステン電球，早期のファイバースコープではハロゲンランプ，後期のファイバースコープでは，電子スコープと同じくキセノンランプが用いられている[2)]．

キセノンランプ，ハロゲンランプ，あるいはタングステンランプの発光スペクトルは次章第33章で述べるごとく，同じく白色光であっても，色温度がかなり違う．キセノンランプの色温度は5,000～6,000°Kで青味が強く全体として白色調が強い．これに対しハロゲンランプの色温度は3,000°K，タングステンランプでは2,000～3,000°Kで，ハロゲンランプでは赤味が強く，タングステンランプはより青色域の光が弱く，赤味がいっそう強い[1)]．しかしいずれもいわゆる白色光の範疇に入ることには変わりはない．

しかし特殊な方法を用いれば，可視光の範囲を超えた光での観察も可能で，新しい診断価値が開けることを期待して，非可視光での検討もこれまで種々行われてきている．もちろんこれらの検討は，そのままでは当然ヒトの目には見えず，写真あるいは電子スコープなど非可視光を可視可能とする技術の進展があって初めてできたことである[2),3)]．

紫外線による検討

紫外線は波長が380 nmより短く，X線よりは長い目に見えない電磁波である．紫外線を用いての内視鏡への検討は，すでに﨑田を長とする著者らのグループが胃カメラで行っており，これについては第18章「V型胃カメラと紫外線胃カメラ」ですでに述べたが，通常の写真フィルムは可視光のみならず近紫外線領域にも感光性があって，これを用いて紫外線胃カメラ，蛍光胃カメラが検討され，それぞれ特徴のある効果が得られている[4)～15)]．とくに紫外線胃カメラは生検がまだ利用できない頃に開発され，当時としては確診に結びつく唯一の重要な方法であった．しかし紫外線は人体に有害で，さらに高電圧の器具を体内に挿入する危険性から，その有用性はわかってはいたものの，この方法が広く普及するには至らなかった．これについては第18章で述べたとおりである．

赤外線写真についての基礎的検討

同じく非可視光である赤外線は，その波長は p.448 に記載のとおり 760 nm より長く，microwave より短い波長域の電磁波である．

赤外線の内視鏡への応用としては，まず著者らにより赤外フィルムを用いた体外実験から検討が始められた[2),7)]．赤外フィルムは当時山岳写真の分野などで霞の影響などを除去しクリアな写真を得る目的で，一部の写真家，アマチュアの間で使われた特殊なフィルムである．もちろん当時はカラーではなく，白黒フィルムであった[3)]．

まず手術摘出標本を通常フィルム並びに赤外フィルムで撮影し，その効果の違いをプリントで比較検討してみた．**図 32-2 a** は通常写真，b は赤外線写真である．**図 32-2 b** のごとく赤外線写真では通常写真と比べて粘膜表面は一様に平滑となって細かい凹凸は消失し，陥凹性病変の輪郭，その底部も細部が不明瞭となった．これは赤外線が組織内深部に深く透過し，粘膜表面で反射される光は少なく，これに粘膜内各層からの反射が加わり，結果として粘膜表面の細かい性状が表現されないためであった．このときの検討では赤外線による粘膜深部情報の把握などの効果はまったく期待できず，以後赤外線の撮影フィルムについての検討は赤外カラーフィルムが実用化されるまで進展はなかった．なおこの間赤外フィルムを胃カメラ用にカットし，フィルムカセットに詰め，胃カメラ方式で胃内での赤外線写真を得ることも試みてはいるが，当時の暗い胃カメラランプでは写真を得ることは不可能であった[4),7)]．

1．ヒトの目と CCD の感光特性

キセノンランプでは可視光領域と同様，赤外線領域の光の強度も非常に強い．

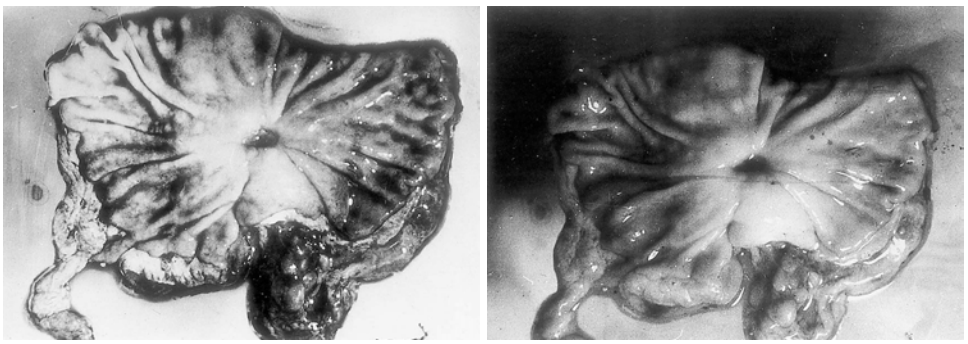

a|b

図 32-2　摘出胃標本の撮影像
a：通常写真，b：赤外線像
赤外線像では粘膜面は平滑で，陥凹性病変の輪郭も不明瞭．

ハロゲンランプを用いていた頃の古いファイバースコープ，あるいは初期の電子スコープでは，光源自体の赤外線領域の光は弱く，さらに赤外線に対する CCD の感受性も低く，赤外線の影響はあまり問題になることはなかったが，それでもスコープの観察レンズ前面に赤外線カットフィルターを装着し赤外線の影響を除くようにしてあった[9]．

現在の電子スコープでは，その後の CCD の感光性能の改良で青領域の感光性能が向上するとともに，長波長域の赤外線にも強い感受性をもつようになって，光源からの赤外線を除去する必要から，通常の観察にはランプと CCD の間に赤外線カットフィルターを組み込み，レンズの前にも赤外線カットフィルターを設け，赤外線をカットし可視光のみを透過させ光源として用いている[2),9),10),14),15)]．

図 32-3 にヒトの目と CCD のスペクトル帯域別感光性能を示した．グラフにはヒトの目の感光性を黄色，CCD のそれを青線で示したが，CCD はヒトの目より帯域の広い赤外線領域の光にも十分な感受性があって，赤外線電子スコープは CCD のこの性質を利用している[2),14)～16)]．

2．赤外線の組織透過性

一方人体組織の赤外線の透過度も波長によってかなり違いがある．**図 32-4** はまだ胃カメラの開発段階であった昭和 30 年代の初めに赤外線胃カメラの導入を目的に著者らが行った実験結果を示したもので，ヒトの口内に光源を入れ，頬の組織を通った光を波長帯域別に測定した結果である．可視光域を越えた赤外線領域の光が人体組織をよく透過し，なかでも 1,000～1,200 nm の赤外線がよく人体組織を透過することがわかる[17)]．

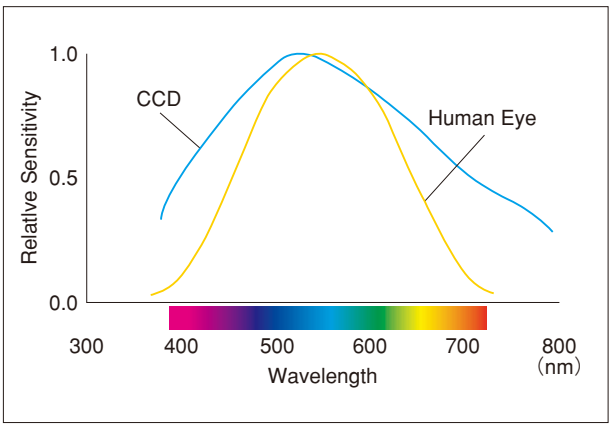

図 32-3　ヒトの目と CCD のスペクトル帯域別感受性

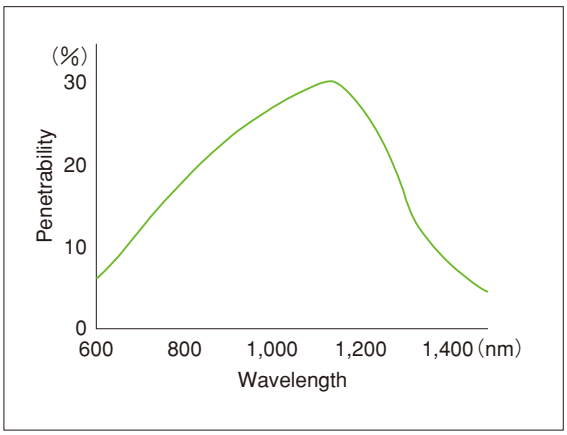

図 32-4　人体組織（頬部）の波長帯域別透過能
1,000～1,200 nm の赤外線が人体組織をよく透過する．〔文献 17）より〕

腹壁透過赤外線による赤外線電子スコープの基礎的検討

著者らは電子スコープに組み込まれた CCD が赤外線に感受性があることを利用し，赤外線電子スコープの将来の可能性を期待し，まず体外から赤外線を照射し，腹壁透過赤外線による胃内の観察を昭和 62（1987）年 4 月から始めてみた．

この検討に用いた赤外線電子スコープ本体は，当時すでに市販されていた上部消化管用電子スコープ GIF-V10 を改造し，スコープ先端に組み込まれた赤外線カットフィルターを除去し，赤外域の非可視光を感知できるようにしたものである[18)～20)]．そのほかの機能は通常の電子スコープと変わりはなく通常の電子スコープとしても使用可能で，赤外線，可視光による観察・撮影はビデオシステムセンター上に設けたスイッチで適宜切り替えられるようにした．赤外線光源は R，G，B 各フィルター単独，あるいはそれらの複数を用いてフィルターの回転に合わせて発光させ，赤外線による画像は電気的に処理して，赤，緑，青の各色，それぞれの補色並びに白黒画像としてモニター上に偽色表示できるようにし検討を加えてみた．

赤外線の照射には，赤外線探照灯として作られた通常のマルチストロボ用光源に可視光カットフィルターを装着し，赤外線のみを選択し照射できるようにした．

赤外線観察は光源であるストロボランプ（キセノンランプである）を体壁に密着させモニター上に透過赤外線による像を得て観察した．胃内での直接照明でなく，腹壁を通しての間接的な照明方法を用いたのは，当時まだ胃内直接照明では十分な光量が得られず，一方体外照明では大出力を得ることが可能で，しかも胃内での不必要な反射を防ぐことができたためである．まずこの方法で観察可能な胃内の範囲を検討すると，体部では中部以下，さらに幽門前庭部でも，ともにその前壁側の赤外線画像の検討は十分可能であった．しかし後壁側はいずれも胃前壁を透過した赤外線による直接あるいは間接的な反射光での観察となって，十分

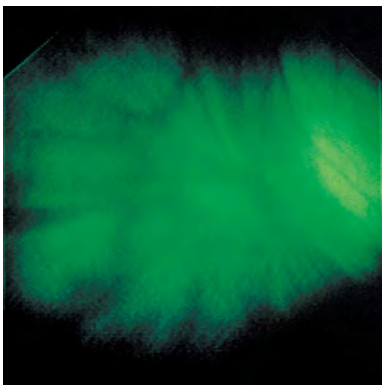

図 32-5　腹壁透過赤外線による胃内所見（胃潰瘍瘢痕部）
瘢痕部以外には太い血管像を見る．瘢痕には血管像はなく，その周辺に瘢痕に向かって集中する血管像がみられる．

な赤外線像の検討は困難であった[18),19)].

しかし体外からの腹壁を通しての照明による赤外線観察では，正常胃でも通常の内視鏡検査では認められない太い血管像が認められた．また萎縮性胃炎の赤外線像では通常検査で認められる粘膜表面の細い血管像はまったく認められず，通常検査で透見されるより太い血管像が明らかであったが，これらはすべて粘膜深部のものと推定された．また潰瘍例では**図 32-5** のごとく瘢痕自体には血管像は認められないものの，潰瘍瘢痕に向かって集中傾向を示す血管像が認められた．粘膜面が緑色を呈しているのは電気的操作による偽色表示の結果である[18),19)].

直接照射式赤外線電子スコープ

前項で述べた腹壁透過赤外線観察で深部血管像が検討できる期待がもたれたため，通常の電子スコープを改造して胃内で直接赤外線を照射し赤外線像を観察できるスコープを，技術者の協力を得て試作してみた[21)~23)].

この赤外線電子スコープ本体は市販の電子スコープ，オリンパス製 GIF-V10 を改造し，スコープ本体は先端に組み込まれた赤外線カットフィルターを除去して用いた．さらにビデオプロセッサー内の光源と集光レンズの間に可視光カットフィルターを装着し，フィルターチェンジャーによって適宜可視光カットフィルター，赤外線カットフィルターを入れ替えられるようにして，それぞれの観察が可能となるようにした．

胃内での赤外線照射に関しては，電子スコープ本体内のグラスファイバーによる光源経路をそのまま使用した．もちろん事前の検討でグラスファイバー束を通して赤外線が透過できることを確かめたうえでの検討であった．

赤外線発光装置としては，通常の電子スコープの光源のキセノンランプが赤外線域の発光容量も十分あって，そのまま赤外線光源として使用した．本検討に用いた赤外線の帯域はとくに波長域を考慮せず，広帯域の赤外線として赤外線域の全域での効果を検討してみた．また後にはさらに血中の indocyanine green（ICG）の吸光特性に合わせた 805 nm 周辺の狭帯域とした赤外線電子スコープも試作し検討を加えてみた．

通常観察で認めず，広帯域，狭帯域とも，赤外線画像で血管像を認めた例を深部血管透見として扱ったが，通常観察で萎縮のない正常例でも半数以上の症例に深部血管像を認め，萎縮例では当然ながら全例に血管像を認めえた．なお正常，萎縮の程度は通常観察での所見に基づいた．

さらに赤外線をよく吸収する ICG を静注すると，血管像はいっそう著明となって，正常例でもほぼ全例に通常観察では見えない血管像が認められるようになった[22),23)].

赤外線電子スコープでの所見の表れ

赤外線電子スコープで胃内を見ると，胃粘膜表面は平坦となって，可視光では見えない深部の血管像が認められる．血管内の大量のヘモグロビンが赤外線を吸収するため血管像が得られたもので，この血管は粘膜下層の血管と考えられた．ICG を負荷すると，この所見はいっそう著明となるが，見えなかった他部に血管像がとくに新たに出現したわけではない[22),23)]．

図 32-6 左の小画面は通常画像，右の大きい画像が赤外線画像で，粘膜下の太い血管が赤外線像で明らかとなっている．動物実験で摘出胃について，microangiography の手法で検討した成宮らによれば，これらの血管像は粘膜下層の血管であることが確かめられている[24)~26)]（**図 32-7**）．しかも造影検査で明らかな血管像を示すのは静脈で，これは動脈と静脈とで太さに違いがあって，静脈のほうが流入する血液量が多いことを反映している．図 32-6 の例では血液量の多い肝も透見できる．なお太い血管像を見ると，その血管の所見は，その血管像の両外側により著明で，両者の間に血管像の淡いところが認められる部位がある．粘膜下層ではしばしば小動脈・小静脈は並走し，動脈の両側にそれぞれ別の静脈が走っていて，このことが小動脈・小静脈が重なって写った血管像で，内側の細い動脈と外側に相当するそれより太い静脈との血管像の濃度の違いとして表れたと考えられる．

1．胃 潰 瘍

潰瘍部並びに瘢痕の深部血管像は，広帯域フィルターを用いた場合も，帯域を制限し ICG に吸光特性に合わせた狭帯域赤外線による画像でも，一部潰瘍辺縁の

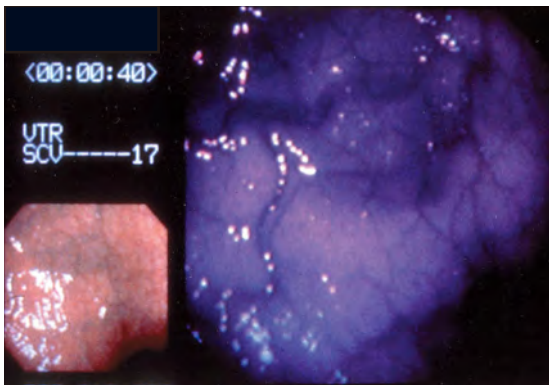

図 32-6　胃内照射式赤外線電子スコープ像
萎縮性胃炎，indocyanine green（ICG）静注負荷．
左：通常観察，右：赤外線像

図 32-7　摘出動物胃の microangiography 所見
赤外線像での血管像は粘膜下層の血管である．
（成宮徳親博士提供）

所見に若干の違いがみられたもののほぼ同一であった．可視光域で白苔としてみられる活動期の潰瘍底は赤外線像では淡い黒色調を呈し，潰瘍辺縁部の可視光域で腫脹を示す部分は赤外線像では血管像はまったく認められなかった．治癒期では可視光での白苔は赤外線像で淡い黒色調として表れた．なお治癒期では通常画像で活動期にはみられなかった周辺血管像が，赤外線像では潰瘍周辺近傍にまで認められる例が多くみられた[23),27)]．

瘢痕期においては瘢痕部では血管像が認めにくく，とくに中心に近い部位ではまったく認められなかった．また瘢痕周辺では瘢痕中心に向かって集中傾向を示す血管像がみられたが，この血管像には瘢痕の境界部で途絶が認められた．ICG負荷では上記の血管像が著明となったが，その所見の表れ方自体には変化はなかった（**図 32-8**）．広帯域赤外線でも狭帯域赤外線像でも所見の表れ方は同じであった[23),27)]．**図 32-9** に潰瘍各ステージ別の赤外線像の特徴を示した．

図 32-8　胃潰瘍瘢痕部
瘢痕部には血管像はなく，周辺には瘢痕に向かって集中傾向を示す血管像がみられ，瘢痕の境界部で途絶している．

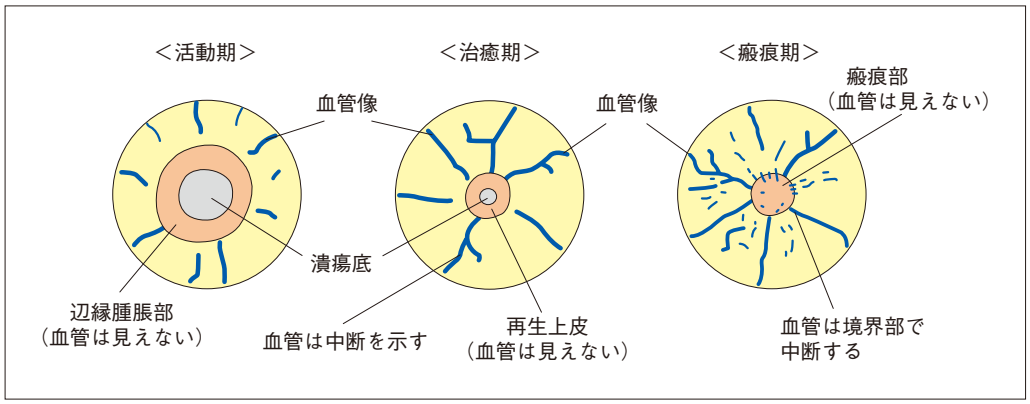

図 32-9　胃潰瘍の赤外線内視鏡所見
活動期の白苔は淡い黒色調を示し，治癒期では潰瘍周辺近傍まで血管像を見る．瘢痕期には瘢痕部に血管はみられない．〔文献 23）より引用〕

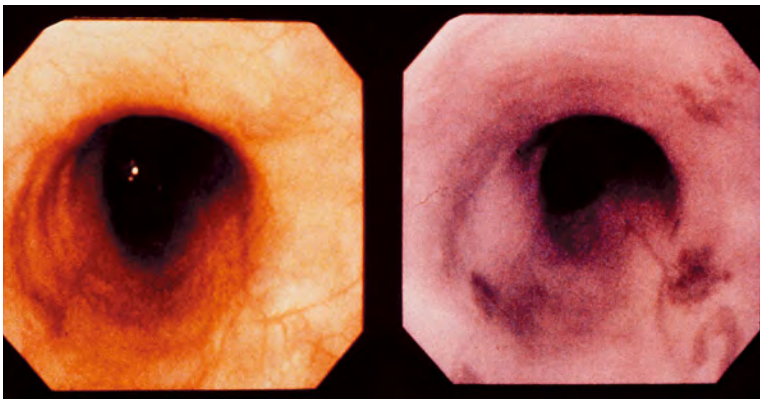

a|b

図 32-10　食道の孤立性静脈瘤
a：通常像，b：赤外線像
数個の孤立性静脈瘤とそれに流入する細い血管像を見る．

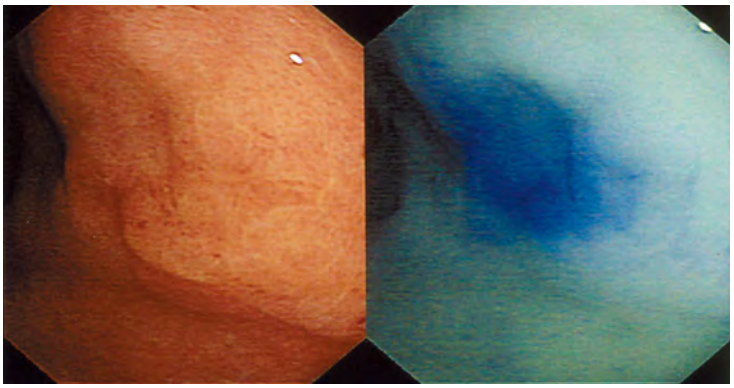

a|b

図 32-11　Ⅱc 型早期胃癌
a：通常像，b：赤外線像
癌病巣に一致してプーリングがみられる．

2．孤立性静脈瘤

赤外線電子スコープは，血管性病変の診断に威力を発揮する．**図 32-10** は食道の孤立性静脈瘤の所見で，a が通常内視鏡像，b が赤外線像である．赤外線像では通常観察ではあまり明らかでない孤立性静脈瘤が流入する細い血管とともに明らかになっている．

3．早期胃癌

Ⅱc 型早期胃癌では**図 32-11** のごとく，癌病巣に一致して著者らがプーリングと呼ぶ青い色調部がみられた症例がかなりあった．症例数がまだ十分でなかった初期の集計では，分化型腺癌では m 癌にこの現象はみられず sm 癌のみに認められ，未分化癌では sm 癌のみならず m 癌でもこの所見がみられた例が多かった

が，その後の症例数を増やしての検討では，未分化癌では所見のバリエーションが大きく，深達度との関係にはまだ十分な結論が出ないという結果になった[23),28)]．

2 波長域赤外線電子スコープ

初期の赤外線電子スコープでは，観察対象が遠いと画像は非常に暗くなって陰になった部分と，ICG により赤外線が吸収された結果として透見できる血管像とが同じように表れ，その区別が非常に難しいという難点があった．その両者の区別を容易にするため，2 枚のフィルターを用いて，赤外線帯域を二つに分け，ICG による吸収がもっとも大きい 805 nm とそれより長波長域で ICG による吸収が少なく，粘膜面での反射が大きい 940 nm とした 2 波長域赤外線電子スコープを試作し検討してみた．これによれば遠くて暗くなった部分は明るくなって，血管像との区別はきわめて容易となった[27)]．現在の赤外線電子スコープでは，すべてこの方式が取り入れられている．なお血中 ICG による吸収は青色として表現されるように偽色処理されている．これはすべての赤外線電子スコープに共通した機能である．

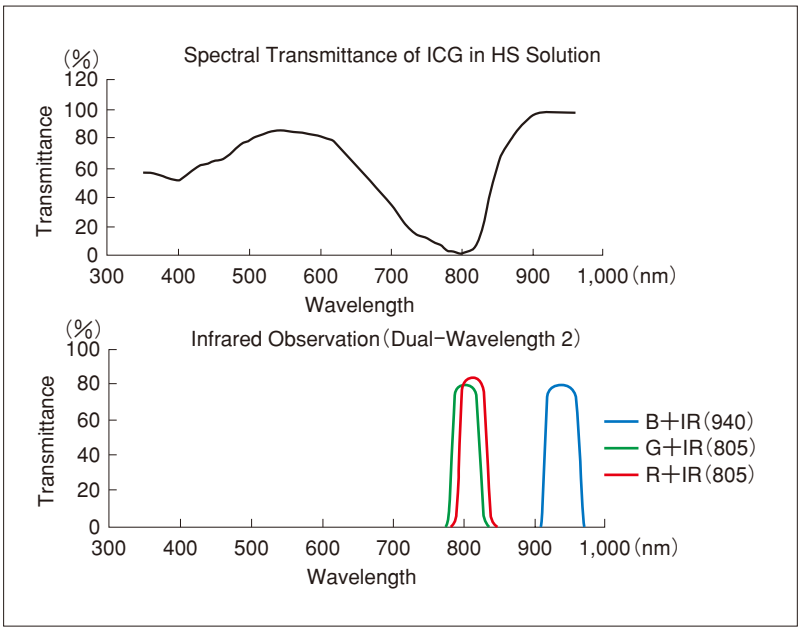

図 32-12　2 波長域赤外線電子スコープの原理

上：血中 ICG の波長別吸光特性

下：フィルターの特性

805 nm の赤外線の吸光度はきわめて大きく，940 nm ではほとんどすべて反射する．電子スコープの緑（G）フィルター，赤（R）フィルターはこの帯域の可視光とともに 805 nm の赤外線をよく通過し，青（B）フィルターは可視光と 940 nm の赤外線をよく透過する．

図 32-12 上段は各波長域での ICG による赤外線の吸光度を示したもので，805 nm で赤外線の吸光度がきわめて大きいことがわかる．これに反し 940 nm では赤外線は吸収されず，ほとんどすべて反射されている．下段は 2 波長域赤外線電子スコープのフィルター構成で，電子スコープの緑（G）フィルター，赤（R）フィルターはこの帯域の可視光とともに 805 nm の赤外線もよく通過し，青（B）フィルターは可視光のみならず 940 nm の赤外線もよく透過できるように設計されている[27]．

＜食道静脈瘤硬化療法への応用＞

食道静脈瘤硬化療法に際し，2 波長域赤外線電子スコープの観察下に硬化剤 5% ethanolamine oleate（EO）＋造影剤イオパミドール（オプレチン）に ICG 25 mg を混じ静脈瘤に刺入すると静脈瘤のみが容易に視認できる．それのみならずさらに太い静脈瘤から分枝した小血管への造影剤の流入状況も動的に観察できる．

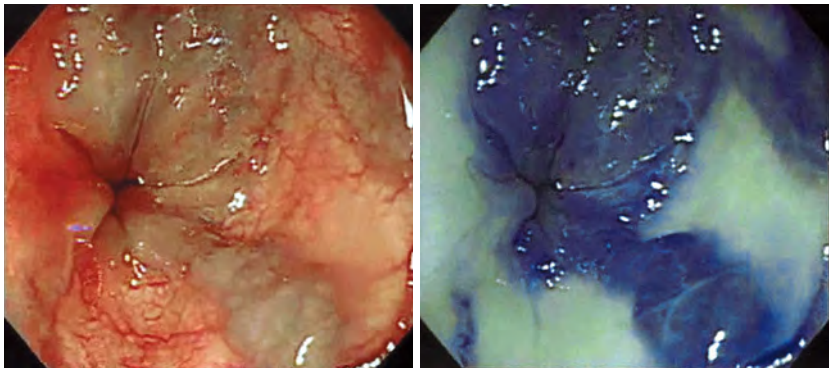

a|b

図 32-13　食道静脈瘤の電子スコープ像
a：通常画像，b：2 波長域赤外線電子スコープ像
赤外線観察下に硬化剤＋造影剤に ICG を混じ刺入すると静脈瘤のみが視認でき，分枝した小血管も観察できる．
（防衛医大内視鏡部　永尾重昭准教授提供）

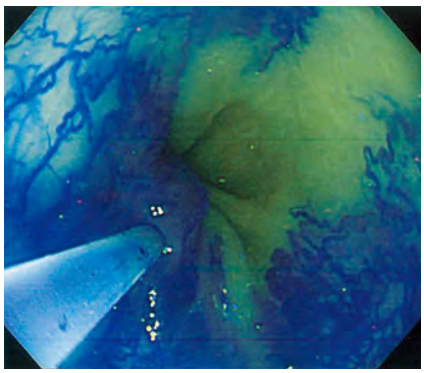

図 32-14　食道静脈瘤
（図 32-13 とは別症例）
太い静脈瘤とともにそれより分枝する細い血管像が認められる．
（防衛医大内視鏡部　永尾重昭准教授提供）

硬化剤の分布領域は治療翌日の検査でも青色部として視認可能で，硬化療法の効果の判定，追加治療の要否の判定にきわめて有用である[29)~32)]．**図 32-13** a は通常検査での食道静脈瘤の所見，b は同一例の赤外線電子スコープの所見で後者では静脈瘤が明らかで，図中左下に細い静脈瘤への流入も認められ，硬化療法の効果が動的に観察できる．また**図 32-14** は別の例で太い静脈瘤とともにそれより分枝する細い血管像が著明に認められる．

赤外カラーフィルム類似偽色表示の赤外線電子スコープ

赤外カラーフィルムは米軍が軍事的にカモフラージュの発見用に開発した特殊なフィルムである．針葉樹と闊葉樹では通常光の下ではともに緑色を示すが，両者は赤外線の反射が異なるため，赤外カラーフィルム上では異なった色に発色し，色調の違いで両者の鑑別が可能である[2),10),33),34)]．また天然の樹木と人工的なカモフラージュも，やはり異なった色調を呈し容易に識別可能で，カモフラージュされたトーチカなどの発見に使われた．

たとえば**図 32-15a** は通常画像，**b** は赤外カラーフィルムでの同一部位の写真であるが，樹木の種類によって違った発色をしているのが明らかで，針葉樹は赤く発色している．赤外カラーフィルムでは本来のスペクトルが短波長側に 200 nm ずつずれて発色し，本来のスペクトルの青はカットされ，スペクトルの緑は青，黄色から赤は緑，赤外線は赤に発色するようになっている．

赤外カラーフィルムは臨床的にも応用され，とくに眼科領域，皮膚科領域で応用されてきた．まず動脈血と静脈血は赤外カラーフィルムでは異なった色調を示

a | b

図 32-15　赤外カラーフィルムの効果
a：通常画像，b：赤外カラーフィルム撮影像
樹木の種類によって違った発色を示し，針葉樹は赤く見える．

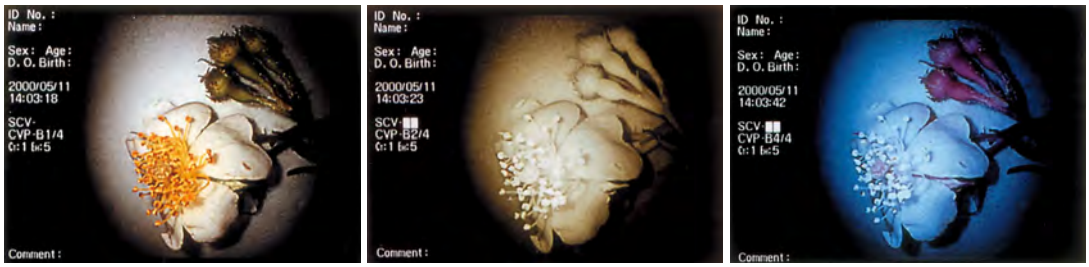

a | b | c

図 32-16　赤外カラーフィルム類似偽色表示の赤外線電子スコープ
a：通常画像，b：2 波長域赤外線電子スコープ像
c：赤外カラーフィルム類似偽色表示の電子スコープ像
c ではメシベは赤く，花柄と萼も鮮明な赤となっている．

し，動脈血は緑茶色，静脈血は赤茶色を呈し，皮膚の炎症部は黄色，メラニン色素は赤，網膜は黄緑，眼底の小動脈の閉塞は黄色を呈する．このことから内視鏡への応用ができるのではないかと考え，かつてファイバースコープの撮影に，このフィルムを応用し検討してみた．このときの検討では大腸ポリープの例で，通常観察と異なる色調を示す例が認められたものの，その違いはあまり明らかではなかった[2),27),33),34)]．また勝らもこのフィルムを使って検討しているが，十分な効果は得られていない[35)]．

電子スコープが実用になってから，赤外カラーフィルムと同様な偽色表示ができるように，フィルターを種々変更し，その効果を検討してみた[2),10),27)]．**図 32-16** は体外実験で花を撮影したもので，a は通常画像，b は 2 波長域赤外線電子スコープ像，c は偽色表示赤外線電子スコープの画像である．通常画像では明らかな色調の違いのある花弁とオシベは 2 波長域赤外線電子スコープでは，明るさに若干の違いがあるものの，一様に白色となって区別ができない．しかし偽色表示赤外線電子スコープでは通常観察で緑を示すメシベは赤となり，同じく緑であった花柄と萼，蕾は赤外線反射が大きく，ともに鮮明な赤として表れている．

さらにこの機器を使って赤外線で深部の所見，可視光域で粘膜表面の所見の把握が同時にできないかを検討してみた．しかし**図 32-17** では粘膜深部の血管は見えるものの，表面情報は得られなかった．さらにフィルターを変更し，可視光域の光量の比率を変えてみたのが**図 32-18** で，深部血管像とともに表面情報もある程度認められる[2),27)]．しかしこれまでの検討では十分な成績は得られなかった．動物生態学者によるとある種の昆虫は可視光域での長波長側の視力はないものの，その反面紫外線を色として感知し行動していることが観察されるという．また動物の種によっては赤外線領域でも同様な現象が認められるといわれている．適切なフィルターを使用し，赤外線領域を含め可視光域で各帯域別の光の比率を変えさらに紫外線領域でも観察可能となれば，病変の違いを色の変化として認識し，

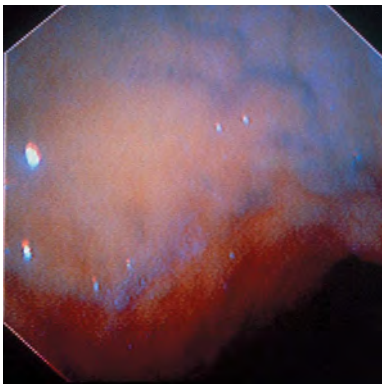

図 32-17　赤外カラーフィルム類似偽色表示の電子スコープの所見
赤外カラーフィルム類似偽色表示の赤外線電子スコープを臨床例に応用．粘膜深部の血管は見えるが，表面情報は得られない．

図 32-18　可視光域の光量比率を変えた赤外線電子スコープの所見
深部血管像とともに表面情報もある程度認められる．

新しい診断価値が開ける可能性は十分あるものと考えられるが，現在までの検討では赤外線領域でも各フィルターの重さが不均一で回転むらが生じ，十分な検討はできてはいない．しかし将来の発展を期待し，赤外線・紫外線領域でのいっそうの検討を続けたいと願っている．

文　献

1）丹羽寛文：通常観察（白色光）．臨牀消化器内科　24：11-18，2009
2）丹羽寛文：特殊光観察の試みの変遷．田尻久雄 編：特殊光による内視鏡アトラス—NBI・AFI・IRI 診断の最前線．14-22，日本メディカルセンター，東京，2006
3）Masspust, L. C. Sr.：Infrared Photography in Medicine. p.1-53, Charles C Thomas, Illinois, 1952
4）田坂定孝，崎田隆夫，芦澤真六，内海　胖，田中勝次，森　純伸，丹羽寛文，大森皓次，日下　洋：粘膜の特殊撮影．Gastroenterol Endosc　1：49，1959
5）田坂定孝，崎田隆夫，丹羽寛文，他：胃粘膜特殊撮影（続報）．Gastroenterol Endosc　3：51，1961
6）崎田隆夫，芦沢真六，内海　胖，田中勝次，森　純伸，丹羽寛文，大森皓次，日下　洋，吉谷和男，松浦悦之：胃粘膜特殊撮影について．日消会誌　56：495，1959
7）Tasaka, S., Sakita, T., Utsumi, Y., Tanaka, K., Mori, S., Niwa, H., Omori, K., Kusaka, H.：Early diagnosis of gastric cancer by gastrocamera. Final report for NIH Grant 1962；No. NCI. C-9772. p.1-42，1962
8）大森皓次：胃癌診断に関する臨床的並びに実験的研究—胃カメラを中心として．Gastroenterol Endosc　3：257-288，1961
9）金子榮藏：胃癌の早期診断に関する臨床的ならびに実験的研究—紫外線撮影を中心として．Gastroenterol Endosc　5：266-285，1963
10）丹羽寛文：非可視光と内視鏡．第 59 回日本消化器内視鏡学会総会（京都）特別講演．Gastroenterol Endosc　42：499，2000

11）内海　胖，金子榮藏：紫外線胃カメラと蛍光胃カメラ．綜合臨牀　17：1536-1542，1968
12）吉利　和，内海　胖，丹羽寛文，他：胃粘膜蛍光撮影．Gastroenterol Endosc　7：466，1965
13）三輪　剛：胃疾患の経過に関する研究―胃カメラを中心とした長期経過観察および補助診断法について．Gastroenterol Endosc　7：263-283，1865
14）丹羽寛文：消化管癌診断のための赤外線，紫外線レーザー内視鏡の開発．厚生省がん研究助成金報告集（下）昭和 54 年度．p.861-862，1979
15）丹羽寛文：消化管癌診断のための赤外線，紫外線レーザー内視鏡の開発．厚生省がん研究助成金報告集（下）昭和 55 年度．p.864-865，1980
16）丹羽寛文，永尾重昭，宮原　透：非可視光の応用とその将来性．臨牀消化器内科　4：693-702，1989
17）﨑田隆夫，内海　胖，田中勝次，森　純伸，丹羽寛文，日下　洋，吉谷和男，金子栄蔵，藤田健三，梅田典嗣，原島　治，小島　博，伊藤昇司：赤外線応用研究会第 9 回議事録．p.1-5，1961
18）丹羽寛文，宮原　透，永尾重昭，岡田昌之，金沢雅弘，土居利光，渡辺圭三，中野　真，川口　淳，足立洋祐，小林正彦，林　琢也，力武幹司，岩下悦郎，野村　勉，竹原正信：赤外線電子スコープの開発―腹壁透過光による基礎的検討．臨牀消化器内科　2：815-821，1987
19）永尾重昭，宮原　透，川口　淳，金沢雅弘，渡辺圭三，土居利光，小林正彦，東納重隆，木本賀之，日野邦彦，丹羽寛文：赤外線電子スコープによる胃内観察の検討―腹壁透過赤外線による基礎的検討．Gastroenterol Endosc　31：1742-1751，1989
20）丹羽寛文，宮原　透，永尾重昭，日野邦彦，宮川　浩，加藤良郎，藤岡高弘，土居利光，渡辺圭三，金沢雅弘，足立洋祐，野村　勉：赤外線電子スコープによる体表静脈の観察．臨牀消化器内科　2：995-1001，1987
21）永尾重昭，宮原　透，川口　淳，金沢雅弘，土居利光，渡辺圭三，小林正彦，足立洋祐，東納重隆，木本賀之，日野邦彦，丹羽寛文：胃内直接照射方式による赤外線電子スコープの基礎的検討．Gastroenterol Endosc　31：2060-2071，1989
22）永尾重昭，宮原　透，川口　淳，他：赤外線電子スコープによる粘膜下血管の基礎的検討（第 3 報）．第 42 回日本消化器内視鏡学会講演予報集 4．p.415，1991
23）永尾重昭：電子スコープによる上部消化管赤外線画像の検討．Gastroenterol Endosc　34：2287-2299，1992
24）成宮徳親，武内　力，常喜真理，杉本　泉，田中照二：粘膜切除と粘膜下血管．臨内　12：969-974，1997
25）成宮徳親，佐藤博光，常喜真理，小田切理純，岩崎仁彦，杉本　泉，武内　力，鎌倉広俊，渡辺俊明，田中照二：内視鏡的粘膜切除術後における胃粘膜下行血管の構築に関する実験的検討．Gastroenterol Endosc　36：958-963，1994
26）成宮徳親，武内　力，杉本　泉，浜田宏子，丸山達志，宮島浩人，鶴田由美，佐藤博光，常喜真理，小田切理純，渡辺俊明，田中照二：内視鏡的胃粘膜切除が胃粘膜下血管に及ぼす影響について―赤外線電子スコープによる観察下での実験的検討．Gastroenterol Endosc　39：3-9，1997
27）丹羽寛文：電子スコープの発展．Gastroenterol Endosc　50：323-348，2008
28）永尾重昭，東山正明，川口　淳：胃癌・胃腺腫診断における IRI の有用性．田尻久雄 編：特殊光による内視鏡アトラス―NBI・AFI・IRI 診断の最前線．p.161-121，日本メディカルセンター，東京，2006
29）Mataki, N., Nagao, S., Kawaguchi, A., Matsuzaki, K., Miyazaki, J., Kitagawa, Y., Nakajima, H., Tsuzuki, Y., Itoh, K., Niwa, H., Miura, S.：Clinical usefulness of a new infrared videoendoscope system for diagnosis of early stage gastric cancer. Gastrointest Endosc　57：336-342,

2003
30）永尾重昭：赤外線内視鏡を併用した食道静脈瘤硬化療法．第 14 回門脈圧亢進症学会．ワークショップ．大分（会長 北野正剛教授）．2007 年 9 月
31）永尾重昭，東山正明，川口　淳：EIS（食道静脈瘤硬化療法）における IRI（EIS-IR）の臨床的有用性．田尻久雄 編：特殊光による内視鏡アトラス―NBI・AFI・IRI 診断の最前線．p.78-83，日本メディカルセンター，東京，2006
32）高田雅博，國分茂博，大井田正人，他：内視鏡的硬化療法が胃粘膜血行動態に及ぼす影響の検討―新たに開発された 2 波長赤外線電子内視鏡による評価．Gastroenterol Endosc 43：3-13，2001
33）Niwa, H., Fujino, M., Yoshitoshi, Y.：Colonic fiberscopy for routine practice. Advances in Gastrointestinal Endoscopy. p.549-555, Piccin Med. Books, Padova, 1972
34）半井英夫，丹羽寛文，笹本和啓，三木一正，平山洋二，池田昌弘，木村正儀，張　景明，一瀬雅夫，永井政俊：赤外線カラーフィルムの内視鏡への応用に関する基礎的検討．Gastroenterol Endosc　24：1324，1982
35）勝　健一，篠宮正樹，望月和子，辻　照雄，名尾良憲，山下克子，横山　泉，市岡四象，瀬田四郎：赤外線カラーフィルムの内視鏡検査への応用（第 2 報）．消化器内視鏡の進歩 10：70-73，1977

第３３章 Narrow Band Imaging（NBI），FICE, AFI, 内視鏡観察法の分類

紫外線胃カメラによる検討

最近可視光のなかでも短い波長域の青（B）から緑（G）の光を利用した Narrow Band Imaging（NBI）が特殊な診断効果を発揮することが明らかになって，実用化され近年の大きい話題として世界的にも注目されている．

しかし観察に用いる光の波長を変える，あるいは波長帯域を制限して新しい診断価値を開く試みは今に始まったことではなく，すでに 50 年ほど前の昭和 30 年代の半ば頃に著者らはフィルムカメラであった当時の胃カメラを用いて，特殊な診断価値を得るべく検討を行ったことがある[1),2)]．これについてはすでに本書の第 18 章で紫外線胃カメラとして詳細に説明したが，その当時の光源は紫外線を含め可視光の帯域での短波長域の光が弱く，フィルムの感度もきわめて低く，なによりもまず体内に高電圧の機器を挿入する危険性並びに生体に対する紫外線の悪影響などから，生検がまだ実施できない当時としては，画期的な診断法であったにもかかわらず胃カメラ方式による短い波長域の紫外線観察の検討は以後まったく放擲されてしまった．またその後に出現したファイバースコープではガラス線維は紫外線を通さずその応用は不可能で，次に登場した電子スコープでも初期の CCD は短波長域とくに B 領域の光に対する感受性はきわめて低く，短い波長域の光を診断に応用する試みはそれ以上発展することはなかった．

しかし紫外線胃カメラは，観察光の波長帯域を通常の白色光から，より波長の短い紫外線に変更し観察したということで，現在話題となっている NBI に直接繋がる研究であったと思っている．

初期の電子スコープでの帯域別診断能の検討

国産の電子スコープが実用になるとともに，著者らは早速これを用いて可視光域でスペクトルの R（red：赤），G（green：緑），B（blue：青）の帯域別に病変

の診断能に違いがあるか，電子スコープのビデオプロセッサ内の画像信号出力部に改変を加え，R，G，B 別個にアナログ信号並びに通常の映像信号を任意に選択して取り出せるようにし，リアルタイムに R，G，B 画像を得て，通常の画像と比較検討し，各種病変の描出能を検討してみた[3]．なおこの際 R，G，B 各別個の画像は，カラー表示では色相の違いによって心理学的バイアスが加わるので，モニター面にはいずれもモノクロ画像として表示し，その画像を撮影して比較検討を行った．

病変並びに粘膜表面構造の描出能をみると，G 信号単独では信号の絶対量は少なくなるものの構造情報，輝度変化が大きく現れ，G 信号による画像は粘膜微細病変の描出能にもっとも優れていた．これは最小弁別域が G スペクトルに一致することと，ヒトの目の比視感度がこの領域で高いためと考えられた．一方 B 信号による画像は全般的には G 信号画像と似た効果が得られたものの，初期の電子スコープの光源では B 領域の光量がきわめて弱く，画像は暗く粗糙で，G 信号による画像に比べ微細病変の描出はきわめて困難であった．これは B 信号の絶対量が少なく，増幅も困難で，増幅するとノイズが出現し，その混入があって，輝度の歪みが大きくなるためと考えられた．さらに R 信号での画像では他の帯域に比べ組織透過率が高く輝度変化が少なく，結果として粘膜表面構造は消失し，微細病変の描出はまったく不可能で，赤外線による観察に近い効果が認められた．またこのことから逆に，その延長上に赤外線観察が深部情報の描出に期待されうる可能性が示唆された[3]．以上の検討結果より初期の電子スコープでの帯域別病変描出能は G 信号による画像がもっとも鮮鋭度が良好で，G 信号による画像が，病変の輪郭の表示，2 値化表示などにはもっぱら使われることとなった[3]．その後改良された現在の電子スコープでの帯域別検討では G 信号ではなく B 信号帯域が特徴ある知見を示すことが明らかになって，このことが NBI の実用化につながった．これにはこの帯域での光量増幅技術が可能かつ容易になったこと，さらに CCD が改良され，短波長域の B 帯域での感光性能が非常に向上したことなどが関係している．

その後の電子スコープの発展を受けて，現在の機器では短い波長域の光量が大きいキセノンランプが使われているが[4)~6)]，キセノンランプでは**図 33-1** のごとく，ハロゲンランプに比べ短波長域の光量がきわめて大きい．さらに CCD も改良され，現在の CCD では短波長域の感光特性がきわめて大きく，増幅技術も進歩した．このため短い波長域の B（青），G（緑）の領域での増幅，観察がきわめて容易となって B，G，R ごとの所見の現れの検討も容易にできるようになった．**図 33-2** はヒト舌裏粘膜について電子スコープの R，G，B 帯域ごとの所見の違いを見たもので，短い波長域の B が表層情報を良く捉え，長い波長域の R では粘膜深部の所見が捉えられているのがわかる[6]．

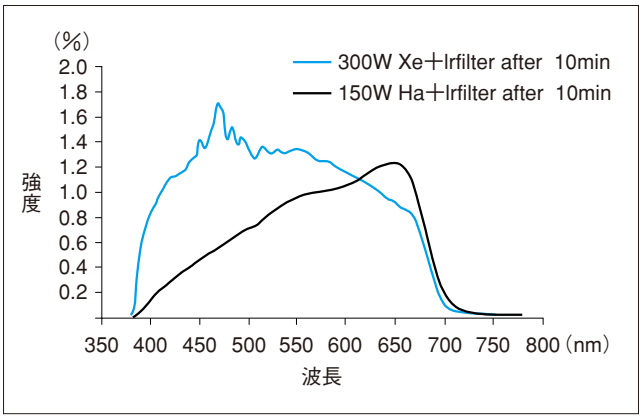

図 33-1　キセノン（Xe）およびハロゲン（Ha）ランプの分光特性　〔文献 6）より〕

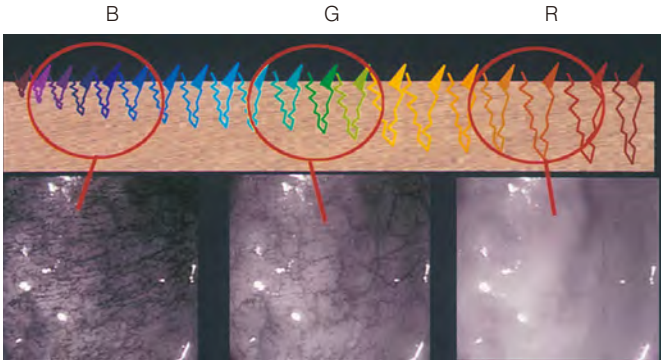

図 33-2　ヒト舌裏粘膜について R，G，B 波長別効果の確認
それぞれを狭帯域化することで
・粘膜表層の微細構造，毛細血管の再現能向上
・深さ方向の血管分布の差の視認性向上
が得られる．　〔文献 6）より〕

NBI

NBI は当初 R，G，B，各フィルターの透過帯域をそれぞれさらに狭くし，その波長域の画像の所見を明瞭化し，その特徴を検討することから始まった．どの帯域の光でも生体組織に照射されれば，一部は表面で反射され，表面で反射されない光は組織内に入って血管内ヘモグロビンによって吸収される．さらに吸収されずに組織内を透過した光は，主として細胞核によって散乱される．

ヘモグロビンは可視光域では，415 nm と 540 nm の光を強く吸収するが，光の散乱の程度にも波長依存性があって，短い波長の青から長い波長の赤にかけて散乱の程度は徐々に弱くなる（**図 33-3**）．このような散乱特性の波長依存性によって散乱の弱い長波長の光は組織内に深く入り，かつ広く拡散していく．

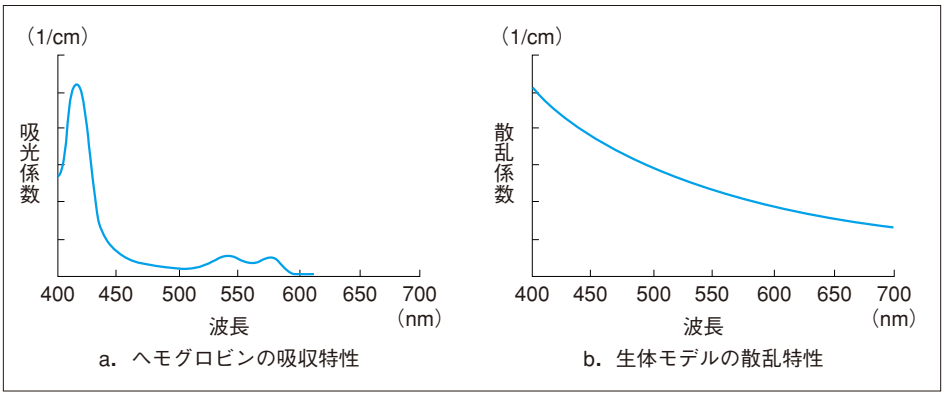

図 33-3　生体組織の光学特性
ヘモグロビンの吸収特性，生体モデルでの散乱特性には波長依存性がある．

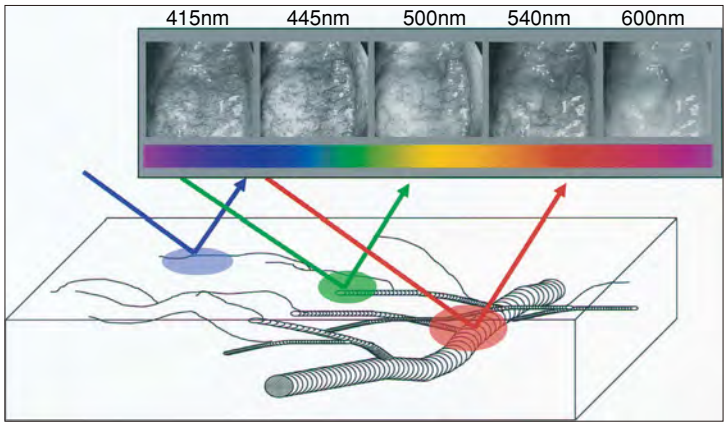

図 33-4　波長の違いによる生体情報の違い
波長と見える血管の深さの関係．短い波長では表層の毛細血管，長ければ深部の血管が観察できる．

その結果すでに明らかにされていたことではあるが，短い波長域では表面に近い血管とくに毛細血管網，それより長い 600 nm という波長域では深部の血管像が明瞭に認められることが改めて確認された．このような事実をもとに技術陣が NBI の実用化に向け，さらにいっそうの開発改良を進めたわけである．

照明光を 415 nm 近辺のみに狭帯域化すれば，この光は表層の毛細血管内のヘモグロビンに吸収され，より長い波長の光はカットされて散乱光による影響はなく，毛細血管は濃い鮮明な像として現れる．一方ヘモグロビンによる吸収が比較的大きい 540 nm の光を照射すれば，より深い粘膜下層の血管を画像化できる（**図 33-4**）．現在の NBI ではフィルターを用いて 415 nm と 540 nm の波長帯域の光を照明光として用いている（**図 33-5**）．

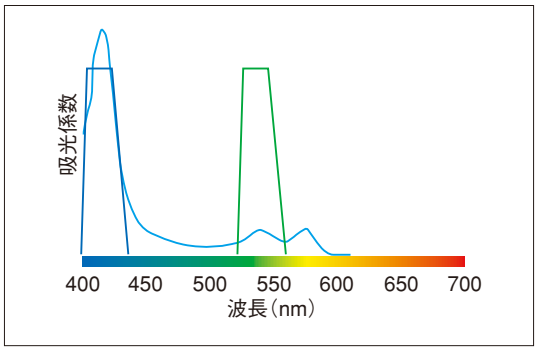

図 33-5　NBI に使われるフィルターの特性
415 nm と 540 nm の光を通すが，他の波長域は通さない．
415 nm の光は表層の毛細血管によく吸収され 540 nm の光は深部血管に吸収される．

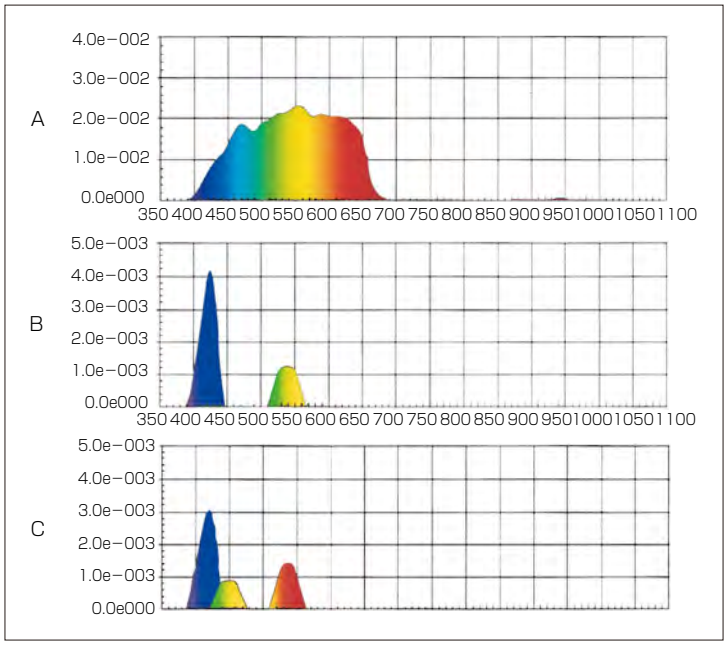

図 33-6　通常光と NBI 照明光のスペクトル帯域とその偽色表示
通常の観察には RGB フィルター（A），NBI 観察には図 33-5 のフィルターが適宜光路に挿入される（B）．モニター上には実際の照明とは別の色調に偽色表示させる（C）．

図 33-6 は通常の照明光と NBI の照明光のスペクトルを比較のため並べたもので，通常の照明光では青の帯域の光量が少ないのに反し，NBI ではとくに青帯域の光量を非常に大きくしてある．**図 33-7** は NBI のシステム図である．

実際の NBI 機器では RGB 回転フィルターと光源の間に，NBI 用の 415 nm，540 nm の光をもっともよく通すフィルターを随意に出し入れできるようにしてあって，

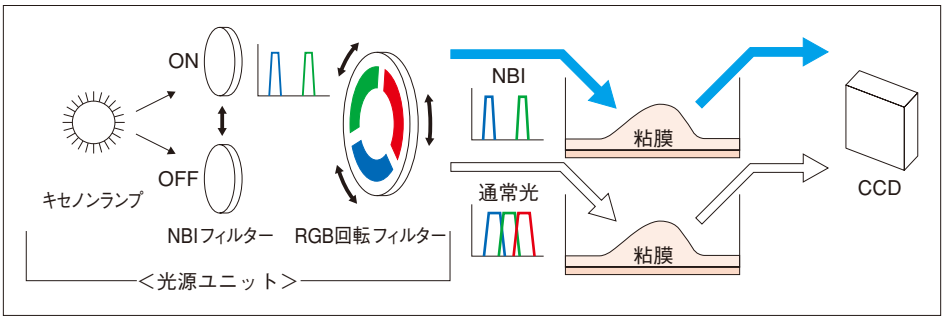

図 33-7　NBI 機器の構造

NBI フィルターと通常光観察用の RGB フィルターは適宜入れ替えられ，フィルターを代えて NBI 観察あるいは通常光観察を行う．通常の観察には RGB フィルター，NBI 観察には図 33-5 のフィルターを用いる．

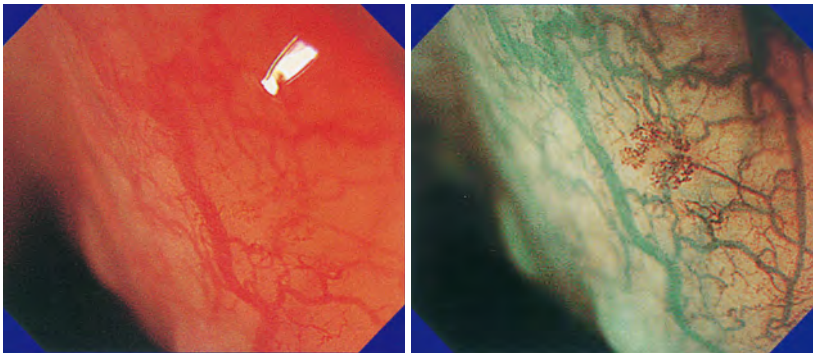

図 33-8　正常食道

a：通常光観察像．b：NBI 画像

NBI 画像では表層の毛細血管は茶褐色に見え，深部の血管はシアン調にみられる．（昭和大 井上晴洋教授提供）

このフィルターが光路に入れば NBI 観察，光路から外れれば通常光での観察が可能となる．

なお実際の機器では，このフィルターは 2 枚に分割されずに，1 枚のフィルターで，この両帯域の光を選択的に透過できるようにしてある．これによって面順次方式だけでなく，海外で広く使われる同時方式の機器でも NBI 観察が可能になった．さらにこのように帯域を狭めた光による所見をモニター上にカラー画像として表示するには，415 nm の光を従来の電子スコープの B と G のチャンネルに，540 nm の光は R チャンネルに割り当て，それぞれ青，緑，赤の偽色で表現している．図 33-6C はそれぞれの偽色の発色状況を示したものである．本来のスペクトルとは違う色になっていることがよくわかろう．その結果表層の毛細血管は明暗の差のある茶褐色に，深部の血管はシアン調に発色する．さらにヘモグロビンを良く吸収する ICG（indocyanine green）を負荷すれば，浅層の小血管をよりよ

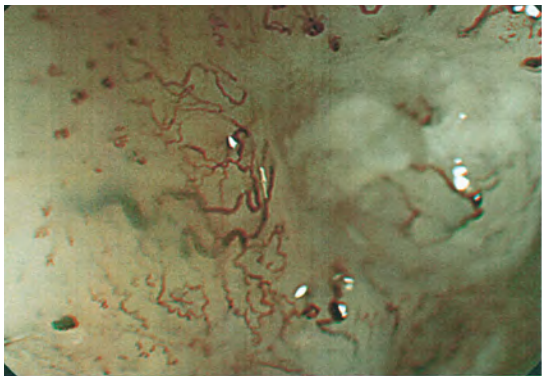

図 33-9　早期食道癌での IPCL 像
$V_{1\sim2}$，V_N 所見の混在．口径不同，拡張，蛇行，形状不均一などの所見がみられる．左上の IPCL は正常．
（防衛医大内視鏡部 永尾重昭准教授提供）

く表現することができる．

図 33-8a は正常食道の通常光での拡大内視鏡像，b は拡大内視鏡での NBI 画像で，NBI 像では表層の毛細血管は茶褐色，深部の血管はシアン調に発色している．消化管の病変，とくに早期癌では，粘膜表層の毛細血管に変化がまず現れるので，その早期診断には表層毛細血管の観察が重要で，NBI に期待されるところはきわめて大きい．

また**図 33-9** は拡大観察に NBI 画像を併用した早期食道癌の症例で，拡大観察に NBI を応用すれば，とくに毛細血管の様相が明らかとなって早期癌の早期診断にきわめて有用である[7]．食道，胃，大腸についての検討は現在なお諸施設で進行中で，それぞれ各施設より詳細な論文が発表されているが，ここでは食道癌についての井上らの成績を中心に述べてみたい．

拡大内視鏡観察だけでは早期食道癌における毛細血管の異常所見はわかりにくいが，NBI を併用することで，その所見は明らかになる．

食道の表在血管網は，井上らによれば，**図 33-10** のごとく粘膜下層の太い静脈と粘膜筋板の直上に接して存在する樹枝状血管網，並びにそれより垂直に立ち上がる上皮乳頭内血管ループ（IPCL；intra-epithelial papillary capillary loop）とそれに連なる斜走血管（obliquely running vessel）からなるが，通常の内視鏡で観察される血管は樹枝状血管のみである[8]．拡大内視鏡で 150 倍以上に拡大し，NBI 観察を加えれば IPCL とこれに連なる斜走血管が，初めて図 33-10 のように見えてくる．IPCL は粘膜内癌では特徴的な所見を示すが，井上らは拡大内視鏡に NBI を加えて観察した IPCL のパターン分類として，**図 33-11** のような模式図を提唱している[8]．

IPCL type Ⅰ，Ⅲは正常所見で，type Ⅲは慢性食道炎，low grade dysplasia，

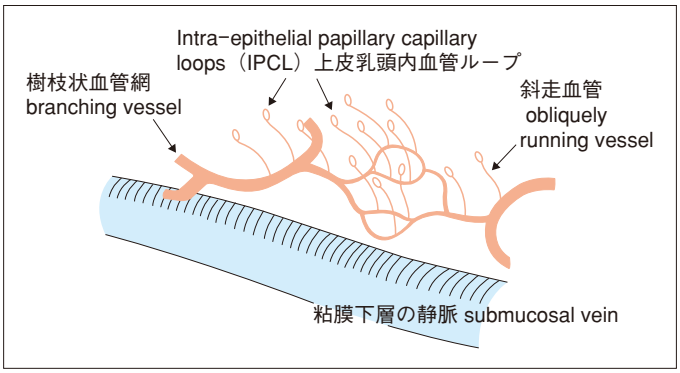

図 33-10　食道の表在血管網

食道の表在血管網は粘膜下層の太い静脈，粘膜筋板直上の樹枝状血管網，上皮乳頭内血管ループ（IPCL），斜走血管からなる．IPCL の変化から疾患の診断，癌の深達度判定が可能である．〔文献 8）より〕

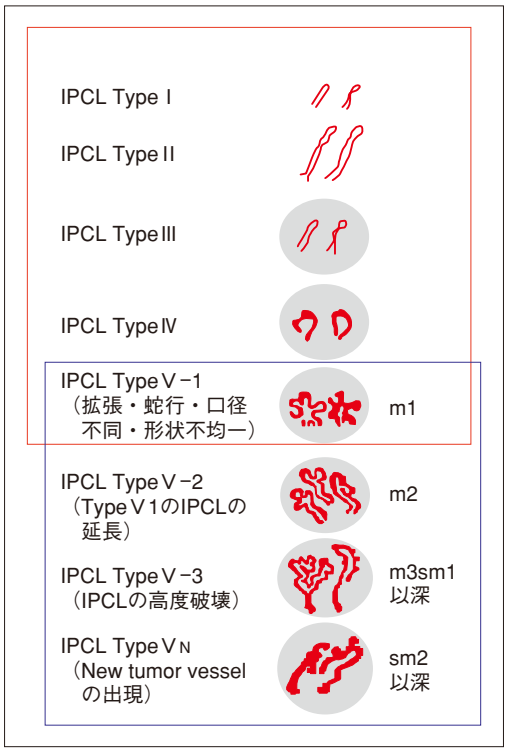

図 33-11　IPCL のパターン分類

Type Ⅰ，Ⅱは正常，Type Ⅲは慢性食道炎，low grade dysplasia，Type Ⅳは high grade dysplasia，粘膜内癌，Type Ⅴ-1 は粘膜内癌，Type ⅤN は新生腫瘍血管の所見．〔文献 8）より〕

type Ⅳには high grade dysplasia，粘膜上皮内癌が含まれる．IPCL type Ⅴ-1 は m1 までの病変で，EMR，ESD の適応となるが，このタイプでは IPCL の拡張，蛇行，口径不同，形状不均一などの所見が認められる．IPCL type Ⅴ-2 では IPCL の延長がみられ，IPCL Ⅴ-3 では IPCL の高度破壊があり，深達度は m3 sm1 より深い．IPCL type $Ⅴ_N$ は新生した腫瘍血管による所見で sm2 より深い癌にしばしばみられ，治療としては外科手術が適応となる．改めて図 33-9 の IPCL の所見をみると，画面左方上の IPCL は正常所見を示すが他の部位の IPCL には type Ⅴ-1，Ⅴ-2 並びに $Ⅴ_N$ の所見が混在し，口径不同，拡張，蛇行，形状不均一などが認められる[8]．

このように現在では拡大内視鏡観察に NBI 観察を加えることで，いっそうの診断的価値が得られるようになって，NBI の有用性は確立されたものとなった．

消化管領域の他臓器，たとえば大腸などについても多数の論文がすでに発表されているので，これらを参照していただきたい．

FICE（Flexible spectral Imaging Color Enhancement）

FICE は千葉大学フロンティアメディカル工学研究開発センターで開発された「分光推定技術」を内視鏡に応用したもので，2005 年にフジノン社（現 富士フイルム）によって臨床応用がはかられ，新しい分光画像の表示システムとして同社より発売された[9)~14)]．最近の同社の電子スコープシステムにはこの機構が標準装備されている．なお FICE の名称については種々紆余曲折，混乱があったが，2008 年 6 月に発足した分光画像内視鏡研究会において，Flexible spectral Imaging Color Enhancement と正式に制定された．

FICE による画像のうち，そのあるものは粘膜表面の微細構造，腺管構造を強調することで，癌の早期診断に有用とされ，一見したところ短波長域の画像は NBI によく似ている．しかしその原理は NBI とはまったく違い，NBI のごとく特定の短波長帯域の光を照明に使うのではなく，通常の照明光を用いて電気的な処理を加え，各波長帯域別の特徴ある画像を得ることを可能とした[11)~13)]．

すなわち通常の白色光による電子スコープの画像は，紫より赤に至る各波長ごとの画像が無数に重なって表れたものと解釈できる．この観点から見ると通常の画像は，異なる波長成分による画像（各分光画像と呼ばれる）の集合体と見なすことができる．すなわち通常見る白色光下での通常カラー画像は，波長の異なる各波長ごとの多数の分光画像を積分して得られたものといえる．

この観点に立って考えると，通常の内視鏡画像あるいは波長ごとの画像を構成する R，G，B 各要素ごとのそれぞれの値は，光源の分光放射反射率の分布 E（λ），被写体表面の分光反射率 O（λ），電子スコープの CCD の分光感度 S（b，

g，r 別）（λ）並びに R，G，B 各フィルターのそれぞれの分光透過率の積の総和として表され，各分光画像並びに白色光下での通常のカラー画像は，その積をもとに形成されたといえる．この積を構成する各要素のうち，光源の分光放射反射率の分布 E（λ），CCD の分光感度 S（λ）（b，g，r 別）並びに R，G，B 各フィルターの分光透過率は既知あるいは測定可能な値であって，被写体表面の分光反射率 O（λ）（反射スペクトル）のみが未知の要素となる．逆にいえば被写体表面の分光反射率 O（λ）（反射スペクトル）すなわち各波長ごとの分光画像は，この数式からわかるように，R，G，B の各信号をもとに，計算，推定することは容易で（分光推定処理），これを応用して各波長ごとの画像を得ることが可能になった．FICE はこの原理を利用してスペクトル別の各画像を得るシステムで NBI 同様短波長域の画像が得られる[11)～15)]．

FICE の最大の特徴として，R，G，B を適切に選び組み合わせることで，微小血管と背景粘膜とのコントラストが明瞭な画像を自在に選び出すことが可能で，低倍率の拡大を加えれば血管パターンの観察が容易になるといわれる．また FICE では操作ボタンの操作で適宜適切な画像に切り替えができ，色調，コントラストが明瞭な画像への切り替えがワンタッチで行えるという．FICE の波長組み合わせは，ほぼ無限に存在するが，実際の機器ではあらかじめ各観察に適当な波長の設定が，プリセットとして 10 モード登録されていて，実際の使用に際しては状況に応じて適宜切り替えて観察する．プリセットとして設定された波長域は，毛細血管と背景胃粘膜，動脈血と静脈血の分光反射率の違いをもとに作成されている．しかし現状ではまだすべてのプリセットモードが理論的に説明されているわけではなく，現実には通常の画像を FICE 機構を用いて種々変化させ，ヒトの目で見てもっとも有効な波長モードを選択し使用する．各プリセットモードにはスクリーニングに有用なモード，近接・拡大観察に有用なモード等々，推奨される使用法が設定されている．しかし実際に設定されているモードは絶対的なものではなく，現在各プリセットモードの妥当性が検討されているのが実情のようである．しかし残念ながら著者にはこのシステムの使用経験はまったくない．その効果は今後の諸施設の検討に待ちたい．なお FICE の画像は通常画像に比べ遠景が暗くなる傾向があって，このことは管腔が狭い食道ではあまり問題にはならないものの，内腔の広い胃では遠景の光量低下が大きく，観察に際しては適宜観察モードを切り替えて観察することが必要になってくる．適切な処理方法をめぐっては，今後の諸賢の検討の結果に待ちたい．

i-scan

i-scan は HOYA 株式会社 PENTAX ライフケア事業部により発表された画像強調

機能で，surface enhancement（SE），contrast enhancement（CE），tone enhancement（TE）の 3 種類の内視鏡画像強調機能から構成されたシステムである．surface enhancement（SE）は edge を認識することで構造強調を行う機能，contrast enhancement（CE）は低輝度部位を色づけすることで陥凹病変あるいは構造の違いを強調する機能，tone enhancement（TE）は画素ごとの R，G，B 成分の組み合わせを変更し各臓器に合わせた画像強調処理を行う機能である．SE，CE はそれぞれ low，medium，high 3 段階の強調レベルを，また TE は消化管の臓器別に TE-e，TE-g，TE-c の 3 種類のモードが選択可能で，各機能はそれぞれ別個に独立していて，同時に強調操作を加えることが可能である．いずれもタイムラグなく観察部位，条件に応じて瞬時に切り替えることができ[16),17)]，SE，CE は色調を変えずに病変の認識能を向上させるスクリーニングに，TE はおもにスクリーニングで認識した病変の精査に有用であるといわれる．

しかし同様な機能は，すでに電子スコープの初期の時代に木本，丹羽らにより，画像処理，画像解析の一種として，edge 強調，さらに色相 hue，明度 value（contrast，brightness），彩度 chroma（飽和度 saturation）という色の 3 要素を適宜変換させる処理として報告されている[18)]．ただしこのときには，これら要素を観察対象に応じて自動的に機器自体が識別し強調するのではなく，まずヒトの目が変化のある部位を識別しそのうえでこの処理を行っていた[18)]．この処理・解析に対してはその後さらに検討が続けられ，現在のオリンパス社の電子スコープでは，この処理を対象に応じて自動化した色彩強調処理，適応型画像強調として実用化されている（第 30 章参照）．その意味では i-scan にとくに新しいことはないと思われる．

AFI（Auto-Fluorescence Imaging）蛍光電子スコープ

最近 AFI（Auto-Fluorescence Imaging）蛍光電子スコープが話題になっている．しかしこれとてすでに胃カメラの時代，今から 50 年ほど前の昭和 30 年代半ばに，やはり著者らのグループが同じことを胃カメラで検討し，その成果は共同研究者の三輪が学位論文としてまとめ発表している[19)]（第 18 章 p.241 参照）．この当時蛍光を診断に利用する可能性を探るための基礎的検討として，まず手術摘出胃標本を用いて検討してみた．**図 33-12** はそのときの検討例で，a が通常撮影像である．組織欠損部があることが明らかである．b は紫外線を励起光として蛍光の発生を見た同標本の蛍光写真で，a でみられた組織欠損部には蛍光がないのが明らかである．なお図 33-12，13 はすでに本書の第 18 章に掲載したが説明の便宜上ここに再度掲載しておく．さらに各種疾患例について数多く，検討してみたが，いずれも組織欠損部すなわち胃癌，胃潰瘍，びらんなどでは蛍光がみられなかった．この現象を臨床に応用すべく紫外線胃カメラを改造して蛍光胃カメラを作製し検

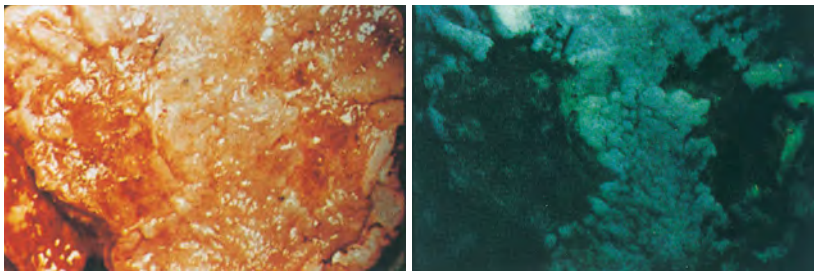

図 33-12　手術摘出胃の撮影像
a：通常光，b：蛍光像
通常光で欠損がみられる部位に一致して蛍光を認めない．

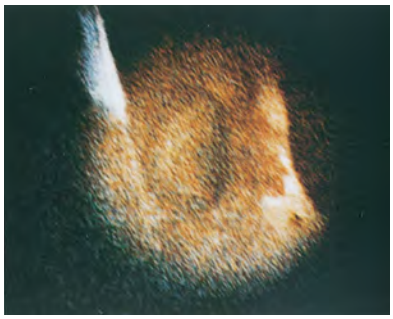

図 33-13　Ⅱc 型早期胃癌の蛍光胃カメラ像
Ⅱc 部には蛍光がみられない．

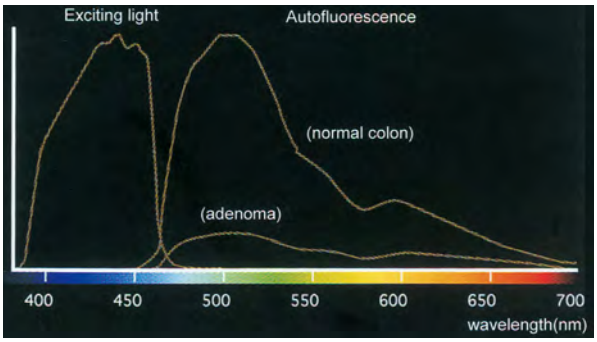

図 33-14　励起光と蛍光のスペクトル
蛍光は励起光より波長が長い．正常大腸部には強い蛍光があるが，adenoma では蛍光がみられない．
〔文献 5）より〕

討を行った．**図 33-13** が紫外線を励起光とした蛍光胃カメラ像であるが，蛍光は非常に弱く，ストロボ光源を続けて 6 回発光させ，さらに強い増感現像を行っても得られた像はきわめて暗く，かつ画像は非常に荒れてはいるが，胃角部のⅡc に一致して蛍光がみられない．現在の AFI も基本原理は同じであるが，蛍光のない部位を光の欠損部としてではなく偽色表示で表している．

図 33-14 は短い波長域の可視光（380～520 nm）を励起光とした蛍光のスペクトルを見たもので，蛍光は励起光より波長が長い[5]．大腸の腫瘍部（adenoma）では正常部に比べ蛍光が弱いのが明らかである．

この蛍光を G と R のフィルターで捉え，モニター上に緑（G）と赤（R）で偽色表示すれば，正常組織は蛍光が強く緑色を呈するが，癌組織は蛍光が弱く結果として緑（G）は少なく，減弱していない赤（R）が主体となって赤く描出される（**図 33-15**）．すなわち AFI では蛍光の欠損部を赤として捉えることになる．**図 33-16** は中等度の dysplasia を伴った大腸の adenoma で a が通常光，b が蛍光観察像で，やはり腫瘍部は赤として認められる．また**図 33-17** は大腸の flat elevated lesion の通常光，色素撒布像，蛍光内視鏡像並びにその組織像を示したが，やは

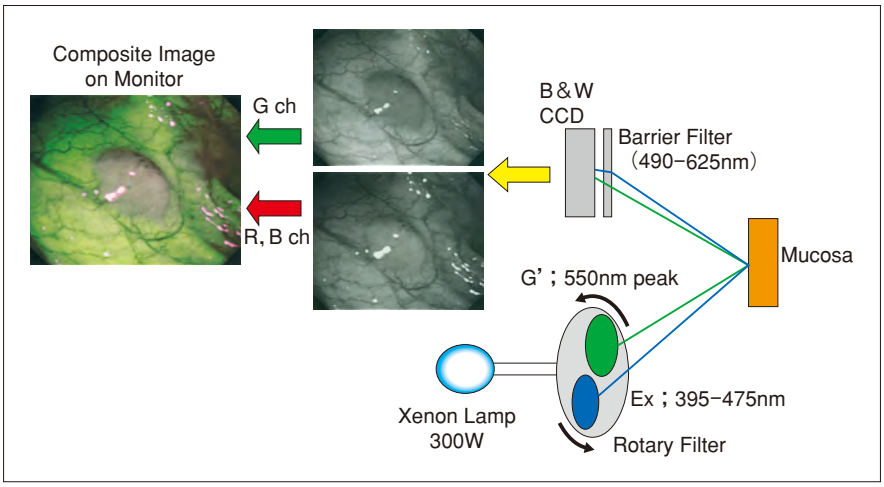

図 33-15　蛍光電子スコープの画像の成り立ち
蛍光が強い正常部では緑が強く，蛍光の弱い腫瘍部では緑を欠くため赤く表れる．

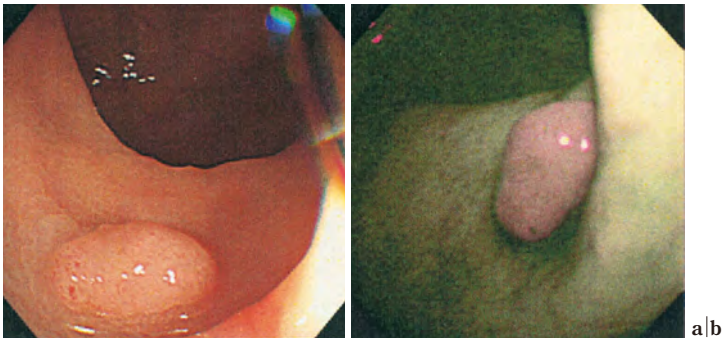

図 33-16　大腸ポリープの AFI 像
a：通常観察．b：蛍光内視鏡 AFI 像
通常光では差がみられないポリープは，AFI では蛍光を欠くため赤く表れる．　（東京慈恵医大 田尻久雄教授提供）

り腫瘍部は蛍光内視鏡像では赤く認められる．なおファイバースコープの時代にも，G と R の高感度カメラで，蛍光を捉える試みが田尻らにより検討されたが，やはり癌組織は赤で示された．

これとは別に癌組織に特異的に取り込まれ，蛍光を発する蛍光物質を負荷すれば，別な診断的意義があるわけで，胃カメラの時代にもクロロマイセチンをはじめ種々の蛍光物質による診断が検討された．しかし，これらの蛍光物質を負荷しても病変部以外の正常部には蛍光の増大はみられたものの腫瘍部に特異的に取り込まれるものはなく[2)]，ファイバースコープとなってからも田尻らにより検討されたものの，やはり腫瘍部に特異的に取り込まれる蛍光物質として満足できるものは見出されず，毒性も絡んで実用化には無理があった．将来より有効な薬物が

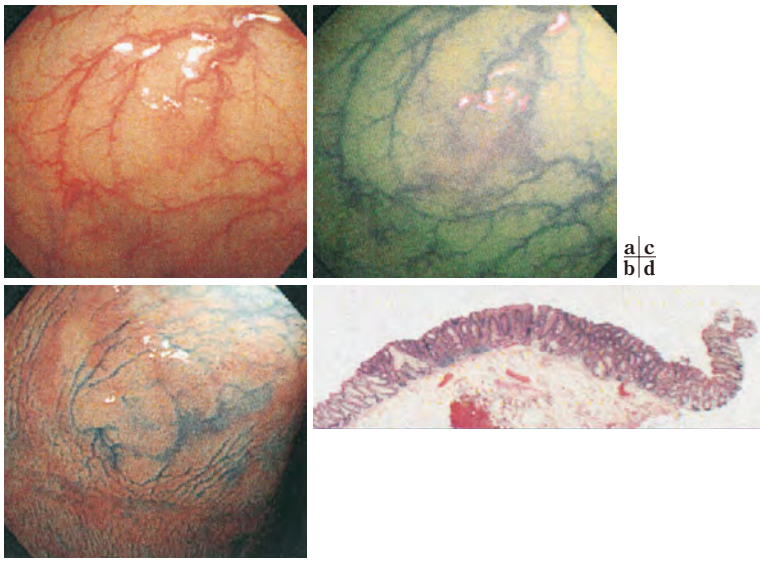

図 33-17　大腸の扁平隆起性腫瘍
a：通常光観察．中央やや上に腫瘤が見える．
b：色素コントラスト法．
c：蛍光内視鏡像．腫瘤は赤く見える．
d：組織像
（東京慈恵医大 田尻久雄教授提供）

応用できるようになれば蛍光内視鏡のいっそうの進歩が期待されると思っている．

内視鏡観察法の新たな分類（丹羽，田尻）について

生体の内視鏡観察に際し，前述の NBI のごとく照明波長によっては，その吸収特性，散乱特性に大きい違いがあって，得られた情報は通常の白色光による観察とはかなり違ってくる．

通常内視鏡観察に用いられる照明光は，可視光でいわゆる白色光（conventional light）と呼ばれる光である[6]．

一方これに対し最近特殊光という用語が一部でしばしば用いられ，NBI あるいは AFI なども，この用語で呼ばれてきた．しかもこの用語の定義が曖昧なまま最近の学会，研究会などでは，拡大解釈，ひいては乱用されるようになって，かなりの混乱をきたしているのが現状である．

しかし NBI にしろ AFI にしても，照明光として通常光（conventional light）と異なる特殊な光，特殊な光源を用いたものではなく，NBI は通常光（conventional light）すなわち可視光の一部である短い波長域の青色領域・緑色領域の光をフィルターを通して取り出し，これを照明に用いているだけであり，蛍光内視鏡にしても，現在の AFI では励起光は可視光領域の短い波長域で，いずれも可視光に対

し異なった特殊の光を用いているわけではない．

一方照明光を，このように狭帯域にしなくても，たとえば FICE のように，通常照明での R，G，B の出力信号をもとに特殊な電気的な処理を加えて NBI に近い効果を得ることも可能で，すでに実用化されているが，得られた画像のうちそのあるものが NBI に似ているからといって，これを巷間いわれるように特殊光観察と呼んでよいものであろうか？ i-scan にしても同じことである．また現在カプセル内視鏡の照明光には発光ダイオード（LED）が用いられているが，内視鏡でこれを光源としているのはほかにはない．しかし将来 LED が現在の光源に代わって内視鏡の光源に広く用いられる可能性もなきにしもあらずである．しかし LED の光は通常の照明光と違って緑領域の一部スペクトルを欠く疑似白色光である．NBI を特殊光というならば，LED の光も当然特殊光といわざるをえない．しかし誰しもこれを特殊光とは考えないであろう．

著者は特殊光とは，通常の可視光（白色光すなわち conventional light）ではなく，可視光領域を越えた，たとえば紫外線，赤外線あるいはまったく別な発光原理に基づくレーザー光など通常光の特性とはまったく異なった光を照明に用いた場合に指す用語と考えたい[6),21)]．

繰り返しになるが，NBI，FICE あるいは AFI にしても，特殊の画像強調効果をもってはいるものの，光源自体はいずれも通常光である．したがってこれらを特殊光観察というには当たらない．いずれも何らかの強調手法を用いた強調画像と呼ぶべきものである．この意味では色素法も一種の画像強調法に入ろう．

以上の見解をもとに著者は先に慈恵医大の田尻久雄教授とはかって内視鏡観察法に関する新たな分類を提案してみた（**表 33-1，2**）[21),22)]．

この分類では内視鏡観察を ① 通常観察（いわゆる白色光 conventional endoscopy，white light endoscopy），② 画像強調観察（image-enhanced endoscopy），③ 拡大内視鏡観察（magnified endoscopy），④ 顕微内視鏡観察（microscopic endoscopy），⑤ 断層イメージング（tomographic endoscopy）と新たに分類し直してみた[21),22)]．この分類では表 33-1，2 のごとく画像強調観察をさらに光学法，デジタル法，光デジタル法，色素法と亜分類し，拡大内視鏡観察を光学法，デジタル法，顕微内視鏡観察を光学法と共焦点法，断層イメージングを超音波内視鏡と OCT（optical coherence tomography）に亜分類している．この分類試案は 2009 年 1 月中旬アメリカの Orland で行われた Endoscopy Masters Forum において，田尻から各国の代表的内視鏡医に紹介されたが，反対はなく一応全員に認められた[23)]．現在さらに詳しく原著として発表予定で準備を進めているが，その概要については既発表の論文を参照していただきたい．

表 33-1　内視鏡観察法の分類（日本語）

- 内視鏡観察
  - 通常観察（白色光）
  - 画像強調観察
    - 光学法　例：紫外線観察/赤外線観察
    - デジタル法
      - コントラスト法　例：FICE/i-scan
      - 輪郭強調法　例：構造強調
    - 光デジタル法
      - 蛍光法　例：AFI/SAFE
      - 狭帯域光法　例：NBI
      - 赤外光法　例：IRI
    - 色素法
      - 染色法　例：ルゴール
      - コントラスト法　例：インジゴカルミン
  - 拡大内視鏡観察
    - 光学法　例：拡大電子内視鏡
    - デジタル法　例：電子ズーム
  - 顕微内視鏡観察
    - 光学法　例：EndoCytoscopy
    - 共焦点法　例：Endomicroscopy
  - 断層イメージング
    - 超音波内視鏡
    - OCT（Optical Coherence Tomography）

（丹羽，田尻）[21),22)]

表 33-2　内視鏡観察法の分類（英文）

- Endoscopic Imaging
  - Conventional Endoscopy（White Light）
  - Image-Enhanced Endoscopy
    - Optical Method　ie：Ultraviolet/Infra-red observation
    - Digital Method
      - Contrast method　ie：FICE/i-scan
      - Lineation enhanced method　ie：Structure enhancement
    - Optical-Digital Method
      - Auto-fluorescent method　ie：AFI/SAFE
      - Narrow band light method　ie：NBI
    - Chromoendoscopy Method
      - Infra-red ray method　ie：IRI
      - Stain method　ie：Lugol
      - Contrast method　ie：Indigocarmine
  - Magnified Endoscopy
    - Optical Method　ie：Optical zoom endoscopy
    - Digital Method　ie：Digital zoom
  - Microscopic Endoscopy
    - Optical Method　ie：EndoCytoscopy
    - Confocal Method　ie：Endomicroscopy
  - Tomographic Endoscopy
    - Optical Coherence Tomography
    - Endoscopic Ultrasonography

（丹羽，田尻）[21),22)]

文　献

1）丹羽寛文：照明光帯域変更の試みの変遷．臨牀消化器内科　21：9-19，2006
2）丹羽寛文：消化管内視鏡の歴史（初版）．p.96-97，159-170，日本メディカルセンター，東京，1997
3）宮原　透，永尾重昭，土居利光，金沢雅弘，渡辺圭三，川口　淳，小林正彦，国富道人，河野俊彦，小山　洋，日野邦彦，丹羽寛文：スペクトル帯域別病変描出能の検討．Gastroenterol Endosc　31：2595-2604，1989
4）丹羽寛文：電子スコープ．新内科学大系　年刊版　'87-B．p.39-50，中山書店，東京，1987
5）丹羽寛文：電子スコープの発展．Gastroenterol Endosc　50：323-348，2008
6）丹羽寛文：通常観察（白色光）．臨牀消化器内科　24：11-18，2009
7）永尾重昭，佐藤知己，川口　淳：NBI（Narrow Band Imaging）．丹羽寛文 監，北野正剛 編：消化器内視鏡の最前線―カラーアトラスでみる達人の技．p.26-30，日本メディカルセンター，東京，2008
8）井上晴洋，佐藤嘉高，工藤進英：NBI 画像による咽頭・食道扁平上皮領域における内視鏡的異型度診断・内視鏡的深達度診断―IPCL パターン分類．田尻久雄 編：特殊光による内視鏡アトラス．36-49，日本メディカルセンター，東京，2006
9）吉澤充代，大澤博之，山本博徳：FICE：技術概説．消化器内視鏡　21：204-207，2009
10）吉澤充代，大澤博之，山本博徳：FICE を使用した早期食道・胃癌の内視鏡診断．消化器内視鏡　21：209-215，2009
11）Miyake, Y., Sekiya, T., Kubo, S., et al.：A new spectrophotometer for measuring the special reflection of gastric mucous membrane. J Photographic Science　37：134-138, 1989
12）Shiobara, T., Zhou, H., Haneishi, N., et al.：Improved color reproduction of electric endoscopes. J Imaging Sci Techn　40：494-501, 1996
13）Miyake, Y., Kouzu, T., Takeuchi, S.：Development of new electric endoscopes using the special images of an internal organ. Proc. 13th CIC（Color Imaging Conference），261-263（Scottsdale. 2005）
14）三宅洋一，神津照雄，山高修一：分光内視鏡の開発．画像ラボ　17：70-74，2006
15）井上雅仁，神津照雄，三宅洋一，菱川悦男，渡辺良之，佐藤　徹：画像強調観察（1）デジタル法：FICE. 臨牀消化器内科　24：27-34，2009
16）小田島慎也，藤城光弘，川辺隆夫，小俣政男：画像強調観察（1）デジタル法：i-scan．臨牀消化器内科　24：35-46，2009
17）小田島慎也，藤城光弘，後藤　修，小野敏嗣，新見恵子，川辺隆夫，小俣政男：i-scan．消化器内視鏡　21：241-249，2009
18）木本賀之，土居利光，川口　淳，東納重隆，鈴木孝治，岩田雅史，武井一雄，杉本恵一，永尾重昭，宮原　透，丹羽寛文：電子内視鏡におけるリアルタイム色相・彩度強調コントラスト変換処理の有用性．Gastroenterol Endosc　31：1193-1203，1989
19）三輪　剛：胃疾患の経過に関する研究―胃カメラを中心とした長期経過観察および補助診断法について．Gastroenterol Endosc　7：263-283，1865
20）丹羽寛文：内視鏡学の近未来像．Gastroenterol Endosc　35：1779-1790，1993
21）丹羽寛文，田尻久雄：内視鏡観察法に関する新たな分類の提唱．臨牀消化器内科　23：137-141，2008
22）丹羽寛文：巻頭言（特集/新しい内視鏡観察法の分類―画像強調観察を中心に）．臨牀消化器内科　24：7-9，2009
23）貝瀬　満，田尻久雄：内視鏡イメージングの現状と将来展望．消化器内視鏡　21：159-169，2009

拡大内視鏡

第３４章　拡大内視鏡

拡大内視鏡の意義について

現在の内視鏡の性能はきわめて良くなっているが，はたして内視鏡はその能力を十分に発揮しているのだろうか？ 現状を見ると，往時に比べ観察に基づく細かい所見の分析が等閑視され，最終診断は生検組織の病理学的検討に任され，内視鏡は単に生検組織を得るための道具にすぎないという安易な考え方すらある．とくに内視鏡的治療が積極的に実施されるようになった現状では，ともかく切除すればよいとして診断に対する興味が以前より薄れた傾向があるのも事実である．しかし内視鏡治療を的確かついっそう効果あるものにするには，当然より精密，正確な診断が前提になるはずである．この意味で拡大内視鏡に期待されるところはきわめて大きい．

さてひるがえって考えると，はたして拡大内視鏡で，何がわかるのだろうか？ 拡大内視鏡でなくてはならないものがあるのだろうか？ いささか疑問もあろう．もちろん硬性鏡の時代からきわめて低い拡大倍率であったにしても，内視鏡のごく初期から拡大観察で，新しい世界が開けることに多大な期待がもたれていたことも確かである．現在われわれはかなりの高倍率を有する拡大内視鏡を手中にしている．しかしはたしてこれで通常の内視鏡では見えない所見が本当に明らかになるのだろうか？ あるいは通常の内視鏡では明らかにしえない微細構造がいっそう明瞭になって，より高度な診断分野が開けるのであろうか[1)]？

いま拡大内視鏡の有用性を如実に示しているのは大腸の領域である．遅ればせながら食道，胃でもその応用が始まっているが，これらの臓器の拡大観察にはどのような意味があるのであろうか[2)]？ 拡大して見ることで，小さい病変を効果的に診断することを目標としては，能率上からも無理である．拡大倍率を大きくすれば当然視野は狭く，広範囲に隈なく胃内を観察することは不可能だからである．拡大内視鏡に何を求めるか改めてその意義を問わなくてはならない．その意味で現在期待されているのは，拡大観察に他の診断法を組み合わせる，とくに最近で

は NBI を併用することで，早期の病変の毛細血管の変化が明らかになって，新しい診断価値が開け，その診断価値に大きい期待がもたれつつある．これについては第 33 章で述べたが，改めて拡大内視鏡の意義を考えてみたい．

硬性鏡時代の拡大観察

1．初期の拡大観察

初めて本格的に実用になった内視鏡としては，1853 年に発表された Désormeaux の内視鏡がある．当初のものは本書の第 5 章で述べたごとく単なる中空の筒であったらしい．その後鏡筒内に凸レンズ，接眼部に凹レンズを組み込みガリレイ式の望遠鏡の理屈で数倍程度の拡大観察が可能になったようである．しかしこの倍率では現在の通常内視鏡よりはるかに劣り，決して事新しく拡大観察というのには無理があろう．

2．Strauss 式直腸鏡での拡大観察

Strauss 式直腸鏡は 1903 年に発表され，先端照明で腸管内腔を空気で展開し観察するものであった．第 27 章で述べたが，Strauss は 1910 年にこの直腸鏡の教科書を出版しており，このなかで拡大観察について述べ，拡大観察用の光学視管（Vergrößerapparat）について説明している．拡大観察用の光学視管は本書 p.362 の図 27-10 に示したごとく，中間にレンズを組み込んだ金属筒で接眼部で視度調節を行い，6 倍の拡大観察が可能であった[3]．実際の使用に当たっては，通常の観察の後，鏡筒内にこの光学視管を挿入して拡大観察を行った．ただしここで 6 倍という拡大倍率は，通常観察時に比較しての拡大倍率であって，現在の拡大電子スコープの倍率表示とは異なった表現である．現在の拡大電子スコープでの表現であれば，おそらく数十倍の拡大に相当するであろう．現在の電子スコープの拡大倍率は，後で詳述するがモニター上の大きさを実物と比較しての大きさで示され，この表現では通常の電子スコープでも近接すれば 10 倍以上の倍率になってしまう．

それはともかく拡大観察は非常に早くから関心をもたれていたことがわかる．なおその後日本でこの Strauss 式直腸鏡に範をとって製造，市販された直腸鏡では，接眼部のガラス蓋を外し，ここに装着して虫メガネの理屈で軽度の拡大観察を行う拡大用接眼レンズが付属品としてセットになっていた．

3．Hinselmann のコルポスコープ

コルポスコープは Hamburg（ハンブルク）の Hinselmann によって子宮頸癌の診断目的に 1924 年に開発され翌 1925 年に発表された機器である．両眼で立体拡大観察ができるようにライツ社の双眼立体顕微鏡にスタンドを付け各方向に可動

性をもたせたもので，子宮膣部の 3.5〜30 倍までの拡大観察が可能であった．彼はこの機器を使って Schiller により提唱された Schiller's test の応用を行っている．この試みは拡大観察を本格的に行った研究の嚆矢であった．

4．著者による立体拡大直腸鏡

1965 年に，著者は第 3 回日本内視鏡学会秋期大会シンポジウム「内視鏡検査の限界とその対策 Ⅲ 腸の内視鏡」において，直腸鏡可視範囲の大腸病変の診断能向上のため直腸の立体拡大観察並びに色素を応用する方法を発表した[4]．この報告が消化管領域での拡大観察並びに色素の応用としては，もっとも早いものであった．この方法は粘膜面の微細な性状を観察するために，手術用立体顕微鏡（実体顕微鏡）を直腸の観察に応用したもので，立体拡大観察の効果をいっそう発揮させるためにトルイジンブルー液による生体染色を併用した．

なお津田らによる胃ファイバースコープに色素を応用する方法は，これより遅く 1966 年の第 4 回日本内視鏡学会秋期大会に「特殊な方法による胃微細病変の観察（特に色素剤散布法について）」という演題名で発表されたのが最初である．

著者が第 3 回秋期大会シンポジウムで発表した直腸粘膜の立体拡大観察並びに色素の応用は，当時まだ学会が小さく学会誌の発行部数も少なく，加えてこのシンポジウムの題名が「腸の内視鏡」というものであったため，学会誌にかなり詳しく記載はしたものの[4]，あまり人の目に触れることもなく，一般の関心を引くことはなかった．

当時は学会での発表を現在のように原著として発表する習慣は確立されておらず，原著は通常学位論文に限られ，このこともこの研究の存在が知られなかった原因の一つとなった．しかし当時は講演内容は，学会誌に講演を基に加筆して原著に近くより詳細な記録として掲載するのが通例で，著者のこの研究もかなり詳しく学会誌に掲載されており，またその後改めてより詳細に当時の状況を別誌に再録したので[5]，興味のある方はもとの発表[4]並びに後年の論文[5),6]を参照していただければ幸いである．

この検討に用いたのは**図 34-1** に示す手術用立体顕微鏡である[4),5]．手術用立体顕微鏡は，立体顕微鏡を手術の場に応用するためスタンドに組み込んだもので，自由に動かすことができ脳外科など一部領域の外科手術に用いられた．なお立体顕微鏡とは stereomicroscope の訳で，一般には実体顕微鏡と呼ばれている．しかし実体顕微鏡という名称は，オリンパス社の商品名で，著者自身は当初立体顕微鏡という名称でこの機器を使用し発表してきた．現在ほとんどの人がこの機器を実体顕微鏡と称しているが，立体顕微鏡というのが正確であろう．

著者がこの立体拡大観察法を開発した理由は，当時すでに直腸鏡所見を精細な写真として記録することは可能とはなっていたが，直腸鏡による肉眼観察並びに

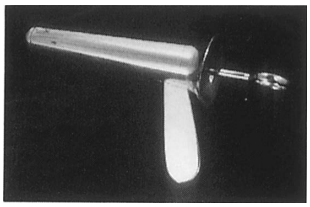

a|b

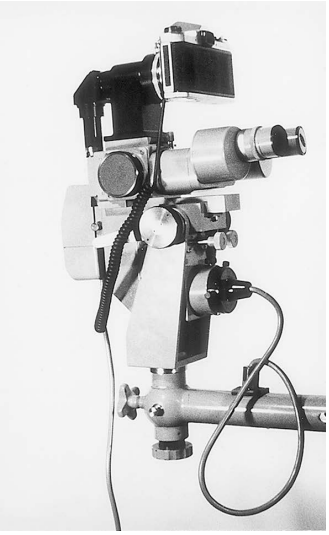

図 34-1　立体拡大式直腸鏡（丹羽）
a：直腸鏡本体
b：手術用立体顕微鏡

カラー写真の精細な読影によっても，軽度の粘膜の変化の判定はかなり難しく，また当時行われていた検査の前準備がかなり内視鏡所見に影響したこともあって粘膜表面の微細な性状を精細に観察するため，立体拡大観察を試みたものである．その背景には当時 10 数巻からなる大部のドイツの内科教科書に潰瘍性大腸炎とはいえない単純性慢性大腸炎の記載があり，著者らもこの本に記載されているものと同様に組織学的に細胞浸潤の強い炎症所見を認める例をかなり経験し，潰瘍性大腸炎とは異なる慢性大腸炎があるのかどうかが当時話題になっていたため，その解明の一助にしたいという意向があった．

このような事情はともかく，この立体顕微鏡により直腸粘膜を観察するため，まず手術用立体顕微鏡の光学的条件に合わせ，観察時光路が妨げられないよう Kelly 式直腸鏡に準じて先端が細く，手元の径が大きい直腸鏡を作製し，この直腸鏡でまず通常観察を行い，拡大観察する部分を決定してから，助手が直腸鏡を保持し，次いで術者が立体顕微鏡を操作して直腸鏡先端に近い粘膜の立体拡大観察を行った．これにより肛門より 15 cm までの直腸粘膜は最高 40 倍，10 cm 以下では最高 64 倍までの立体拡大観察が可能となった．拡大倍率を非常に大きくすると，十分な観察はかなり制限されたものの最高倍率以下であれば比較的容易に立体拡大観察が行えた．ただし機器の制約から写真撮影は低倍率に限られた．この方法によれば拡大観察のみならず立体的に粘膜表面を観察することが可能で通常の観察に比べかなり特異な所見を得ることができた．

正常直腸粘膜の立体拡大観察では，その表面は一様にゼラチン状に透明で，深部に横走する比較的太い血管が認められた（**図 34-2**）．通常の直腸鏡検査でみられる血管像がこれに相当する．さらにこの血管像とは別に透明な粘膜内に主とし

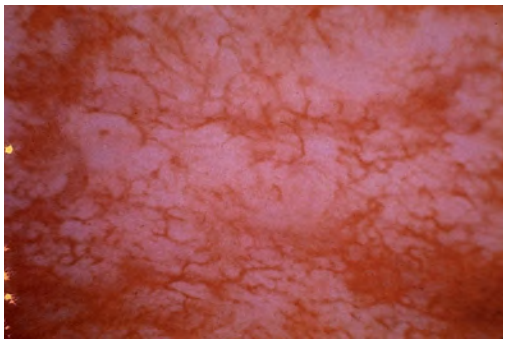

図 34-2　正常直腸粘膜
深部に横走する比較的太い血管と，縦走する多数の細い血管が認められる．

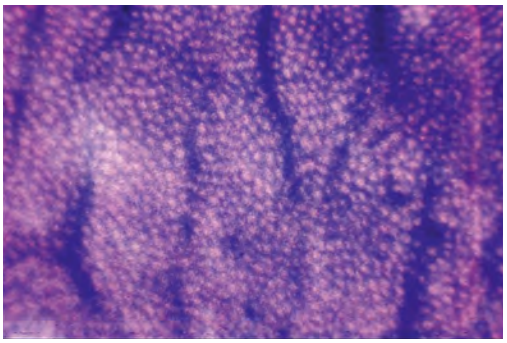

図 34-3　正常直腸粘膜
トルイジンブルー染色を加えてある．撮影像は立体でなく単眼像である．腸腺開口部が白く抜けて見える．

て縦走する多数の細い血管が認められ，粘膜面に充血があれば，この小血管に拡張がみられ，著明な場合には赤色調の強い粘膜表面に腸腺開口部が白く抜けて見えた．機械的刺激に基づく出血は透明な粘膜表面に浮き上がり下部の血管像とは離れて認められ，軽度の炎症では透明なゼラチン状の粘膜表面内にところどころ白色の斑紋状に混濁がみられ，強い場合には粘膜は不透明で血管の走行も不明となった．潰瘍性大腸炎では強い粘膜の混濁と出血がみられ，クリプト・アプセスを反映して白色ないし黄色の粟粒大の多数の斑点，エロジオン，潰瘍などが認められ，寛解期にはこれらの所見は軽減した[4),5)]．

粘膜表面に 0.5～1%のトルイジンブルー液を撒布すれば粘膜表面の生体染色が行え，腸腺の配列，開口状態などの立体的な拡大観察が可能となった．正常では腸腺開口部は染まらず白く抜けて見え，腸腺開口部周辺のみが青く染まり，腸腺の配列はきわめて密で，形態はいずれも正円形で，大きさはほぼ一様であった（**図 34-3**）．なお白く抜けて見える部位は腸腺の内腔ではなく，開口部を形成する細胞で，その幅は一様であった．拡大率を上げると，この白色部は内側に斜めの傾斜を示し，その角度は比較的急峻であった．

潰瘍性大腸炎では大小不揃いの不規則な腸腺開口部が認められ，ポリープ表面では腸腺開口部が正常とはまったく異なる裂隙状を示すことが明らかとなった．**図 34-4** はポリープの 1 例で当時の機器では高い倍率の写真の撮影は不可能で低倍率の写真をそのまま拡大して示してある．このように立体拡大観察に色素を応用することで，その組織像の推測がある程度可能となって，この方法で下部大腸粘膜の性状を精細に観察することができ，微細な病変の追求が可能となった．しかし拡大率を上げると焦点深度は浅くなり，装置の操作も難しく，著者自身その後ファイバースコープの開発に没頭したため，結局この方法はそれ以上発展することはなかった．なお一時ファイバースコープの試作段階で，立体観察ができる

図 34-4　大腸ポリープ
腸腺開口部は裂隙状を示す．

図 34-5　双眼立体ファイバースコープ（試作，丹羽）
術者は内海．接眼部が双眼となっていて，それぞれにカメラが装着されている．

よう 2 本の光学系を組み込み双眼立体視ができるスコープを試作したこともあるが，当時はせいぜい 2 倍程度の拡大倍率にすぎず，観察は不十分で[4),6)]，これについては医学関連の新聞に簡単に紹介しただけに止まった．

このスコープは著者の先輩であった内海が関東逓信病院へ内科部長として赴任するのに際し，胃に使ってみたいとのことで同病院に持っていったが，結局は使うことなく放棄されてしまった．**図 34-5** がこのスコープを覗いている内海で，立体視を得るため接眼部が双眼となっているのがわかる．立体写真を得るため，それぞれにカメラが装着されている．

胃部分切除術摘出新鮮標本についての拡大観察

その後になって作られた拡大ファイバースコープ所見の判定は，立体顕微鏡による手術標本，生検標本の観察が基礎になっている．その意味でこの領域の発展を述べてみよう．Rubin ら[7)]は 1960 年に小腸粘膜の観察に立体顕微鏡を用い[7)]，Holmes らも同様な検討で[8)]，ともに Celiac 病での絨毛の萎縮所見を明らかにした．また 1964 年には Salem らが切除標本について胃小区，胃小窩の所見を明らかにしている[9),10)]．さらに 1967 年著者は術後胃吻合部周辺小腸の絨毛形態を生検標本について立体顕微鏡で検討し内視鏡所見と比較検討し，形態と Al-Pase，SDH，LAP などの生化学的，酵素組織学的所見との比較検討を行った[11)]．

同年共同研究者の陳[12)]は胃の隆起性病変の立体顕微鏡による微細所見を明らかにし，この研究はさらに共同研究者により続けられた[13),14)]．また 1969 年以降同じく共同研究者の松本らは胃潰瘍例の部分切除術の新鮮剔出標本について検討し，胃腺開口部に当たる胃小窩を pit とし，それを囲む透明な縁隆起を papilla と呼び，

その一連の構造を潰瘍の治癒状況と比較検討し，潰瘍の治癒過程における粘膜面の詳細な変動を明らかにした[14)~19)]．これらの所見を内視鏡的に捉え，診断の役に立たせる意味で，この研究が行われたのである．

以下松本による検討成績を述べてみる[19)]．

立体顕微鏡で見ると，胃腺開口部すなわち胃小窩は正常胃粘膜では円または類円形の陥凹すなわち孔として見える．この胃小窩を取り囲むように淡紅色の輪状半透明の隆起部分がみられる．これは胃小窩を囲む腺窩上皮が主となって構成されたもので，厚味のある「ドーナツ」状の半透明な縁隆起として見える．すなわち胃小窩とそれを取り囲む半透明な縁隆起は一つの微小な単位を形成しており，これを Salem[9),10)]の命名に従って「パピラ（papilla）」と命名した（**図 34-6**）[14),15),19)]．通常はこのパピラ下に輪状に走行する毛細血管が透見される．したがって正常胃粘膜のパピラの構成成分は，間隙としての胃小窩とそれを取り囲む壁を構成する成分としての腺窩上皮，さらに胃小窩間の表面をおおう被蓋上皮（いわゆる Leistenspitze）および毛細血管をはじめとする間質成分などで，そのうち腺窩上皮が主たる要素をなしている（**図 34-7**）．これが立体顕微鏡での胃粘膜の最小単位「パピラ」である．パピラの形態は体部腺領域ではほぼ円形で，幽門腺領域ではやや長楕円形で，比較的均一な大きさで一様に密に配列分布している．パピラの半透明な縁隆起下には強拡大（16×以上）で毛細血管が透見され，この毛細血管の存在によりパピラは赤色を帯びる．このように正常胃粘膜ではパピラが均一な大きさで密に一様に配列しているのが特徴で[19)]，病的な胃粘膜では必ずパピラの異常な形態，配列が認められる．

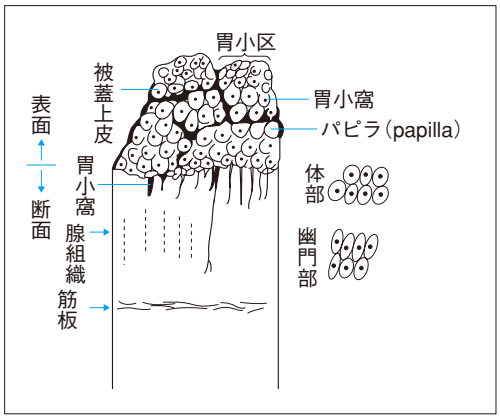

図 34-6　胃粘膜の表面構造
円～類円形の陥凹，孔である胃腺開口部（胃小窩）と，これを囲む輪状半透明の隆起，さらに胃小窩間の被蓋上皮が加わり，ドーナツ状の縁隆起を形成する．胃小窩と縁隆起を含めて papilla と呼ぶ．〔文献 19）より〕

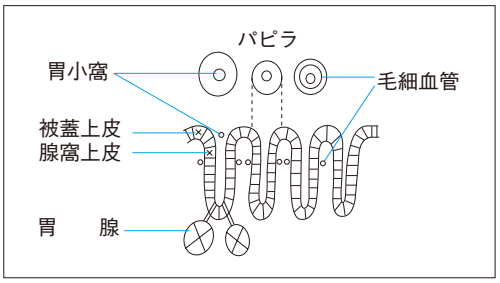

図 34-7　正常パピラの成り立ち
papilla 下に輪状に走行する毛細血管が透見される．〔文献 19）より〕

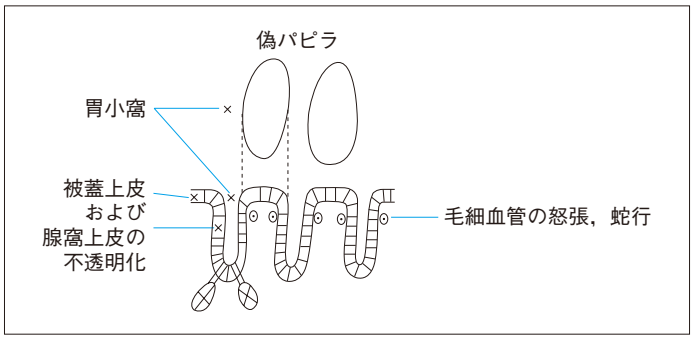

図 34-8　偽パピラの成り立ち
胃潰瘍ではパピラが変形・破壊される．これを正常に対し偽パピラと呼ぶ．〔文献 19）より〕

正常パピラの大きさは径 30～50 μm，平均 40 μm で，胃小窩はその中央に位置し径 10～20 μm，平均 15 μm である．

胃潰瘍などの病的状態では，これらパピラの構成成分が変形・破壊される．しかしパピラに類似した微小単位が観察され，これを正常パピラと対比して「偽パピラ（pseudo-papilla）」と命名した．この偽パピラは胃小窩（間隙），腺窩上皮，被蓋上皮，毛細血管などの変性・破壊あるいは再生の結果作られた微小単位で，病的状態において出現する一つの単位と見なすことができる（**図 34-8**）．この場合縁隆起は不透明で腺窩上皮は透見され難く，胃小窩間の被蓋上皮に当たる部分（胃癌においては癌細胞がこれを構成する場合もある）が主たる構成成分となる．また胃小窩はパピラの中心の円形の孔ではなく，偽パピラ間に存在する連続した溝として見えるようになる．毛細血管は怒張し，結節状に蛇行することが多い．

これらの偽パピラは潰瘍の各時期によって色調，形態ともにさまざまに変化する[19]．

急性期ないしは急性増悪期の潰瘍辺縁粘膜では，正常パピラが失われ蒼白な勾玉形の偽パピラが粗に配列し，胃小窩は連続した溝となる．強拡大では，偽パピラ内の毛細血管は虚血状態で，これがこの部の浮腫と褪色の一原因と考えられる．次いで充血が起こり，次第に赤味が強調されてくる[18)～20]．

治癒機転はまず「再生の索状構造」の出現で始まる[19),20]．これは潰瘍縁の粘膜から潰瘍底へ向かって直線的に伸びる毛細血管と膜様物からなり，これがあたかも短冊状に見えることからこれを「索状構造」と命名した．同様の観察を行っている洲崎は[21]，これをスダレ状と名づけているが，その本態についてはふれていない．松本はこの所見が，毛細血管が索状に分布していることによることを明確にし，その所見は再生の開始を示すもので，良性潰瘍の治癒機転のもっとも重要な所見であって，治癒に際し引き金となると考えている[18),19]．この時期は，Stage

分類の活動期 A_2に相当する病期である[15),22)].

治癒期も後半になると，索状構造の周辺部に小赤色斑が出現し，これが次第に数と大きさを増して，その間隙に胃小窩が連続した溝ができる．偽パピラはその大きさを増すとともに，残存している索状構造部分は潰瘍中心へ向かって延長してくる．そして潰瘍の欠損部分は次第に小さくなっていく．この時期の偽パピラは赤色調が強く，大小不同であるが，さらに数の増加とともに紡錘状となり，潰瘍を中心に放射状に並ぶようになる．この偽パピラの大きさは，長径 50〜300 μm である．この時期の偽パピラは，組織学的にすでに一部に腺管構造が認められる．また毛細血管の充血は強い．

瘢痕期では赤色瘢痕は組織学的に再生上皮の腺管の発育がまだ不完全で，白色瘢痕はほぼ腺管が完成された状態と考えられているが，立体顕微鏡下の観察でも，両者に明らかな差があることが明白となった．すなわち赤色瘢痕期には中央の淡紅色の膜様構造におおわれたわずかな紡錘状陥凹を取り囲むように，立方状の淡紅ないし桃色の偽パピラが大小不揃いに配列し，強拡大でみられる毛細管の充血はまだ完全に消退していない．白色瘢痕期にはほぼ均一な小形，立方状の偽パピラがわずかな白色の線条陥凹を取り囲んで配列し，毛細血管の充血は消退している（**図 34-9**）．

以上のごとく立体顕微鏡による観察で，潰瘍の各時相に特有な変化が証明され，これらの知見を内視鏡診断，とくに拡大観察に応用することで，潰瘍の時相の診断，治癒判定，あるいは良・悪性の鑑別など臨床的に役立つものと考えられる[19)].

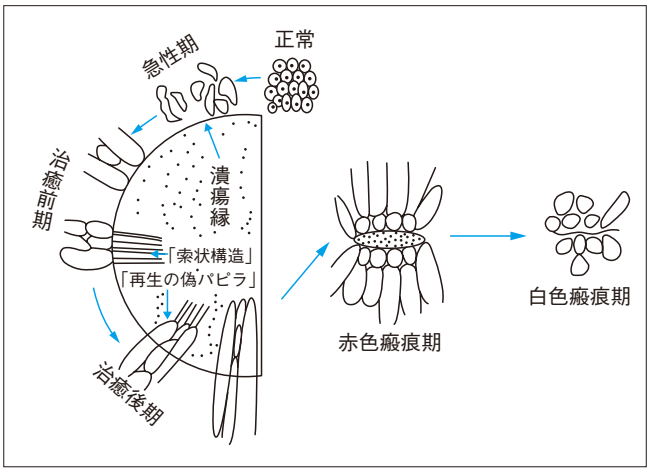

図 34-9　胃潰瘍治癒機転における偽パピラの変化
〔文献 19）より〕

拡大内視鏡の開発とその発展

消化管内視鏡の領域で，最初に実用となった拡大観察用ファイバースコープは，奥山により 1967 年に発表された拡大倍率 5 倍の町田製 FGS-ML type 1 である[23)～25)]．その後の拡大ファイバースコープ，電子スコープの開発は**表 34-1** のごとくである[24),25)]．大腸に関しては多田らにより 1975 年に先端対物レンズの焦点調節方式で 10 倍の大腸拡大ファイバースコープ CF-MB-M が発表され，その後，町田製作所より 30 倍拡大の FCS-ML（小林ら），オリンパス社より 35 倍拡大の CF-HM（多田ら）などが発表されている．さらに多田らにより拡大倍率を 170 倍まで向上させた超拡大大腸ファイバースコープ CF-UHM が試作され，この機器は通常観察用と超拡大用の光学系を手元操作部で切り替えて使用した．電子スコープの時代になると CF-V10Z，CF-V200HM などが試作され CF-200Z（オリンパス）あるいは EC-410CM（フジノン）などが市販されるようになった（1998 年当時）．

なおオリンパス社では，拡大電子スコープとは，対物レンズの焦点距離を全体として変化させうる可動レンズを配置したもので，このレンズを前後に動かし，光学的に広角で観察深度の深い状態（WIDE 状態）と，狭角で拡大倍率の高い状

表 34-1　拡大ファイバースコープの開発

臓器	発表者	発表年	機種	倍率	製作会社
大腸	丹羽	1965	（試作機）立体拡大	×　2	オリンパス
胃	奥山ら	1967	FGS-ML type 1	×　5	町田
胃	須崎ら	1968	MGF-Ⅰ	× 13	オリンパス
胃	須崎ら	1969	Microgastrofiberscope	× 13	オリンパス
胃	丸山ら	1970	FGS-M	× 15	町田
胃	丸山ら	1971	FGS-ML type 2	× 15	町田
胃	大石ら	1973	HF	× 22	オリンパス
胃	井田ら	1975	GIF-M	× 15	オリンパス
胃	榊ら	1977	FGS-ML	× 30	町田
胃	大井田ら	1980	GIF-HM	× 36	オリンパス
胃	榊ら	1982	FGS-SM	×170	町田
食道	神津ら	1975	FES-MB	× 25	町田
小腸	平塚ら	1978	FIS-ML	× 30	町田
大腸	多田ら	1975	CF-MB-M	× 10	オリンパス
大腸	小林ら	1977	FCS-ML	× 30	町田
大腸	多田ら	1979	CF-HM	× 35	オリンパス
大腸	多田ら	1982	CF-UHM	×170	オリンパス

〔文献 25）を改変〕

態（TELE 状態）に切り替える光学ズーム方式の機構を備えたものと定義している．一方このシステムに対し，画像を電気的に拡大するシステムもあって，この方式は電子ズームと呼ばれるが，この方式では像は大きくなるものの，解像度の向上は得られない．そのため同社では電子ズーム方式の拡大スコープは，拡大スコープの範疇には入れておらず，拡大電子スコープとは光学ズーム方式のもののみを指している[26]．

2001 年の資料を見ると，上述の定義による 2001 年現在で販売されていた同社の拡大スコープは次の大腸用 3 種と上部消化管用 1 種の計 4 種であった．すなわち

① CF-Q240Z：大腸用，最大拡大倍率 100 倍
② PCF-Q240Z：細径拡大大腸スコープ，最大拡大倍率 80 倍
③ CF-2TQ240Z：2 チャンネル大腸用拡大スコープ，最大拡大倍率 80 倍
④ GIF-Q240Z：上部消化管用拡大スコープ，最大拡大倍率 80 倍

の 4 種である[26]．

このうち，CF-Q240Z は通常観察時の WIDE 状態では観察深度は 7〜100 mm と幅広く，通常の器種と同じであった．しかしもっとも TELE にした最大拡大状態では観察深度は 2〜3 mm と極端に狭くなった．視野角は WIDE では通常内視鏡と同様 140°，TELE では 40°でかなり狭い．

オリンパス社の各器種の仕様を記すと**表 34-2** のごとくである．その後さらに若干のモデルチェンジがあって，最近のカタログでは上部用には GIF type FQ260Z，GIF type RQ260Z，ハイビジョン仕様の GIF type H260Z があり，大腸用には CF type FH260AZ，CF type H260AZ，ハイビジョン仕様の CF type H260A が記載されている．それぞれ視野角は明らかに示されているが，拡大倍率の記載はなく，詳細は不明である．しかしいずれも前述の器種と大同小異であろう．ただ最近の器種では NBI 観察，蛍光観察などが可能となって，モニターも液晶表示となっている．この点が以前の器種と異なるところである．このように短い間に次々と新しい器種が出現しているのは，乗用車のモデルチェンジと同じで，その間に大きい変化はないのであろう．

またフジノン（現 富士フイルム）の拡大電子スコープ（**表 34-3**）には固定焦点式拡大内視鏡，焦点調節性拡大電子スコープがある．2001 年の資料を見ると，前者では最小観察距離を通常のスコープに比較し，より短く設定してある．この種類には EC-410 CM と EC-410 CW とがある．一方焦点調節式はズームレンズ搭載の機器である．これには 3 種類があった[27]．

また PENTAX 社からも拡大スコープが発売されていた[28]．またこの 2001 年当時には東芝からも拡大スコープが発売されていたが，その後同社は富士フイルムと合併し，それぞれの製品が現在どのようになっているのか，依頼したにもかか

表 34-2　オリンパス拡大内視鏡の仕様（2001 年）

形式名称			CF-Q240ZL/I	PCF-Q240ZI	CF-2TQ240ZI	GIF-Q240Z
光学系	視野角	広角側 狭角側	140° 40°	140° 80°	140° 80°	140° 75°
	観察深度	広角側 狭角側	7～100 mm 2～3 mm	7～100 mm 1.5～3 mm	7～100 mm 1.5～3 mm	7～100 mm 1.5～3 mm
	最大拡大倍率		100 倍	80 倍	80 倍	80 倍
先端部	外径		14.8 mm	11.5 mm	13.8 mm	10.2 mm
弯曲部	弯曲角度	Up/Down Right/Left	180°/180° 160°/160°	180°/180° 160°/160°	180°/180° 160°/160°	210°/90° 100°/100°
軟性部	外径		12.9 mm	11.5 mm	13.7 mm	9.8 mm
有効長			1,330 mm（I 長） 1,680 mm（L 長）	1,330 mm	1,330 mm	1,030 mm
全長			1,630 mm（I 長） 1,980 mm（L 長）	1,680 mm	1,680 mm	1,335 mm
鉗子チャンネル			3.2 mm	3.2 mm	3.2 mm 3.2 mm	2.8 mm
特長			電動ズーム			

〔文献 26）より〕

表 34-3　フジノン（富士フイルム）拡大電子内視鏡の仕様（2001 年）

型式名称		EC-410CM	EC-410CW	EC-450ZH	EC-485ZW	EG-485ZH
観察範囲（mm）	標準	5～20	3～40	8～100	7～100	8～100
	拡大			1.8～2.5	3～6	4～7
視野角度	標準	110°	130°	120°	140°	120°
	拡大			50°		
最大観察倍率*		×30	×30	×100	×30	×35
先端部外径（mm）		ϕ14.0	ϕ13.0	ϕ13.0	ϕ13.6	ϕ11.9
軟性部外径（mm）		ϕ13.3	ϕ13.0	ϕ13.0	ϕ14.0	ϕ10.7
先端硬性部長（mm）		21.0	22.0	23.5	23.7	23.7
湾曲角度	U/D		180°/180°			190°/90°
	L/R		160°/160°			100°/100°
鉗子口内径（mm）			ϕ3.2			ϕ2.8
有効長（mm）			1,330			1,100
CCD 画素数		410k	410k	410k	850k	850k

*14 インチモニタ上での最大光学拡大倍率を記す．
各内視鏡ともに電子拡大機能によって，さらに 2 倍までの拡大観察が可能

〔文献 27）より〕

わらずオリンパス社以外の会社からは資料の送付がなく，詳細は不明である．

電子スコープの拡大倍率について

現在の拡大電子スコープでは高倍率の拡大が謳われているが，ファイバースコープあるいは顕微鏡などの拡大倍率とは表示方法が異なるので注意を要する．

拡大倍率は顕微鏡，ファイバースコープでは，対物レンズと接眼レンズの倍率を掛け合わせた数値で表示されるが，電子スコープでは，14 インチのモニター上での画面上の大きさと実物の実際の大きさとの比で表している．したがってテレビモニターを大きくすればいくらでも倍率は大きくなる道理で，この表示方法はいささか腑におちない．これではカタログ性能であるといわざるをえない．この表現によれば通常の電子スコープでも近接時には 10 倍程度の拡大は容易に得られるが，このことは無視されている．倍率表示は通常のスコープと比べて，どの程度の拡大であるかという数字で表示するのが正しいと考えている．たとえば CF-200Z では 100 倍の拡大とされているが，ファイバースコープでの倍率表示に換算すれば 35 倍程度にすぎない．

また解像度にしても一般にかなりの誤解がある．解像度はどこまで細かい 2 点が識別できるかという数字で表示されるが，解像度は写真とテレビジョンでは表現方法が異なり，closed のビデオ・システムである電子スコープでも，放送用と同じくいわゆるテレビ本として，写真での表現の 2 倍の数値となっている．画面を大きくしても解像度は上がるものではなく，解像度はそのままに，単に画像を大きく引き伸ばして見ているにすぎない．レンズ系で拡大した場合と，電気的な拡大とでは，意味が非常に異なる．このことはデジタルカメラでのデジタルズームによる拡大を考えてみれば容易にわかることであろう．このあたりは拡大電子スコープを扱うにあたって十分留意すべきところである．

体腔顕微鏡

山形・三浦ら[29),30)]は 1961 年に粘膜面に直接接触させて観察する体腔顕微鏡を作製し，直腸粘膜の細胞単位の拡大像を得ている．体腔顕微鏡の外径は 8.8 mm，長さ 30 cm で（**図 34-10**），本体構造は**図 34-11** に示すように，観察用光学視管 A，顕微鏡 B（80 倍，130 倍の 2 種がある），導光体 C，観察用電球 ① が組み込まれている．導光体は Schrötter の直達鏡と同様石英でできた棒で，その先端斜め方向から照明する．通常観察は 5 倍の拡大，超拡大は反射式顕微鏡で行い，光源としてクセノン放電管 ② を用い，超拡大の撮影像を得てその画像について検討した．

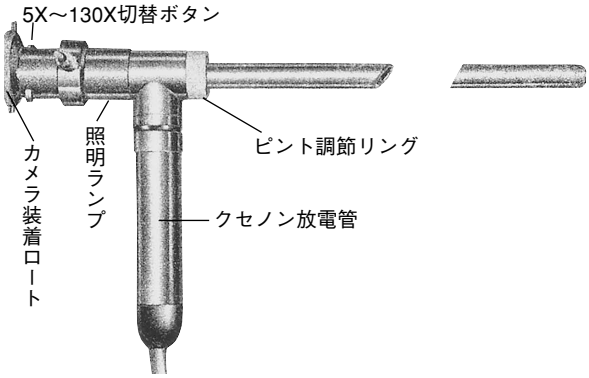

図 34-10　体腔顕微鏡（山形，三浦）
〔文献 29）より〕

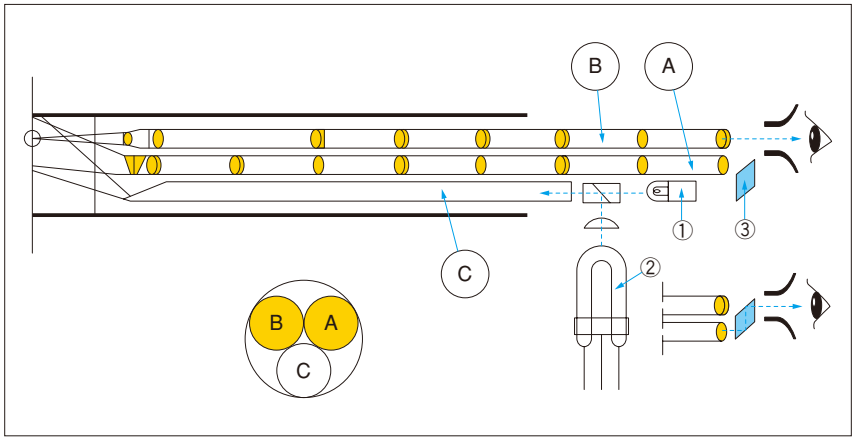

図 34-11　体腔顕微鏡の構造
A 観察用光学視管
B 顕微鏡（80 倍，130 倍を使い分ける）
C 導光体
①観察用電球　②クセノン放電管　③切り換えレバー

先端が粘膜に密接した状態で検査を行い，適宜ポンタミンスカイブルー，トルイジンブルーなどの色素を応用した．顕微鏡像で 80 倍では 1 視野に 7 個前後，130 倍では 1～3 個の腸腺開口部が認められ，腸腺の配列は規則的で，間質の細胞の状態が観察可能であった．80 倍および 130 倍の観察では腸腺上皮が環状に濃染し，腸腺の開口部の単層の被蓋上皮は染まりが薄く，粘膜固有層の毛細血管が赤色に透見された．炎症の存在時には腸腺の正常の配列が失われ，細胞浸潤，血管の蛇行がみられ，染色性の低下が認められた．

本法はその後直接発展することはなかったが，最近になって井上らによる共焦点レーザー顕微鏡，contact endoscopy である Endocytoscopy の登場により，再び

超拡大観察は最近の内視鏡学の話題となってきている．

拡大スコープでの pit pattern 分類

通常の拡大スコープで，現在臨床上もっとも有用となっているのは，大腸疾患での pit pattern の把握である．

pit pattern は大腸の腺管開口部 pit の集合体をその形態上の特徴からパターン化したもので，大腸腫瘍の鑑別に広く用いられている．大腸隆起性病変に対する pit 形態の分類としては，諸家によりこれまで実体顕微鏡あるいは拡大内視鏡に基づく種々な分類が提唱されている[31)～38)]．多田[31)]，五十嵐[32)]は隆起型腫瘍についての拡大内視鏡による観察で，生体内では粘液処理が不十分で円形と乳頭形の鑑別が必ずしも明確でないので 4 型に分類していた．その後，陥凹型腫瘍が発見されるようになり，前処置もより的確に行われ粘液処理が確実になるとともに，さらに詳しい検討が行われてきた．まずこれまで諸家により提唱された pit pattern の分類を見ると，**表 34-4** のごとくである．基本的には工藤の分類と同様であるが，諸家の分類では，それぞれのタイプに包含される内容が若干異なっている．しかしいずれも大同小異である．この表には，その分類が意図した目的も記載したが，藤盛の分類だけが分子生物学的解析を目的とし[33)]，他の分類の意図するところはいずれも診断・治療への応用であった．

諸家の分類についてもう少し詳しく述べてみると，小坂[34)]は単純型，乳頭型，管状型，溝紋型と四つに分け，多田[31)]はこれに混合型と無構造型を加えて 6 型と

表 34-4　大腸腫瘍の pit pattern 分類

報告者	小坂[34)] (1975) 日本大腸肛門病会誌	多田[31)] (1978) 胃と腸	五十嵐[32)] (1981) Gastroenterol Endosc	工藤[35)] (1990) 胃と腸	田淵 (1992) Gastroenterol Endosc	藤盛[33)] (1995) 消化器内視鏡
分類方法	実体顕微鏡	内視鏡	内視鏡	実体顕微鏡	内視鏡	実体顕微鏡
pit 形態						
円形	単純型	円形型	Type Ⅰ	Ⅰ型	P0	
乳頭～星芒状	乳頭型			Ⅱ型	P1	
小型類円形				Ⅲs型	P2	H 型 (Honeycomb-like)
大型類円形～管状形	管状型	管状型	Type Ⅱ	Ⅲl型	P3～P4	Ⅰ型 (Intermediate)
脳回～樹枝状	溝紋型	溝紋型	Type Ⅲ～Ⅳ	Ⅳ型	P4	S 型 (Sulciform)
不整～無構造		不整型	Type Ⅴ	Ⅴ型	P5	
目的	診断・治療	診断・治療	診断・治療	診断・治療	診断・治療	分子病理学的解析

〔文献 1）より引用〕

した（ただし後になって乳頭型と混合型を除き 4 型とした）．また五十嵐ら[32]は隆起型の腫瘍性病変のみを対象に，隆起性病変の表面構造を typeⅠ（類円型），typeⅡ（管状型），typeⅢ（溝紋型），typeⅣ（脳回型），typeⅤ（不整形型）の 5 型とした．

工藤ら[35]は小坂，多田らの分類を基本に 5 型に分類し，さらに陥凹型早期大腸癌の特徴的 pit とされる小型類円型 pit を加えて，Ⅲ型をⅢS 型とⅢL 型に亜分類し，Ⅰ，Ⅱ，ⅢS，ⅢL，Ⅳ，Ⅴ型の 6 型とした．この pit pattern 分類は拡大電子スコープの普及とともに，容易に臨床に応用できるようになって急速に普及し，世界的にも工藤の分類として広く通用している（**図 34-12**）[35),36)]．

さらに工藤らは明らかな大小不同，配列の乱れ，非対称な pit を amorphism ないし amorphous sign と名づけ，その所見を認めない小さい病変には癌はほとんどなく，経過観察で済ませられるが，一つでも上述の所見が認められる場合は癌の可能性が高く早速治療を必要とすると強く主張した．工藤によると無構造なⅤ型

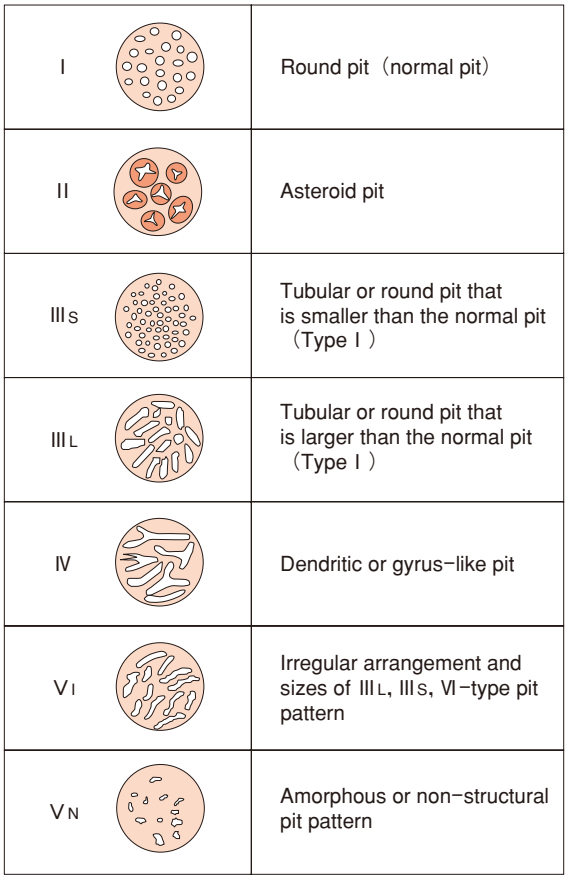

図 34-12　Pit pattern 分類
〔文献 35），36）より引用〕

pit pattern の病変には SM 癌が多いが，amorphous sign を示す病変の大半は M 癌ないし高度異型腺腫なため，V型をさらにVA型；amorphism，VN型；non-structure とに亜分類している．またほぼ同時期に鶴田[37]は不整形，不揃いの pit pattern を示すものをVI型，pit の数が減少し，無構造ないしそれに近い pit pattern を示す amorphous のものをVA型と亜分類している．しかしその後の他の人による亜分類では同じものを違う名称にしたり，逆に異なるものを同じ名称で呼ぶなど混乱が生じてきた．そのため 2001 年に「早期大腸癌」誌での誌上座談会で，V型 pit pattern の亜分類として，不整，無構造所見はそれぞれVI型，VN型とし，用語の統一が行われた（図 34-12）[38]．しかし結果としてVI型 pit pattern の幅が広がり SM 癌の大半がこの pit pattern を示すこととなって，調査の結果では，VI型，VN型の亜分類の定義，境界に関して施設間で微妙な違いがあることが明らかになった．このため厚生労働省がん助成金による 2002 年の「大腸腫瘍性病変の腺口構造の診断的意義の解明に関する研究」班（工藤班）ではV型 pit pattern の亜分類の統一化を目指し，さらに 2004 年 4 月 3〜4 日に「箱根 pit pattern シンポジウム」を開催し，改めて不整腺管構造をVI 型とし，明らかな無構造領域を有するものをVN型とすることで合意が得られた[39]．さらにVI型 pit pattern のうち SM massive 癌の可能性があって慎重に扱う必要のあるVI型 pit pattern を別として「VI高度不整」と呼ぶこともコンセンサスが得られた．VI高度不整とされるのは内腔狭小，辺縁不整，輪郭不明瞭，表層被覆上皮の染色性の低下・消失，scratch sign などを呈する場合とされた．VN型並びにVI高度不整を SM massive 癌の指標とすると，VN型 pit pattern のみを SM massive 癌の指標としたときよりも感度，診断ともその精度が明らかに向上した．以後この定義にのっとり pit pattern の分類が行われている[36]．

大腸の pit pattern の観察が診断に有効なことがわかるとともに，食道，胃への拡大観察の導入もはかられたが，これらの臓器では拡大観察だけでは必ずしも大腸のごとく有用ではなかった．しかし食道では扁平上皮乳頭内の毛細血管の性状の判定が診断に有用なことが判明し，とくに NBI の実用化以来，NBI を応用しての毛細血管の微細な変化の把握が実用となってきた．拡大観察と NBI の併用による食道病変の診断については，NBI の章（第 33 章）で述べたとおりである．同様に胃についても新しい観点からの検討が続けられているが，胃では胃炎あるいは早期癌での pit の様相は複雑で，大腸に比べると未だ知見は十分総括されていないように思われる．今後の検討が待たれるところである．

超拡大内視鏡による生体内細胞観察

井上らは，1996 年以来生体内で，生きたままの消化管粘膜上皮の細胞レベルで

の観察ができるように超拡大観察ができる内視鏡の開発を目指し，これまでに 2 種類の機器の開発を行ってきた[40),41)]．

その一つはデジタル法である共焦点レーザー顕微鏡を応用したスコープで，他の一つは光学法である contact endoscopy である．

それぞれについて述べることとする．

1．共焦点レーザー顕微鏡を応用した Endomicroscopy

共焦点レーザー顕微鏡は元来蛍光観察を目的として作られた顕微鏡で，Endomicroscope は，これを内視鏡に応用したものである[40),41)]．当初は無染色では細部の検討は不可能であったが，その後改良を重ねアルゴンレーザー光の反射を測定する方法に変更し，無染色での細胞レベルの画像を得ることが可能となった．この方法を発展させ，カテーテル型のプローブを備えたスコープの開発が行われたが，この方法が Endomicroscopy と呼ばれる．本法では染色を行うことなく生きた細胞の画像を得ることも可能であるが，通常は蛍光染色を行って観察する．この方法によると，食道扁平上皮癌，胃の未分化癌では，正常時と違って細胞質と核の輝度の逆転現象が起こることが明らかにされている．

図 34-13 は共焦点レーザー顕微鏡の原理である．共焦点光学系では，対物レンズの焦点とは反対側の蛍光が焦点を結ぶ位置に，円形の開口をもつピンホールを設けてあって，焦点の合った位置のみの光を検出できる．通常の光学顕微鏡では決められた領域を均一に照明する必要があるが，共焦点光学系では点光源から出射した光は対物レンズにより対象の一点に集光するように照射される．このための点光源としては特定の波長をもち直進性に優れたアルゴンレーザー光を使用し，対象の一点に集光させる．このため周辺からの不要な散乱光はなく，コントラストの良い像が得られる．対象物の表面で反射された光は同じ光路を戻ってピンホール部に集光されるが，この光学系では焦点以外からの反射光はピンホールでカットされ，焦点位置のみの情報が得られることになる．これにより共焦点レーザー顕微鏡では，光軸方向に分解能をもつこととなって，通常の光学顕微鏡とは違って焦点の完全に合ったコントラストの良いクリアな画像が得られる．ただしこのままでは横方向の面としての情報が得られないので，2 次元の情報を得るにはピンホール部分を X，Y 軸方向にスキャンさせて広い範囲の情報を得るようにすればよい（**図 34-14**）．ただしレーザー光は単色性であって，使える励起光の波長がレーザーの種類によって限定されるという難点がある．しかしクリプトン・アルゴンレーザーを用いれば 3 種類の実用可能なレーザー光を得ることが可能で，1 種類のレーザーでも複数の蛍光色素によって多重染色した標本と同様の検討が可能であるという．

共焦点レーザー顕微鏡では 1 μm 以下の厚さの像を得ることが可能といわれる．

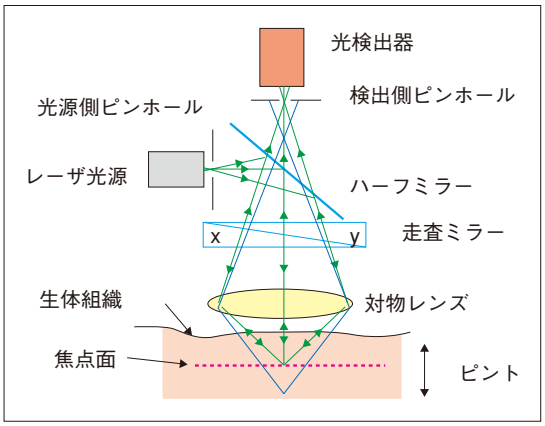

図 34-13　共焦点レーザー顕微鏡の原理
レーザー光源からの光はハーフミラーによって対物レンズに照射される．対象から反射された光は同じ光路を通って像のできる位置のピンホールに向かう．（オリンパス原図）

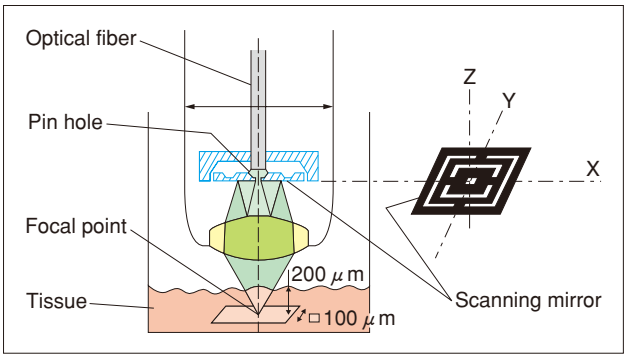

図 34-14　共焦点レーザー顕微鏡のスキャンヘッド部
スキャンヘッド部を X，Y 軸方向にスキャンして 2 次元の情報を得る．（オリンパス原図）

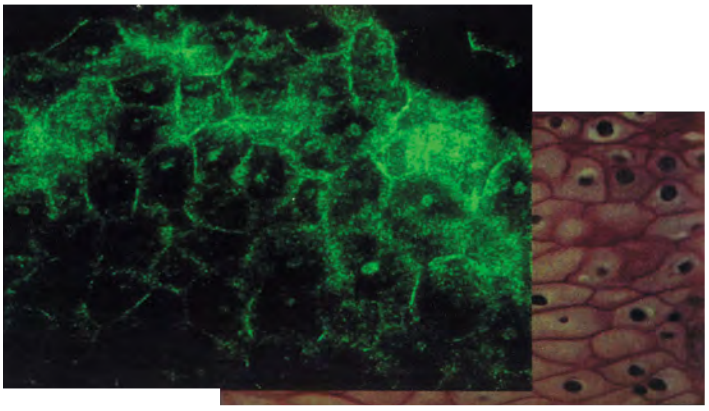

図 34-15　正常食道の共焦点レーザー Endomicroscopy 像
右は通常顕微鏡像．（昭和大学 井上晴洋教授提供）

正常食道では，**図 34-15** のごとく整然と配列した菱形の扁平上皮がみられ，そのほぼ中央に高輝度に小さく核が認められ，細胞質は低輝度に描出される．一方食道扁平上皮癌では小型で不整形の細胞が密集して認められる．

しかし共焦点レーザー顕微鏡の研究は共同研究者のオリンパス社の意向で現在ストップしているという．

2．Endocytoscopy（光学法）

すでにファイバースコープの時代に多田はレンズをターレット式に切り替える接触型のスコープで超拡大観察を行い，大腸粘膜にメチレンブルー染色を加えて細胞並びにピットの超拡大観察が可能なことを報告している[42]．しかしファイバー

スコープであったため一般的には使われることなく終わってしまった．その後大植ら[43]は Karl-Storz 製の硬性鏡を用いて大腸癌の検討を行い，熊谷ら[44]もやはり硬性鏡で食道癌の *in vitro* での観察を行っている．さらに井上らは消化管上皮の生体内での超拡大の観察を目指し，外径 3.4 mm のカテーテル型の超拡大内視鏡 Endocytoscope の開発をオリンパス社と共同研究を始めて十分な成果を得ている[45)～50]．この Endocytoscope は光学レンズ系による接触型拡大内視鏡で，画質および画像の再現性は優れており，病理診断学での生検組織の画像に匹敵する精度を備えている．しかし無染色では血球のみが観察され，細胞，核の観察にはメチレンブルーなどの染色を必要とした．メチレンブルーによる生体染色は，光照射によって染色体障害の可能性があって将来的には無染色の手法の開発が望まれる．最初に開発された上部消化管の Endocytoscope は 3.7 mm 径の生検チャンネルを有する GIF-1T などを mother scope として，その生検鉗子孔より Endocytoscope を挿入し，無染色で粘膜表面にプローブを接触させて，細胞レベルでの観察を行うものであった．mother scope として使用した処置用スコープの GIF-1T 先端には呼吸，蠕動，心拍などの影響を避けるためフードを装着し粘膜面に軽く固定して観察を行った．またプローブ先端を粘膜表面に軽く接触することで，安定した画像が得られた．1,100 倍の拡大では細胞核をよく観察することができたという．

3．一体型 Integrated Endocytoscope

井上らは，通常観察，通常拡大観察さらに連続して細胞観察までできるように，スコープ本体に Endocytoscope を組み込んだ多機能スコープをオリンパス社と共同で開発したが，これにより以上の操作が一連の作業として施行可能となった[50]．このため画像ファイリングへの取り込みも容易となった．

4．クリスタルバイオレット・メチレンブルー二重染色

食道扁平上皮ではメチレンブルー単染色でも細胞，細胞核の描出は可能であったが，胃粘膜では単染色では読影可能な画像を得ることは不可能であった．井上らの検討で現在クリスタルバイオレット・メチレンブルー二重染色により，ヘマトキシリン・エオジン染色に近い画像を得ることができるようになった．これらの染色を加えることで扁平上皮，腺上皮における内視鏡的異型度診断が可能となった．**図 34-16** は正常食道の Endocytoscopy 像で，整然と配列した菱形の扁平上皮がみられる．

実際の臨床では，病変が大きければ従来の方法で生検を行い組織判定を加えればよいが，小病変では生検を行うと，病変の大半が破壊されるので，生検を行わず，通常あるいは通常拡大観察で悪性を疑ったときには Endocytoscopy を引き続

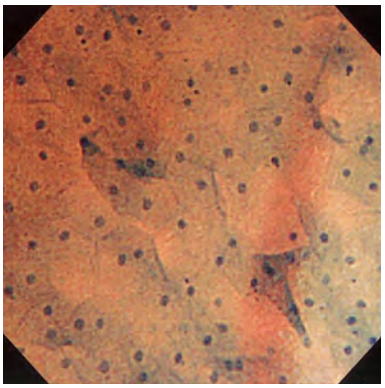

図 34-16　正常食道の Endocytoscopy 像
（昭和大学 井上晴洋教授提供）

き行って診断を確実にし，そのうえで total biopsy としての EMR を実施するのが実際的である．Endocytoscopy は endoscopic histology として今後いっそうの発展が期待される．

文　献

1）日下利広，藤盛孝博，千葉　勉：拡大内視鏡で何を観察するのか．消化器内視鏡　13：293-300，2001
2）丸山正隆，竹本忠良：拡大胃内視鏡の使用経験．Gastroenterol Endosc　13：358，1971
3）Strauss, H.：Die Procto-Sigmoscope und ihre Bedeutung für die Diagnostik und Therapie der Krankhaiten des Rektum und der Flexura sigmoidea. S27-S53, Georg Thieme, Leipzig, 1910
4）丹羽寛文：内視鏡検査の限界とその対策―腸の内視鏡．Gastroenterol Endosc　7：402-408，1965
5）丹羽寛文：直腸立体拡大観察と色素法―炎症性腸疾患について．臨牀消化器内科　7：275-282，1992
6）Niwa, H., Utsumi, Y., Nakamura, T., Yoshitoshi, Y.：Endoscopy of the colon. Proceedings of the First Congress of the International Society of Endoscopy. p.425-431, Tokyo, 1966
7）Rubin, C. E., Brandorg, L. L., Philips, D. C., Taylor, H.C.：Studies of celiac diseases. Gastroenterology　38：28, 1960
8）Holmes, R., Hourihane, D. O'B., Booth, C. C.：Dissecting microscope appearance of jejunal biopsy specimens from patients with idiopathic steatorrhoea. Lancet　1：81, 1961
9）Salem, S. N., Truelove, S. C.：Dissecting microscope appearance of the gastric mucosa. Brit Med J　2：1503, 1964
10）Salem, S. N.：Gastric mucosa under the dissecting microscope. Am J Dig Dis　10：705, 1965
11）丹羽寛文：残胃および吻合部小腸病変の内視鏡所見を中心として．Gastroenterol Endosc　9：123，1967
12）陳　章義：胃隆起性病変粘膜の実体顕微鏡的研究．Gastroenterol Endosc　9：79，1967
13）梅田典嗣，内海　胖：実体顕微鏡を中心とした胃粘膜像の検討．Gastroenterol Endosc　9：305，1967

14）吉利　和，内海　胖，藤野雅之：実体顕微鏡による胃粘膜病変の諸変化．綜合臨牀　17：1543，1968
15）松本正雄，内海　胖，丹羽寛文，金子栄蔵，後藤義隆，中村孝司，藤野雅之，霞　朝雄，吉田　彰，吉利　和：実体顕微鏡による胃粘膜病変の所見―続報．Gastroenterol Endosc　11：210，1969
16）松本正雄，丹羽寛文，金子栄蔵，梅田典嗣，藤野雅之，霞　朝雄，織田敏次，吉利　和：胃潰瘍治癒機転の実体顕微鏡的観察．Gastroenterol Endosc　13：293，1971
17）松本正雄，丹羽寛文，金子栄蔵，梅田典嗣，藤野雅之，武藤　弘，笹本和啓，三木一正，織田敏次，吉利　和：胃潰瘍治癒機転の実体顕微鏡的検討．Gastroenterol Endosc　13：382，1971
18）松本正雄，丹羽寛文，金子栄蔵，梅田典嗣，藤野雅之，武藤　弘，笹本和啓，三木一正，織田敏次，吉利　和：実体顕微鏡的見地からみた胃内視鏡像の検討．Gastroenterol Endosc　15：474，1973
19）松本正雄：胃潰瘍および胃癌の実体顕微鏡的研究．Gastroenterol Endosc　15：639-670，1973
20）松本正雄，金子栄蔵，丹羽寛文：急性胃潰瘍の経過―拡大観察，第 15 回日本消化器病学会・第 11 回日本内視鏡学会・第 11 回胃集団検診学会合同秋季大会（シンポジウム）口演，1973 年 11 月（広島）
21）洲崎　剛：胃粘膜微細病変に関する実体顕微鏡的研究―第 1 報―陥凹性病変．内科宝函　16：436，1970
22）大森晧次，三輪　剛，﨑田隆夫：胃の潰瘍性病変の経過．Gastroenterol Endosc　10：11，1968
23）井田和徳，岡崎幸紀 編：内視鏡による消化管の拡大観察．医学図書出版，東京，1986
24）岡崎幸紀，和崎秀二，良沢昭銘：拡大内視鏡の発展．丹羽寛文 編：色素・拡大内視鏡の最前線．p.33-42，日本メディカルセンター，東京，1998
25）丹羽寛文：消化管内視鏡の発展を辿る．p.198-200，考古堂，新潟，2009
26）小倉　剛：オリンパス製拡大内視鏡の機構とその特長．消化器内視鏡　13：458-463，2001
27）山高修一：フジノン拡大電子内視鏡の機構と特長．消化器内視鏡　13：471-479，2001
28）桂田弘之，関谷尊臣，池谷浩平：PENTAX 拡大内視鏡の拡大機構と特長．消化器内視鏡　13：481-487，2001
29）山形敞一，三浦清美：最近に於ける内視鏡の進歩―ことに消化管内視鏡の進歩について．消化器病の臨床　3：564-575，1961
30）山形敞一，三浦清美：内視鏡検査に対するテレビジョン並びに体腔顕微鏡の応用について．日消病誌　60：909-918，1963
31）多田正大，川井啓市，赤坂裕三，他：大腸隆起性病変の拡大観察とその病態．胃と腸　13：625-636，1978
32）五十嵐正広，大井田正人，中　英男，他：大腸隆起性病変の表面微細構造に関する病理組織学的研究―特に腺腫を中心として．Gastroenterol Endosc　23：540-551，1981
33）藤盛孝博，柏木亮一，西谷和夫，他：胃と大腸の表面型分化型腺癌における実体顕微鏡の比較．消化器内視鏡　7：241-250，1995
34）小坂知一郎：大腸微小隆起性病変に関する臨床病理学的研究．大腸肛門誌　28：218-228，1975
35）工藤進英，三浦宏二，高野征雄，他：微小大腸癌の診断―実体顕微鏡所見を含めて．胃と腸　25：801-812，1990
36）樫田博史，工藤進英，池原伸直，乾　正幸，細谷寿久，若村邦彦，和田祥城，蟹江　浩，山村冬彦，大塚和朗：pit pattern 分類の歴史．臨牀消化器内科　23：1511-1616，2008
37）鶴田　修，有馬信之，豊永　純，他：早期大腸癌の深達度診断―内視鏡および実体顕微鏡所見を中心に．胃と腸　29：85-97，1994

38）今井　靖，工藤進英，鶴田　修，他：座談会―V 型 pit pattern 診断の臨床的意義と問題点．早期大腸癌　5：595-613，2001
39）工藤進英，倉橋利徳，樫田博史，他：大腸腫瘍に対する拡大内視鏡観察と深達度診断―箱根シンポジウムにおける V 型亜分類の合意．胃と腸　39：747-752，2004
40）Inoue, H., Igari, T., Nishikage, T., et al.：A noval method of virtual histopathology using laser-scaning confocal microscopy in vitro untreated fresh specimens from the gastrointestinal mucosa. Endoscopy　32：439-443, 2000
41）Inoue, H., Kudo, S., Shirokawa, A.：Technology insight：laserscanning confocal microscopy and endocytoscopy for cellar observation of the gastrointestinal toract. Nature Clin Pract Gastroenterol Hepatol　2：31-37, 2005
42）Tada, M., Watanabe, S., Uozumi, Y., et al.：A new method for the ultra-magnifying observation of the colon mucosa. Kyoto Pref Univ Med　91：349-354，1982
43）大植雅之：Contact Endoscopy を用いた大腸癌の術中リアルタイム診断．第 37 回日本癌治療学会総会．1999 年 10 月 12～14 日
44）熊谷洋一：Contact Endoscopy を用いた食道表在癌の観察―色素法併用による基礎検討．第 57 回日本食道学会学術集会．2003 年 6 月 27～28 日
45）Inoue, H., Honda, T., Yoshida, T., et al.：Ultra-high magnification endoscopy of the normal esophageal mucosa. Dig Endosc　8：134-138, 1996
46）Inone, H., Kazawa, T., Sato, Y., Satodate, H., Sasajima, K., Kudo, S., Shiokami, K.：In vivo observation of living cancer cells in the esophagus, stomach, and colon using catheter-type contact endoscope, 'Endo-Cytoscopy system'. Gastrointest Endosc Clin North Am　14：589-594, 2004
47）井上晴洋，Cho Joo-young，里館　均，佐藤嘉高，菅谷　聡，笹島圭太，工藤進英，塩川　章：超拡大内視鏡による生体内細胞観察．胃と腸　39：1661-1673，2004
48）井上晴洋，菅谷　聡，加賀まこと，笹島圭太，佐藤嘉高，小鷹紀子，里館　均，工藤進英，塩川　章：超拡大内視鏡による生体内細胞観察．臨牀消化器内科　21：75-81，2006
49）Inoue, H., Sasajima, K., Kaga, M., Sugaya, S., Sato, Y., Wada, Y., Inui, M., Satodate, H., Kudo, S., kimura, S., Hamatani, S., Shiokawa, A.：Endoscopic in vivo evaluation of tissue atypia in the esophagus using a newly designed integrated endocytoscope：a pilot trial. Endoscopy 38：891-895, 2006
50）井上晴洋，加賀まこと，南ひとみ，菅谷　聡，佐藤嘉高，笹島圭太，浜谷茂治，塩川　章，工藤進英：拡大内視鏡から超拡大内視鏡に向けて―生体内細胞観察への道程．Gastroenterol Endosc　50：3450-3456，2008

胆道鏡・膵管鏡・腹腔鏡

第35章 胆道鏡・膵管鏡・腹腔鏡

本章では，消化管そのものではないが，発生学的に消化管と密接な関係があり，さらに解剖学的，機能的にも消化管と関連の深い他の消化器系の臓器，すなわち胆道，膵（検査の対象になるのは膵管であるが）などの臓器の検査，治療に用いられる胆道鏡，膵管鏡の歴史を概説する．また併せて腹腔内の臓器を外側から観察し，とくに肝疾患の診断に有用な手段であった腹腔鏡は，近年各種の鏡視下手術でいっそう重要な役割を果たしており，腹腔鏡についても本章で触れることにする．

胆 道 鏡

1．硬性胆道鏡の開発

胆道に対する内視鏡検査は，詳しいことは不明であるが，1923 年に Bakes が喉頭鏡を使って胆管の検査を試みたのが最初のようである[1]．さらに 1941 年になって Melver が硬性胆道鏡を作製し試みたという[2]．また Wildegans の硬性胆道鏡による検査は 1956 年以前に溯り，論文は 1956 年に発表されている[3]．Schein, Stern, Jacobson の著書『The Common Bile Duct—Operative Cholangiography, Billiary Endoscopy, and Choledocholithotomy』の第Ⅱ章 The Choledochoscope によると[4]，最初の硬性胆道鏡は肝外胆管の観察のみを目的としていたが，その後観察下に鉗子，ハサミなどが挿入できる手術用胆道鏡も作られた．しかしこのスコープでは，状況によっては直視下の操作が不可能で，実用価値はまったくなく，胆管内の状況が明確でないかぎり操作はできなかったという．このためこの本の著者 Schein らの胆道鏡に対する経験は観察用胆道鏡に限られた[4]と述べられている．また機器の開発者の Wildegans からの 1960 年の Schein ら宛の私信では，Wildegans 自身もこのスコープを手術用に使うことはきわめてまれであると述べているという．その後本邦でも今永[5]，川島ら[6]の硬性胆道鏡の発表がある．



図 35-1　Wildegans の胆道鏡
下段：本体，右上：鞘管
胆管内挿入部は本体と 60° 屈曲し，長さ 70 mm，外径 8 mm．
丸山正隆博士提供　（著者撮影）

2．Wildegans の硬性胆道鏡

図 35-1 が Wildegans の胆道鏡で，下段がその本体，右上は使用に際し，2 本からなる本体先端を束ね胆管内への挿入を容易にしかつ保護する鞘管で，操作時にはこれを先端に被せて使用する．本体は細い 2 管から構成され，屈曲側の管は照明系で，この図ではその先端には何も構造物がみられないが，Wildegans の論文中の図には明らかに照明系の先端部と思われるレンズが描かれている[3]．またこの管の先端に近いところに小さい穴があって，ここより生理食塩水を出して，胆管内の洗浄を行ったり，胆管の拡張をはかったりしたようである．2 本の管のうち図の下方に見えるのが観察系で，この図では先端は盲端に終わっていて，光学系がどのような構造であったか不明である．しかしこの論文中の付図を見ると，ここに明らかにガラス窓が装着され，これがレンズ系の一部であって，これを通して観察したものと思われる．本体の上部先端に接眼部を装着し，さらに本体の上端近くに 90° 方向に電源に接続する部分がある．また体温に加温した生食水をイリガトールで本体に導き，洗浄に供する管を接続する部が付属し，弁の作用で流量の調節ができたと述べられている．しかしこの図からは実際にどのような構造であったか不明である．機器の消毒は水洗が不可能で，ベル状のガラス筒で機器を覆ってホルマリン蒸気で消毒したらしい．屈曲部より口側の長さは 185 mm で，実際に胆管内に挿入される部分は 70 mm，外径 8 mm，本体とは 60° の角度で接続されている．本体の内部には導光系，洗浄水を送るためのチャンネル，観察のためのレンズ光学系が組み込まれている．以上の構造から胆管内径が 1 cm 以上ないと観察は不可能であったという．

3．軟性胆道鏡（flexible choledochoscope）

1963 年 Shore らが flexible choledochoscope を開発し，術中に胆管内遺残結石の

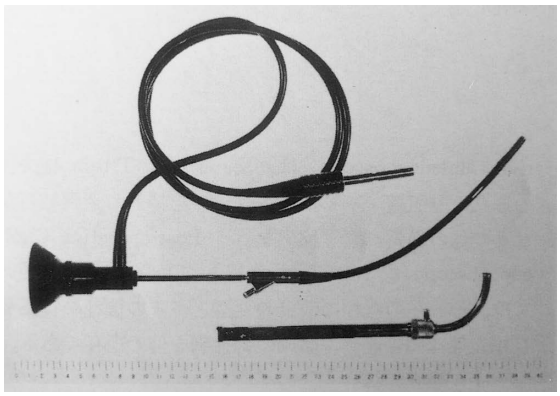

図 35-2　軟性胆道鏡試作 1 号機
先端側 1/2 を軟性化した胆道ファイバースコープ．全長 445 mm，有効長 165 mm，先端外径 5.4 mm，視野角 62°（水中直視式）．アングル機構は up 160°, down 130°. 鉗子チャンネルは径 2.0 mm.
〔文献 10）より〕



図 35-3　軟性胆道鏡試作 2 号機
全長 600 mm，軟性部の長さ 150 mm，外径 6.6 mm．up，down 各 60°のアングル機構．
〔文献 10），13）より〕

検索を行ったのが嚆矢のようである[7]．

また本邦においても 1969 年以来，田・大坪・西村は気管支ファイバースコープを用いて，この領域の内視鏡検査の検討を進めている[8]．しかし気管支ファイバースコープでは操作上かなりの問題があって胆道内視鏡検査としては満足すべき成績は得られなかったという．また中村・羽生らも機器の開発を検討している（1972 年）[9]．

さらに山川らは当初硬性胆道鏡を使用し検討を行っていたが[10]，その後操作性の改善をはかって軟性部を非常に短く硬性鏡の先端側 1/2 のみを軟性化した胆道ファイバースコープをオリンパス光学の協力で試作した（1975 年）[10),11]．山川らは，この試作胆道内視鏡 1 号機を術中並びに T-tube 抜去後の瘻孔より挿入し，遺残結石，そのほかの異常を検索する術後胆道鏡検査を開始し良好な成績を得ている．試作 1 号機は長さ 445 mm，有効長 165 mm，軟性部先端外径 5.4 mm，視野角 62°，水中直視式で，鉗子チャンネル 2.0 mm 径で，アングルは up 160°，down 130°のものであった（**図 35-2**）[10]．その後 2 号機が試作され，2 号機ではアングル機構並びに鉗子挿入用のチャンネルが装備され，全長 600 mm，先端軟性部の長さ 150 mm，外径 6.6 mm となった．アングルの作動角は up，down 各 60°である（**図 35-3**）．この機器による 30 回の術後胆道鏡検査では左右肝内胆管とも第 2，第 3 分岐まで観察可能であったという[11)~13]．さらに数施設の医師とオリンパス社との間で胆道鏡の改良を目指した小委員会が作られ，より末梢までの検査，とくにそれまでの試作機では不十分であった逆方向の遠位胆管，乳頭部までの検査を可能とし写真記録ができることを目指し種々検討を重ねた結果，試

表 35-1　試作 1 号機，2 号機，3 号機の仕様

		（山川式） 試作胆道 ファイバースコープ 第 1 号機	（処置用） 試作胆道 ファイバースコープ 第 2 号機	（観察用） 試作胆道 ファイバースコープ 第 3 号機
先端部	視野角	62°（水中直視）	62°（水中直視）	62°（水中直視）
	観察深度	3～50 mm	3～50 mm	3～50 mm
	外　径	5.2 mm	6.5 mm	4 mm
	チャンネル（内径）	2 mm	2.6 mm	1 mm
彎曲部	彎曲角	up 160°, down 130°	up, down 各 60°	up, down 各 90°
	外　径	5.4 mm	6.6 mm	4.5 mm
軟性部外径		5.4 mm	6.6 mm	4.5 mm
有効長（L_1）		165 mm	150 mm	180 mm
全　長（L_2）		445 mm	600 mm	630 mm

〔文献 10），12）より〕

図 35-4　試作 2 号機による肝内胆管像（胆管分岐部）
〔文献 10）より〕

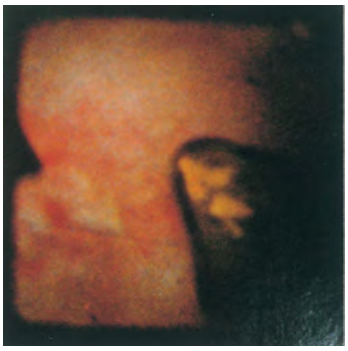

図 35-5　試作 2 号機による胆管内遺残結石
〔文献 10）より〕

作 3 号機へと改良が重ねられ，術後胆道鏡検査は確実なものとなった．3 号機と前述の 2 号機との違いは軟性部の有効長と外径，弯曲角のみである．試作 1 号機から 3 号機までの仕様を表に示す（**表 35-1**）[10),12)]．**図 35-4** は試作 2 号機による肝内胆管の第 1 分枝の所見であり，**図 35-5** は遺残結石の写真である[10)]．

胆道ファイバースコープはさらにいっそう改良が加えられ，1972 年に市場に出た CHF type B では有効長 600 mm，外径 5.7 mm，アングルは up，down ともに 45° となった．視野角は 62°（直視，水中）で，循環還流方式が採用され胆汁を排除しつつ胆道内腔の観察が可能となった．さらにオリンパス CHF type P10 では有効長 330 mm，全長 645 mm，先端部外径 4.9 mm，先端アングルは up 160°，down 130° となり，視野角は直視（空中）90° となった．この機種では 2 段階の可

撓性があって，挿入困難な分岐部，狭窄部への挿入成績が大幅にアップした．また処置用のスコープは，有効長 330 mm，全長 645 mm で，先端部外径 5.8 mm，視野角 90°（水中），先端アングルは up 130°，down 100°となって，内径 2.6 mm の鉗子チャンネルが設けられた．このため T 字管の併用で処置具使用時にも還流液の送水が可能となった．

その後もさらに改良が続けられ，1976 年の CHF type B2 を経て 1978 年の CHF type B3 ではアングル作動角はいっそう大きく up，down とも 100°，視野角は 62°となった．さらに CHF type T20 ではアングル角は up 130°，down 100°となって，この type では 2.6 mm 径のチャンネルに加えて 1.2 mm のチャンネルも別に設けられ，処置を行いつつ胆汁の吸引が可能となった．（**図 35-6**）

その後マイナーチェンジを加えた各種の機種が多種類発表され，4 方向アング

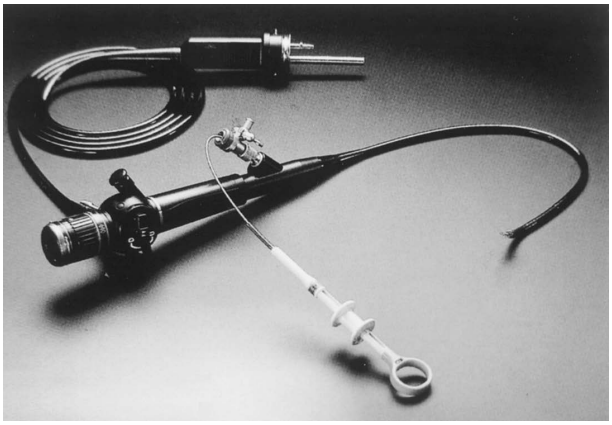

図 35-6　胆道ファイバースコープ CHF type T20（オリンパス）



図 35-7　細い胆道ファイバースコープ CHF type BD 30（オリンパス）

十二指腸ファイバースコープを通して挿入．外径 4.5 mm，視野角 100°直視式，アングル up 160°，down 100°．

図 35-8　胆道電子スコープ CHF type 240（オリンパス）
電子スコープとして作られた胆道鏡.

ルを備えた機器（CHF type P20Q）も市販されたが，外観はいずれもきわめてよく似ている[13),14)]．

さらにいっそうの細径化もはかられ，大チャンネルを備えた十二指腸ファイバースコープを通して挿入できる細い胆道ファイバースコープも作られた（CHF type B20）．この機種は外径 4.5 mm で視野角 100° の直視，up 160°，down 100° のアングル作動が可能となった．**図 35-7** はその後の改良機の CHF type BD 30 で非常に細く，かつ長くなっている．

また胆道のみでなく，膵管，尿管，副鼻腔，小児咽頭，小児気管支，気管支ファイバースコープとしても使える外径 1.8～2.7 mm までの各種の多用途細径ファイバースコープも作られている[15)]．

その後他領域の電子スコープの発展に伴い，胆道鏡領域でもビデオ化がはかられ，胆道電子スコープも作られている．このような機種には CHF type 240 がある．この機器の有効長は 380 mm で，先端部外径は 5.3 mm，アングル作動角は up 160°，down 130° で，視野角は 100°，チャンネル径は 2.0 mm である（**図 35-8**）．

さらに胆道電子スコープには，前述した細い胆道ファイバースコープに対応する外径 3.4 mm と非常に細い電子スコープも作られている（CHF-BP30）．このスコープは，チャンネル径 4.2 mm 以上の十二指腸スコープを通して胆管内に挿入し観察できるが，胆道鏡としてのみでなく，膵管鏡としても使用ができて，有効長 1,870 mm，全長 2,190 mm，2 方向アングルを備え，up 160°，down 130° の屈曲ができ，光学系は視野角 90° の直視で，1.2 mm の鉗子チャンネルを備えている[16),17)]．**図 35-9** はその後に出現した CHF-B260 である．

4．各種の胆道内視鏡検査

1）術中胆道鏡検査

術中胆道鏡検査は手術時に総胆管に切開をおき，その切開開口部を通してスコー



図 35-9　細径胆道電子スコープ（特注品，CHF-B260，オリンパス）
膵管鏡としても使用可能.

プを挿入し，生食水を滴下しつつ実施する．本検査は術中胆道造影検査の所見を直視下に裏づけるために行うもので，本検査法の目的は主として肝内胆管および総胆管内結石の有無の探索，その状況の確認，さらに結石があった場合その摘出の実施などである．またそのほかの胆道内病変に対する生検の実施，胆道癌に対してはその浸潤範囲の把握，外科的切除の可能性の判定などの目的で実施される[18]．

2）術後胆道鏡検査

術後胆道鏡検査は，あらかじめ T-tube を置いた症例を対象に T-tube を介して胆道鏡を挿入し胆管内の検査を行うものである．検査の目的は前者と同様である．そのほか肝を切開し病変部に挿入されたチューブにより形成された瘻孔，あるいは経皮経肝胆管ドレナージ（PTCD）の瘻孔，総胆管あるいは総胆管空腸端側吻合例の空腸瘻など，あらゆる瘻孔を利用しての検査が可能である．本検査は術後瘻孔形成が完成する 3 週以後に実施する．また検査終了後 T-tube と同径のチューブを胆管内に挿入し，瘻孔が維持されていれば，再度の検査も可能である[19),20]．

3）経皮経肝的胆管鏡検査

経皮経肝的胆管鏡検査は胆管鏡の挿入を経皮経肝的に行うもので，まず瘻孔を置いて経皮経肝的胆汁ドレナージを施行し，術後 1 週後からドレナージ部の拡張術を開始し，拡張を行ってから胆管鏡を挿入し検査を実施する[21]．

4）経口的胆管鏡検査

経口的胆管鏡検査は，経口的に親ファイバースコープを十二指腸に挿入し乳頭切開をおいて，親ファイバースコープのチャンネルを通して細い子ファイバースコープあるいは電子スコープを胆管内に挿入し，胆管内を精査する．三次肝内胆管までの観察，直視下生検が可能である．最近の極細径スコープでは乳頭切開を実施しなくても挿入可能といわれる．

膵管鏡

経口膵管鏡は処置用十二指腸ファイバースコープの鉗子口を通して親子式の要領で直接主乳頭を介して膵管内に挿入し，この部を観察するスコープである．通常内視鏡的乳頭切開を行ってから胆管，膵管に挿入する．膵管鏡は膵管狭窄，膵管内の隆起などの鑑別診断とくに膵癌の確診に有用で，膵癌の大部分は主膵管に変化が及び，多くは膵管上皮由来のため直視下に膵管を観察できる膵管鏡の有用性はきわめて高い．また膵管内乳頭状粘液産生腫瘍（IPMN）が特異な所見を示すことから，本法はその確実な診断にきわめて有用である．なお現在の膵管鏡では細胞診や生検も実施可能である．

膵管鏡の臨床応用は 1970 年代の初め頃より始まったが，当時の機種は胆道鏡としても使用された試作機であった．まず 1971 年に中村ら[22]により町田製作所製の膵管鏡が発表されたが，当時の町田製の気管支ファイバースコープは外径 2.5 mm と外径 5.0 mm のものが開発されていた．このうちの径 2.5 mm の機種を使って膵管鏡の動物実験が行われ，さらに臨床応用が開始された．気管支ファイバースコープであったため，膵管鏡としては長さが短く当初は開腹時に術中膵管鏡として実施され，スコープは十二指腸切開部あるいは膵切離面より膵管内に挿入した．非観血的に挿入可能な経口膵管鏡は高木らにより 1974 年に報告されたが，このスコープは外径 2 mm，長さ 200 cm で，このスコープを子スコープとして親スコープの鉗子孔を通して膵管内に挿入した．さらに同グループによる 2 種類の試作ファイバースコープを用いた臨床成績は 1975 年に竹腰らによって報告されている[23]．しかし膵管内腔は確認できたものの，膵管分枝の開口部は観察できなかった．さらに 1976 年には中島ら[24]がオリンパス製のスコープでの成績を報告しているが，このスコープは視野角 60° の直視鏡で外径 1.7 mm，と 2.3 mm の 2 種があり，18 例中 11 例で膵管の観察が可能であった．観察範囲はうち 2 例で膵尾部まで，残りの 9 例も膵体部まで可能であった．この 2 種の試作機はいずれもアングルはなく，チャンネルは設けられていなかったが，2.3 mm のスコープでは注水穴付きで送水可能な機種も試作されている．

その後観察能，操作性能をいっそう向上させた試作機が完成したのは 1980 年代に入ってからで，1980 年代に入るとアングル機構，チャンネル機構を備えた機器が登場した．いずれも外径 3 mm 前後とやや太くなったが，膵管内の洗浄も可能となった．しかし正常乳頭からの挿入は不可能で膵管内への挿入には内視鏡的乳頭括約筋切開術（EST）を必要とした．これらの機種のうち type D は外径 2.7 mm，アングルは up 130°，down 100° でチャンネルはなく，type-E/CPF-PAB では外径 3.2 mm，チャンネル内径 0.5 mm，アングルは up 160°，down 100°，XCPF-

3.3 では外径 3.3 mm，アングル機構 up 160°，down 100°となった．

1991 年になって，いっそう細径化され EST を行わずに正常乳頭から挿入できる機器が登場した．これらの機種のうち PF-18 は外径 1.8 mm ときわめて細くアングル機構，チャンネルなどは省かざるをえなかった[16),17)]．また type-Ⅰは外径 3.8 mm，アングル機構 up 160°，down 100°，チャンネル径 1.2 mm であった．また type-J/B20 などは先端部外径 4.1 mm，本体外径 4.5 mm，アングル機構 up 160°，down 100°，チャンネル径 1.7 mm となって，より大口径チャンネルを備え直視下生検も可能となった．ただしこのスコープはそれまでのスコープより径が大きく，このスコープの挿入には，専用の十二指腸スコープが必要となった．これらのスコープは，実際には胆道鏡として使われることが多かったようである．

その後このような試作機での検討をもとに，アングル機構，チャンネル機構を省き細径化し，挿入性を重視した機種と，観察能を重視しアングル機構，チャンネル機構を備えた機種という 2 極化の方向で開発が進められた．製品化されたオリンパス PF-24 は外径 2.4 mm で，前者の形式，CHF-B20 は後者の形式である．B20 のための専用の親十二指腸スコープ TJF-M20 は外径 13.0 mm，チャンネル径 5.5 mm であった．B20 は主として胆道の観察，処置に用いられたが，胆管の拡張があり，EST が行われていれば膵管への挿入観察は可能であった．そのほかにも試作されただけで市販には至らなかった機種がいくつかある．

さらに現在ではいっそう細い先端部外径 0.8 mm の極細径膵管ファイバースコープ PF type 8P も作られている[17)]．この機種は専用ガイドカテーテルを使って膵管内に挿入する．この機種は特注品で，きわめて細く無理な操作ではきわめて壊れやすい．以前に比べ耐久性は向上したといわれるが，その取り扱いにはあくまでも慎重な操作を必要とする．この機種では超細径のため正常乳頭からも挿入可能で，膵管内への挿入には，あらかじめ膵管内に留置したカテーテルを通して行う．一方アングル機構，チャンネル機構を備えた従来型の機種にもいっそうの改良が加えられ，XCHF-B34 では外径 3.4 mm，アングル作動 up 160°，down 130°，チャンネル径 1.2 mm となった．その後試作され製品化されたスコープには，CHF-BP30 という先端部外径 3.1 mm，挿入部外径 3.4 mm，アングル機構 up 160°，down 130°の機種が 1995 年に登場している．このスコープは処置用十二指腸スコープを通して挿入可能で，膵管鏡，胆道鏡として一般に使われることとなった．

1990 年代後半には CCD を搭載した細径の電子スコープが試作され，外径 2.1 mm という超細径の膵管スコープに CCD を組み込み，2003 年に至ってオリンパス社より細径経口胆膵スコープとして電子スコープが製作されるようになった．いずれも試作品であったが，後になって細径経口胆膵管鏡として市販された．電子スコープになったことで，各種の画像処理とくに NBI なども応用できることとなった．

現在市販されている膵管スコープには太径の電子膵管用スコープとして CHF-B260 があり，さらに非常に細い超細径ファイバースコープ CHF-BP260 がある[25]．これらのスコープは膵管だけでなく胆管用にも使うことができる．CHF-B260 の先端部外径は 3.4 mm，チャンネル内径 1.2 mm であり，超細径の CHF-BP260 では先端部外径 2.6 mm，チャンネル内径 0.5 mm，アングル機構は up，down とも 70° である．そのほかに特注品として前述したいっそう細い先端部外径 0.8 mm の極細径膵管ファイバースコープ PF type 8P も作られている[17]．前述のごとくこの機種は，きわめて細く無理な操作では容易に壊れてしまう．その取り扱いには慎重な操作を必要とする．

一方アメリカの Boston Scientific 社からは 2007 年にユニークな膵管鏡 Spyglass system が発表されている[26]．Spyglass system は 0.77 mm の超細径の光学系（optical probe）と外径 3.3 mm の外套管（delivery catheter）からなるスコープで，delivery catheter は使い捨てで，上下左右の 4 方向のアングル機構を備えている．しかもこの外套管（delivery catheter）は 3 管構造で，光学管を通す 0.9 mm のチャンネルと 1.2 mm のチャンネルと 0.6 mm の送水用のチャンネルが独立して組み込まれている．このように送水チャンネルが独立したことから，処置中でも送水可能である．

＜膵管鏡による検査＞

あらかじめ内視鏡的逆行性膵胆管造影（ERCP）を行って病変の存在部位をよく確認しておく．細径の膵管用スコープでの観察時には，膵管用ファイバースコープを保護しかつ送水機能をもたせるため 5 Fr. の造影用カニューレ（外径 1.7 mm）に逆流防止弁を装着し，このカニューレにスコープを通して主膵管内に深く挿入し，スコープをカニューレ先端から数 mm 出した状態で観察する．

著者の共同研究者の小林は，1993 年に 0.8 mm 径のファイバースコープを使って，独自に開発したコンバーターを用いて画像処理による画像の精密化をはかり，良好な画像を得ることを可能とし，グラスファイバー数が少なく粗い画像を，より良好な色再現性をもち，しかも各種の画像処理技術の応用が可能な面順次式電子スコープの画像として表示することに成功している[27),28]．

経口膵管鏡で観察できるのは主・副膵管内腔，さらにこれらに開口する拡張した膵管分枝あるいは嚢胞などであるが，狭窄を越えて深部にスコープの挿入は不可能で観察は狭窄部口側にとどまる．

図 35-10 は膵管ファイバースコープによる所見の一例で，a は慢性膵炎，b は膵癌の症例である．

正常膵管は表面平滑で細かい血管像が透見されるが，慢性膵炎では全般に蒼白で，軽度の凹凸，瘢痕様の所見，膵液中に浮遊する protein plug や膵石などの所

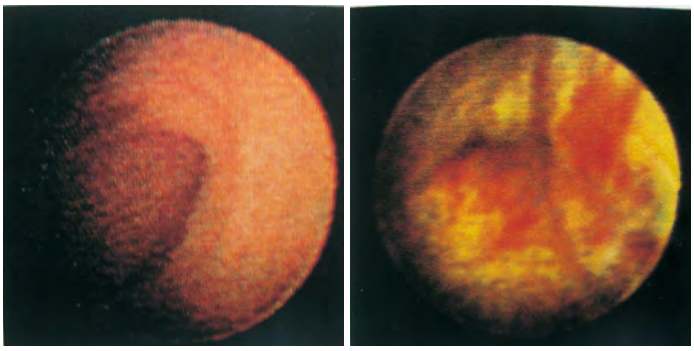

a|b

図 35-10　膵管ファイバースコープによる所見
a：慢性膵炎．主膵管粘膜は平滑で一部に瘢痕様変形がみられる．
b：膵体部癌．狭窄があり，発赤，出血，びらんを伴った隆起がみられる．〔文献 16），19）より〕

見が認められる．膵癌では膵管は閉塞あるいは狭窄を示し，びらんや不整，易出血性，血管増生像もみられ，発赤を伴った表面凹凸不整の隆起を見る[27),28)]．また粘液産生膵腫瘍では病変が主膵管にある場合は顆粒状～結節状あるいはイクラ状の隆起など特徴ある所見がみられる[27)]．本疾患では乳頭開口部が大きく主膵管が拡張していることが多く太径のスコープでの検査が可能である．

腹 腔 鏡

腹腔鏡は，気腹を行った後腹部に小切開を加えトロアカール（トロッカー，トラカール）と呼ぶ穿刺管を挿入し，次いでその外套管を残して内管を抜去し，代わりに光学視管を挿入して，腹腔内諸臓器の表面を観察する内視鏡である．**図 35-11** の上の 3 本がトロアカールで外套管に穿刺用の針が挿入されている．図は従来広く使われていた器種で図下が前方直視式の硬性鏡の腹腔鏡本体で，この機器での照明は先端レンズを輪状に取り囲むグラスファイバーで行われる．**図 35-12** が本体先端部で光学系のレンズをグラスファイバー束が円形に取り囲んでいるのがわかる．なお，ファイバー光学系による照明が行われる以前は先端での電球照明であった．

そもそも腹腔鏡は肝表面の観察，肝生検の実施を目的としていたが，現在ではこれを用いて腹腔鏡直視下手術を行うのを主目的としている．

すでに Désormeaux[29)] により彼の内視鏡を用いて腹部の瘻孔を通して卵巣膿腫の内部を観察した簡単な報告が彼の著書『L'Endoscope』にみられるが，イヌを用いて気腹を行った後膀胱鏡で腹腔内臓器を直接観察したのは，Kelling[30)] で 1901 年のことであって 1902 年に論文として発表されている[30)]．Kelling は同様な方法で臨



図 35-11　光学式腹腔鏡
上 3 本：穿刺針を挿入したトロアカール
下：腹腔鏡本体
日本消化器内視鏡学会付設丹羽記念内視鏡資料館蔵品
（著者撮影）



図 35-12　光学式腹腔鏡先端部
レンズの周りを照明用のグラスファイバーが取り囲んでいる．
日本消化器内視鏡学会付設丹羽記念内視鏡資料館蔵品　（著者撮影）

床例でも検討も行っているが，本格的な臨床応用は 1910 年の Jacobaeus による[31),32)]．さらに Kalk により 1924 年以降積極的に腹腔鏡検査が実施されるようになった．

それまで腹腔鏡検査は膀胱鏡，胸腔鏡などを用いて行われていたが，専用の腹腔鏡は Kalk ら[33)]が開発した 1929 年の Kalk-Heyneman の前方斜視鏡が最初である．ちなみに Heyneman は内視鏡メーカーの名前である．

なお Jacobaeus の腹腔鏡は側視式で視野は狭く死角が大きく，検査に際し極端な体位変換を必要としたが，Kalk が開発したスコープの光学系は 135° の前方斜視方式が取り入れられ視野角も大きくなってスコープ先端方向の視野が広く死角は大幅に狭くなって広く用いられるようになった．

Kalk は大部の腹腔鏡の教科書を出版しており[34)]，この本には腹腔鏡に関する主要なことが詳しく記述されており，その後の本邦の腹腔鏡専門家に多大の影響を及ぼしている．

本邦への腹腔鏡の紹介としては，高田義一郎が Jacobaeus の講習会に参加し「Laparo-Thorakoscop を見て」という簡単な紹介記事[35)]を書いたのが最初のようである．この記事には，本書第 2 章で紹介した黄表紙『竹斎老寶山吹色』の中の遠眼鏡を使って身体の中を窺うという内容をはからずも思い出したと書かれている．なおちなみに著者がこの黄表紙の存在を知ったのは，この高田義一郎の腹腔鏡の紹介記事からである．

本邦最初の臨床報告は 1929 年の北山加(嘉)一郎，岡崎武昌によるものである[36),37)]．さらに 1936 年には海軍軍医学校の金井　泉，岩波　浩によって 1934 年以来の多数例について詳細な報告が行われている[38)]．

その後の初期の報告としては東大第二内科の常岡健二，亀田治男，東大第一内

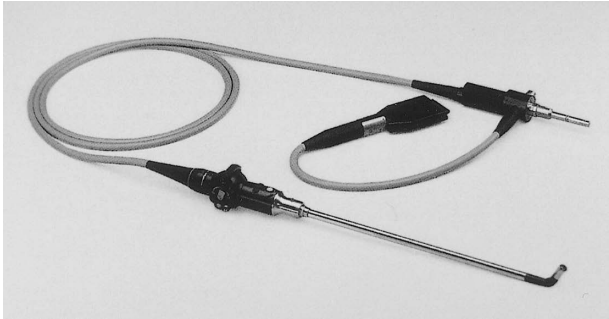

図 35-13　テレビジョン方式ビデオ腹腔鏡（オリンパス）
先端アングルは 4 方向に自由に動かせる．

科の山川民雄，永井東一，兼高達貳らの研究があり，さらに順天堂の荒牧長門[39]，岡山医大（後 島根医大）の島田宜浩らの業績がある．いずれも慢性肝炎を主体とした研究であった．その後の肝疾患領域の広範な研究についての紹介は本書の目的でもなく，また紙数の関係もあって省略させていただく．

腹腔鏡の機器自体としては，もちろん初期にはレンズ方式の硬性鏡であった．照明には最初は小型電球が組み込まれていたが，後になってグラスファイバーによる照明法が取り入れられ（図 35-11，12），非常に明るいものとなった．光学系も前方直視式あるいは前方斜視式など種々の検討が加えられ，さらに消化管領域の他の内視鏡にテレビシステムが導入されるとともに，腹腔鏡領域にもテレビジョンシステムが取り入れられ，近年はすべて videoscope となっている．さらに最近では新たに登場してきた腹腔鏡直視下手術のいっそうの発展を受けて，それに関連した多様な要求に応えるべく，腹腔鏡には次々と改良が加えられ，先端可動部の動きも大きく自在になって（**図 35-13**），現在ではハイビジョンシステムを取り入れた videoscope（外径 12 mm）も登場している．

文　献

1）Bakes, J.：Die Choledochopapilloskopie, nebst Bemerkungen über Hepaticusdrainage und Dilatation der Papille. Arch Klin Chir　126：473, 1923
2）Melver, M. A.：The problems of common bile duct stones：Further experience with an instrument for visualising the interior of the common bile duct at operation. Am J Dig Dis 9：52, 1942
3）Wildegans, H.：Technik und Diagnostische Möglichkeiten der intraoperativen Endoskopie der Gallengänge bei Cholelithiasis. Chirurug　27：1, 1956
4）Schein, C. J., Stern, W. Z., Jacobson, H. G：The Choledochoscope, in The Common Bile Duct —Operative Cholangiography, Biliary Endoscopy, and Choledocholithotomy. 156-158, American Lecture Series, Thomas Book, 1966
5）今永　一：胆道鏡に就いて．医器誌　27：4，1956
6）川島健吉，毛受松寿：胆道鏡の使用経験．日消会誌　54：403，1957
7）Shore, J. M., Lippman, H. N.：A flexible choledochoscope. Lancet　1：1200, 1963

8）田　紀克，大坪雄三，西村　明：膵管内視鏡的診断法．第 2 報；胆道ファイバースコープの開発．外科診療　11：1373-1380，1969
9）中村光司，羽生富士夫，浜野恭一，高田忠敬，遠藤光夫，大井　至，竹本忠良：胆道ファイバースコープ検査について．Gastroenterol Endosc　14：382-391，1972
10）山川達郎，三重野寛治，後町浩二：改良型胆道ファイバースコープ．Gastroenterol Endosc 17：459-467，1975
11）山川達郎：直接胆道造影法と胆道鏡検査法．新内科学大系（追補 2）．p.203-237，中山書店，東京，1982
12）山川達郎：胆道鏡．Gastroenterol Endosc　27：2649-2652，1985
13）山川達郎：胆道鏡の開発と 35 年間の経験．Gastroenterol Endosc　50：3557-3560，2008
14）丹羽寛文：最近確立された革新的な内視鏡手技．消化器内視鏡の進歩　336：11-17，1990
15）田尻久雄，吉野光也，吉田茂昭，吉森正喜，小黒八七郎：微細径胆・膵内視鏡の臨床応用．Gastroenterol Endosc 31：1247-1251，1989
16）田尻久雄，小林正彦，丹羽寛文：経口的膵管内視鏡．臨牀消化器内科　10：990-994，1995
17）Tajiri, H., Kobayashi, M., Niwa, H.：Clinical application of an ultra-thin pancreatoscope using a sequential video converter. Gastrointest Endosc　39：371-374, 1993
18）Yamakawa, T., Mieno, K., Noguchi, T., et al.：An improved choledochofiberscope and non-surgical removal of retained biliary calculi under direct visual control. Gastrointest Endosc 22：160-164, 1976
19）Yamakawa, T., Komaki, F., Shikata, J.：Experience with routine postoperative choledochoscopy via the T-tube sinus tract. World J Surg　2：379-385, 1978
20）Yamakawa, T., Komaki, F., Shikata, J.：Biliary tract endoscopy with an improved choledochofiberscopes. Gastrointest Endosc　24：110-113, 1978
21）Yamakawa, T.：Percutaneous Transhepatic Stone Extraction Technique For Manegement of Retained Biliary Tract Stones. Intrahepatic Calculi. Alan R Liss, Inc., New York, 1984
22）中村光司，浜野恭一，遠藤光夫，羽生冨士夫，竹本忠良：膵管の内視鏡―膵診断へのアプローチとして．Gastroenterol Endosc　13：426-428，1971
23）竹腰隆男，丸山雅一，杉山憲義，佐々木喬敬，舟田　彰，高木国夫：逆行性膵・胆管鏡．Gastroenterol Endosc　17：678-683，1974
24）中島正継，福本圭志，光吉靖夫，他：経口的膵・胆管内視鏡検査法（PCPS）の開発と臨床応用．日消誌　73：1381-1388，1976
25）石原　武，税所宏光，山口武人，露口利夫，横須賀收：膵管鏡の歴史と現在．Gastroenterol Endosc　50：3561-3565，2008
26）Chen, Y. K.：Preclinical characterization of the Spyglass peroral cholangiopancreatoscopy system for direct access, visualization and biopsy. Gastrointest Endosc　65：303-311, 2007
27）小林正彦，田尻久雄，林　琢也，川口　淳，永尾重昭，丹羽寛文：微細径膵管内視鏡画像に対する画像処理の検討．Gastroenterol Endosc　35：26-31，1993
28）小林正彦：微細膵管内視鏡の診断能向上に関する研究．Gastroenterol Endosc　38：2147-2158，1996
29）Désormeaux, A. J.：De l'endoscope et de ses applications au diagnostic et traitement des affections de l'urethre et de la vessie. Librairie Bailliére et fils, Paris, 1865
30）Kelling, G.：Ueber Oesophagoskopie, Gastroskopie und Koelioskopie. Münch Med Wochenschr　49：21-24, 1902
31）Jacobaeus, H. C.：Ueber die Möglichkeit die Zystoskopie bei Untersuchung seröser Höhlungen anzuwenden. Münch Med Wochenschr　57：2000-2002, 1910
32）Jacobaeus, H. C.：Kurze Uebersicht über meine Erfahrung mit der Laparothorakoskopie. Münch Med Wochenschr　58：2017-2019, 1911

33）Kalk, H.：Erfahrung mit der Laparoskopie zugleich mit Beschreibung eines neuen Instrumentes. Ztsch klin Med　111：303-348, 1929
34）Kalk, H., Wildhirt, E.：Lehrbuch und Atlas der Laparoskopie und Leberpunktion. Georg Thieme Verlag, Stuttgart, 1962
35）高田義一郎：Laparo-Thorakoscop を見て．実験医報 第 10 年号；227-228，1923
36）北山加一郎：胸腹腔鏡の使用法及び供覧．岡山医学会第 331 回通常会記録．岡山医学会雑誌　6 号，1929
37）北山嘉一郎，岡崎武昌：腹腔鏡に就ての経験並びに批判．岡山医学会雑誌　10：2751，1931
38）金井　泉，岩波　浩：腹腔鏡診法（Laparoskopie）並びに其の臨床的価値．グレンツゲビート　10：1088-1120，1936
39）荒牧長門：腹腔鏡の歩み―我が国における腹腔鏡の歴史．Gastroenterol Endosc　50：3607-3612，2008

カプセル内視鏡

第36章 カプセル内視鏡

カプセル内視鏡が実用化され，加えてダブルバルーン小腸鏡，シングルバルーン小腸鏡も市場に登場し，かつて暗黒大陸とも称された小腸疾患の診断も今や容易に手の届くところとなった．それとともに従来ほとんど疾患はないと考えられていた小腸領域にも，実はかなりの頻度で薬剤起因性の潰瘍をはじめとして，腫瘍などの疾患が存在することが明らかになって，小腸は日常の臨床上決して無視できない領域であることが判明してきた．

しかし Given Imaging 社のカプセル内視鏡が実用になる前にもいくつか似たような試みが検討されたのも事実である．もちろんいずれも実用にはほど遠いものではあったが，それらの検討も含めて本章では論じてみたい．

マルチセンサー組み込みのカプセル

東大農学部の光岡知足教授より，腸管内細菌叢検討のため腸管内の任意の部位で，腸管内容を採取できるカプセルができないかと，同大学工学部精密機械工学科の舟久保熙康教授に依頼があった．光岡教授は腸管内細菌叢の専門家で，研究の一端として，腸管内の任意の部位より検討資料を入手したいということで申し出されたものであった．

早速舟久保教授を主任研究者として，東大工学部精密機械 土肥助教授，同工学部境界領域研究施設 河東田助教授，東大農学部 光岡教授，東大農学部家畜外科 竹内助教授，東大医学部第一内科講師 丹羽の計 6 名を委員とする研究班が組織され，工学部大学院生を含めて共同研究に当たることとなった．この研究班は昭和 56(1981)年，57(1982)年，58(1983)年の 3 年間にわたり文部省科学研究費補助金の交付を受け検討が続けられたが，当初のもっとも大きい課題はカプセルの腸管内位置の同定であった．

センサーとして目にあたる CCD は昭和 39(1964)年に発表されてはいたものの，RCA 社で 512×312 画素の CCD が開発されたのはようやく昭和 49(1974)年で，

当然まだ他施設で使える段階ではなく，そのためこのカプセルの開発に際しては目にあたるセンサーの組み込みなどはまったく夢想だにしていなかった．当時温度センサー，圧力センサー，pH センサーなどはすでに実用化されて，それらの組み込みがすぐに考えられ検討されたが，それでもまだ温度センサーの感度は低く，0.1°の精度は容易には得られなかった．他の個々のセンサーの組み込みにもかなりの困難があったのも事実である．しかしなんとかこれらのセンサーのカプセル内への組み込みに成功し，外径約 10 mm，長さ約 3.0 cm の，外部からの指示で任意の部位でカプセルに設けた窓が開き，腸管内容を採取できる各種センサーを備えたカプセルができ上がった[1]．もし当時 CCD がすでに実用になるほど開発，改良が進んでいたならば，当然このカプセルに CCD の組み込みも考え目にあたるセンサーが付いたであろうが，当時このことにはまったく考えが及ばなかった．その後の Given Imaging 社のカプセル内視鏡の実現を見ると，いささか残念に思う次第である．結局このときの一連の研究はその一部が当時の東大工学部の院生の学位論文になったものの，それ以上の発展はなく，研究はそのまま中断してしまった．

カプセル内視鏡の実験的検討

筑波大学の中原，福富らはカプセル内視鏡の開発を目指し，まず動物実験で内視鏡所見を無線で外部に送信できる機器の開発を試み平成 6（1994）年の日本消化器内視鏡学会総会で発表している[2]．この時試作されたカプセル内視鏡は，市販の超小型の CCD ビデオカメラを改造した 1/3 インチ 40 万画素の白黒タイプのもので，光源には赤外線発光ダイオードを使用した．ビデオカプセルとはいうものの，きわめて大きく，動物でも飲み込ませることは不可能で，ビーグル犬を麻

図 36-1　試作カプセル内視鏡本体
市販の 40 万画素超小型 CCD ビデオカメラの改造品．　（筑波大学 中原　朗博士提供）

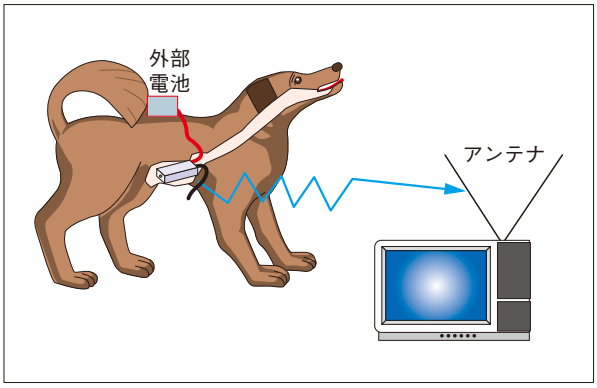

図 36-2　システム全景
カプセルはイヌ胃に縫着固定，電源は外部電池を使用する．　（筑波大学 中原　朗博士提供）

図 36-3　送信された赤外線像
血管であることが辛うじてわかる．
（筑波大学 中原　朗博士提供）

酔下に開腹し胃内腔にこの機器を縫着留置し，連続観察を試みている．**図 36-1** がこのカプセル内視鏡の本体でかなり大きい．電源は体部に背負わせた体外電池である（**図 36-2**）．観察はまず通常内視鏡により胃内を洗浄してから実施し，胃内で赤外線を照射し，胃内面の赤外線像を得て，その送信を試みたが，ノイズが多く画質は不良であった．しかし粘膜皺襞の観察はなんとか可能であった．**図 36-3** がテレビ・モニターに送信された画像で血管像が写っていることが辛うじてわかる．もちろん赤外線像であるからカラーではなく白黒像での表示であった．実験では約 3 m 離れた距離での受信が可能であったという．しかしこの開発にはやはりかなりの困難が伴ったようで，機器を留置しておいたところ機器内への漏水で機器は約 2 週間で故障してしまったという．彼らは今後防水の強化，機器の小型化，改良を行うことで，この装置は，実験潰瘍の検討に有用な機器になりうると考えて，そのように発表しているが，臨床への応用の進展までは考えていなかったようである．このような結果から折角のこの試みも以後続けられることなく残念ながら研究は放擲されてしまった．

カプセル内視鏡の実用化まで

Iddan らによりカプセル内視鏡は，2000 年の Nature 誌に報告され，この報告ではヒトの正常小腸の画像が示されたが，このとき用いられたカプセル内視鏡の外径は 11 mm，長さ 30 mm であった[3]．

以下この段階に至るまでのカプセル内視鏡の開発の状況を述べてみる．

Iddan はイスラエル国防省の軍事技術研究機関である Rafael（Israel' Armament Development Authority）の技術者であったが，イスラエル国防プロジェクトであったミサイル電子光学撮影装置の開発中の 1981 年に，休暇でボストンを訪れた際

同地の消化器病医 Scapa と出会い，相互の関心事の議論をしているうちに，簡単に飲み込め消化管を通過しながらその画像を送信する機器の着想を得たという．その後 Iddan と Rafael の技術陣が初期の試作機の開発に取り組み，基本技術の開発を目的として動物実験を重ね撮像，送信に関する予備試験を行い，この検討をもとに特許文書がまとめられ，1994 年に Rafael より特許の申請が行われた．一方これとは異なるグループの Swain は 1994 年 9 月の世界消化器病学会議 DDW（ロサンゼルス）において「Microwaves in Gastroenterology」という招待講演の中でワイヤレス内視鏡の可能性についての発表を行っている[4]．その後 1995 年から 1996 年にかけて Swain はロンドンにおいて市販部品を用いてプロトタイプのワイヤレス内視鏡装置を製作し，1996 年にブタの胃について最初の電送実験を行い学会報告を行っている[5]．

1997 年カプセル内視鏡に関するアメリカの特許が認められたのを機に，Rafael の技術の民間への委譲が開始され，1998 年に Meron, G.により消化管疾患の診断および治療のための嚥下可能で使い捨てのカプセル内視鏡の開発[6]，生産，並びに販売を行う Given Imaging 社が設立された．同年 Iddan，Swain，Glukhovsky が参加した初期のチームが組織され，発想を具体的なものにすべく本格的な研究開発が始まり，1999 年 1 月に至ってカプセルの大きさ，送信機の出力，画像処理装置，バッテリーなどに改良が加えられ，カプセル内視鏡本体，携帯型画像取り込み装置，画像解析装置よりなる現行モデルの試作が完成した[6]．

Swain は Given Imaging 社とともにこのプロトタイプシステムで行った動物実験，ヒトでの観察成果をアメリカの DDW2000 において発表し，その成果をもとに前述のごとく Iddan が筆頭で Nature 誌に発表したが[3]，このときの機器の外径は 11 mm，長さ 30 mm であった．しかしその後外径 11 mm，長さ 26 mm と小さくなって，2001 年 5 月にヨーロッパで認可された[7]．さらに同年 8 月アメリカの FDA（Food and Drug Administration）に原因不明の消化管出血に対する補助診断法として認可された[8),9]．このときのモデルは小腸用 M2A カプセル（後に PillCam SB と名称変更，M および A は口から肛門までの意味，PillCam はピルカメラの意味である）で 11 mm×26 mm，毎秒 2 フレームでバッテリー寿命は 8 時間であった．2003 年には狭窄部位を確認するための同一外径，長さの Patency Capsule が作られ，さらに 2004 年 9 月には食道用の PillCam ESO が FDA で認可されている．食道用カプセルも大きさは同一で撮影は前後の 2 方向で毎秒 14 フレームである．さらに 2006 年 10 月には大腸用 PillCam COLON が作られている（**図 36-4**）．その後 2007 年 4 月には本邦で小腸用カプセル PillCam SB が認可され[10)～12)]，同年 10 月に保険収載が決定している．なおその後も改良が進み 2007 年には改良型小腸用カプセル PillCam SB2 が出現し，毎秒撮像数は 4 フレームで自動調光機能が付加され，それまで 1 枚の単レンズであったレンズの枚数は 3 枚となった．さらに

図 36-4　カプセル内視鏡各種
上：小腸用 PillCam SB
中：食道用 PillCam ESO
下：大腸用 PillCam COLON
視方向は小腸用は一方向．
食道用，大腸用は両方向．

同年 6 月には改良型食道用 PillCam ESO2 が出現し，毎秒撮像数は 18 フレームで自動調光機能が組み込まれ，FDA で認可されている．しかし日本ではこの機種はまだ認可になっていない．

なお大腸用の PillCam COLON は若干大きく 11 mm×31 mm で毎秒撮像数は 4 フレームで，やはり自動調光機能が付加されているが，日本では許可になっていない．なお食道用，大腸用とも視野は 2 方向で前後の撮影が可能である．最近さらに改良が進められ，解析作業がいっそう速いソフトウエアの新型ワークステーション RAPID 5 が出現した．また大腸用では腸管内通過のスピードが遅いときには撮影間隔が長く，通過が早い段階では短い時間内に撮影枚数を多くするなどの機能が付け加えられた．またソフトウエアにはポリープの頭部の径などの大きさが測定できるように，必要に応じ画像にメジャーが応用できるように改良されている．

以上が Given Imaging 社の製品であるが，現在オリンパス社からもカプセル内視鏡が発売されている．オリンパス社のカプセル内視鏡は，その形態，機能は Given Imaging 社のカプセル内視鏡と大同小異であるが，Given Imaging 社の機器は受光素子に CMOS，オリンパス社のものは CCD を使っている．

オリンパス社の機器では，調査中に機器が腸管内を移動している時に任意の時点で撮影像を観察できる特徴がある．

モニター上の画面配置にも両者に違いがあって，**図 36-5** はオリンパス社のモニター画面を示したが，カプセルが腸管内を移動している時にその腸管内位置を時間的に表示するのに，Given Imaging 社の以前のソフトウエア RAPID 2 では縦方向の表示であったが，オリンパス社のカプセルではモニターの下方に横方向に表示される．なお最近の Given Imaging 社のソフトウエア RAPID 5 ではオリンパス社と同様の表示となっている．出血予想部位のモニター上の表示は，同じく赤の指標で示される．図 36-5 ではモニター画面の上部に 2 枚の内視鏡像が示されているが，この画面を 1 枚大写しにすることも，4 枚表示にすることも，あるいはより多数コマを表示することも可能でこの機能は両社の製品とも同じである．

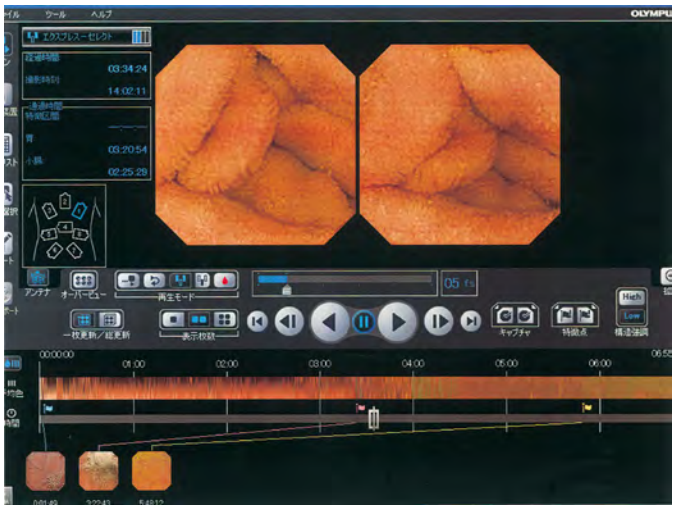

図 36-5　オリンパス社のカプセル内視鏡のモニター画面
（昭和大学横浜市北部病院消化器センター提供）



図 36-6　PillCam カプセル内視鏡本体の内部構造
1：透明ドーム
2：レンズホルダー
3：レンズ
4：照明用 LED
5：画像センサー（CMOS）
6：バッテリー
7：送信機
8：ターンコイルアンテナ

この図の内視鏡画像の下方が，各種の操作キーで，その下に前述のカプセルの腸管内の時間的経過が示される．

なお海外では韓国でも作られ，中国では重慶の会社から市販されている．

PillCam カプセル内視鏡の構造

図 36-6 に PillCam カプセル内視鏡の内部構造を示した．細部の構造は図中の番号と付記を参照されたい．レンズは短焦点の非球面レンズで，照明には LED（light emitting diodes）が使われている．画像センサーは CCD ではなく，CMOS である．レンズの反対側に送信機 ASIC（application specific integrated circuit）が設けられている．

前にも述べたが LED の発光は通常の内視鏡で用いられる白色光ではなく，疑似白色光である．そのため現在通常内視鏡で行われている特殊な効果を発揮する

ための画像強調処理の応用は一部を除き不可能である．

なおカプセル内視鏡の仕様は，視野角は 140°（ただし最近改良された PillCam SB2 ではより広角の 156°）であり，有効視距離は 3 cm，画像倍率は 1：8，分解能は 0.1 mm で，毎秒フレーム数は 2 フレーム ±0.06，駆動時間は 7±1 時間といわれる．

1．装置一式

装置一式は ① カプセル内視鏡本体，② 本体からの画像データを受信するセンサーアレイと外部記憶装置のデータレコーダー，③ 撮影された画像を処理解析する RAPID®（Reporting and Processing of Image and Data）ワークステーションから構成され，実施に当たって腹壁所定位置にセンサーアレイを添付して画像情報を得る．なお RAPID は最近改良され先記のごとく新型の 5 型となった．

2．検査方法

上部並びに下部消化管の検査で原因不明の消化管出血を伴う患者が検査対象である．禁忌としては諸検査で消化管の閉塞，狭窄，瘻孔があることが判明している症例並びに同病変の存在が疑われる症例，診断が確定しているクローン病の症例，腹腔内の外科手術の既往があって，本試験の前に問題がないことが確認できない症例，ペースメーカー使用中の症例，嚥下障害のある症例などである．検査に当たって鎮痙剤，鎮静剤の投与は不要で検査中通常の生活は可能である．

8 時間以上 12 時間程度絶食し，被検者の腹壁所定の位置にセンサーアレイを添付しデータレコーダーと体外バッテリーをセットした専用ベルトを装着した後適量の水とともにカプセル内視鏡を飲み込ませる．その後 2 時間は水の服用は可能で 4 時間以後は軽食摂取は可能である．以後強い磁場，激しい運動を避けさせる．なお検査が終わった後のカプセルは排便とともに体外に排出されそのまま使い捨てにされる．カプセル内視鏡検査では 1 検査当り 50,000～57,000 程度の画像が記録できる．撮影された画像データはデータレコーダーに保存され，このデータは RAPID ワークステーションに転送される．ワークステーションに転送する際にビデオ画像に変換され，これをまず動画として観察し診断する．**図 36-7** は RAPID 2 の解析画面の一例である．画面左は時間軸で，画面左下にカプセルの腸管通過の軌跡が表示される．読影に当たる医師は画面中央のビデオ画面で画像を動画として観察するが，必要に応じ 1 画面，2 画面，4 画面として静止画面での観察も可能である．また早送りが可能で異常が認められた時点で停止し，コマ送り，コマ戻しを行って診断を進めていく．最初に胃内，十二指腸内の最初の映像を確認した時点で記録すれば，以後カプセル内視鏡の移動軌跡は表示され，腸管内位置の移動がわかり，大まかな腸管内位置が判明する．なお出血が認められる部位で

図 36-7　カプセル内視鏡のモニター画面（RAPID 2 による）
画面左上：経過時間と腸管内の位置表示．出血が疑われる部位が赤の横線で示される．
画面左下：カプセルの腸管内移動の軌跡
画面中央：画像表示
画像右上，中央：途中経過の画像と時間表示

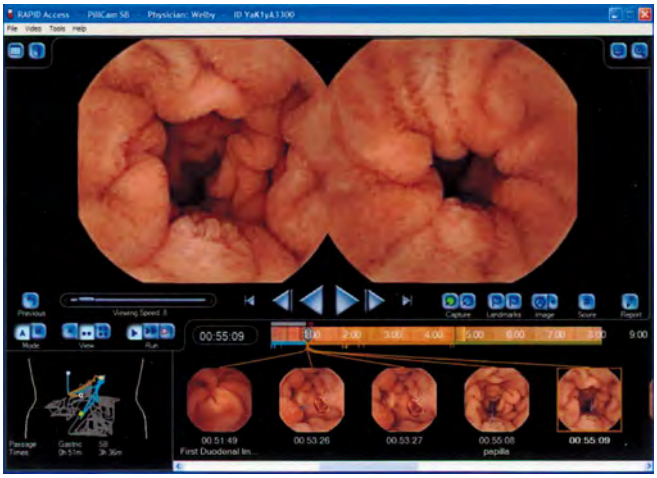

図 36-8　RAPID 5 による画像表示
2 画面を表示．画像の形が円から四角になった．
左下：腸管内のカプセル移動の軌跡
下：途中経過の一部の表示

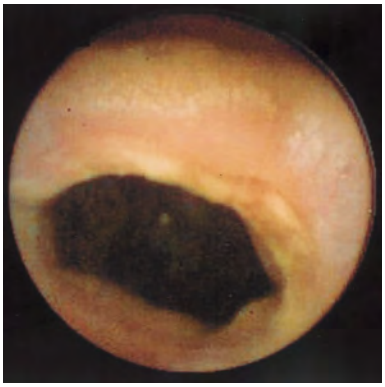

図 36-9　NSAIDs による小腸潰瘍
全周性の潰瘍がみられる．

は時間軸上に出血部位を示唆する赤い線（SBI；suspected blood indicator）が表示され読影の参考となる．なお画面には表示されていないが，胃，小腸を通過する時間も自動的に計算され，画面に表示できる．

図 36-8 は最近の解析ソフトウエア RAPID 5 による画面で，従来からの円形の画像に代わって 4 隅をカットした四角形として表れている．

一方カプセル内視鏡本体が腸管内で停留し排出不能になった例も報告されており，クローン病が疑われる症例では注意を要する．

カプセル内視鏡で明らかになったことは，予想以上に小腸腫瘍が多いこと，また NSAIDs（非ステロイド系消炎鎮痛剤）で小腸潰瘍の発生がかなりみられるこ

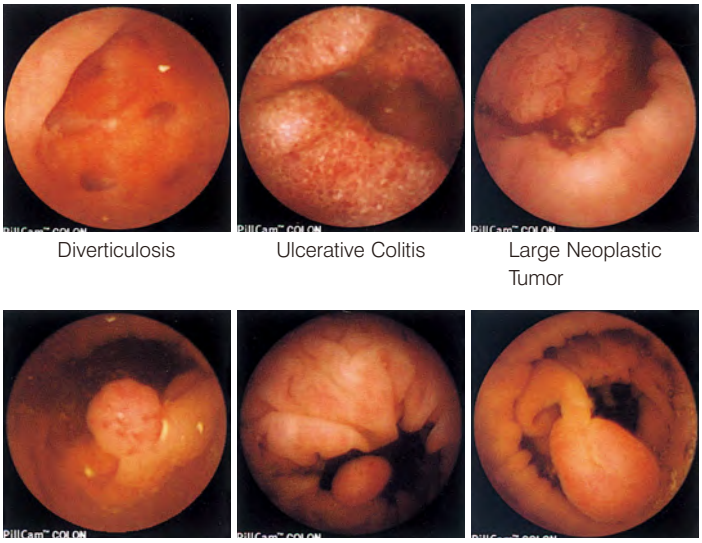

図 36-10　PillCam COLON による大腸疾患の所見
（Given 社提供）

とである．**図 36-9** は NSAIDs 投与に基づく小腸潰瘍の一例である．従来小腸には病変はないと思われていたのは，検査方法がなく，その存在が知られていなかっただけのことのようである．

また PillCam COLON の登場で，まだ試験的ではあるが大腸の検査も可能となって，集検への応用が期待されるようになった．**図 36-10** に大腸諸疾患のカプセル内視鏡像を示した．しかしカプセルの大腸内の移動速度が一定でなく，極度に遅くなったり，逆に非常に速くなったりしてまだ十分な成果を上げるまでには至っていないようである．

Patency Capsule

カプセル内視鏡の腸管狭窄部での停滞が問題になっていることから，あらかじめ狭窄の状況を調べるために patency capsule が作られている．これは外径や長さがカプセル内視鏡本体とまったく同じで，体内に一定時間同一部位で滞留すれば一部を除き溶解するように作られており，検査前にカプセル内視鏡が問題なく通過できるか否かを調べるためにあらかじめ飲ませて狭窄の有無を確認しておく．

カプセル内視鏡の将来への期待

小腸の検査がカプセル内視鏡で可能となり，食道の検査も可能となった．大腸に関しても未だ問題はあるものの，大きい期待がもたれている．この領域への将来の課題は生検機構をもたせること，治療手技を可能とすることなどであろう．大腸では自走式の機器の検討も早急に検討されねばならない．

これとは別に大きい課題は胃に対するカプセル内視鏡の応用であろう．胃疾患の多い本邦では是非とも解決したい課題である．しかし胃に応用するには胃内腔内で自由に動かせ，その位置，視方向の自由な制御ができなければその実用化は無理である．現状では胃内でカプセルは自身の重さで体内で下方となった部位に位置し，その場所にとどまるため，**図 36-11** のように胃内の映像は一部が近接した接線方向から撮影された画像として得られるにすぎない．現状では病変の多い小弯側を任意の方向から撮影することは不可能で，疾患の診断などは到底無理である．この解決のためには粘膜面から離れた位置で，自由に位置・姿勢のコントロールができるような運動機能をカプセル自体にもたせなければならない．このためにはまず構成部品のいっそうのミニ化も必要であろう．しかし現状ではカプセル内視鏡にこれらの複雑な運動機能をもたせることは到底実現不可能である．したがって胃に対するカプセル内視鏡の応用は期待されてはいるものの，その実現はまだまだ先のことになろう．

カプセルの胃内位置・姿勢の制御，自由な胃内運動のためには，誰でも思いつくことではあろうが胃内に水を満たし水中で位置，姿勢さらに運動のコントロー

図 36-11　カプセル内視鏡による胃内の所見
カプセル内視鏡は胃内で低位となった胃大弯の上にとどまり，大弯の皺襞が接線方向から近接で写っている．

ルを行うという期待は，今のところ実現の可能性はない．胃内を水で満たして内視鏡検査を行うという考えは，すでに硬性胃鏡の時代から種々の内視鏡で繰り返し試みられている．しかし胃内を十分満たし膨らませるほど大量に水を服用させれば嘔吐反射が強く起こり，胃内を水で満たすことなどは到底不可能である．また胃が膨らむ前に水は容易に十二指腸に流れ去ってしまう．さらにもっとも問題なことは，胃液の分泌が起こるため，水が非常に濁ってしまうことである．過去に行われた胃内を水で満たす検討は，いずれもこれらの問題点のため失敗している．もちろん技術の進歩は目覚ましく，早晩これらの点は解決し，胃内の検査もカプセル内視鏡で可能となるのが大きい夢ではあるが，この解決に関しては今のところ遠い将来に期待する以外ないであろう．

CCD と CMOS

Given Imaging 社のカプセル内視鏡の撮像部には CCD（charge coupled device，電荷結合素子）でなく CMOS（complementary metal oxide semiconductor，相補型金属酸化膜半導体）が使われている．従来多くの機器では撮像素子として CCD が広く使われ，CCD は他の撮像素子に比べ，感度が高くノイズが少ないという特徴があった．しかし CCD の動作にあたり，消費電流は比較的高く，製造も難しく，製造できる企業は限られているといわれ，比較的高価である．CCD の働きは撮影対象から発した光を光学系により撮像素子の受光面に結像させ，その光の明暗を電荷の量に光電変換し，それを順序よく読み出して一連の電気信号として変換するものである．CCD には受光部の配列によりいくつかの構造がある（第 30 章 p.425 参照）．一般的なデジタルカメラに多用されているのはインターライン型で，この型では受光部の一連のピクセルと電荷転送部とが 1 列ごとに交互に配置されている．一方フレーム・トランスファー型，ライン・トランスファー型は受光ピクセルの側方に転送用回路がなく，素子の全面で光を受けるため光の当たる受光部の比率が大きくインターライン型に比べ感度が高い．電子スコープでは CCD としてこの型が用いられている．なお CCD で標記されているサイズは実際の撮像面の大きさでなく，この数字はその呼び名の大きさの撮像管の撮像面の大きさと等しいことを表している．すなわち 2/3 インチセンサーでは実際には 16.9 mm の大きさではなく，2/3 インチ撮像管に相当する対角 11 mm の大きさであり，1/2 インチセンサーでは対角 8 mm の大きさとなる．これは初期の CCD の用途がテレビカメラの撮像管に置き換えるものであったことから便宜上このような標記になったといわれている．なおインチでなく 2/3 型とかいう標記も同じことである．

一方 CMOS は，より簡単な構造で消費電力が少ないという特徴がある．過去には CMOS は CCD に比べ動作が遅いという欠点があったが，この点は現在克服さ

れ，CCD に比べとくに劣った点はないといわれている．CCD より安価で，最近のデジタルカメラなどでは CCD でなく CMOS を使用したものが次第に多くなってきている．そのほか受光素子を使う機器でも CMOS の優位が目立ってきているようである．

文　献

1）舟久保熙康（研究代表者），土肥健純，岡部洋一，河東田隆，光岡知足，竹内　啓，丹羽寛文：生体特に消化管内疾患早期発見を目的としたテレメータ式マルチチャンネルカプセルの開発研究．昭和 58 年度科学研究費補助金（一般研究（A））研究成果報告書．1983

2）中原　朗，王　科軍，武藤　弘，福富久之，山田嘉夫：カプセル内視鏡によるワイヤレス画像伝送の試み．第 48 回日本消化器内視鏡学会総会（札幌），1994 年 10 月

3）Iddan, G., Meron, G., Glukhovsky, A., Swain, P.：Wireless capsule endoscopy. Nature　405：417, 2000

4）Swain, C. P., Gong, F., Mills, T. N.：Wireless transmission of a color television moving image from the stomach using a miniature CCD camera, light source and microwave transmitter. Gut　39：A26, 1996

5）Swain, C. P., Gong, F., Mills, T. N.：Wireless transmission of a color television moving image from the stomach using a miniature CCD camera, light source and microwave transmitter. Gastrointest Endosc　45：AB40, 1997

6）Meron, G.：Development of the swallowable video capsule. Jacob, H., Halpern, M.（eds.）：Atlas of Capsule Endoscopy. p.3-5, Issued by Given Imaging Inc., 2002

7）Iddan, G. J.：Notes from Inventor. Jacob, H., Halpern, M.（eds.）：Atlas of Capsule Endoscopy. p.7, Issued by Given Imaging Inc., 2002

8）Lewis, B. S., Swain, P.：Capsule endoscopy in the evaluation of patient with suspected small intestinal bleeding：results of a pilot study. Gastrointest Endosc　56：349-353, 2002

9）Mylonaki, M., Fritscher-Ravens, A., Swain, P.：Wireless capsule endoscopy：a comparison with push enteroscopy in patient with gastroscopy and colonoscopy negative gastrointestinal bleeding. Gut　52：1122-1126, 2003

10）中村哲也，白川勝朗，中野道子，菅谷一成，平石秀幸，寺野　彰：カプセル内視鏡の現況と未来．Gastroenterol Endosc　47：305-312，2005

11）中村哲也，白川勝朗，中野道子：カプセル内視鏡．消化器内視鏡　17：821-827，2005

12）中村哲也，荒川哲男，後藤秀実，桜井幸弘，田尻久雄，高橋信一，飯田三雄，千葉　勉，日比紀文，寺野　彰（カプセル内視鏡研究会）：小腸用カプセル内視鏡の日本人における多施設共同研究報告―原因不明消化管出血例を中心に．Gastroenterol Endosc　49：324-334，2007

超音波内視鏡，EOCT

第３７章　超音波内視鏡，EOCT

超音波内視鏡検査とは

通常の消化管内視鏡検査は，臓器の内腔表面を観察して，表面にある病変の性状を捉える，さらにそれより深部に病変があれば表面情報からその病変の性状を推定し診断を行うという二次元的な検査である．一方超音波内視鏡検査（endoscopic ultrasonography；EUS）は，先端に超音波振動子を付けた内視鏡を体腔内に挿入して，表面とは直角方向の情報を断層像として捉える検査である．

現在ではそのための内視鏡として，通常の内視鏡観察とともに超音波像が得られる専用の超音波内視鏡と，通常の内視鏡の鉗子口を通じて挿入し断層像を得る超音波プローブによる方法とがある．

超音波内視鏡検査は，胃，十二指腸を介して膵，胆道などの周辺臓器の状況を知ることができ，とくに膵癌の診断に有用である．また消化管自体に関しては胃癌の胃壁内浸潤すなわち深達度の把握，粘膜下腫瘍の診断などに重要な検査となっている．

超音波内視鏡検査の理論

１．超音波内視鏡の超音波トランスデューサ

超音波とはヒトの耳に聞こえない 20 kHz 以上の高い周波数の音波である．超音波も通常の音と同様媒体内を伝播するが，光が透過できない水中あるいは生体内部でも伝わることができる．超音波内視鏡検査は超音波のこの性質を利用して消化管壁外まで超音波を到達させ，通常内視鏡では得られない情報を得るものである．

超音波を発生させるデバイスが超音波トランスデューサであるが，トランスデューサによって電気信号を超音波に，また超音波を電気信号に変換できる（電気音響変換特性）．現在用いられている超音波トランスデューサの材料としては，

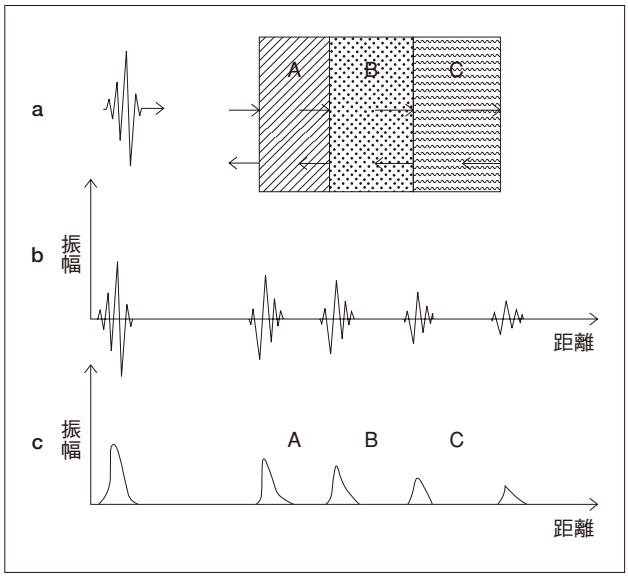

図 37-1　A モードの原理
a，b：超音波は音響インピーダンスの境界面で反射する．
c：これを電気信号に変換する．

水晶，圧電セラミック，高分子圧電体などがある．この超音波トランスデューサに適切な方向から圧を加えると表面に電荷が生じる．また逆に適切な方向に電圧をかけるとひずみや変形が生じ，変形を高速に行えば振動が発生する．この原理によって短いパルス状の電圧変化（パルス波）をトランスデューサに加え，パルス波状の超音波を発生させる．また逆に反射してきた超音波を同じトランスデューサで受けて超短波を電気信号に変換する．

2．超音波の信号処理と走査方式

1）A モード（Amplitude mode）信号処理

トランスデューサからのパルス状の超音波は拡散・吸収・散乱による減衰を受けながら生体内を進行し，音響インピーダンス（物体の中を伝播する音速と物体の密度の積）の境界面で反射した超音波が，トランスデューサに戻る．これを電気信号に変換し時間軸に超音波の振幅を表示したものが A モード表示である．すべての超音波画像はこの A モード信号処理の積み重ねを基に形成される（**図 37-1**）．

2）B モード（Brightness mode）画像

A モード信号を CRT（cathode-ray tube，ブラウン管）上の 1 本の走査線に表示させ，この走査線上に A モード信号上の振幅に応じた明るさの輝点を配置し，この 1 本の走査線をトランスデューサの位置，角度を順次変化させる（走査する）ことで，超音波による情報が二次元の輝点の集合として表示できる．この画像が B モード画像である（**図 37-2**）．B モード画像は，現在の超音波診断装置の画像表示の主流となっている．

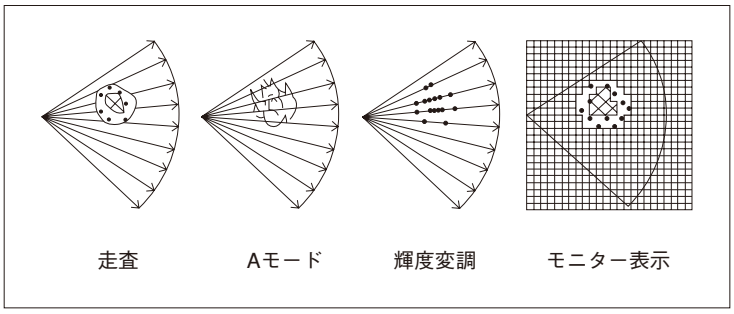

図 37-2　B モードの原理
トランスデューサーの位置，角度を変化させて（走査），超音波の情報を二次元の輝点として表示する．

方　式	メカニカル走査方式		電子走査方式		
	リニア	ラジアル	リニア	コンベックス	ラジアル
走　査	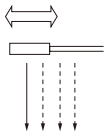	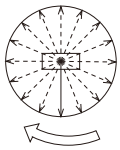	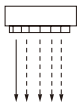	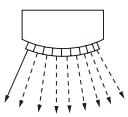	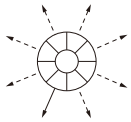

図 37-3　各種の走査方式
走査方式にはメカニカルラジアル走査方式と電子走査方式がある．

3）超音波内視鏡の走査方式

現在の超音波内視鏡では大別してメカニカルラジアル走査方式と電子走査方式が使われる．メカニカルラジアル走査方式はトランスデューサを回転させる方式であり，電子走査方式は多数のトランスデューサを並べて電子的な回路系の切り替えで順次走査する．メカニカルラジアル走査方式は構造が簡単で小型化しやすく，高周波化しやすい，比較的安価という長所があるが，機械的な故障があり，高速処理に不向きという欠点がある．一方電子走査方式では走査速度を速くできる，機械的な故障がないという長所があるものの，高周波化が困難，大きいトランスデューサが必要，回路系の構造が複雑で高価，コンベックス型では走査面が内視鏡の長軸に平行で広範囲の部位から情報が得られないという欠点がある．このため現在の機器では広範囲の画像が得られ，オリエンテーションがつきやすいという利点からメカニカルラジアル走査方式が主流となっている．なお電子走査方式の超音波内視鏡にはその超音波画像の表示形式によって電子リニア型，電子コンベックス型と電子ラジアル型がある（**図 37-3**）．

3．超音波の波長と分解能

周波数が高くなればなるほど波長は短くなって，周波数の高い超音波ほど診断

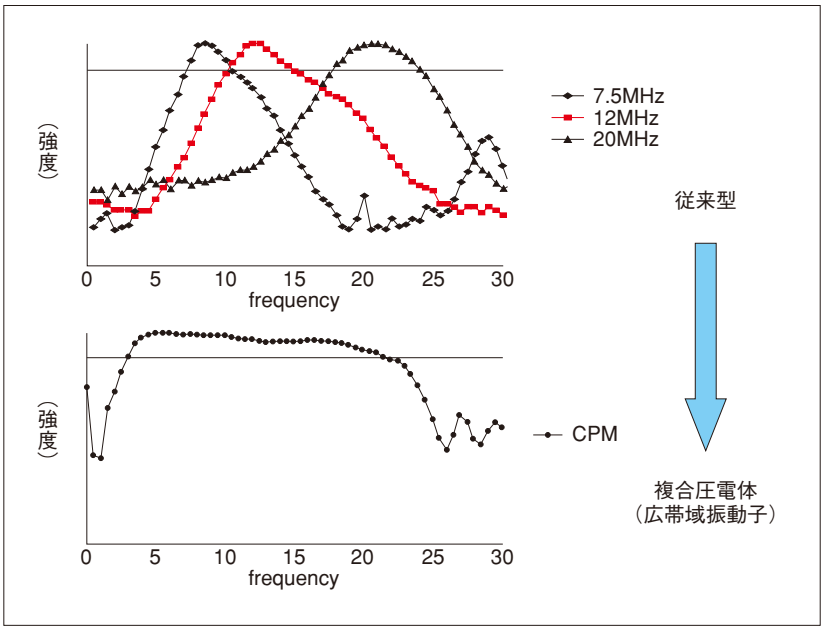

図 37-4　超音波振動子の送信周波数
上段：7.5 MHz，12 MHz，20 MHz 振動子
下段：複合圧電体（広域振動子）の周波数帯域

装置の分解能は高くなる．しかし周波数が高いほど吸収による減弱が顕著となる．

現在の超音波装置で使われる周波数は 7.5 MHz，12 MHz，20 MHz が主体で，それぞれの超音波振動子の波長帯域は非常に狭いが，5 MHz，6 MHz，30 MHz の機種も作られている．多くの機種ではこのうちの二つが装備されていて，それぞれに適宜切り替えができる．低い周波数で波長が長ければ組織内に深く到達し，高い周波数すなわち短い波長の超音波では深くは入らない．このため深部の情報を得るには低い周波数の機器が適し，逆に表面に近い部位の詳しい情報を得るには高い周波数の短い波長の高周波が適していて，使い分けが必要である．事実後述のごとく正常胃壁を 7.5 MHz，12 MHz でみると 5 層に分かれてみえるが，より高い周波数の 20 MHz ではさらに細かく分かれて認識される．距離分解能は周波数の高いほうが優れていて，7.5 MHz では約 0.5 mm，12 MHz では約 0.3 mm，20 MHz では約 0.2 mm といわれている．

このため一つの振動子で近距離は高周波数で，遠距離は低周波数での画像が得られるような複合圧電体（広帯域振動子）も 2001 年に開発されている．**図 37-4** にそれぞれの波長域の振動子と複合波長域の振動子の帯域の違いを示したが，現在市販されている機器には，複合圧電体を搭載した機種はないようである．

4．超音波細径プローブ

通常の内視鏡の鉗子チャンネルを通して体内に挿入して超音波像を得るプロー

ブで，構造は簡単である．現在市販されているプローブはそのほとんどがメカニカルラジアル走査方式で，挿入部と駆動部は別になっていて，挿入部の先端に専用機に比べいっそう小型（2 mm×2 mm 程度）のトランスデューサが組み込まれている．

超音波内視鏡開発の歴史

1．初期の開発状況

体腔内臓器内腔に機器を挿入して超音波内視鏡検査を行う試みは，1957 年に Wild と Ried[1]が硬性のスキャナーを開発し経直腸的にこの機器を用いて下腹部臓器の断層像を得たのが最初とされている．しかし当然ながら臨床的に応用できるような機器の開発には至らなかった．

その後 1979 年に久永ら[2]が，初めて胃内に超音波振動子を挿入し胃壁を介して膵臓，腎臓，脾の描出を行ったが，この機器には観察機能はなく断層像のみが得られるものであった．内視鏡観察機能を備えた機器の開発は 1979 年にアメリカの Green[3]によって電子リニア走査式の 10 MHz の胃用の機器が試作され，翌 1980 年に DiMango ら[4]がこの機器を用いて報告しているが，先端硬性部の長さは 9 cm，径 13 mm と大きく，その後改良されたものの実用器の製作には至らなかった[5]．

また同年には Strohm ら[6]が，ラジアル式の 5 MHz の機器を報告している．

一方 1966 年に福田らは腹壁上から超音波検査による消化器疾患の超音波診断に着手し，胆石症の診断について発表しているが，腹壁上からの超音波検査では当然ながら胃癌，食道癌，膵疾患，胆道疾患の診断には大きな限界があった[5]．

このため福田らは体腔内走査式の機器開発の可能性についてオリンパス光学の内視鏡開発部門に打診した[5]というが，オリンパス社が超音波内視鏡の開発に着手したのは 1978 年のようである．その後の検討の進捗状況を福田論文[5]，斉藤，雨森両氏からの私信[7]に基づき述べてみたい．

同社の技術陣がその後いっそう増強された後，福田も加わって 1979 年 10 月に試作器作製に関する打ち合わせ会が開催され，この後でアロカ社の前立腺走査装置を組み込んだ試作 1 号機が完成した．1980 年 2 月に至ってこの試作器（先端部外径 13 mm，回転ミラー反射方式，周波数 5 MHz，走査範囲 90°，バルーン法による描出）による治験研究の第 1 回打ち合わせが医師側福田，中沢，川井の諸氏とオリンパス社の開発陣との間で開かれ，さらに実際に治験を進めるための治験研究打ち合わせ会が開催された．このときの出席者は医師側が福田，中沢，川井，中島，木本，平田その他であったという．その後の各施設での検討成果は公平を期するため，1980 年 11 月に鹿児島で開催予定の消化器内視鏡学会までは各自発表を控えるという合意のもとで以後検討が進められ，参加施設は国内 12，海

外 1 施設であった．この合意は国内では厳しく守られたが，海外施設のドイツの Classen が Hamburg で開催された第 4 回ヨーロッパ消化器内視鏡学会（1980 年 5 月）のときに，会長講演として国内の発表に先立ち第 1 報を報告したため，この機器に関する最初の発表は Classen の業績になってしまった．この件に関して国内研究者から同氏並びに会社側に強い遺憾の意が申し入れられたが，後の祭りで大変残念なことであった．

その後さらに試作が重ねられ（斉藤，雨森私信による），1981 年の試作 2 号機では振動子回転方法が採用され，周波数は 7.5 MHz，走査範囲 180°，視方向は前方斜視 70° となって，バルーン法，脱気水充満法の両方式による描出が可能となった[7]．この試作器を基に，1982 年にオリンパス社よりラジアル走査式の EU-M1 という名称で製品として市販された．その後さらにいっそうの改良が加えられ振動子の周波数も 7.5 MHz，12 MHz，20 MHz，30 MHz と増加し，解像度もいっそう向上し，走査角も 90°，180°，360° と大きくなった．視方向は前方斜視 45°，70° が主体であったが，側視，前方直視式の機器も作られている．この間 1988 年には生検チャンネル径の大きい内視鏡に挿入して使用することが可能な超音波プローブも完成し，1990 年より市販され，その後改良されたプローブが次々と出現するようになった．なお当初の専用機では観察系にはファイバースコープが組み込まれていたが，1991 年以降は他領域の電子スコープの発展を受けて電子スコープが取り入れられ，これと一体化されて観察性能は飛躍的に向上した．

図 37-5 は最近の電子ラジアル走査方式の超音波内視鏡 GF type UE260-AL5 で，先端部外径 13.8 mm，超音波走査角 360°，周波数 5，6，7.5，10 MHz，観察系は前方直視式で，視野角 100°，視方向 55° で，鉗子チャンネル径は 2.2 mm，アングル up 130°，down 90°，左右 90° となった．超音波画像描出にはバルーン法，脱気水充満法および両者の併用が可能である．また**図 37-6** は最近の電子コンベックス型超音波内視鏡 GF type UC240P-AL5 で，先端部外径 14.2 mm，走査角 180°，周波数 7.5 MHz，観察系は前方斜視 50°，視野角は 100°，55° で，アングルは up

a | b | c



図 37-5　電子ラジアル走査方式超音波内視鏡（GF type UE260-AL5，オリンパス）

a：全景
b：先端
c：バルーン装着

a|b|c

図 37-6　電子コンベックス走査方式超音波内視鏡（GF type UE240P-AL5，オリンパス）
a：本体全景
b，c：スコープ先端とプローブ



a|b|c

図 37-7　超音波内視鏡プローブ（オリンパス）
a：プローブ全景
b：プローブ先端
c：プローブをスコープ先端より出したところ

130°，down 90°，左右 90°，チャンネル径は 2.8 mm となった．この機種はドップラー機能も備えている．なお同機種と姉妹機の GF type UCT240-AL5 では外径 14.6 mm，チャンネル径はより大きく 12.6 mm となっている．そのほかにもより細い機種，大腸用など多様なものが市販されている[8),9)]．

超音波プローブとしてはルーチン検査に引き続き超音波検査が可能なメカニカルラジアル走査方式のものがあるが（**図 37-7**），そのほかに三次元走査も可能なメカニカルラジアル走査方式・メカニカルヘリカル走査方式の両方式が可能な機種，ガイドワイヤーを使って狭い内腔の膵胆管内に挿入し，胆管，膵管などの三次元走査が可能で，胆管癌の深達度診断，膵嚢胞性疾患の良悪性の鑑別などに威力を発揮する超細径で，20 MHz の機種など多種類のものが市販されている．また 1982 年には内視鏡の鉗子孔を通してのカラードップラー法も実用化され，カラードップラー法による血流測定も可能となった．

またラジアル画像 1 枚ごとの病変部をトレースし，積分することで病変の体積の測定もできるが，この方法によれば病変の経過観察，治療効果の定量的評価も可能である．

しかし超音波内視鏡検査の国内での実際の稼働実数は一般内視鏡検査に比べれば，未だかなり少なく，一般施設でルーチン検査として使われるには至っておら

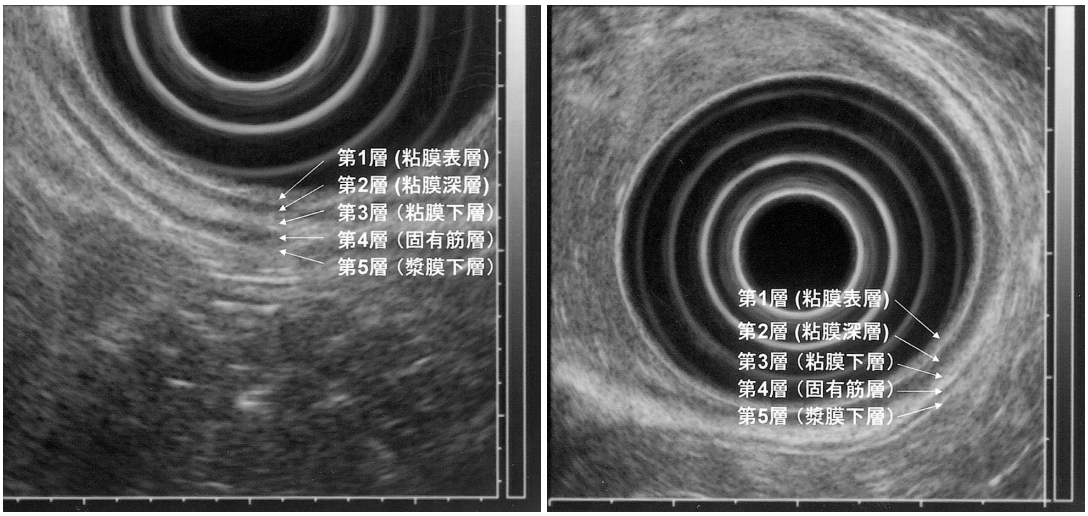

図 37-8　正常胃壁の超音波画像
胃壁は 5 層に分類できる．
（東京大学内視鏡部 藤城光弘准教授提供）

ず，大病院で使われるのみであるのが現状である．

2．消化管の超音波内視鏡検査

1）正常胃壁

7.5 MHz あるいは 12 MHz の超音波像では，正常胃壁は基本的に 5 層構造として描出される．第 1，第 2 層は粘膜層に，第 3 層は粘膜下層，第 4 層は固有筋層，第 5 層は漿膜下層および漿膜に相当する[10]（**図 37-8**）．高周波数の超音波像では，さらに細かく分かれ，胃壁は最大で 13 層にも分離されるという．なお第 2 層の外側 1 層の低エコー層は粘膜筋板に相当すると考えられている．その他の消化管壁の正常像も基本的には胃壁と同様で，食道では第 5 層は外膜に相当する[11]．

2）胃潰瘍

胃潰瘍は胃壁の欠損像とその周囲および底部に広がる低エコーの領域として描出される．胃壁の欠損像と層構造との関係で潰瘍の深さの判定が可能である[12]．

3）胃　癌

胃癌は非病変部の第 3 層のエコー像より低エコーの腫瘤像として描出される．超音波内視鏡検査で深達度の判定が可能である[13]．

4）粘膜下腫瘍

壁外性圧迫との鑑別，壁内における腫瘤の占居部位，大きさ，形態を明らかにできる．またその存在部位や内部エコー像から質的診断もある程度可能である．**図 37-9** では腫瘤は第 3 層（粘膜下層）内に存在する高エコー均一な所見を呈しており，脂肪腫と診断された．

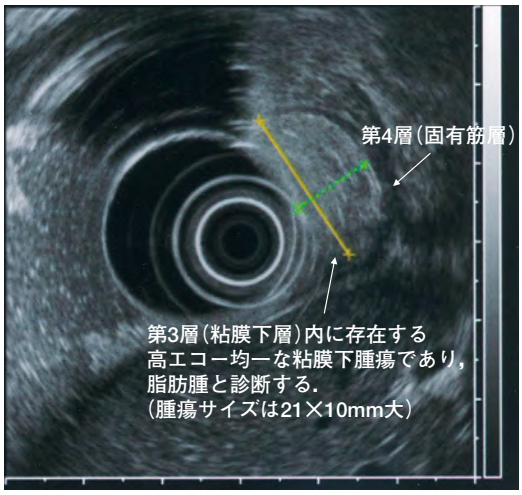

図 37-9　粘膜下腫瘍（脂肪腫）の超音波像
右上部に腫瘍がみられる．
（東京大学内視鏡部　藤城光弘准教授提供）

3．膵，胆道疾患の超音波内視鏡検査

膵疾患，胆道疾患の診断に，超音波内視鏡検査は他の方法に比べ侵襲が少なく，もっとも有用な検査となっており，小病変の発見，その鑑別，腫瘍の進展度を判定するのに重要な手技となっている[14),15)]．ラジアル走査式超音波内視鏡によるこの領域の標準描出法はすでに検討委員会で作成され，2003 年に報告されている[15),16)]．またコンベックス走査式超音波内視鏡によるものも報告されている．

超音波内視鏡のガイド下に細径針を使って標的とした病変を穿刺，吸引し細胞診検体を採取する超音波内視鏡穿刺法（endoscopic ultrasound-guided fine-needle aspiration；EUS-FNA）も実用化され[17)~19)]，生検，吸引細胞診が行われ膵癌，粘膜下腫瘍の診断に応用されるようになっている．またこの方法を用いて膵仮性嚢胞に対する内容液の吸引，疼痛に対する腹腔神経叢ブロックなど治療への応用も近年行われるようになった．本法の開発とその後の展開については，原田ら[19)]並びに藤田論文[20)]を参照されたい．

EOCT（endoscopic optical coherence tomography）

1．内視鏡的光コヒーレンス断層法

＜コヒーレンス＞

内視鏡的光コヒーレンス断層診断法は，低コヒーレンスの光を用いて光の干渉を利用して，内視鏡的に生体組織の断層像を得る方法である[21)]．ここで波動の干渉とは，複数の波を重ねたとき波が相互に打ち消しあったり，あるいは強めたり

する現象をいい，コヒーレンス（coherence）とは，この干渉のしやすさを表す用語である．

振幅と位相が等しく，位相が 180°ずれている二つの波を重ね合わせれば波は消える．一方振幅，位相が同じ波同士であれば，振幅が 2 倍となった波として現れる．相互の位相をずらして重ねれば干渉縞が得られる．しかし二つの波の振幅と位相がランダムに変動する場合は，合成された波の強度もランダムに変動し干渉縞は得られない．干渉縞が得られるのは，二つの波の振幅，位相に一定の関係がある場合で，このときに両者は相互にコヒーレント，干渉縞を作らない場合は両者は相互にインコヒーレントであるという．レーザー光は非常にコヒーレンスの高い光であるが，白色光は多くの異なる振動数の光が混在し，インコヒーレントである．

2．OCT（optical coherence tomography）の原理

OCT（optical coherence tomography）の原理は，丹野ら[21]により 1990 年に考案され，1991 年に至って Huang，Swanson，Fujimoto ら[22]により，その画像化が成功し，眼科領域で光の低コヒーレンス干渉を利用して 10〜20 μm の高分解能の断層像を得ることが可能となった．その後 1998 年に至って，アメリカの Case Western Reserve University の Sivak らとオリンパス社の技術陣により，この方法の消化管内視鏡への応用（EOCT）がはかられた[23]．

生体深部に限らず，屈折率の違う境界部からの反射光を検出し，その位相の遅れを測定するのが干渉計（レフレクトメトリー）である．EOCT はこの干渉計を利用するが，これには各種の方法がある．なかでも簡便でかつ分解能が良いのが低コヒーレンス光による干渉計を用いるものである．低コヒーレンス光としては，ある波長の幅をもった低コヒーレンス光が使われるが，EOCT では発光ダイオードによる近赤外線が用いられる．近赤外線は水，血球での吸収が少なく組織深部へよく入り，生体での測定に適しているからである．

このような低コヒーレンス光をグラスファイバーに導き，光カプラーで 50 対 50 に 2 分割し，一方の光ビームを参照光源としてミラーに送り，他方は対象物に照射して深部よりの反射信号光を得て光検出器にて検出する．対象からの反射光波は多重散乱を含む乱雑な位相をもつ拡散波面であるが，ミラーで反射された参照光とを再度カプラーで混合すれば，対象からの反射光の光路長とミラーからの反射光の光路長とが光の可干渉距離（約 10〜20 μm 程度）で一致したときだけ光が干渉しあう．したがって両者を合波させれば参照光波と位相関係のある成分すなわちコヒーレント成分のみが選択的に干渉しあう[24),25]．したがってミラーを光軸方向に振動させ，そのときの光の干渉を取り出せば，ミラーの位置に対応した生体組織の奥行き方向からの反射・散乱光が検出できる（超音波での A モードに

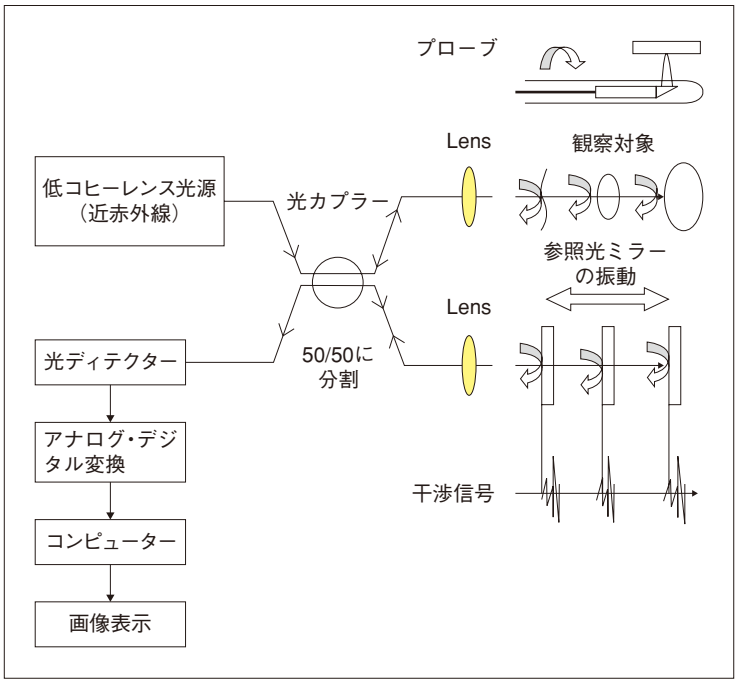

図 37-10　EOCT の構造
低コヒーレンス光をカプラーで 2 分割し，一方を参照光源，他方を対象へ照射する．それぞれの反射信号光から光の干渉を取り出す．

対応）．さらに対象を走査すれば，超音波の B モードと同様に二次元の断層像が得られる[25]（**図 37-10**）．

その結果 EOCT では組織の深さ方向の位置に応じた生体組織の反射・散乱光を取り出すことができて，結果として超音波断層像によく似た対象組織の断層像を得ることができる[24),25]．

EUS と比べた EOCT の特徴としては，① 超音波内視鏡のプローブと同様な構成のプローブを内視鏡の生検チャンネルを通して使用し断層像が得られる．② 表面から 1.5〜2 mm までの深さの領域を深さ方向 10〜20 μm のレベルで観察できる．③ EOCT では 30 MHz の EUS 像より分解能が 10 倍も高い断層像が得られる．④ EUS と違って水のごとき媒体は不要で，対象との間に空気が介在しても観察できる．⑤ したがって消化管早期癌の深達度の診断にきわめて有用である等々が挙げられる．

3．EOCT の構成

装置の構成は OCT 干渉計，EOCT プローブ，観察装置からなる．低コヒーレンス光源としては中心波長 1.3 μm，半値値 68 μm のバンド幅を有する近赤外線を使用する．組織の深さ方向の分解能は光源のコヒーレンス長（可干渉距離）で決

定される．この光源ではコヒーレンス長は 10.9 μm となる．深さ方向の走査を行うミラーとしては電磁共振ミラーを用い，わずかな振動を数十倍に拡大する高速光ディレイラインを用いて 1 秒間に 4,000 回の走査を行う．これによりわずかな振動で大きい干渉位置の変化をきたすことができる．光源と光カプラーの間に光サーキュレータを設け光源に戻る干渉信号を回収しきわめてわずかな生体の反射・散乱光の検出を行う[25]．

EOCT プローブは外径 2.4 mm で，フレキシブルなシースをもち超音波プローブと同様に，先端のプリズムにより側方向に光を照射し，それをフレキシブルシャフトで回転させ全周を走査する．回転数は市販の EUS 装置と同じ毎秒 6.7 回転あるいは毎秒 4 回転が選択できる．射出した光ビームは約 25 μm のスポットに集光される．焦点位置はプローブ表面から 0.5〜2 mm の位置である．EOCT では水などの媒体不要で，プローブ自体を組織表面に接触させても非接触でも使用可能である．光ディテクターにより検出された干渉信号はコンピュータを使用して画像化する[26]．プローブ走査が毎秒 4 回転であれば約 1,000 本の A スキャンで 600×600 ピクセルの画像が得られる．

4．EOCT 画像

消化管粘膜の EOCT 画像では粘膜，粘膜筋板，粘膜下層，筋層が区別して認められ，粘膜下層には血管の所見も認められる[23)〜25]．プローブ位置は対象から 0.5 mm の画像がもっとも良く，速い回転数のときより回転数を毎秒 4 回転に減らしたほうが画像の解釈が容易であるという（Sivak）[25]．なお 100 MHz の超音波画像でも分解能は非常に高く EOCT に似た像が得られるが，深達度は減じてしまう．摘出標本による *in vitro* の研究では食道，胃，小腸の粘膜，粘膜下層が分離して認められるが，さらに大腸，小腸ではクリプト，絨毛，血管，そのほか食道の腺などが観察できる[25]．実際の臨床例では，胃の EOCT 像は消化管の他部位のそれより不良である．理由は不明であるが食道の EOCT 像がもっとも画像の質が良い（Sivak）[25]．Rollins，Sivak，Izatt ら[24]によれば食道壁の EOCT 像では数層が区別され，表層の 0.5 mm は粘膜を表すと考えられるが，表層上皮は暗く粘膜固有層と考えられる部位がその下に明るく見える．さらにその下の暗い部分が粘膜筋板と見なされるが，子細に観察するとこの部分はさらに薄い 3 層からなっていて，最上層の第 1 層は暗く，その下の薄い第 2 層は明るく，さらにその下層は暗い．さらに粘膜筋板の下にあたる粘膜下層は明るく，固有筋層は暗い層として見える．しかし以上の層別は必ずしも明らかではなく見解も細かい所では違うようで，Sivak らの論文でも論文ごとに記載が必ずしも一致していない[23)〜25]．またこれらの層別所見の一部は摘出材料での検討では圧迫で生じた可能性もあるようである[25]．

実例を示してみる．京都第二赤十字病院の安田博士より提供された臨床例であ

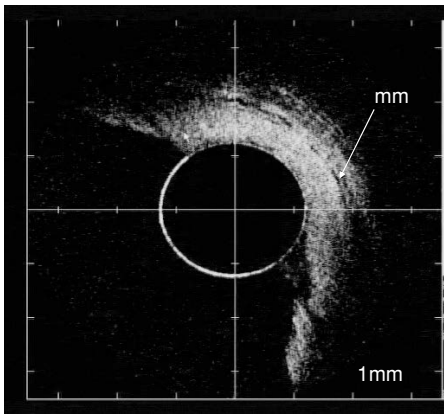

図 37-11　正常胃および早期胃癌Ⅱa の EOCT 像
右上の 4 分割部が正常部，画面右側中央部から下部が胃癌である．
（京都第二日赤 安田健治朗博士提供）

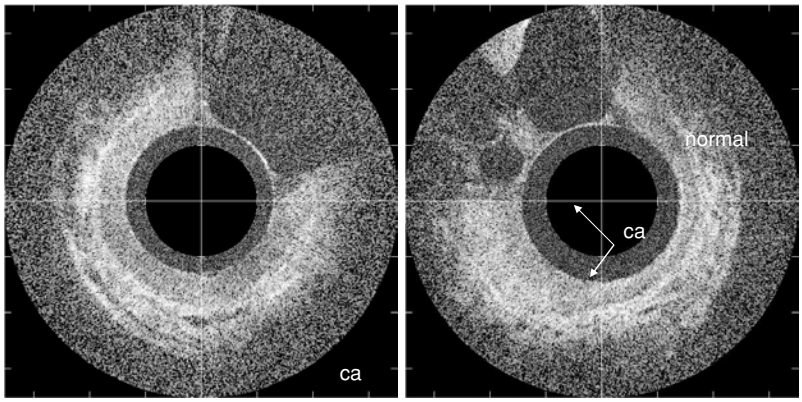

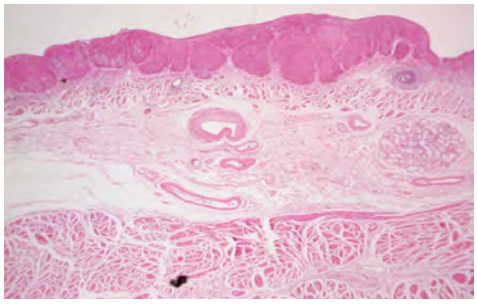

a
b

図 37-12　食道扁平上皮癌の EOCT 像
a：癌部では粘膜は厚く，正常部では粘膜筋板が明らかである．
b：癌部の組織像．EOCT 像は組織所見をよく反映している．
（京都第二日赤 安田健治朗博士提供）

る．**図 37-11** は胃の EOCT 像で正常部分を含む早期胃癌Ⅱa の所見である．図の右上の 4 分割像が正常部で，画面右側方中央から下部が胃癌部位である．正常胃粘膜は明るく現れている．胃癌部位ではこの部が厚くなっている．粘膜層の下に粘膜筋板が暗い層として見えるが，部位によってはさらにこの部分は暗，明，暗の薄い 3 層構造を示しているのがわかる．その下層の明るい部分が粘膜下層である．

また**図 37-12** は食道重層扁平上皮癌の症例である．癌部で粘膜が厚くなっている．正常部では粘膜筋板の暗い層が明らかである．b は同一例の癌部の組織像である．EOCT 像が組織所見をよく反映しているのがわかる．

Sivak らの記載と画像の読みが若干違っているところもあって，EOCT 像での消化管壁の各層別の解釈は，さらに多数例についての検討が必要である．

5．将来の課題

① 明暗各層のいっそう正確な同定が必要で，さらに多数例について前述のごとく所見の読みを検討し，読影基準を確立する必要がある．将来の課題として粘膜構造のさらなる詳細な描出が望まれる．このため安田はスコープの先端に endocap を装着する方法を試みているが[27]，その他の方法も含めてさらなる検討が必要であろう．

② EUS 像より 10 倍も高い解像度ではあるが，組織所見の検討にはさらに解像度を上げる必要があろう．

③ EUS より高解像度であるとはいえ，粘膜下層の情報としては所見の把握が深さ方向で 1.5 mm ないし 2 mm 程度にすぎない．より深達度を上げる方法の確立が将来の課題である．

④ 操作の難しさ，とくにプローブを正確に，目的とした対象に必要な方向，角度で当てるのがかなり難しい．

⑤ EUS を複合させた機器の開発も一考の余地があろう．

⑥ microcirculation の検討が可能となるようドップラーシステムとの併合も考慮の余地がある．

しかし大変残念ではあるが，欧米でも日本でも，EOCT の研究はその後まったく進んでいないようである．安田の私信[27]によれば，オリンパス社では現在この EOCT のプロジェクトは中止されていて，安田，Sivak とも，その後の検討は不可能であると聞いている．しかし国内他社が現在検討を進めているとも聞いている．大変ユニークな研究領域でもあり，今後いっそうの進展があることを願っている．

文　献

1）Wild, J. J.：Progress in techniques of soft tissue examination by 15MC pulsed ultrasound. In：Ultrasound in Biological Science. p.30-455, Washington DC, 1957
2）久永光造，他：経超音波高速度回転スキャナーの開発と臨床応用―特に膵の観察に関して．日超医講演論文集　35：5-116，1979
3）Green, P. S.：Biomedical ultrasound at SRI International AIUM-JSUM Joint Conference, Dec. 5. 1978, Honolulu, Hawai. Jpn J Med Ultrasonics　16：223-229, 1979
4）DiMango, E. P., Buxton, J. L., Regan, P. T., et al.：Ultrasonic endoscopy. Lancet　1：629, 1980
5）福田守道：超音波内視鏡開発の歴史．臨牀消化器内科　14：527-536，1999
6）Strohm, W. D., Phillip, J., Hagenmüller, F., Classen, M.：Ultrasonic tomography by means of ultrasonic fiberendoscope. Endoscopy　12：241-244, 1980
7）斉藤吉毅，雨森　毅：私信

8）塚谷隆志，斉藤吉毅：超音波内視鏡の基礎知識（理論）．臨牀消化器内科　14：537-543，1999
9）斉藤吉毅，塚谷隆志：超音波内視鏡の構造と細径プローブ．臨牀消化器内科　14：545-552，1999
10）相部　剛：超音波内視鏡による消化管壁の層構造に関する基礎的，臨床的研究（1）胃壁の層構造について．Gastroenterol Endosc　26：1447-1464, 1984
11）村田洋子，鈴木　茂，太田正穂，林　和彦，中村真一，光永　篤，江口礼紀，土岐文武，井手博子，高崎　健：食道疾患に対する超音波検査の基本．臨牀消化器内科　14：553-560，1999
12）芳野純治，中沢三郎，乾　和郎，若林貴夫，奥島一武，小林　隆，西尾浩志，中村雄太，渡辺真也，井上貴夫，高田正夫：胃疾患に対する超音波検査の基本（1）超音波内視鏡による．臨牀消化器内科　14：561-566，1999
13）赤星和也，隅田頼信，村田篤彦，遠藤伸悟，久保川賢，松本真裕，本村　簾，大内二郎，木村光秀：胃癌の EUS 診断．臨牀消化器内科　20：1507-1514，2005
14）潟沼朗生，真口宏介，土屋貴愛，一箭珠貴，栗田　亮，深沢光晴，松崎晋平，浦田孝広，小山内学，高橋邦幸：膵疾患に対する内視鏡的診断・治療の最前線（2）膵疾患の EUS 診断の現状．臨牀消化器内科　23：811-818，2008
15）膵・胆道領域の標準的描出法に関する検討会：超音波内視鏡による膵・胆道領域の標準的描出法．第 65 回日本消化器内視鏡学会総会，2003
16）E. F. J. Working group on standardization of pancreatobiliary EUS：Standard imaging techniques in the pancreatobiliary region using radial scanning endoscopic ultrasonography. Dig Endosc　16(Suppl)：S118-S133, 2004
17）E. F. J. EUS Standardization Committee：Standard imaging techniques of endoscopic ultra-guided fine-needle aspiration using a curved linear array echoendoscope. Dig Endosc　16(Suppl)：S180-S205, 2007
18）福田守道，内田六郎：肝，胆，膵超音波診断の実際．金原出版，東京，1979
19）原田　昇，神津照雄，大島郁也，一瀬雅典，有馬美和子，菱川悦男，石島秀紀，佐久間洋一，田中　元，村岡　実，宮崎信一，二宮栄一郎，磯野可一：超音波内視鏡下穿刺法の基礎的研究（第 1 報）．Gastroenterol Endosc　33：1657-1663, 1991
20）藤田直孝：EUS-FNA の変遷．Gastroenterol Endosc　50：3524-3528, 2008
21）丹野直弘：光コヒーレンス断層画像化法と生体映像への応用．光学　28(3)：116-125，1999
22）Huang, D., Swanson, E. A., Lin, C. P., Schuman, J. S., Stinson, W. G., Chang, W., Hee, M. R., Flotte, T., Gregory, K., Puliafitto, C. A., Fujimoto, J. G.：Optical coherence tomography. Science　254：1178-1181, 1991
23）Kobayashi, K., Izatt, J. A., Kulkami, M. D., Willis, J., Sivak, M. V. Jr.：High-resolution cross-sectional imaging of the gastrointestinal tract using optical coherence tomography：preliminary results. Gastrointest Endosc　47：515-523, 1998
24）Rollins, A. M., Ung-Arunyawee, R., Chak, A., Wong, R. C. K., Kobayashi, K., Sivak, M. V. Jr., Izatt, J. A.：Realtime in vivo imaging of human gastrointestinal ultrastructure by use of endoscopic optical coherence tomography with noval efficient interferometer design. Opt Let　24：1358-1360, 1999
25）Sivak, M. V. Jr., Kobayashi, K., Izatt, J. A., Rollins, A. M., Ung-Runyawee, R., Chak, A., Wong, R. C. K., Isenberg, G. A., Willis, J.：High-resolution endoscopic imaging of the GI tract using optical coherence tomography. Gastrointest Endosc　51：474-479, 2000
26）堀井章弘：内視鏡的光断層画像診断技術．精密工学会誌　67：550-553，2001
27）安田健治朗：私信

治療内視鏡 その①

第38章 治療内視鏡 その①
ポリペクトミー，注射，止血法，EMR，ESD

昭和 39(1964)年に直視下生検が可能となると，生検鉗子口から器具を挿入し治療的処置が試みられ，内視鏡による治療はその後非常に発展し，今日治療内視鏡学(therapeutic endoscopy)として，内視鏡学の重要な部門を占めるに至っている．

さて昭和 30，40 年から 50 年代半ばまでは，学位論文以外には，原著を書く習慣がなく，たとえ論文が書かれたとしても，その研究とは直接関係のない教授あるいは部長が筆頭者で，実際に研究に当たった当事者は末尾に連なるか，時には名前すら載らないことも多々あった．また論文にはテーマを絞らず，多くの事項を盛り込む傾向があって，論文題名からは内容を想定しにくく，key words の記載もなく，現在関連論文を探し出すのはきわめて難しい．

当時は論文以上に学会発表が重視され，当時の状況を知るには，古い学会誌を丹念に当たる必要がある．なお当時は，前抄録ではなく，学会発表の後にかなり詳細な抄録を書くのが習慣で，シンポジウムの抄録などは論文に準じた体裁で書かれていることも多く，一般演題では筆頭者がその研究に無関係であっても，発表者にはマークを付けるのが慣例で，抄録を調査することで当時の研究の状況，実際に研究に当たった方々を知ることは可能である．

最近の若い方々のなかには，すでに過去に画期的な業績があったことを知らずに，自身が初めて開発したという発表をされる方がしばしばみられるが，抄録を調べれば過去にすでにそのような業績が行われていたことに気づくはずである．このようなことから本章では埋もれた過去の業績もできるかぎり掘り起こしてみた．

硬性鏡時代の内視鏡治療

1853 年の Désormeaux の内視鏡でも，この機器を通して器具を挿入し膀胱結石の砕石などが試みられていた．また硬性直腸鏡の出現後も，止血を始めとして種々の治療が試みられ，市販の Strauss 式直腸鏡のセットには止血用焼灼ヒーターが

付属していた．しかし硬性胃鏡，軟性胃鏡では，治療の試みはなく，消化管領域で内視鏡的治療が始まったのはファイバースコープの出現以後といってよい．

ファイバースコープ初期の治療の試み

昭和 39（1964）年には不満足ではあったが生検用ファイバースコープが出現した．その後昭和 48（1973）年にはファイバースコープ付き胃カメラに生検機能を付けた GTF type B が，さらに昭和 49（1974）年には GTF type S3，GTF type B2 が市場に出て直視下生検は広く普及することとなった．

生検が可能になると，手術後残胃の残存縫合糸の鉗子による抜去も試みられた．当時は縫合糸の材質あるいは術式の関係からか縫合糸の残存をかなり見たものである．この試みは発表はなかったものの，かなりの施設で行われた．まとまった報告としては，昭和 41（1966）年の第 8 回日本内視鏡学会総会で，春日井ら[1)]が，「胃切除残胃病変の内視鏡的観察と内視鏡的処置」という演題で報告し，同年の第 4 回日本内視鏡学会秋期大会でも，シンポジウム「切除残胃」において，春日井，中沢[2)]が縫合糸残存 23 例に抜去を試み，43 本の縫合糸を抜去し，suture line ulcer が軽快した例を報告している．

高周波電流の応用

より高度な内視鏡的治療を安全，確実に実施するには，① 高周波電流の応用，② 直視下注射，③ 内視鏡的止血が確実にできることが前提になる．以下それぞれについて述べてみたい．

高周波電流を利用した電気メスは一般外科手術においてはかなり以前から広く使用されていたが，ファイバースコープ直視下に高周波電流の治療への応用が初めて発表されたのは，丹羽[3)]により昭和 43（1968）年 10 月の第 6 回日本内視鏡学会並びに第 10 回日本消化器病学会合同秋期大会における合同シンポジウム「消化管の生検」においてであった．

なお当時はシンポジウムは 1 回の総会で 3 主題くらいの少数に限られ，その主題には当然注目を浴びている重要なものが選ばれた．

丹羽がファイバースコープ直視下に高周波電流の応用を試みたのは，早期胃癌に対する生検組織採取を意図したからである．この当時早期胃癌の診断に直視下生検が決め手となることが明らかにされ，その成績が相次いで発表されたが，その一方で生検に伴う癌細胞の深部への散布，浸潤，さらに転移の誘発が強く憂慮され，学会の話題ともなり始めていた．そこで著者はこのような危惧があるならば，組織採取に際し採取部周辺を凝固変性させれば良いと考え，高周波電流を利

用した生検組織採取法を考案したわけである[3]．

当初試みた方法は，通常の生検鉗子にテフロン被覆を施し絶縁した導子を用い，組織を咥えたところで高周波電流を通じて組織を切離した．これによれば鉗子杯中に組織が採取されるとともに，鉗子先端周辺の組織は変性凝固し，粘膜筋板以下まで組織が切り取られても，癌細胞の深部への散布浸潤は起こらないと考えた．なおこの方法で採取した組織の組織学的検討は十分可能であった．

その後鉗子生検に伴う癌細胞の散布，転移は杞憂にすぎないことが判明し，この方法自体直接の発展はなかったが，かなりの時日を経てまったく別個に大腸の小ポリープに対し，組織を採取するとともに凝固破壊する hot biopsy が導入された．この方法は別個に行われたとはいえ，著者が始めた方法の延長上にあるといえる．

高周波電流を使った胃ポリープの焼灼，凝固による摘除

なお前述の合同シンポジウムで，著者は生検への応用の他に胃ポリープの高周波電流による焼灼，凝固による摘除を発表した[3]．

当初は，テフロン被覆を施した太い鋼線を導子とし，その先端金属部をポリープの茎に当てて焼灼し切断することを試みたが，この操作はかなり難しく，そのため頭部に導子先端を当てて凝固する方法に変更した．しかしこの方法では導子先端の固定ができず，導子の当たる範囲も小さく，焼灼部分が狭いという問題があった．そのため以後は通常の生検鉗子にテフロン被覆を施したものを導子として，ポリープ頭部の一部を咥えこの部を十分凝固させ，この操作を繰り返してポリープの脱落をはかった．この際ポリープを十分凝固させれば，時間とともに消化作用が加わりポリープは自然に脱落し摘除された．

図 38-1 は胃ポリープを焼灼凝固しているところ，**図 38-2** は焼灼 1 週後の所見である．このシンポジウムの司会を担当された松永教授は，この発表に対し

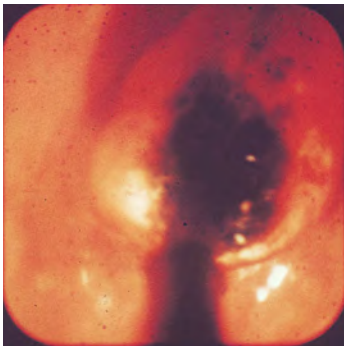

図 38-1　胃ポリープの焼灼

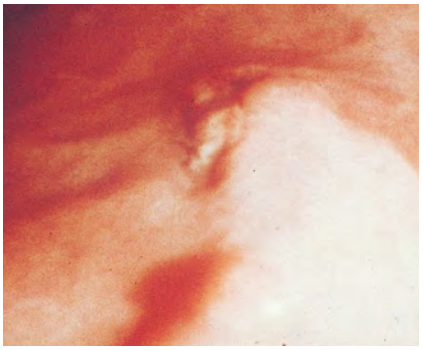

図 38-2　焼灼 1 週後の所見

「将来の夢を語ってもらった」と評されたが，今日の内視鏡的治療の発展をみるとまことに感慨深いものがある．

ポリペクトミー

1．機械的ポリペクトミー

昭和 43（1968）年に常岡ら[4]は鉗子口に挿入した鋼線で胃ポリープ茎部を絞扼し機械的な切除を行っている．そのための器具は耳鼻科領域の細い鋼線の鼻蕈（茸）絞断器，太い鋼線の耳蕈絞断器を参考にしたという(注)．彼らのポリープ切断 A 器は，ステンレス鋼線を二つ折りとし外套管に挿入し，胃内で先端にリングを作り，これをポリープに被せ，手元に引き茎をくびり切る，B 器はステンレス線を二つ折りとし，その折れ目を掛け合わせ，それぞれを捩って，掛け合わせ点で二つに折れるようにし，この部でリングを作ってポリープの茎にかけ手元の取っ手を引き茎を切断する．切断されたポリープは，① 生検鉗子を利用する，② 切断器のリングで締める，③ ポリエチレンチューブを挿入し吸引するなどの方法で回収したが，確実を期すため採取器付き切断機も作っている．43 個の切除で 24 個

（注）

耳鼻科領域でスペクラ（もっとも初期の内視鏡である）の観察下に鼻ポリープの機械的切除が行われたのは，きわめて古く，紀元前数百年，今から 2,500 年も前のヒポクラテスの時代に溯る．ヒポクラテス全集によれば，スペクラの観察下に，鼻茸（鼻の炎症性ポリープ）基部に糸をかけループを作り，それを締めてから後鼻孔より糸先端を引き出し，これを強く引いてポリープを縊り切る．切断後は，緑青を蜜で煮たものを綿球に浸し，鼻の中に押し込み傷の処置を行うという記載がある[5]．ポリープにループを掛けるための錫製の器具も考案されている．またスポンジを鼻穴に適合する大きさに切り，何本かの糸で緊縛して球を作り，糸を一束にして先端に耳状部のある錫の棒で鼻穴を通して糸の先端を後鼻孔から口の中まで押し込む．次いで口中からポリープ先端が口の中に顔を出すまで引いてから，束ねた糸を強く引きポリープを引きちぎる．スポンジ法と呼ばれるこの処置は当時かなり広く行われたようで，しかも 1800 年代まで行われていたらしい[6]．また結び目を多数設けた紐をポリープ茎に当ててこの紐を前後に動かし，ノコギリのような具合に結び目で挽き切る方法も行われていたらしい．さらに 16 世紀には Fallopius が二つに折り曲げた真鍮または鋼線を銀製の管に挿入し，この管の先端でリングができるようにして鼻腔に挿入し鼻のポリープを縊り切る方法を記載している．ポリペクトミーは近年になって開発されたと思っている人が多いが，このようにポリペクトミーの始まりはきわめて古い．

ポリペクトミーの例をもう一つ紹介しておく．著者が中学生のときだったか，旧制高校生のときだったか，詳しくは覚えていないが，前胸部の右鎖骨のそばに小さいイボ（疣贅）ができたことがあった．気になって指先で弄っていたのを母が見とがめ，「そのようなイボなら根元を髪の毛で縛れば，簡単に取れる」からと髪の毛で根元を縛ってくれた．半信半疑であったが，翌日は疣贅の色が変わり多少の痛みはあったものの，そのままにしておくと数日でイボは自然に脱落し，痕跡も残さず治癒してしまった．母がどうして，このような知識をもっていたのか不明で，母の生前に聞いておけばよかったと思っているが，このようなイボ取り，すなわちポリペクトミーの原型ともいうべき治療法は民間療法としてかなり広く行われていたようである．



図 38-3　試作 2 チャンネル式ファイバースコープ（丹羽）

56%のポリープの回収に成功し，出血は問題にならなかったという[4]．

2．高周波電流によるポリペクトミー

さらに著者は胃ポリープを高周波電流で切除し回収する完全生検を目指し，導子をワイヤーループ式に代え，ポリープの摘除回収に成功し，翌昭和 44（1969）年 11 月の第 8 回日本内視鏡学会関東地方会で報告した[7]．

またこのときポリープの切断回収を容易にするために，2 本の鉗子挿入ができる 2 チャンネル式ファイバースコープを試作し発表した（**図 38-3**）．これは，2 チャンネル式ファイバースコープの最初の報告でもある[7]．この 2 チャンネル式ファイバースコープは多目的親ファイバスコープを改変し 2 本の生検鉗子が挿入できるようにしたもので，親ファイバースコープの視野角は狭く，光学系は直視式で鉗子起上装置もなく，2 本の鉗子，導子を独立して操作するのは難しく実用にはほど遠いものであった．

著者が高周波電流を利用して胃ポリープの摘除を始めた昭和 43（1968）年秋の日本内視鏡学会秋季大会直前より，例の東大紛争が激化し，著者らの研究室もバリケードで封鎖され，以後研究活動はまったく不可能となった．また当時の東大病院中央手術部長より，内科側が中央手術室を使うことを禁止され，その後の臨床的検討もできなくなった．

3．その後のポリペクトミー

著者によりポリペクトミーが発表されながら，一般化するまでにはかなり時間がかかった．他施設からのポリペクトミーの発表は，著者の発表後数年を経た昭和 46（1971）年頃からである．昭和 46 年の第 13 回日本内視鏡学会総会で，河内ら[8]，関谷ら[9]，渡辺ら[10]の発表があり，河内らは胃ポリープに対しブレオマイ

シンの局所注射と，生検鉗子を利用した高周波電気メス，独自のポリープ絞断器を使い分けている[8]．また小越ら[11]は，同年 8 月の第 7 回日本内視鏡学会甲信越地方会で，茎を生検鉗子で掴み，そのまま鉗子を押し当てて切除する方法を報告した．昭和 47（1972）年の第 14 回日本内視鏡学会総会では，並木らは[12]，ポリペクトミーでもっとも問題になる出血を考慮し直視下にブレオマイシンを注射し，その後生検鉗子で齧り取る方法を報告している．いずれにしても高周波電流によるポリペクトミーでは出血がもっとも恐れられ，それがポリペクトミーが一般化しなかった原因と思われる．広く行われるようになったのは，昭和 47（1972）年の第 14 回日本内視鏡学会関東地方会以後で，このときの地方会では中村ら[13]により胃ポリープ茎の凝固焼灼法による焼灼，森ら[14]による大腸ポリープのスネアワイヤーによる摘除，大木ら[15]による動物実験での基礎的検討，一部臨床例の報告があった．とくに昭和 48（1973）年の第 15 回日本消化器内視鏡学会総会（第 1 回アジア学会と併催）では注射療法，ポリペクトミーの報告が多く（安武ら，倉俣ら，棟方ら，内田ら，酉家ら）[16]，昭和 48（1973）年の第 11 回日本消化器内視鏡学会秋期大会のシンポジウムⅢ「内視鏡下における治療の試み」では，ポリペクトミー，局所注射，緊急止血，凍結療法，乳頭切開術などが話題となったが，後述する注射療法が大きいウエイトを占め，ポリペクトミーの一般化はそれ以後であった．なおこのときの発表者は中川ら，松村ら，丹羽(正)ら，井上ら，大谷ら，小暮ら，内田ら，中村ら，小黒ら，田島ら，大木らで，さらに指名ディスカッサーとして福木，武藤，中島，吉田，林，酒井，斎藤，藤田が加わり，活発な討論が行われた[17]．以後若干の間をおいて，高周波電流による胃ポリペクトミーは各施設から報告されるようになって，ポリペクトミーは完全に定着した．

4．海外でのポリペクトミー

海外では 1971 年に Blackwood ら[18]が，初めてイヌ胃で高周波凝固を試み，導子の大きさ，スコープへの影響などを検討したが，臨床例への応用はない．大腸ポリペクトミーについての Deyhle ら[19]の報告は 1971 年，Williams ら[20]のそれは 1974 年，Wolff, Shinya[21]のそれは 1975 年で，いずれも日本の発表よりかなり遅い．

いずれにしても大腸の早期癌はポリープの形をとることが多く深部浸潤の可能性は低く，通常ポリペクトミーのみで治療は完了する．もし摘出病変を組織学的に詳細に検索して深部浸潤が認められれば，改めて大腸切除を行うが，ポリペクトミーはそのための診断の意味もある．またポリープ（腺腫）と癌の関係は大腸では密接で，一定以上の大きさのポリープに対しては，癌の予防の意味でポリペクトミーが行われる．**図 38-4** は大腸のポリペクトミーを行っているところで，ポリープ茎部の頭部に近い部位をスネアで締め高周波電流を通じて切断している．

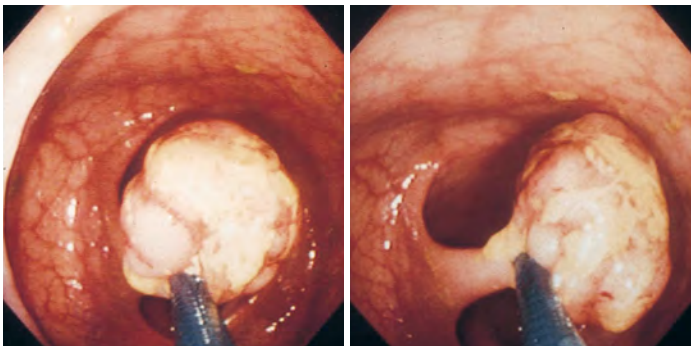

図 38-4　大腸のポリペクトミー
大腸ポリープ茎部の頭部に近い部位をスネアで締め，
高周波電流で切断する．

直視下注射と注射による治療

ファイバースコープ直視下に胃壁内注射を最初に行ったのは氏家らで，昭和 43（1968）年 7 月の第 16 回日本内視鏡学会北海道地方会で，共同研究者の大島が筆頭で報告し[22]，同年の第 6 回日本内視鏡学会秋期大会シンポジウムでも氏家らは注射の経験を報告している．以来氏家を筆頭として「ファイバースコープによる直視下胃壁注射に関する研究」を第 6 報まで連続して報告している．第 2 報は昭和 44（1969）年の第 11 回日本内視鏡学会総会で，手製の注射針での色素剤注射による胃壁内組織反応[23]，第 3 報は昭和 44（1969）年の第 7 回日本内視鏡学会秋期大会で，胃粘膜皺襞の恒常性を色素注射で調べた結果を報告している[24]．さらに第 4 報は昭和 45（1970）年の第 12 回日本内視鏡学会総会で早期胃癌にマイトマイシンの局注療法を行い，Ⅱc の大部分が脱落した症例を報告し[25]，第 5 報の昭和 45（1970）年秋の第 8 回日本内視鏡学会秋期大会では，直視下注射を利用して，胃潰瘍の再発・再燃の部位的検討を行い[26]，第 6 報の昭和 46（1971）年の第 13 回日本内視鏡学会総会の報告では内視鏡所見と切除胃標本の所見を正確に対比させるために直視下注射を取り上げている．

また河内ら[27]は，昭和 44（1969）年第 11 回日本内視鏡学会総会で，各種薬剤の注射による胃潰瘍の局所療法を検討し，難治性胃潰瘍にステロイド注射で効果を認め，さらに胃癌の抗ガン剤による治療[28]を試み，さらに通常の胃潰瘍[29]，胃ポリープの治療にも直視下注射を応用し好成績を得ている．

昭和 48（1973）年の第 11 回日本消化器内視鏡学会秋期大会では，シンポジウムに「内視鏡下における治療の試み」が取り上げられ，「A．局所注射法」と「B．ポリペクトミーおよび緊急止血」が諸施設より発表されている[30]．

また昭和 49（1974）年には達家らがポリープのエタノール注射による治療を発表している[31]．

内視鏡的止血法

内視鏡的処置の合併症としては出血があり，また胃・十二指腸潰瘍からの出血に対する処置も重要である．そのために昭和 50 年代に入ると各種の内視鏡的止血法が数多く開発された．もっとも簡単なのは直視下の薬剤散布である．また Youmans ら[32]はすでに昭和 45（1970）年に胃瘻孔を通して膀胱鏡を挿入し高周波電流で止血を行っている．

表 38-1 に実用になった各種の止血法を列記した．ファイバースコープ直視下の高周波による止血は平塚[33]が昭和 46（1971）年に発表し，クリップ法は昭和 50（1975）年に林ら[34]，倉俣らが報告し，蜂巣ら[35]は昭和 60（1985）年にクリップの改良型について発表している．レーザーによる止血は基礎的動物実験が昭和 45（1970）年以後[36]，臨床への応用は昭和 51（1976）年以後[37,38]，浅木らによるエタノール注射は昭和 56（1981）年[39]，平尾らによる高張 Na-epinephrine 注射は昭和 55（1980）年に発表されている[40]．さらにヒートプローブ法が昭和 55（1980）年[41,42]，マイクロ波凝固法は昭和 57（1982）年に発表されている[43]．それぞれの詳細は省略するが，実際の臨床例では簡単な高張食塩水，エタノール注射，クリップで止血できるものが大部分である．

表 38-1　内視鏡的止血法

薬物散布		
トロンビン	原田和則ら	平成元年（1989）
トロンビン・フィブリノーゲン	蜂巣　忠	昭和 58 年（1983）
アルギン酸ナトリウム	陶山匡一郎	昭和 55 年（1980）
高周波凝固	Youmans ら	昭和 45 年（1970）*胃瘻孔より
	平塚秀雄	昭和 46 年（1971）
クリップ止血	林　貴雄ら	昭和 50 年（1975）
	倉俣英夫ら	昭和 50 年（1975）
	蜂巣　忠ら	昭和 60 年（1985）*改良型
Argon レーザー	Frühmorgen ら	昭和 51 年（1976）
Nd：YAG レーザー	Kiefhaber ら	昭和 52 年（1977）
	水島和雄ら	昭和 54 年（1979）
ヒートプローブ法	Protell ら	昭和 55 年（1980）
エタノール注射	浅木　茂ら	昭和 56 年（1981）
高張食塩水注射		
高張 Na-epinephrine 注射	平尾雅紀ら	昭和 55 年（1980）
マイクロ波凝固法	田伏克惇ら	昭和 57 年（1982）

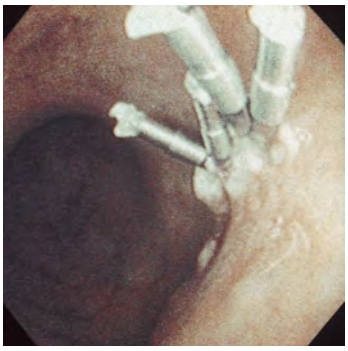

図 38-5　クリップによる止血

図 38-5 はクリップによる止血で，出血している血管断端を内視鏡を通して挿入したクリップで留めているところで，この例では 4 個のクリップが使われている．

初期の粘膜切除術

1．硬性鏡での Rosenberg の局注膨隆法

ファイバースコープによるポリペクトミー，粘膜切除術の開発以前に，すでに硬性直腸鏡で高周波電流を利用したポリペクトミーが行われていたらしい．Rosenberg[44] の昭和 30（1955）年の論文によれば，直腸ポリープに対して monopolar 電極を離して火花を飛ばし，組織を凝固させる，電極を粘膜に接触させ高周波電流を流す，双極導子を使ってジアテルミ効果を狙う，スネアあるいは茎を挟んで凝固電流を通ずるなどの方法が行われていたという．しかしこれらの方法では，合併症の危険があった．

直腸粘膜は粘膜下組織に対し可動性があるので，Rosenberg[44] は腸壁深部の保護の目的で，手術摘出結腸について粘膜下に食塩水を注射し粘膜面を挙上させ，膨隆を作って検討している．この処置を行った例では高周波電流を通じても筋層は無傷で，さらに少数の臨床例の検討でも効果を認めたという．

現在粘膜切除術に際し広く行われているこの手技が，硬性鏡とはいえこのような早い時代に，すでに行われていたことは驚きである．

2．倉俣らの粘膜切除術

粘膜切除術を最初に報告したのは，従来定説の Ottenjann ではなく，その 1 年前の昭和 47（1972）年の倉俣らである．粘膜切除術を報じた倉俣論文は[45]，表題が「胃粘膜下腫瘍の生検診断（TGF-S Olympus 処置用ファイバースコープの経験例）について」であって，内容の重要部分を占める粘膜下腫瘍の表面を覆う粘

膜を大きく切除する，すなわち後の粘膜切除術が題名からは想定しにくく，その後諸家の目に触れることがなく忘れ去られていた．論文の内容は試作処置用 2 チャンネルファイバースコープを使って胃粘膜下腫瘍部でスネアを開き，スネアのリングを通して把持鉗子で腫瘤表面の粘膜をテント状に持ち上げ，次いでその裾でスネアを絞扼し腫瘤を覆う粘膜を広範囲に切除し，粘膜下腫瘍を露出させ生検するというものであった．切除採取された粘膜片はかなり大きく，切除部は潰瘍を形成するが平均 3〜4 週で治癒したという．

倉俣ら[46]は，さらにこの方法を発展させ，昭和 51（1976）年に胃粘膜下腫瘤摘出術を開発した．粘膜下腫瘤の辺縁に marking の目的でクリップを留め，次いで 1〜2%塩酸プロカイン液を粘膜下に注射し腫瘤と粘膜を剝離し，頂上を電気メスで切開し，把持鉗子で創縁を持ち上げ鉗子口を通じて小さい鋏あるいは電気メスで剝離を進めると，粘膜下腫瘤はポリープ状となって，以後ポリペクトミーの要領で切除し，創縁をクリップで引き寄せ縫合した．

3．その他の粘膜下腫瘍の生検法

倉俣ら以外にも，粘膜下腫瘍の生検にはいくつかの試みがある．Strauch ら[47]は 1975 年に腫瘍を覆う粘膜をスネアで除去し，腫瘍を露出させ通常の鉗子で生検を可能としており，彼らはこの方法を，粘膜除去後の形態から Knopflochbiopsie（ボタン穴生検法）と名づけている[47),48]．

また吉田らは，やはり 1975 年に腫瘤頂上の粘膜に，凝固導子を用いて 5 mm 大の穴を開け，腫瘤を露出させて生検し，leiomyoblastoma の診断ができた例を発表している．

4．Big particle biopsy

1973 年に Ottenjann ら[49]は，Big particle biopsy を発表している．

この方法は太い皺襞あるいはポリープ様腫瘤の表面から大きい組織を得るもので，皺襞，ポリープ様腫瘤の上にスネアを開いたまま押し付けると，スネアの圧迫で隆起ができる．これをポリペクトミーの要領で切れば大きい組織が得られる．2 チャンネルスコープも検討し，隆起が小さいときは一方の鉗子口を利用して，粘膜を持ち上げ切除する．

5．食塩水局注を利用した扁平ポリープの切除

高周波電流による近位結腸の扁平ポリープの切除は穿孔の危険が大きい．この防止のため Deyhle ら[50]は，1973 年にイヌについての動物実験で 0.9%食塩水を粘膜と粘膜下層の間に注射し，ここに貯留した液が高周波による粘膜切除に際し，その下層を防御することを期待した検討を行っている．さらに臨床例 7 例に実施

し，合併症なく，得られた組織は 0.7〜1 cm 程度の大きさで，うち 2 例は 1.0 cm 以上であったという．

早期胃癌の粘膜切除術

前項までの粘膜切除術では，まだ早期胃癌の治療としての粘膜切除は考えられていない．以下早期胃癌に対する粘膜切除術の応用を主体に述べたい．

1．高張 Na-epinephrine 液局注併用切除術（ERHSE）

胃の腫瘍性病変を内視鏡的に粘膜切除術により摘除する方法は，平尾ら[51]が高張 Na-epinephrine 液（hypertonic saline-epinephrine 液）を併用した高張 Na-epinephrine 液局注併用切除術（ERHSE）を昭和 58（1983）年に発表して以来である[52]．平尾の報告は多田の報告より 1 年早く，著者は平尾が早期胃癌の治療としての粘膜切除術の創始者であると思っている．

平尾らの方法は消化管出血の止血に使われる高張 Na-epinephrine 液を局注して膨隆を作り，この膨隆に対しポリペクトミーに準じて切除する方法で，① 出血を防止できる，② 2 チャンネルスコープを単独に用いる，あるいは病変の位置，大きさに応じて 2 本のスコープを同時に使用する，③ あらかじめ切除予定線に高周波電気メスを用いてマーキングを行って切除範囲を正確にし，病変の摘除を容易にする，④ 切除予定組織を把持鉗子で挙上し筋層から遊離させるなどが特徴で[51),52]，今日の ESD（内視鏡的粘膜下層剥離術）の先駆けといえる方法である．

操作の概要は，病変を十分観察してから（**図 38-6a**），凝固電流で病巣より 5〜10 mm 離れた切除予定線にマーキングを行う（**図 38-6b**）．次いでインジゴカルミンを加えた高張 Na-epinephrine 液を粘膜下層に 15〜20 m*l* 局注し，粘膜面を十分膨隆させる（**図 38-6c**）．その後高周波電気メスを使って切除予定線を粘膜筋板まで全周性に切開する（**図 38-6d**）．粘膜下層までの切開で青色液が流出してくるが，全周性に切開が終えたところで第 1 スコープにスネアを挿入し，さらに別の第 2 スコープを挿入して，これに把持鉗子を挿入し，切除予定組織を十分挙上し筋層から遊離させ，次いで第 1 スコープに挿入してあるスネアを掛け，スネアを締めるとともに把持鉗子の緊張を緩め（**図 38-6e**），把持鉗子で把持したまま第 2 スコープを抜き組織を回収する（**図 38-6f**）[51]．

彼らはなんらかの理由で手術不能であった症例に本法を実施し良好な成績を得ており，さらに症例を増やし，79 例の早期胃癌例に本法を応用し，その予後と m 癌外科手術例を比較し，両者の 5 生率には差がないことを認めている[52]．

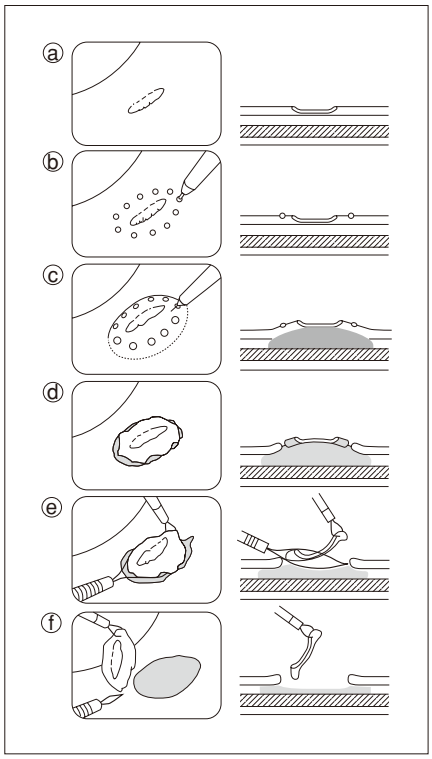

図 38-6　ERHSE の操作の概要
a：病変の観察を十分行う．
b：切除予定線にマーキング．
c：高張 Na-epinephrine 液を局注し，粘膜面を膨隆させる．
d：切除予定線を粘膜筋板まで全周性に切開．
e：把持鉗子で切除予定組織を挙上し筋層から遊離させ，次いでスネアで切除する．
f：把持鉗子で組織を回収する．
〔文献 51),52）より〕

2．strip-off biopsy

多田ら[53]は慢性胃炎の研究に，従来の鉗子生検では得られる組織の大きさ，深さが不十分なため，大きい組織を得る目的で昭和 59（1984）年に strip-off biopsy を開発した．本法も粘膜下に生理食塩水を注入し粘膜面を膨隆させポリペクトミーに準じて粘膜面を広範囲に切除する方法である．機器としては 2 チャンネル処置用スコープを用いている．この方法で平坦あるいは陥凹性病変でも広範な切除が可能で，粘膜下組織を含む広い範囲（3 cm 前後）の粘膜が切除できた．彼らは当初本法を strip-off biopsy と仮称していたが，その後名称を strip biopsy に変更している．切除後は人工的な潰瘍を形成するが 2〜3 週間で治癒する．慢性胃炎の診断のみならず異型上皮，小胃癌の完全な切除が可能で，診断のみならず内視鏡的治療法として有効で，翌昭和 60（1985）年に 37 病変の小胃癌，微小胃癌に本法で治療を行い発表している[54]．2 cm を超える病変も切除され，粘膜下層を含みしかも大きく取れるため深達度，浸潤範囲の決定に有用であった．本法は内視鏡直視下注射法とポリペクトミーを応用したもので，しかもその発表以前に他の報告もあったため，そのオリジナリティ，方法の命名を巡って学会内でも論議があり論文としても批判があったが[55]，本法が病巣を大きく切除し回収できるという治療内視鏡の新しい方向性を打ち出し，その後の内視鏡治療の源流となった意義は大きい．

3．その他の粘膜切除術

竹腰ら[56]は 2 チャンネルスコープを用いスネアの wire loop 内に把持鉗子を通して病変を保持し病変を吊り上げ広基性病変を亜有茎性にして切除するダブルスネア法 EDSP；endoscopic double snare polypectomy を発表している．その後の粘膜切除については周知のごとく多数の方法が発表されており，電気メスにも幾多の種類があり手技もいろいろである．

早期癌の内視鏡的粘膜切除術（EMR）

小さい早期胃癌，食道癌，大腸癌の摘除について，過去に行われてきたいくつかの方法を前述したが，ここでは現在 EMR（内視鏡的粘膜切除術）と一般的に呼ばれている方法での切除の実際について述べることとする．

図 38-7a は病変の内視鏡所見，b は色素を散布し表面の状況をよくわかるようにした状態，c は高周波電流を用いて病変の周辺をマークしたところ．d は粘膜下に高張食塩水を注射して膨隆させ，スネアを掛けているところ．e は高周波電流を通じてポリペクトミーに準じて切除し，f で切除した病変を回収しているところである．病変を含めて粘膜面が広く切除されている．回収した病変は組織学的に詳細に検討し，これで治療を終了してよいか，追加の切除が必要か否か詳細

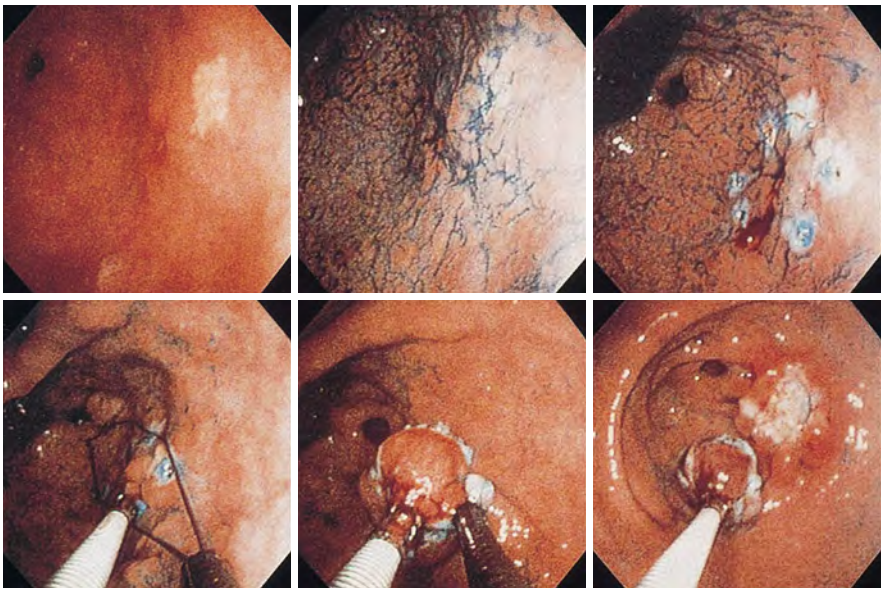

a｜b｜c
d｜e｜f

図 38-7　早期胃癌に対する粘膜切除術
a：病変の内視鏡像，b：色素散布像，c：マーキング
d：病変を中心に膨隆させ，スネアを掛ける．
e：切除，f：回収する．　（東京大学消化器内科提供）

に検討し，深部に浸潤，断端に癌の残存がなければ，これで治療は終了する．

ESD（endoscopic submucosal dissection）

さらに大きい病変に対しては，最近では ESD（内視鏡的粘膜下層剥離術）という手技が使われる[57]．**図 38-8** に手技の詳細を示したが，a で癌病変の周辺をマークして切除範囲を明確にし，次いで b に示すごとくグリセオールを注射し，病変周囲を含めて膨隆させる．次に c のごとく高周波電流を用いて周辺にカットを入れ，直接観察下に d 上のごとく高周波電流を利用したナイフで粘膜下層を剥離していき，下のごとく完全に遊離させ，次いで e のように病変を含めた組織を摘除する．**図 38-9** は実例で粘膜下層を剥離し病変部を摘除したところである．

切離剥離するために高周波ナイフには種々工夫が凝らされ，先端形状の異なる各種のナイフが市販されている（**図 38-10**）．いずれも着想は異なるが，いかに安全に目的部を切開するかという観点から開発された．このうちニードルナイフは平尾らにより初期の ERHSE から用いられ，IT（insulated-tip）ナイフは細川らにより開発されナイフ先端部のみを絶縁したものである．しかし IT ナイフは安全な反面なかなか切れにくく使いこなすのが難しいという難点があったが，その後小野らにより種々の工夫がなされ，効率よく切開する技術が確立された．また矢作らは細径スネアの先端を切開用ナイフとして使っていたが，その後これを土台により使い勝手の良いフレックスナイフを開発している．また小山は目的組織を引っかけて安全に切ることを目標にニードルナイフの先端を曲げて使用し後に回転機能を備えたフックナイフへと発展させた[57]．また井上らの三角ナイフは三角形の各辺で凝固を能率よく行えるようにしたものである．

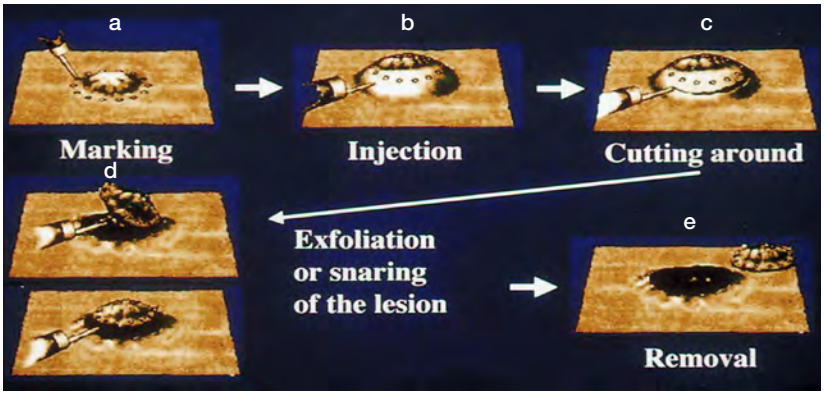

図 38-8　内視鏡的粘膜下層剥離術（ESD）の実際
a：マーキング，b：グリセオール注射，c：周辺をカット
d：粘膜下層を剥離，e：切除組織を回収
〔慶應大学 矢作直久教授提供，文献 57）より〕

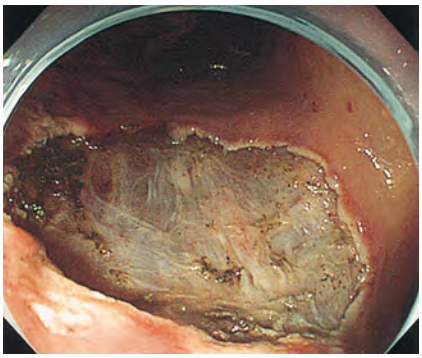

図 38-9　ESD の実例
病変は粘膜下層で切離され，粘膜下層が露出している．
（東京大学消化器内科提供）

図 38-10　各種の高周波ナイフ

これらの工夫並びに高周波発生装置の進歩により現在では技術的には目的部位の確実な切除は可能となっているが，ESD の適応を巡っては現在拡大の機運がいっそう高まっている．

ESD で切除された跡は一時的に潰瘍を形成するが，かなり大きい病変であっても通常の薬物療法で 2 カ月ほどで摘除部の潰瘍は完全に治癒する．**図 38-11** に切除範囲の大きさ別に治癒過程を示した．直径 10 cm にも及ぶ大きい病変の摘除も可能であるが，適応としてリンパ節に癌が転移していないことが必要で，術前に十分その状況を把握できるだけの高度な診断能力を有することが前提であって，手技的にも複雑で高度の熟練を要し，切除には長時間を要する．現在急速に普及している方法であるが，その教育，訓練が当面の急務である．

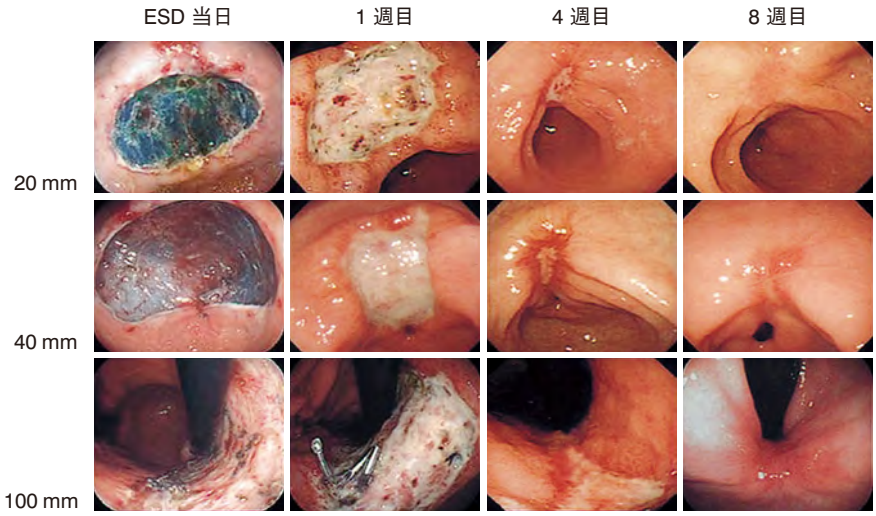

図 38-11　ESD 後の経過
切除病変の大きさ別に経過を示した（数字は切除病変の大きさ）．
切除部に生じた潰瘍は 8 週目ですべて治癒している．
（東京大学消化器内科提供）

その他の早期胃癌の内視鏡的治療

早期胃癌に対する内視鏡的治療としては，内視鏡的切除法以外にも組織破壊（非切除）による方法として，laser（Nd：YAG laser，PDT，laserthermia）[58]，microwave heater probe[59]，5-FU，MMC などの薬剤注入による治療などがある．しかしこれらの方法では組織が回収できず適応は限られているが，症例に応じて行われる．

なお laser 照射に関しては，粘膜深層の障害を避け laser を効率よく照射する目的で，粘膜下に ICG を注射して膨隆を作ってから照射する方法などが工夫されている．

直視下冷凍療法

城島ら[60]は，Cooper により初めて脳外科に導入された冷凍療法を，胃内視鏡で試みている．城島らの機器は，先端に金属部をもつ外径 4.4 mm のテフロン製二重管で，液体窒素を冷却剤として使用し，胃ポリープ 5 例 9 病巣，大腸ポリープ 3 例 5 病巣に実施し，全例ポリープの消失を認めている．

また折居ら[61]も冷却剤に炭酸ガスを使用した内視鏡的凍結治療装置の開発を行ったが，冷凍療法には以後の発展はない．

文　献

1）春日井達造，早川洋二，加藤　久，高瀬達郎，坪内　実，八木幹郎，山田康孝，石橋由利，服部外志之：胃切除残胃病変の内視鏡的観察と内視鏡的処置．Gastroenterol Endosc　8：141-142, 1966
2）春日井達造，中沢三郎：切除残胃の内視鏡的観察と内視鏡的処置．Gastroenterol Endosc 8：348-350, 1966
3）丹羽寛文：生検用ファイバースコープの改良ならびにカラーテレビジョンおよび高周波電流の生検への応用．Gastroenterol Endosc　10：315, 1968, 日消会誌　66：503-604，1968
4）常岡健二，内田隆也：われわれの考案した内視鏡下の胃ポリープ切断採取法―ポリープ切断器及び採取器について．Gastroenterol Endosc　11：174-184, 1969
5）今　裕 訳：ヒポクラテス全集．p.681，740-742，岩波書店，東京，1931
6）小野　譲：耳鼻咽喉科学史（Stevenson, R. S., Guthrie, D. 原著）．p.13-16，28-41，（発行者小野　譲），1959
7）丹羽寛文：第 8 回日本内視鏡学会関東地方会追加口演. Gastroenterol Endosc　11：437, 1969
8）河内秀希，諸岡忠夫，上田則行，関谷千尋，中川健一，仲　紘嗣，千秋孝夫，吉田豊治，長屋英俊，並木正義：胃疾患の局所療法（その 3)―胃ポリープ．Gastroenterol Endosc　13：296-297，1971
9）関谷智雄，中村克衛，河村　奨，篠山哲郎，藤本茂博：胃ポリープの内視鏡切除と発育に関する考察．Gastroenterol Endosc　13：297, 1972
10）渡辺　昂，常岡健二，内田隆也，服部邦夫，谷口孝一：内視鏡的胃ポリープ切断例の経過観察．Gastroenterol Endosc　13：296, 1971
11）小越和栄，原　義雄：胃ポリープの直視下切断症例について．Gastroenterol Endosc　14：123, 1972
12）並木正義，河内秀希，中川健一，関谷千尋，長屋英俊：胃ポリープの局所療法として薬剤局注による除去療法について．Gastroenterol Endosc　14：370, 1972
13）中村光司，遠藤光夫，鈴木　茂，山田和毅，秋本　伸，竹本忠良：高周波電流によるポリープの除去．Prog Dig Endosc　1：77-79, 1972
14）森　武生，斎藤　光：Transendoscopic polypectomy の経験．Prog Dig Endosc　1：84-86, 1972
15）大木一郎，平井裕一郎，田島昭三，佐藤和雄，森　純伸，田坂定孝：高周波電流によるポリープの除去．Prog Dig Endosc　1：80-83, 1972
16）第 15 回日本内視鏡学会総会（1973）記録．Gastroenterol Endosc　15：477-479, 1973
17）中川ら，松村ら，丹羽（正）ら，井上ら，大谷ら，小暮ら，内田ら，中村ら，小黒ら，田島ら，大木ら：第 11 回日本消化器内視鏡学会秋期大会シンポジウムⅢ　内視鏡下における治療の試み（昭和 48 年）．Gastroenterol Endosc　16：265-284, 1974
18）Blackwood, W. D., Silvis, S. S.：Gastroscopic electrosurgery. Gastroenterology　61：305-314, 1971
19）Deyhle, P., Seuberth, K., Jenny, S., Demling, L.：Reports on new instruments and new method―Endoscopic polypectomy on the proximal colon. Endoscopy　2：103-105, 1971
20）Williams, C., Hunt, R. H., Loose, H., Riddell, R. H., Sakai, Y., Swarbrick, E. T.：Colonoscopy in the management of colon polyps. Br J Surg　61：673-682, 1974
21）Wolff, W., Shinya, H.：Endoscopic polypectomy―Therapeutic and clinicopathologic aspects. Cancer　36：683-690, 1975
22）大島幹男，氏家　忠，三国主税，古谷健太郎：直視下胃壁内注射の試み．Gastroenterol Endosc 10：268, 1968
23）氏家　忠，古谷健太郎，三国主税，井林　淳：ファイバースコープによる直視下胃壁内注射の経験―第 2 報 色素剤注射による胃壁内組織反応について．Gastroenterol Endosc　10：

351-352, 1968
24）氏家　忠，石谷那彦，松田幹人，三国主税，井林　淳：ファイバースコープによる直視下胃壁内注射に関する研究―第 3 報 胃粘膜皺襞（特に体部前壁）の恒常性について．Gastroenterol Endosc　12：68, 1970
25）氏家　忠，三国主税，井林　淳：ファイバースコープによる直視下胃壁内注射に関する研究―第 4 報 早期胃癌に対する局所療法（マイトマイシン使用）の試み．Gastroenterol Endosc 12：310, 1970
26）氏家　忠，高沢敏浩，池田成之，三国主税，井林　淳：ファイバースコープによる直視下胃壁内注射に関する研究―第 5 報 胃潰瘍の再発・再燃の部位的問題について．Gastroenterol Endosc　13：181-182, 1971
27）河内秀希，白石忠雄，並木正義，上田則行，村島義男，諸岡忠夫，斎藤博義，朴沢英憲，鈴井重設：ファイバースコープ利用による胃疾患の局所療法―第 1 報 胃潰瘍の局所療法．Gastroenterol Endosc　11：228, 1969
28）河内秀希，白石忠雄，並木正義，上田則行，南原康二，山田純一，佐々木志郎，大間知哲，中川健一，前久保博士，吉田豊治：胃疾患の局所療法（その 2 癌）―各種抗癌剤による胃癌の局所療法．Gastroenterol Endosc　12：310-311, 1970
29）河内秀希，中川健一，上田則行，関谷千尋，並木正義：胃疾患の局所療法（その 1）―胃潰瘍；第 5 報．Gastroenterol Endosc　13：182, 1971
30）第 11 回日本消化器内視鏡学会秋期大会（昭和 48 年 11 月，広島）シンポジウムⅢ　内視鏡下における治療の試み記録．Gastroenterol Endosc　16：265-284, 1974
31）達家　威，大谷　透，金丸清彦，奥田　茂：胃隆起性病変の新しい内視鏡治療法．Gastroenterol Endosc　16：572-579, 1974
32）Youmans, C. R., Patterson, M., McDonald, D. F., Derrick, J. R., Tex, G.：Cystoscopic control of gastric hemorrhage. Arch Surg　100：721-723, 1970
33）平塚秀雄：出血胃潰瘍の内視鏡診断と治療．Gastroenterol Endosc　13：107-110，1971
34）林　貴雄，米沢道夫，桑原龍雄，工藤勲彦：内視鏡治療用止血クリップの考案と応用．Gastroenterol Endosc　17：92-101, 1975
35）蜂巣　忠，中尾照男，鈴木直人：上部消化管出血に対する経内視鏡的クリップ止血法（改良型クリップの開発と使用経験）．Gastroenterol Endosc　27：276-281, 1985
36）Goodale, R. L., Okada, A., Gonzales, R., Bornewr, J. W., Edlich, R. F., Wangensteen, O. H.：Rapid endoscopic control of bleeding gastric erosions by Laser radiation. Arch Surg　101：211-214, 1970
37）Frühmorgen, P., Bodem, F., Reidenbach, H. D., Kaduk, B., Demling, L.：Endoscopic laser coagulation of bleeding gastrointestinal lesions with report of the first therapeutic application in man. Gastrointest Endosc　23：73-75, 1976
38）水島和雄，原田一道，岡村毅与志，松田朋子，林　英樹，並木正義，葛西真一，水戸廸郎，井原和夫，渥美和彦，西坂　剛：レーザーコアグレーターの基礎的検討と臨床への応用．Gastrointest Endosc　21：938-947, 1979
39）浅木　茂，西村敏明，岩井修一，北村英武，増田幸久，迫　研一，佐藤玄徳，渋木　諭，樺沢清昭，佐藤　彰，大方俊樹，後藤由夫：消化管出血に対する組織固定法―99.5%エタノール局注止血の試み．Gastroenterol Endosc　23：792-799, 1981
40）平尾雅紀，山崎裕之，升田和比古，小林多加志，山口修史，河内秀希，佐藤富士夫：高張 Na-Epinephrine（HS-E）局注療法．胃と腸　15：751-755，1980
41）Protell, R. L., Lawrence, D. M., Peoples, J. E., Majoch, T. R., Auth, D. C.：A new endoscopic thermal cautery which stops experimental bleeding safely. Gastroenterology　78：1239, 1980
42）Jonston, J. H., Sones, J. Q., Long, B. W., Posey, E. L.：Comparison of heater probe and YAG laser in endoscopic treatment of major bleeding from peptic ulcers. Gastroenterology　31：

175-179, 1985
43）田伏克惇，勝美正治，小林康人，永井佑吾，野口博志，江川　博，青山　修：内視鏡的マイクロ波凝固止血法．Gastroenterol. Endosc.　24：1526-1535, 1982
44）Rosenberg, N.：Submucosal saline wheal as safety factor in fulguration of rectal and sigmoidal poypi. Arch Surg　70：120-122, 1955
45）倉俣英夫，宇南山史郎，衛藤繁男，坪井　晟，風戸計民：胃粘膜下腫瘍の生検診断（TGF-S Olympus 処置用ファイバースコープの経験例）について．Prog Dig Endosc　1：27-30, 1972
46）倉俣英夫，衛藤繁男，宮本重男：経内視鏡的胃粘膜下腫瘍摘出術．胃と腸　11：1475-1484, 1976
47）Strauch, M., Henke, M., Oehlert, W.：Die Knopflochbiopsie-eine neue Methode der präoperativen Diagnose submuköser Magenprozesse. Lindner, H.（Hrsg.）：Fortschritte der gastroenterologischen Endoskopie. Witzstrock, Baden-Baden, Brüssel, 1975
48）Schlingenbiopsie（Rugektomie）—Knopflochbiopsie-Endoskopische Tumorresektion. Demling, L., Frühmorgen, P., Koch, H., Rösch, W.（Hrsg.）：Operative Endoskopie. S. 35-38, 38-39, 39-41, Schttauer Verlag. Stuttgart, New York, 1976
49）Ottenjann, R., Lux, G., Henke, M., Strauch, M.：Reports on new instruments and new methods. Endoscopy　5：139-143, 1973
50）Deyhle, P., Largiadèr, F., Jenny, S., Fumaglli, I.：A method for endoscopic electroresection of sessile polyps. Endoscopy　5：38-40, 1973
51）平尾雅紀，小林多加志，長谷志男，池田由弘，松浦侯夫，奥山　敬，仲　紘嗣：胃の腫瘍性病変に対する内視鏡的切除法．Gastroenterol Endosc　25：1942-1983, 1983
52）Hirao, M., Masuda, K., Asanuma, T., Naka, H., Noda, K., Matsuura, K., Yamaguchi, O., Ueda, N.：Endoscopic resection of early gastric cancer and other tumors with local injection of hypertonic saline-epinephrine. Gastrointest Endosc　34：264-269, 1988
53）多田正弘，村田　誠，村上不二夫，嶋田正勝，水町宗治，有馬巧三良，柳井秀雄，岡　紳爾，重枝正樹，荻野昌昭，相部　剛，岡崎幸紀，竹本忠良，木下善二，木下久美子，飯田洋三：Strip-off biopsy の開発．Gastroenterol Endosc　26：833-839, 1984
54）多田正弘，柳井秀雄，刈田幹夫，嶋田正勝，重枝正樹，川野博章，大谷達夫，Shoichi Suzuki，松田和也，小西知美，播磨一雄，富士　匡，岡崎幸紀，竹本忠良：Strip Biopsy による治療．外科治療　27：1849-1856，1985
55）渡辺　豊：局注膨隆絞断法—strip biopsy かダイレ法か，はたまたローゼンバーク法か（1）（2）（3）．胃と腸　28(2)：152，28(3)：138，28(4)：245，1993
56）竹腰隆男，藤井　彰，高木国夫，馬場保昌，加藤　洋，柳沢昭夫：endoscopic double snare polypectomy（EDSP）の方法と評価．胃と腸　23：387-398，1988
57）矢作直久：ESD の開発と今後の展望．Gastroenterol Endosc　50：3534-3537, 2008
58）田尻久雄：早期胃癌に対するレーザー内視鏡治療—接触照射法と非接触照射法の特徴．日本レーザー医学雑誌　11：41-44，1990
59）永井祐吾：早期胃癌に対する内視鏡的マイクロ波凝固療法の局所根治に関する研究．Gastroenterol Endosc　29：2153-2165, 1987
60）城島嘉昭，佐治弘毅，城所　仂：冷凍治療—胃および結腸ポリープの治療（第 1 報）：冷凍治療の応用．Gastroenterol Endosc　5：479-480, 1973
61）折居和雄，高瀬靖広，名越和夫，轟　健，更科広実，竹島　徹，尾崎　梓，深尾　立，岡村隆夫，岩崎洋治，中原　朗，福富久之，﨑田隆夫，菊地正教，中島新一朗：内視鏡的凍結療法（endoscopic cryo surgery）の開発と臨床応用への試み．Gastroenterol Endosc　23：638-645, 1981

治療内視鏡 その②

第39章 治療内視鏡 その②

硬化療法, パピロトミー, ステント, 腹腔鏡下手術, NOTES

食道静脈瘤硬化療法

食道静脈瘤に対する内視鏡治療は，小原[1]によれば 1939 年に硬性鏡を用いたスウェーデンの Crafoord と Frencker の quinine-urethane による治療を嚆矢とし，1940 年にはメイヨークリニックの Moersch，1946 年のデンマークの Trolle & Trolle の試みなどがあった．さらに 1954 年にはスウェーデンの Kempe により ethanolamine oleate（EO）を用いた治療の発表があり，EO による治療はその後 1969 年の Hunt，1973 年のイギリスの Jonstone により発展し，本邦では高瀬らにより昭和 53（1978）年に導入された[2]．高瀬らは EO に造影剤を混ぜ X 線透視下に静脈瘤の供血路まで閉塞する塞栓療法〔静脈瘤造影下硬化療法（endoscopic varicealography during injection sclerotherapy；EVIS）〕を開発した．その後硬化剤として polidocanol（Aethoxysklerol；AS）が導入され，鈴木ら[3]，二川，熊谷らによるその他の薬剤による治療法も紹介され，以後本邦でも硬化療法は急速に普及するようになった．現在では食道静脈瘤に対しエタノールアミンオレイン酸（EO），ポリドカノール（AS）などの凝固剤を単独あるいは併せて注入し，静脈瘤を固める硬化療法が広く行われている[4),5]．食道静脈瘤硬化療法はしばしば再発が問題になるが，固有供血路まで含めて閉塞すれば再発の危険は少ない．供血路まで確実に硬化療法を行うために第 32 章 p.458 で述べた赤外線電子スコープ観察下の治療が有力な手段になっている．

一方 1986 年に Stiegmann らにより開発された内視鏡的食道静脈瘤結紮術（endoscopic variceal ligation；EVL）[6]は硬化剤を使わない機械的な方法で，全身的な合併症のおそれのない安全な方法であって，手技も容易で止血効果も高く，静脈瘤硬化療法と効果に差がないことも明らかにされ，最近では硬化療法に代わってまず行われるようになってきた[7]．なお食道静脈瘤のみでなく胃静脈瘤に対しても，これらの方法が行われている．

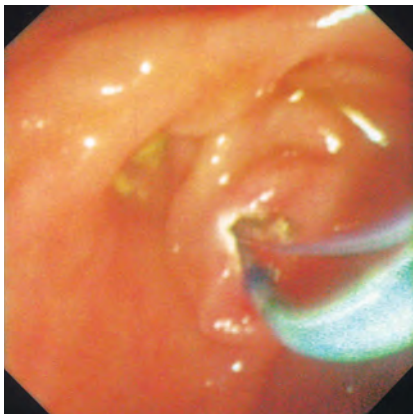

図 39-1　内視鏡的乳頭括約筋切開術
パピロトームで乳頭部を切開している．

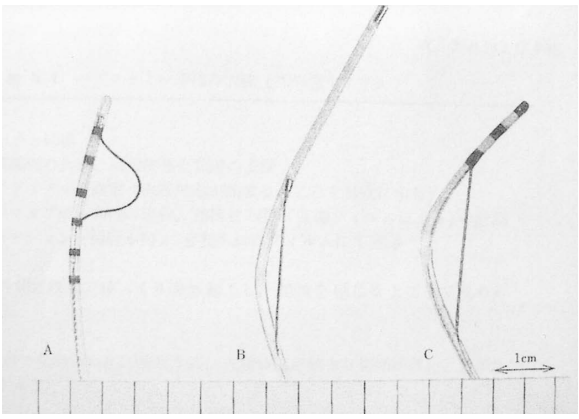

図 39-2　種々の切開用高周波ナイフ（パピロトーム）
A：相馬型．手元操作部を押して使用（引っ張りでも可能）
B：池田型．押し引き両法で使用
C：藤田型．引いて使用

パピロトミー

ERCP の実用化とともに総胆管結石の乳頭部嵌頓に対して，十二指腸ファイバースコープを通じてパピロトーム（乳頭切開用高周波ナイフ）を挿入し，十二指腸乳頭括約筋を切開する十二指腸乳頭括約筋切開術（パピロトミー）が試み始められた（川井ら[8]，相馬ら[9]，Classen ら[10]，**図 39-1**）．川井らの報告は昭和 48（1973）年，相馬らのそれは昭和 49（1974）年で，Classen らの報告も予報はその前にあったが詳細な報告は昭和 49（1974）年であった．パピロトミーの実用化とともに胆・膵系疾患の内視鏡的治療が可能となって，現在この領域は非常な発展をみている[11]．

乳頭部切開に用いるパピロトームも，種々検討され，相馬型ナイフは手元操作部を押し出すと先端の鋼線が突出し，逆に引っ張ると弓の弦に相当する部分が刃になる構造で，相馬らは主として押し出しで使っていた．また川井らは押し出しと引っ張り両方式を用い，池田型も押し引き両法で，藤田型は引いて使用した（**図 39-2**）[11]．Classen 型も引くタイプである．そのほかにも刃となる鋼線の長さ，刃に至るまでの先端フリー部分の長さの違いなどから種々のパピロトームが考案されているが，いずれも造影剤の注入が可能である[11]．通常パピロトミーだけで結石は排出されるが，総胆管内の結石が非常に大きいと，これでは不十分で，この場合には切開した後特殊なバルーンカテーテルを挿入して結石の後方で膨らませ，このバルーンで結石を手元に引き出す，あるいは胆管内にバスケット状に開く鉗子を挿入し結石を挟んで除去する[10]，胆管内で結石を砕く方法などが使われ

る[11]．また切開する代わりにバルーンカテーテルを総胆管内に挿入し乳頭括約筋部の内腔拡大をはかり結石を除去する方法なども行われ，両者の優劣が問題になっている．総胆管結石症は従来はまれであったが，最近では急速に増えており，これらの方法はますます重要な方法となってきている．

ステントによる治療

切除不能進行食道癌，噴門癌で狭窄をきたした場合，狭窄に対する対策としてプロテーゼ[11]，ステント（内腔の交通性を確保するための構造物）を挿入し通過をはかる方法がある．このために初期にはラテックス，シリコン製，金属バネなどのプロテーゼが用いられたが[11]，現在では折り畳んだ状態で挿入し，使用時には広げられる金属製のステントが使われている．なおあまり知られていないが，ステント（Stent）という用語は英国の歯科医 Charles Thomas Stent に由来し，そもそもは義歯製作に際しての型取りに使った材料がプラスチックで，これに対し Stent の商標登録がなされ，以来内腔を保持する管状構造物が Stent と呼ばれることとなった[12]．

図 39-3a は切除不能食道癌の狭窄に対する拡張可能な金属製ステントで，挿入時には折畳まれ細くなっていて，内視鏡的に挿入したガイドワイヤーを使って挿入し，挿入後**図 39-3b** のごとく網状に拡張させ内容の通過をはかる．**図 39-4a** は食道内で拡張させた状態，**図 39-4b** はその X 線像である．これにより通過障害の改善が得られる．しかし根治的な治療ではなく，その効果はあくまでも一時的なものである．さらに最近では幽門狭窄，大腸癌による狭窄にも応用されている．

またステントは総胆管結石，胆管癌，膵管癌，そのほか胆管の良性疾患などによる胆道の狭窄に対しても特殊なものが作られていて，その応用は閉塞性黄疸の

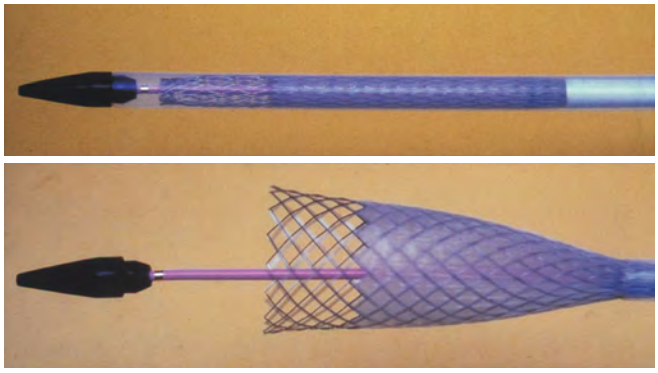

a
b

図 39-3　食道狭窄用のステント
a：挿入前，b：挿入後
ステント末端から拡げて内腔を保持させる．

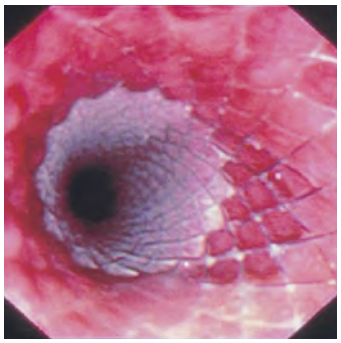

a|b

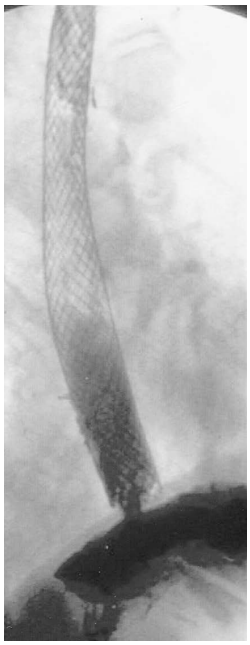

図 39-4　ステントの装着状況
a：食道内でステントの内腔は開大している．
b：X 線像でのステントの状況

図 39-5　総胆管内へのステントの挿入
十二指腸乳頭を通じて総胆管内に 3 本のステントと造影用のカニューレが挿入されている．

軽減に有効な手段となっている[11),13)]．**図 39-5** では総胆管内に 3 本のステントと造影用のチューブ（カニューレ）が挿入されている．

内視鏡的胃瘻造設術（PEG）

経皮内視鏡的胃瘻造設術（percutaneous endoscopic gastrostomy；PEG）は，1980 年に Gauderer and Ponsky が始めた方法で[14)]，内視鏡を使って簡単な器具で容易に実施できる．

PEG の特徴としては，開腹手術が不要で，局所麻酔で実施ができ，手技も容易で短時間に行えベッドサイドでも施行が可能である，術後早期から栄養補給が開始できる，合併症が少ないことなどが挙げられる．PEG の実施方法としては，① 口から挿入した長い胃瘻チューブを胃内から腹壁に引き出す pull 法（Gauderer and Ponsky 原法）[11)] と，② 胃瘻チューブを腹壁外から直接胃内に挿入する push 法（門田・上野法）[11)] とがある．

PEG の適応としては経管栄養の投与ルートとして実施することがもっとも多く，次いで狭窄に伴って生じた消化管内ガスによる拡張に対する消化管の減圧目的がある．具体的な対象としては脳卒中あるいは事故による脳神経障害で自発的な食事摂取が不可能な患者，嚥下困難，口腔内あるいは食道の病変で経口摂取ができない症例などが対象となる．また経鼻胃管により栄養補給時に，何回も誤嚥性肺炎を繰り返す症例なども対象となる．なお腹腔内に強い癒着があって，腹壁と胃

の間に他臓器が介入し，胃と腹壁を密着させえない場合は当然実施は不可能である．

内視鏡治療時穿孔の処置

消化管内視鏡検査における合併症として重大なものに穿孔がある．一般検査時の穿孔と違って，内視鏡治療時の穿孔，とくに ESD 時のそれは小さいことが多く，また消化管自体禁食その他の前処置が行われているためクリーンな状態で，早期に気づき適切な処置を加えるならば重大な結果になることは少ない．しかも治療は開腹しての外科的なものではなく内視鏡的に行えるものが大部分である．もちろん内視鏡的治療では不十分で即刻開腹手術を行わなくてはならないこともある．外科手術が必要かどうか，その見極めが重要で，いたずらに時間を空費してはならない．

穿孔が生じたときはクリッピングによる穿孔部の閉鎖が第一選択で，まずクリップによる閉鎖を試みてみる．クリップには種々の長さ，先端の爪の角度が異なるものなどが市販されている．使い分けについては山口らの論文に詳しい．同論文を参照されたい[15]．

胃と違って大腸では筋層が薄く，縫縮部の緊張をできるだけ取るように心がける．クリップを急に閉じると，先端部が滑り縫縮ができない，あるいは粘膜が裂けるので，クリップを使っての処置にあたっては慎重な操作を必要とする．大きい穿孔に対しては大網で蓋をするように大網を穿孔部から引き出して閉鎖する．穿孔部が非常に大きい場合は 2 チャンネルスコープを用いて留置スネアによる縫縮術を行う[16),17]．現在さまざまな処置具が相次いで登場し，より安全確実な内視鏡治療が可能となっている．

肥満の対策

近年肥満は高血圧，高脂血症，糖尿病との関連で社会的な大きい問題として注目を浴びている．肥満に対する内視鏡的外科手術としては，腹腔鏡下 Roux-en-Y 胃バイパス術，腹腔鏡下調節性胃バンディング術（laparoscopic adjustable gastric banding；LAGB）があり，LAGB は北野らにより 2005 年に本邦に導入された[18]．また同じく北野らにより 2004 年に導入された内視鏡的胃内バルーン留置術は侵襲も少なく確実な効果が得られることから注目を浴びている．

腹腔鏡下胃バイパス術はアメリカではかなり普及しているが，胃の一部を切除するので，胃癌の多い本邦では実施し難い面がある．これに反し胃バンディング術では胃切除を行わないので，この面の考慮が不要である．

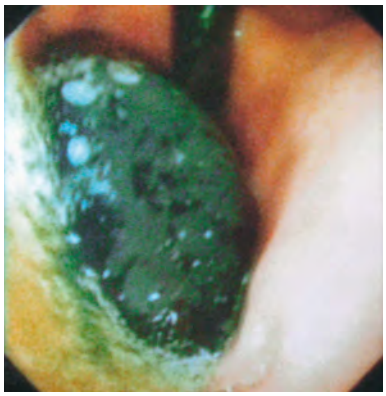

図 39-6　胃内バルーン留置術
胃内腔にメチレンブルーで青黒色を示す拡張したバルーンが留置され，胃内腔の容積は狭くなっている．

腹腔鏡下調節性胃バンディング術（LAGB）はシリコン製のバンドを胃上部に留置しバンドと一体になったチューブと調節用のアクセスボードを連結させ皮下に埋め込むもので，バンドの調節は術後 4〜6 週後から体重減少，自覚症状などを参考に随時生理食塩水をポートから注入して行う．現在 5 種類の器具が市販されているという．北野らによると十分満足すべき成績が得られている．なお LAGB の適応とされるのは，内科的治療が無効な BMI≧35 kg/m^{2}の肥満に伴う重度の合併疾患をもつ肥満症例とされ，この基準は日本肥満学会，日本消化器内視鏡学会，日本内視鏡外科学会の 3 学会で確認されている[19]．

一方胃内バルーン留置術は 1980 年代から始められた方法で胃内に挿入し膨らませたバルーンにより胃内容積の減少と胃内容物の排泄遅延によって，摂食量を減少させ減量効果が得られる[20]．このシステムは着脱式カテーテルとバルーンから構成され，内視鏡で観察しつつ胃内でバルーン内へメチレンブルーを加えた生理食塩水を注入する．注入量は 400〜700 m*l* の間で調節可能で，症例によって調節する．メチレンブルーを添加するのはバルーンが胃内で破れた場合に，その流出から破れを知る目的である．長期間のバルーンの留置が可能で，これまでの数少ない検討では良好な成績が得られているが，今後さらに症例を増やした検討が必要と思われる．

図 39-6 では胃内にメチレンブルーで青色に見えるバルーンが認められる．

腹腔鏡下手術

腹腔鏡下手術は腹腔内に二酸化炭素を送気して気腹を行った後，腹壁にあけた小切開を通じて腹腔鏡を挿入し，テレビモニターで観察しつつ，腹腔鏡とは別のルートで挿入した鉗子，電気メスを遠隔操作して手術を行う手技である．

腹腔鏡下に胆嚢の摘出を初めて行ったのはフランス，Lyon（リヨン）の開業医

の Philippe Mouret（ムレー）で 1987 年に胆嚢の摘出に成功しているが，同氏は，田舎の開業医に徹し学会にもほとんど出席しないまったくの無名の人であった[21),22)]．またこれとは別にドイツのMuhe（ムーエ）は 1985 年にやはり胆嚢摘出術に成功したといわれるが，医療事故を起こし外科学会並びに裁判所から手術の中止命令を受けたという．

また婦人科医の Semm（ゼム）は 1983 年に腹腔鏡下に虫垂切除術を行ったものの，ドイツの産婦人科学会から除名処分を受けている．この辺りの事情はミクロスコピア誌に中村茂樹氏が詳しく紹介している[21),22)]．いずれにしても当初はこの手術に対し外科医の反対がかなり強かったようである．

腹腔鏡下手術は当初胆嚢摘除術のみに応用されていたが，本邦では山川がその第 1 例を実施して以来，急速に普及し 1990 年以降には胆嚢摘除の定型的手技として認められ，現在では開腹手術に代わって第一選択として行われるようになった[23),24)]．

最近ではさらに対象臓器のいっそうの拡大が試みられ，虫垂切除術，胃，十二指腸潰瘍穿孔に対する閉鎖術，胃，大腸癌などに対する胃切除術，大腸切除術，さらに婦人科疾患などにも応用されている．また消化管のみならず，他領域にも適応が次第に拡大され，体腔内深部という位置関係から外科的摘除が比較的困難な脾摘などにも，本法では外科手術より容易であって，この手技による手術が一般化している．

本法は開腹術と同様な根治的手技であるが，患者に与える侵襲がきわめて少なく，入院期間も短縮でき，術後の癒着によるイレウスの危険も少なく，美容上の利点もあって患者の quality of life（QOL）に寄与するところが大きい．このような理由から腹腔鏡下手術は近年脚光を浴び，急速に普及を見るようになった．このため対象臓器，疾患によっては胆嚢摘除術のごとく腹腔鏡下手術は完全に開腹外科手術に取って代わっている．

現在の内視鏡は電子スコープで，同一画面を同時に多人数で容易に観察できるので，共同作業が非常にしやすい．このことも腹腔鏡下手術の普及に拍車をかける結果となった．腹腔鏡下手術に限らず内視鏡下の治療は，今後ますます盛んになる傾向があって，現在では治療内視鏡学として内視鏡学のなかの大きい部門を占めるに至っている．

なお最近腹腔鏡と鉗子，電気メスを別ルートを通じて別々に挿入するのではなく，臍部にあけた小切開口からの 1 ルートですべての器具を挿入して手術を行う方法が種々検討されている（single port surgery）．この操作は，従来の腹腔鏡，鉗子では器具の制約から不可能であったが，鉗子その他の手術補助器具が非常に発展し，腹腔鏡自体も先端可動部が自由に各方向に動かせるようになって，このような操作が可能になった．腹壁に傷跡がつかないこともあって，今後ますます

普及すると思われるが，手技的には従来の手技に比しかなり難しいことは当然であろう．

NOTES

NOTES とは Natural Orifice Translumenal Endoscopic Surgery の略で，日本語では「経管腔的内視鏡手術」といわれている．すなわち NOTES とは体表面を切開することなく口，肛門，膣など人体に自然に備わった開口部を通して内視鏡を挿入し，次いで管腔壁の小切開創から体腔内に機器を到達させて診断，処置を行う手技である[25)～28)]．

補助として経皮経路を一切使わない真の NOTES を Pure NOTES（完全経管腔的 NOTES）といい，腹腔鏡あるいは胸腔鏡を補助に使う場合または別の経路で手術器具を挿入して補助を行った場合は Hibrid NOTES（経皮経路併用経管腔的内視鏡手術）と表記して区別している．

身体表面に傷を作らないため手術創が関連した合併症の発生，術後疼痛，手術侵襲の低減などが期待され，美容上の利点を含めて患者 QOL の向上と医療経済への貢献が大きいと期待されている．

NOTES の開発はアメリカが中心となって進められてきたが，従来主としてブタを用いての検討であった．インドの Reddy によるヒトに対する虫垂切除の発表以来ヨーロッパの EURO NOTES，ラテンアメリカの NOSLA，アジアの APWNOTES（Asian-Pacific Working Group on NOTES），日本の NOTES 研究会などが組織され主としてブタを使った基礎的検討が進められている．

日本の NOTES 研究会では一部の施設の抜け掛け的な暴走を防止し，今後の検討を進めるため，日本内視鏡外科学会，日本消化器内視鏡学会から検討白書が発表されている．臨床応用を目指しては，① 体腔内への安全なアクセスとアクセスルートの完全な閉鎖，② 感染予防，③ 簡便で確実な縫合機器の開発，④ 体腔内でのオリエンテーション，⑤ Multitasking platform（マルチタスキング・プラットフォーム）の開発，⑥ 術中偶発症への対処，⑦ NOTES における生理学の検討，⑧ NOTES のトレニーング，など今後解決すべき課題はきわめて多いが，これらの課題への取り組みとともに NOTES の低侵襲性を考慮し，従来の治療に比べての有用性の比較検討などが当面の課題となっている．なお NOTES のために開発される各種器具などは従来の治療に対しても大きいメリットになると期待されている．現在各種の複雑な機能を備えた遠隔操作用の縫合器具など，多くの器具が内外のメーカーで検討されている．

内視鏡用縫合デバイスの開発

NOTES という新しい手技の登場以来，より高度でしかもシンプルな縫合デバイスの開発が進められている[29),30)]．すでに海外では GERD の治療のために開発された縫合デバイスが出現しているが，これらの機器はまだ一般に普及の段階には至っていない．よりシンプルでしかも汎用性のある縫合用デバイスが今後登場してくれば，各種の治療手技，たとえば消化管の穿孔部の閉鎖縫合，消化管吻合，肥満に対する胃縮小手術などへの応用が期待されている．

1．軟性内視鏡と一体化した自動縫合機器

この機器はまだ試作検討段階で一般に使用できるまでには至っていないが，現在国内外の一部の施設で検討が進められている．オリンパス社の開発で，Eagle-Claw という名称で発表されている．軟性内視鏡の先端に曲針と鉤爪を一体にした構造で，対象組織をつかむように組織を挟み込み縫合を行う（**図 39-7**）．この機器によれば縫合深度は比較的深く，信頼性の高い縫合が可能であるといわれ，出血している潰瘍の縫縮，胃小腸の吻合などへの応用が可能と報告されている．また GERD 治療用に開発された Full-thickness Plicator™（NDO Surgical Inc., Massachusetts, USA）も NOTES への応用が可能と報告されている．

2．鉗子チャンネルを利用する縫合デバイス

軟性内視鏡の鉗子チャンネルを利用して消化管壁を縫合できる through-the-scope suturing technique は Swain CP らが開発した機器で，汎用縫合器として期待されている．この器具では糸付き金属 tag を穿刺針に内蔵し，糸付き金属 tag を組織欠損部の両端に埋め込み，ロッキングデバイスで締め付け固定し縫合を行う．これによれば胃の全層切除に際しての縫合，胃小腸吻合術，消化管穿孔部の閉鎖縫合などへの応用が可能といわれる．すでに Tissue Apposition System（TAS™, Ethicon EndoSurgery Co., Cincinati, USA）としてアメリカの FDA の認可を受けており，製品化に向け準備中という[30)]．

また Double T-bar suturing device もオリンパス社で開発中の試作品で，粘膜縫合，穿孔部の縫合などへの応用が期待されている．この器具は，二股としたナイロンの糸にそれぞれ 1 個ずつの金属 tag を備え，根元にストッパーを装着した surgical unit を穿刺針に内蔵させ，組織の穿刺からストッパーの締め付けまでの操作を内視鏡の鉗子チャンネルに器具を挿入したまま行うもので，より迅速かつ確実な縫合が可能といわれる．

今後さらにロボットテクノロジーの発展により縫合その他の処置が自動的に行



図 39-7　Eagle-Claw™（オリンパス），Prototype
先端部を示す．曲針と鉤爪で組織をつかむように挟み縫合を行う．（オリンパス提供）

図 39-8　EndoSAMURAI™（オリンパス），Prototype
先端部を示す．左右はそれぞれ独立した内視鏡で別個に操作ができる．2 股となった内視鏡の基部中央に別の鉗子孔がある．（オリンパス提供）

図 39-9　EndoSAMURAI のワークステーション（オリンパス），Prototype
モニター画面をみながら EndoSAMURAI の鉗子などの遠隔操作を行う．（オリンパス提供）

える機器の開発が進み，さらに安全で，より確実な縫合が，消化管内腔側から可能になれば，NOTES への応用がいっそう進むと期待されている．

3．マルチタスキング・プラットフォーム

single port surgery および NOTES は，既存の軟性内視鏡と処置具の組み合わせで行われるが，これらでは体腔内の操作に制約がかなりあることから，それを補う意味でマルチタスキングプラットフォームと呼ばれる新たな機器の開発も行われている．すなわち従来の軟性内視鏡を使っての single port surgery および NOTES では鉗子の動きと目線が平行線上にあって，立体感，遠近感の把握が難しく，鉗子の数は最大 2 本でそれぞれの鉗子は平行移動しかできず，反転操作時に鉗子先端に力が伝えにくいなどが大きな欠点であった．単体のデバイスあるい

は複数のデバイスを組みあわせ内視鏡の視点，複数の自由度をもつ鉗子，適量の送気・送水機能，シャフトの硬度可変機能など各種の機構をもたせることを可能にしたプラットフォームの総称がマルチタスキング・プラットフォームで，すでにいくつか開発中のものがあるが，これらを用いることで，複数の鉗子にある程度自由度をもたせ，人の両手操作と目の位置関係と同じ関係が実現でき，複雑な操作が可能になるものと期待されている．そのひとつに現在オリンパス社で開発がすすめられている EndoSAMURAI™ Operation System がある．諸般の理由で現在開発は海外で行われ国内では行われていないが，**図 39-8** の二つに分かれた本体先端のそれぞれが別々の内視鏡となっていて，鉗子をはじめとして各種の器具の使用が可能であり，さらに本体分岐部の根本にも別の鉗子出口が設けてある．それぞれ独立した操作，各種の手技が可能と言われる．**図 39-9** はこれを使っての操作を示すが，術者はモニター画面をみながら各種の器具の遠隔操作を行う．

これらがさらに発展すれば，NOTES への応用などより低侵襲の医療が発展していくと思われるが，その一方で現在腹腔鏡下の手技が比較的低侵襲で安全に施行できるという事実を鑑みると，あえて体表面に傷痕を付けないということで，これらの NOTES 手技にこだわる必要があるのかどうか議論もあるところである．

むしろ将来は臍を通して行う single port surgery あるいは腹壁に一カ所だけ傷をつけるだけですべての腹腔内手技を完遂させる single incision laparoscopic surgery のほうに発展の可能性があるのかも知れない．現実に NOTES は未だ日本では動物実験の段階で臨床例には実施できないが，single port surgery はすでにかなり行われているようである．

さてこのように臍からの single port surgery が普及しだした現状をみると，本書第 2 章で述べた日本の黄表紙の『黄金山福蔵実記』のなかで主人公の福蔵が述べている「知恵を絞って臍から腹の中を覗くと腹の中をみることが出来て腹の中のからくりが分かった．だから臍は腹の中の仕掛けを見るために天地が生み付けたまうた穴である」という文言そのままに「臍は腹の中の臓器の治療を行うために天地の設けた穴である」ということが，空想ではなく現実の姿になったと言えよう．

おわりに

以上今日行われている内視鏡的治療の概略を述べてみた．最近では内視鏡は診断よりも，むしろ治療手段として使われることが多く，治療内視鏡学としてますます重要性を増しており，学会発表をみても治療に関する演題，シンポジウムは診断面より多く，内視鏡の治療面への応用のウエイトはきわめて高い．

もちろん内視鏡的治療を的確に実施するには，まず正しい診断のもとに行うこ

とが前提で，内視鏡診断学の重要性はいささかも低下していない．

しかし一部には「とにかく切ってしまえばよい」という安易な風潮がなきにしもあらずで，そのことを憂えてもいる．

診断学と治療学は両々相俟って初めて的確な診療ができるもので，今以上に診断学を重視して欲しいと願っている．

また適応のうえで誤り，行き過ぎがないか，現在有用とされている方法が，はたして本当に有効なのかどうかも絶えず検討すべきであろう．かつて肺結核の治療にプラスチック球の充塡が広く行われ，後になってこれが原因で膿胸をきたし，結局玉抜き成形術をせざるをえなかった過去の苦い経験もある．内視鏡治療を実施するうえで，その方法がはたして本当に役立つ治療かどうか，とくに超高齢の患者に ESD などの治療が必要なのかどうか，バイオエシックスの面からも十分な配慮を加えて実施して欲しいと願っている．

たとえば ESD などは現在かなり高齢の症例に対しても実施されているようである．しかし平均余命を考えると果たしてこのことが意味あるのかどうか未解決である．発見された段階ですぐ ESD ということではなくバイオエシックスの面からもっと検討すべきであろう．またもし少しでも癌組織の遺残があればその後の再発進展は非常に速いという事実もある．とくに腫瘍組織に熱が加わると腫瘍促進物質が作られその後の再発促進は無視できないと言われている[32]．現在では適応拡大の機運が非常に強いが，このようなバイオエシックスの観点からの再検討も必要なところであろう．

かつてアンデスの地で手術跡のある頭蓋骨が多数発見されたという話を聞いている．当時の戦闘がこん棒での殴り合いで頭部を強く打たれると硬膜下血腫をきたし意識を失った戦士が多数あったようである．このような例に開頭手術を行って血液を排除すれば救命しえたのは当然で，その効果を見た人々は同じように頭を打たれ，一時的に意識を失っただけの戦士にも当然同じような処置がほどこされることを望んだであろう．もしこのような処置の後で意識を回復したとすれば，たとえ一時的に意識を失っただけであっても，この手術が有効であったと判断されたであろうし，事実この手術は 1000 年以上にもわたって行われていたという[33]．今日内視鏡治療でも同じような行き過ぎ，過ちがないか，絶えず反省を加えつつ実施していくことが必要であろう．

文　献

1）小原勝敏：食道静脈瘤と内視鏡．Gastroenterol Endosc　50：3587-3593, 2008
2）高瀬靖広，岩崎洋治，南風原英生，他：内視鏡的食道静脈瘤治療法―特に手技について．Progress of Digestive Endoscopy　12：105-108, 1978
3）鈴木博昭，長尾房大：内視鏡的硬化療法―手技，適応，成績．臨床成人病　12：2307-2311, 1981

4）小原勝敏，正木盛夫，坂本弘明，岩崎勝利，三橋彦也，折笠和栄，和田敏正，鈴木　秀，猪狩弘之，五十嵐勤，森藤隆夫，粕川礼司：食道・胃静脈瘤硬化療法における EO 法単独および EO・AS 併用法からみた予後の検討．Gastroenterol Endosc　29：2232-2236，1987
5）小原勝敏，豊永　純，国分茂博：食道・胃静脈瘤内視鏡治療ガイドライン．日本消化器内視鏡学会卒後教育委員会 編：消化器内視鏡ガイドライン（第 3 版）．p.215-233，医学書院，東京，2006
6）Stiegmann, G. V., Cambre, T., Sun, J. H.：A new endoscopic elastic band ligation device. Gastroenterol Endosc　32：230, 1986
7）日高　央，國分茂博：内視鏡的食道静脈瘤結紮術（EVL）．丹羽寛文 監，北野正剛 編：消化器内視鏡の最前線―カラーアトラスでみる達人の技．p.133-136，日本メディカルセンター，東京，2008
8）Kawai, K., Akasaka, T., Hashimoto, Y., et al.：Preliminary report on endoscopical papilotomy. J Kyoto Pref Univ Med　82：353-355, 1973
9）相馬　智，立川　勲，岡本安弘，松田隆昌，小野美貴子，青柳利雄，藤田力也：内視鏡的乳頭括約筋切開術および遺残結石摘出の試み（第 1 報）．Gastroenterol Endosc　16：446-452, 1974
10）Classen, M.：Endoscopische Sphinktertomie der papilla Vateri und Steinextraction aus dem Ductus choledochus. Dtsch med Wschr　99：496, 1974
11）丹羽寛文 編著：消化器内視鏡治療の実際．p.269-275（門田俊夫，他：内視鏡的胃瘻造設術―push 法），p.276-283（嶋尾　仁，他：内視鏡的胃瘻造設術―pull 法），p.301-313（藤田力也：十二指腸乳頭括約筋切開術），p.314-325（中島正継，他：経口的内視鏡下砕石法），p.293-300（嶋尾　仁，他：プロテーゼ留置），p.326-337（樋口次男：内視鏡的減黄術），日本メディカルセンター，東京，1992
12）Hedin, M.：The origin of the word STENT. Acta Radiologica　38：937-939, 1997
13）Tytgat, G. N.：Endoscopic methods of treatment of gastrointestinal and biliary stenosis. Endoscopy　12（Suppl.）：57-68, 1980
14）Gauderer, N. M. L., Ponsky, J. L., Izant, R. J. Jr.：Gastrostomy without laparotomy：a percutaneous endoscopic technique. J Pediatr Surg　15：872-875, 1980
15）山口裕一郎，池原久朝，小野裕之：穿孔に対する内視鏡的治療の手技とそのコツ（1）クリッピングによる穿孔の閉鎖．臨牀消化器内科　25：199-206，2010
16）石井英治，伊藤裕志，深津和弘，藤井宏行，友成暁子，平田信人：穿孔に対する内視鏡的治療の手技とそのコツ（2）胃 ESD の穿孔に対する留置スネアを用いた縫縮術．臨牀消化器内科　25：207-212，2010
17）藤井隆広，松田尚久，池松弘朗，傅　光義：穿孔に対する内視鏡的治療の手技とそのコツ（3）巾着縫合による穿孔の閉鎖．臨牀消化器内科　25：213-220，2010
18）太田正之，甲斐成一郎，北野正剛：腹腔鏡下調節性胃バンディング術．丹羽寛文 監，北野正剛 編：消化器内視鏡の最前線―カラーアトラスでみる達人の技．p.142-146，日本メディカルセンター，東京，2008
19）三学会合同委員会：内視鏡および内視鏡外科肥満治療法における三学会合同委員会合意事項と適応指針．肥満研究　12（3）JASSO ニュース：7-8，2006
20）北野正剛，白水章夫，遠藤裕一，太田正之：メタボリックシンドローム 外科療法―内視鏡および内視鏡外科治療．最新医学　61：696-702，2006
21）中村茂樹：腹腔鏡手術の創始者フィリップ・ムレー先生に本田賞．ミクロスコピア　24：291-294，2007
22）中村茂樹：本田賞 2007 受賞のフィリップ・ムレー先生を迎えて．ミクロスコピア　25：35-40，2008
23）Perissat, J., Collet, D., Blliard, R.：Gallstone；Laparoscopic treatment. Cholecystectomy,

cholecystostomy and lithotripsy. Surg Endosc　4：1-5, 1990
24）Cuschieri, A.：Editorial laparoscopic cholecystectomy. Am J Surg　159：273, 1990
25）北野正剛，田尻久雄：NOTES に関する 2 学会合同委員会特別報告　NOTES 白書：日本における NOTES 研究の指針．日本内視鏡外科学会雑誌　13：257-262，2007
26）北野正剛，田尻久雄，池田圭一，炭山和毅，斉田芳久，中島精一，安田一弘，北川雄光，田中純一，峯　徹哉：NOTES に関する二学会合同委員会特別報告　NOTES 白書：本邦における NOTES 研究の指針．Gastroenterol Endosc　50：1364-1370, 2008
27）安田一弘，北野正剛：NOTES（Natural Orifice Translumienal Endoscopic Surgery）の将来性．Gastroenterol Endosc　50：2665-2675, 2008
28）北野正剛：内視鏡治療と内視鏡外科．Gastroenterol Endosc　50：3603-3606, 2008
29）池田圭一，田尻久雄：内視鏡用縫合デバイスの開発．丹羽寛文 監，北野正剛 編：消化器内視鏡の最前線―カラーアトラスでみる達人の技．p.161-165，日本メディカルセンター，東京，2008
30）池田圭一，炭山和毅，田尻久雄：世界における NOTES の動向．消化器内視鏡　21：964-968，2009
31）Bergström, M., Ikeda, K., Swain, P., et al.：Transgastric anastomosis by using flexible endoscopy in a porcine model. Gastrointest Endosc　63：307-312, 2006
32）Obara, K., Matsumoto, N., Okamoto, M., Kobayashi, M., Ikeda, H., Takahashi, H., Katakura, Y., Matsunaga, K., Ishii, T., Okuse, C., Suzuki, M., Itoh, F.：Insufficient radiofrequency ablation therapy may induce further malignant transformation of hepatocellular carcinoma. Hepatol Int　2：116-123, 2008
33）片山容一：古代アンデスの脳外科手術．頭蓋骨の中の悪霊と闘った脳外科医たち．日経メディカル　1995 年 7 月臨時増刊号 医と文化，79-81，1995

第40章 日本消化器内視鏡学会の創立とその後の発展

日本消化器内視鏡学会の創立

日本消化器内視鏡学会は，平成 20（2008）年に創立 50 周年を迎えた．本章では本学会の創立からこれまでの歩み，その活動の状況を述べてみたい．

本邦における消化管内視鏡は，前述のごとく胃カメラで始まったといっても過言でなく，日本消化器内視鏡学会の設立，その後の発展は，当然ながら胃カメラの開発，改良，その普及に深く関連している．

日本消化器内視鏡学会の母体となったのは，胃カメラ研究会である[1)~4)]．胃カメラ研究会は全部で 6 回開かれたが，これについては前述した（第 17 章 p.214）．これを土台に日本胃カメラ学会が創設され，第 1 回日本胃カメラ学会総会が田坂を会長として開催されたのは昭和 34（1959）年 6 月 23 日で，このときの会員数はわずか 280 名であった（会場：東大医学部本館大講堂）．第 2 回胃カメラ学会総会は昭和 35（1960）年 6 月 26 日東大本館大講堂で林田会長のもと開催されたが，参加者は約 700 名であった．昭和 36（1961）年 3 月の第 3 回胃カメラ学会総会では，広く他臓器の内視鏡全般を包含する意図で，日本内視鏡学会への改名動議が提案され，議決された．この結果総会の回号は従来の胃カメラ学会の番号を踏襲し第 3 回胃カメラ学会総会がそのまま第 3 回日本内視鏡学会総会となったが，会員数はまだ 1,000 名弱であった．

昭和 37 年 5 月に社団法人の認可がおりたが，悲願とした日本医学会分科会への加盟は，同じく内視鏡を扱う泌尿器科，耳鼻科の強い反対から，投票では何回も否決され容易に許可にならなかった．このため対象臓器を限定したほうが良いとの判断で，昭和 48（1973）年に日本消化器内視鏡学会と改名された．なお昭和 49（1974）年には会員数は 3,900 名となっている．昭和 55（1980）年に至ってようやく日本医学会分科会加盟が認可され，昭和 60（1985）年には会員数は 10,000 名を超えた[5),6)]．

図 40-1 に学会設立から現在までの会員数の推移を示した．昭和 55（1980）年

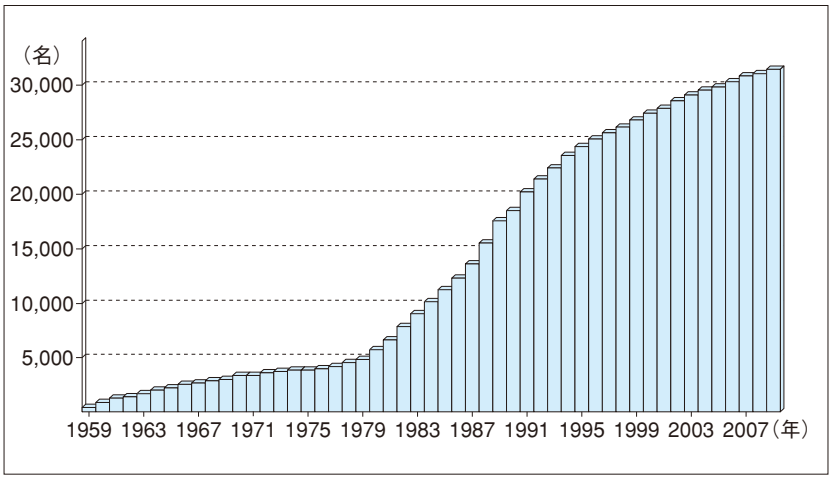

図 40-1　日本消化器内視鏡学会会員数の推移

表 40-1　日本消化器内視鏡学会創立初期の学会総会

第 1 回	田坂定孝	東大	昭和 34 年 6 月 23 日
第 2 回	林田健男	東大	昭和 35 年 6 月 26 日
第 3 回	高橋忠雄	慈恵医大	昭和 36 年 3 月 29 日
第 4 回	田坂定孝	東大	昭和 37 年 3 月 28～29 日
第 5 回	増田正典	京都府大	昭和 38 年 3 月 29～31 日
第 6 回	山形敞一	東北大	昭和 39 年 4 月 28～30 日
第 7 回	吉利　和	東大	昭和 40 年 3 月 27～28 日
第 8 回	有賀槐三	日大	昭和 41 年 3 月 20～21 日
第 9 回	青山進午	名城病院	昭和 42 年 3 月 30～31 日
第 10 回	勝木司馬之助	九大	昭和 43 年 3 月 28～29 日
第 11 回	林田健男	東大分院	昭和 44 年 3 月 28～29 日
第 12 回	湯川永洋	湯川胃腸病院	昭和 45 年 2 月 27～28 日
第 13 回	村上忠重	医歯大	昭和 46 年 4 月　1～ 2 日
第 14 回	常岡健二	日医大	昭和 47 年 3 月 31～4 月 1 日

頃よりの急増は，同年に始まった認定医制度（現在の専門医制度）が関係している．会員数は平成 22（2010）年 9 月 22 日現在で，32,333 名に達した．

表 40-1 に学会創立初期の第 1 回総会から第 14 回総会までを示したが，第 1 回から第 3 回までは 1 日のみ，第 4 回以後第 14 回まで 2 日間が主体で，3 日間のこともあった．

学会議は当初春の総会のみで，昭和 38（1963）年から秋期大会が加わり，春の総会，秋の大会と 2 本立となった．第 1 回秋期大会は昭和 38 年 11 月鹿児島で佐藤会長のもとに開催されたが，秋期大会は日本内視鏡学会関東地方会が発展したものである．この地方会は関東地区の学会ではあったが，全国各地からの参加者も多く，そのため全国的に発展させ秋期大会となった．その結果関東地方会は以

後数年間開催されていない．その後秋期大会は日本消化器内視鏡学会のみならず，日本消化器病学会，日本胃集団検診学会と合同で開催され昭和 57（1982）年の第 20 回まで続いている．しかし開催地が消化器病学会主体で選定され，内視鏡学会の会長は，その周辺施設から二次的に選ばれたため，必ずしも内視鏡の専門家でないこともあって，第 20 回で合同での開催は終了した．したがってその後は春，秋とも総会として消化器病学会とは別地区で開催されることになった．しかし出席者の負担が大きく，他学会のプログラムとの重複もあって，平成 5（1993）年に消化器系の学会が再び合同で開催する DDW が導入され第 46 回の藤田会長以来年 1 回は DDW の一部として運営されるようになった．DDW になってからは他の学会と同一地区で開催されるものの会長の所在地を離れて開催され，内視鏡に関係のない方が会長になることはなくなった．

なお DDW は第 47 回山川会長以来春に行われていたが，春の総会では，学会の事務的会合が多く，平成 11（1999）年以来秋に変更された．

各支部の地方会

全国的規模の学会活動は本部が，各地方では各地の支部が担当し，現在 10 支部が設けられている．もっとも新しいのは平成 10（1998）年 4 月に中国四国支部より分離独立した四国支部である．各支部は**表 40-2** のごとく，昭和 33（1958）年，昭和 34（1959）年にその多くが設立されている．学会本部創設より早いものは，本部が学会になることが決まったため，地区の胃カメラ研究会支部がそれぞれの地方会，集談会の開催に合わせて早期に名称を変更したためである．なお各地の胃カメラ研究会はいずれも既存の胃カメラ講習会が発展したものである．

表 40-2　日本消化器内視鏡学会 支部設立年

支　部	設立年	地方会開催回数
北海道	昭和 34 年 10 月	2 回
東北	昭和 34 年 10 月	3 回
関東	昭和 34 年 11 月	2 回
甲信越	昭和 40 年 7 月	2 回
東海	昭和 33 年 11 月	1 回
北陸	昭和 35 年 9 月	2 回
近畿	昭和 34 年 2 月	2 回
中国・四国	昭和 33 年 12 月	平成 10 年 4 月より中国支部と四国支部に分離
中国	平成 10 年 4 月	2 回
四国	平成 10 年 4 月	2 回
九州	昭和 33 年 12 月	2 回

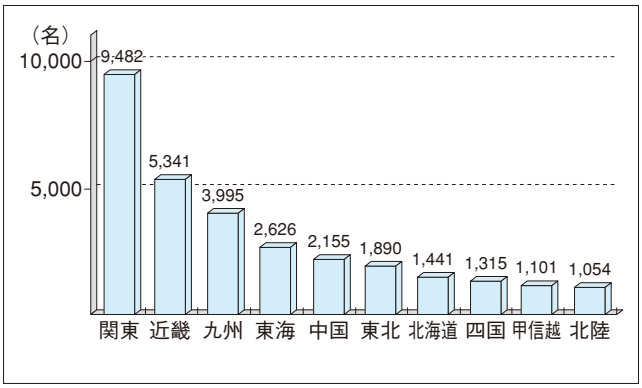

図 40-2　日本消化器内視鏡学会支部別会員数（平成 18 年度末）

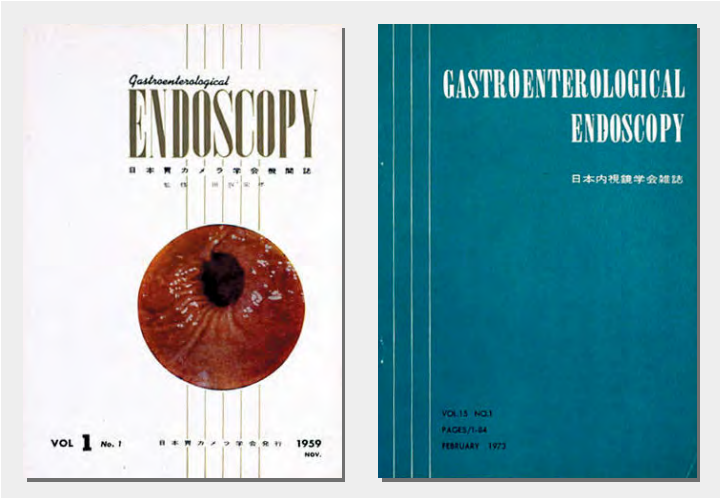

a|b

図 40-3　学会誌の表紙
a ：Vol. 1，No. 1（昭和 34 年）
b ：Vol. 15，No. 1（昭和 48 年）から図のように変更

図 40-2 に支部別会員数を示した．関東が約 10,000 名で全会員の約 1/3 を占め，少ない支部は 1,000 名程度である．それぞれの支部で地方会が開催されているが，多くは年間 2 回である．

なお当初は会の名称はさまざまで胃カメラ研究会，胃カメラ同好会，胃カメラ集談会，内視鏡学会支部例会，内視鏡学会地方会など種々の名称が使われていた．

邦文学会誌

学会誌は昭和 34（1959）年に発刊された．**図 40-3a** は Vol. 1，No. 1 の表紙で，表紙のこのスタイルは Vol. 14 まで続いている．**図 40-4** は Vol. 1，No. 1 の目次



図 40-4　学会誌 Vol. 1，No. 1 の目次



a|b

図 40-5　学会誌の表紙
a：Vol. 35（平成 5 年）から図のように変更
b：Vol. 42（平成 12 年）から図のように変更



図 40-6　平成 20 年からの学会誌の表紙

で，この号に著者の学位論文「慢性胃炎に関する研究―ガストロカメラによる経過観察的研究」が掲載されている．またこの号には日本の胃カメラの開発者の宇治の回想録も掲載されている．学会名が日本胃カメラ学会から日本内視鏡学会に変わっても，学会誌の名称は当初から「Gastroenterological Endoscopy」で，Vol. 1 は年度途中からで 2 号まで．Vol. 2 から季刊，Vol. 15 より隔月刊，Vol. 19 は 9 号まで，Vol. 20 より月刊となっている．なお Vol. 6 までは，発刊は年度で行われたが，Vol. 7 からは暦年での発行となった．

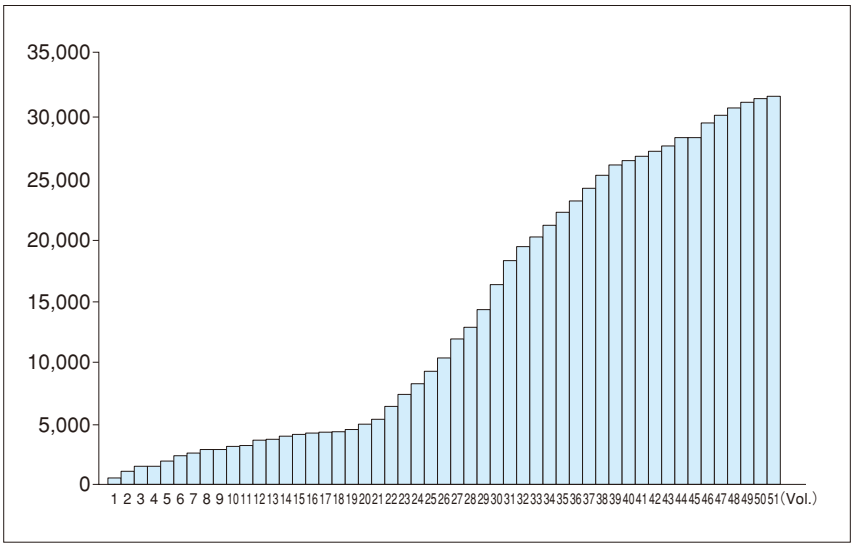

図 40-7　邦文学会誌発行部数

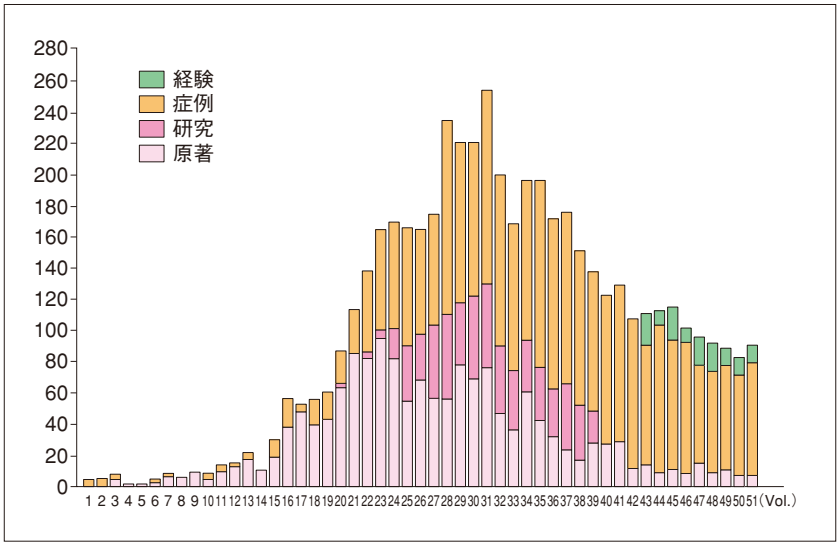

図 40-8　邦文学会誌掲載論文数

Vol. 15〔昭和 48(1973)年〕より表紙は**図 40-3b** のように変更され，さらに Vol. 35〔平成 5(1993)年〕からは**図 40-5a** のように再度変更された．また**図 40-5b** は平成 12（2000）年に改定された Vol. 42 以降のものである．さらに平成 20（2008）年よりは，表紙のデザインは**図 40-6** のごとく一新された．

図 40-7 は Vol. ごとの発行部数で，Vol. 20 より急増し，現在（Vol. 52）は 32,300 部の発行となっている．総会予報集も Suppl. として学会誌の中に組み込まれ総ページ数（Vol. 51 で 3,290 頁）は増えている．

図 40-8 は各 Vol. のおもな内容で，薄いピンクが原著，濃いピンクが研究，オレンジが症例報告である．原著，研究の区別は，検討対象症例数の多寡などで区別されていたが，その後両者を一括して原著としている．また緑は経験という新区分である．

英文学会誌

英文誌は昭和 30 年代の終わり頃に，一時期シンポジウムの抄録を主体に，ガリ版刷りで発刊したことがある．しかし英文の吟味が不足していて発刊の意味がないとされ，間もなく廃止された．その後平成元（1989）年以来再度英文誌の発刊が始まった．当初は発行業務を国内の会社に依頼していたが，国際性をもたせるため並びに index medicus への採用を目指し，Blackwell 社に発行所を変更した．発行部数も徐々に増え，海外への寄贈分も現在ではかなりの部数に上っている．

なお日本規格の A4 判と国際規格の A4 判は若干サイズが異なり，**図 40-9a** は当初の国内規格，**b** は平成 11（1999）年からの国際規格の A4 判を示した．

図 40-10a は平成 12（2000）年に出版社変更とともに変更されたものである．なお平成 14（2002）年よりは本誌は日本消化器内視鏡学会の機関誌であると同時にアジア太平洋消化器内視鏡学会の機関誌ともなったため，アジア学会の学会名，ロゴなどを掲載し再度表紙が変更になった（**図 40-10b**）．

現在年 4 回の季刊で，**図 40-11** に平成 19（2007）年度までの各 Vol. の内容を



a|b

図 40-9　英文学会誌 Digestive Endoscopy 表紙
a：国内規格 A4 判
b：国際規格 A4 判（平成 11 年より）

a|b

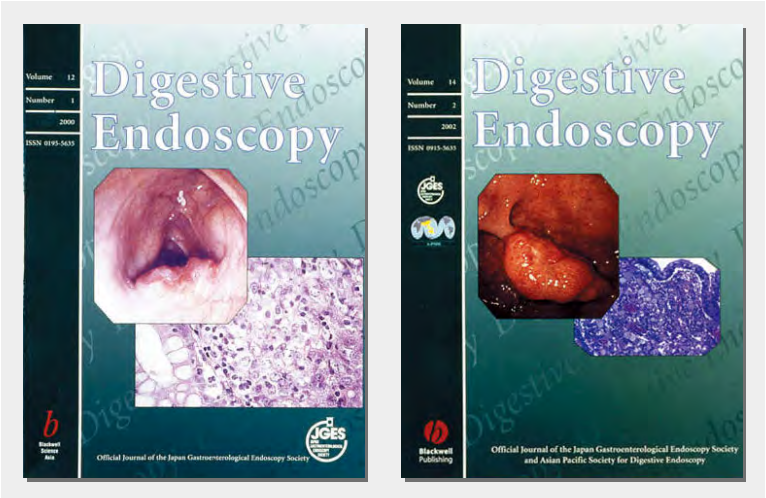

図 40-10　英文学会誌（Digestive Endoscopy）表紙の変更
a：平成 12（2000）年より
b：平成 14（2002）年より

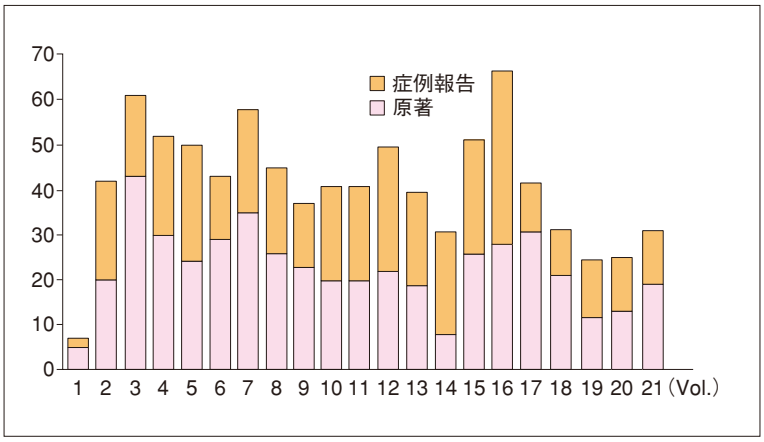

図 40-11　英文学会誌（Digestive Endoscopy）投稿論文数

示した．原著が増えていないのは，index medicus への採用がなかったことが大きい理由で，そのため悪循環になって，投稿が少なかったと思われる．このたび平成 19（2007）年度発行誌から index medicus への採用が決まり，2007 年，2008 年の論文数並びに引用回数で点数が決まることになった．学会の 50 周年記念に合わせた朗報で，会員諸氏の本誌への投稿を願う次第である．

研究活動

これまでの学会発表を通じて研究活動を述べてみる．

表 40-3　内視鏡機器・手技の発展

昭和 30 年代	胃カメラ
昭和 40 年代	側視式胃ファイバースコープ
	（ファイバースコープ付き胃カメラ）
昭和 40 年代前半	生検の普及
昭和 40 年代半ば	内視鏡による各種治療法の開発
昭和 50 年代前半	色素法の普及
	内視鏡的止血法の実用化
	レーザーの応用
	経口的胆・膵内視鏡の開発
	粘膜切除法の開発
昭和 50 年代半ば	前方直視式スコープの普及
昭和 60 年代	電子内視鏡の導入
	超音波内視鏡の導入
	レーザー温熱療法
	マイクロ波凝固法
平成元年代	電子スコープの普及

内視鏡学が，内視鏡という機器に基礎をおいた学問領域のため，本学会での研究の発表は当然ながら，その時々の内視鏡機器の開発，改良さらにその普及に強くかかわっている．

昭和 30 年代は胃カメラの時代で，ファイバースコープ付き胃カメラが昭和 39（1964）年に出現するまでは，昭和 35（1960）年 11 月に出現したV型胃カメラがもっとも広く使われた．

昭和 30 年代の大きい研究テーマは，胃カメラの改良，撮影に関する技術的諸問題，胃カメラ診断学の確立，諸疾患の長期経過等々であった．胃カメラ時代の大きい業績として，昭和 37（1962）年の早期胃癌分類の確立がある[7)-9)]．この検討の様相は，第 20 章に詳述した．

昭和 37 年に Hirshowitz のファイバースコープが輸入され，昭和 38 年に国産のファイバースコープが登場し，とくに昭和 39 年に発表されたファイバースコープ付き胃カメラは非常に広く受け入れられた．**表 40-3** に，その後のおもな機器，種々な内視鏡手技の発展の様相を示したが，これらの導入により，学会の主要な検討テーマは，これらの機器，手技を用いた臨床的研究が主体になった．なお表には出ていないが昭和 40 年代半ばには大腸，十二指腸の内視鏡も完成している．

昭和 40 年代前半には生検が普及し，同半ばから各種治療法の開発，50 年代前半では各種止血法，色素法の導入があり，レーザー，経口的胆道内視鏡もこの頃始まっている．

昭和 30 年代～50 年代半ばの研究，学会発表を，総会のシンポジウム，パネルディスカッション，ラウンドテーブル，ワークショップなどの主題でみると，**表 40-**

表 40-4　昭和 30 年代〜50 年代半ばの研究テーマ

昭和 30 年代
胃カメラの改良，診断学の確立，長期経過の検討
昭和 40 年代前半
ファイバースコープの改良
昭和 40 年代半ば
他臓器ファイバースコープの開発，より精緻な胃疾患診断学，疾患の動的検討
昭和 50 年代前半
大腸ファイバースコープの完成，小腸内視鏡の開発，ERCP の導入，より精緻な胃疾患診断学，腸疾患の診断学，病態生理学的研究
昭和 50 年代半ば
パンエンドスコープの位置づけ，胃疾患診断上の諸問題，早期食道癌の診断，大腸診断学の確立，内視鏡的応用研究の活発化，内視鏡的治療の開発

4 のごとく昭和 30 年代は胃カメラ機器の改良，診断学が主体で，昭和 40 年代前半はファイバースコープの出現を受けてその改良，それを用いた診断がメインであった．その後胃カメラの組み込まれた器種で，観察，撮影と同時に生検も行えるようになって，胃疾患の診断学はいっそう精緻となり，さらに 40 年代後半から十二指腸，大腸など他臓器のスコープの開発を受け，これらの臓器の診断学が取り入れられた．その結果診断学はますます精緻になって，診断のみならず疾患相互の関連，病態生理学的研究に次第に重点が移ってきた．

昭和 50 年代前半には大腸ファイバースコープもいっそう完全なものとなって，十二指腸ファイバースコープを使っての ERCP の導入，さらにより精緻な胃，大腸診断学，病態生理学的研究が主になった．昭和 50 年代半ばからは視野角も広く，照明も明るく，大きいアングル作動角度をもつ細径パンエンドスコープの出現により観察性能，写真性能は飛躍的に向上した．多賀須の積極的な啓蒙運動もあって，上部消化管のスコープとしてこの機種が次第に主流になってきた．パンエンドスコープのいっそうの改良，発展を受けて胃疾患の診断はますます精緻に，また早期食道癌の診断も活発化してきた．

昭和 60 年学会総会の主題

著者は昭和 60（1985）年の春，学会 50 年の歴史上ちょうど半分ほどに当たる今から 25 年前に本学会の総会会長を務めたが，そのときのシンポ，パネルなどの主題を**表 40-5** に示した．十二指腸潰瘍，機能検査，腹腔鏡，胃癌診断の問題点，潰瘍性大腸炎の長期経過，術後病変，食道硬化療法，側視鏡・直視鏡のメリット・デメリット，観察と写真判定，実験動物の内視鏡検査などが話題で，別にい

表 40-5　昭和 60 年学会第 29 回総会の主題

第 29 回日本消化器内視鏡学会総会 会長：丹羽寛文　昭和 60（1985）年 5 月 9〜11 日　東京
シンポジウム
十二指腸潰瘍をめぐる諸問題
内視鏡を応用した消化管機能検査―新しい展開
腹腔鏡検査による肝表面像と生検像の対比
パネルディスカッション
胃癌診断の問題点と展望
潰瘍性大腸炎の長期経過
術後の消化管にみられる病変
ワークショップ
食道静脈瘤硬化療法の予後
実験動物の内視鏡検査
胃内視鏡検査の問題点―側視鏡，直視鏡のメリット・デメリット，観察と写真判定
教育講演
早期胃癌の診断と治療の進歩
色素内視鏡―コントラスト法を中心に
消化器内視鏡治療―止血法ならびに狭窄の解除等
胃・十二指腸疾患と背景胃粘膜
大腸疾患の内視鏡診断

くつかの主題で教育的な講演が行われた．この頃から教育が学会の大きい目標になってきたことがわかる．この年にはアメリカで開発された電子スコープも輸入され，同年秋の学会のシンポジウムには電子スコープが取り上げられ，アメリカ製の電子スコープでの経験を主体に発表があった．しかし討論ではテレビの基礎的事項についての無知，不勉強な発言が目立ち，これに対し著者は追加発言で強く批判した．なおこの追加発言で著者は新しく試作された国産の電子スコープを発表している．

その後の発表演題の主題

以後の総会では**表 40-6** のごとく内視鏡検査の方法論が活発に論ぜられ，胃，十二指腸，大腸疾患診断学のいっそうの精緻化が進み，さらに新薬剤の登場による疾患経過の変貌などが主題となった．

平成年代に入ると電子スコープのさらなる発展を受けて胃，食道，大腸早期癌の内視鏡的治療のいっそうの進展とその限界の検討が進み，平成元年代半ばになると超音波内視鏡が導入され，治療内視鏡はますます進展をみせ，そのほかにも表 40-6 に示したような主題が話題になってきた．

表 40-6　昭和 60 年代前半～平成元年代半ばの発表演題の主題

昭和 60 年代前半
電子内視鏡の導入，内視鏡検査の方法論・在り方，胃・十二指腸・大腸診断学の一層の精緻化，肝疾患の内視鏡的検討，疾患相互の関連と経過，病態生理学的検討，癌の初期像，新薬剤の登場による疾患経過の変貌
平成元年代前半
電子スコープの発展，食道・胃・大腸早期癌のより精緻な診断学，膵癌の早期診断，肝疾患の内視鏡的検討，各種疾患の病態，内視鏡的治療法の評価と限界の検討
平成元年代半ば
超音波内視鏡の導入，所見のコンピューター管理，胃大腸疾患のより精緻な診断学，胆道・膵疾患の内視鏡診断学の新展開，肝疾患の経過と表面微細所見の検討，治療法と潰瘍の自然史の変化，ヘリコバクターと胃病変，検査に伴う AGML，前癌病変，Ⅱb の発生，胃癌と大腸癌の類似点，各種病態生理学的検討，治療内視鏡の一層の発展

表 40-7　平成 10 年総会の発表演題の主題

平成 10 年　春，秋
多発癌・重複癌，消化管癌の遺伝子診断，大腸 sm 癌深達度，大腸腫瘍の内視鏡的摘除，臨床試験を巡る問題，ピロリ菌除菌後の問題，胃 EMR と内視鏡下手術，超音波内視鏡，食道静脈瘤，生検診断と治療，炎症性腸疾患，食道表在癌，*H. pylori* による内視鏡像と機能異常，肝硬変の形態と発癌，治療困難例への挑戦，新しい治療戦略，大腸病変の内視鏡的摘除，偶発症と対策，上部消化管出血の治療，胆膵悪性腫瘍の内視鏡治療，画像ファイリング，腹腔鏡下手術，新しい内視鏡画像診断，膵疾患の MRCP，胃癌の深達度 EUS 診断

表 40-8　平成 11 年総会の発表演題の主題

平成 11 年　春，秋
消化管癌の内視鏡治療，逆流性食道炎・Barrett 食道，分子生物学と内視鏡，膵胆道癌内視鏡治療，鏡視下手術，EMR 後遺残再発，単純性潰瘍と Behçet 病，在宅医療と内視鏡治療，粘液産生膵腫瘍，腹腔鏡検査，大腸腫瘍の pit pattern，*H. pylori* 感染と胃癌，超音波内視鏡，大腸 serrated adenoma，消化管術後の内視鏡検査，GERD，消化器疾患の鏡視下手術，内科疾患と肛門病変，分子生物学，超音波診断の進歩，重症急性膵炎，ss 胆嚢癌，*H. pylori* 関連疾患，*H. pylori* からみた胃内視鏡像と病理像，食道癌の発育進展，早期胃癌 EMR の適応拡大，早期胃癌の治療方針，大腸癌の内視鏡と病理所見，消化管感染の内視鏡診断，膵癌画像診断の深達度診断，炎症性腸疾患の病態，*H. pylori* と悪性リンパ腫，ステントの功罪，胆道癌非切除例の治療，Virtual endoscopy，消化管上皮性腫瘍の分類，研究手段としての内視鏡

平成 10 年の総会では，**表 40-7** に示すように多発癌，重複癌，EMR，大腸 sm 癌，超音波内視鏡，食道表在癌，腹腔鏡下手術等々が話題になり，とくにこの頃から診断より次第に内視鏡治療が学会の主要な話題になってきた．

平成 11 年になると，**表 40-8** に示すように消化管癌の治療，鏡視下手術，在宅医療と内視鏡治療，早期胃癌 EMR の適応拡大，ステント等々治療はますます大きいウエイトを占めるようになって，さらにその後胆膵悪性腫瘍の内視鏡治療，良性胆道狭窄の治療，胆道癌のドレナージ，食道癌の EMR，胃・食道静脈瘤の治療，胃 EMR の適応拡大，大腸腫瘍の EMR，慢性膵炎とその合併症の治療，EUS を利用した治療などが主題に選ばれ，胃，大腸のみならず胆膵系疾患の治療が診断以上に主体になってきた．さらにその後の総会では，研究発表以上に教育的な面がますます重視され，主要な手技を巡って，ビデオでその手技の詳細を示し，活発な質疑応答があるなど，学会が教育の面でますます重要なものになってきている．

その後のシンポ，パネル，ラウンドの変容

1990 年代から 2000 年代初め頃，すなわち平成 10 年代半ばくらい頃まではシンポジウム，パネルディスカッション，ラウンドテーブルなどの数はそれぞれ 3 個くらいで，それらの主題を追えば何が当時問題になっていたかよくわかるが，平成 15（2003）年頃からシンポ，パネルなどの数が飛躍的に増加し，とくに秋の DDW のなかでの総会では他の学会との合同企画も多く，きわめて多数の主題となってきた．たとえば平成 15（2003）年荒川会長の総会のときは，シンポ，ワークがそれぞれ 15，パネルが 9 の多数にのぼり，プログラムにはそれこそ「何でもあり」の総花式になってきた．

以後同様な傾向が続き，平成 19（2007）年春の三木会長ではシンポが 9，パネルが 15，ワークが 14，同年秋の北野会長のときもシンポ 11，ビデオシンポ 5，パネル 6，ワーク 11 となっている．DDW として行われたため，他の学会との合同企画が数多く，このように多数になったと思うが，そろそろ消化器内視鏡学会独自のプログラムで主題を絞って討論すべき時期に入っていると思われる．

学会による偶発症調査

内視鏡治療が活発になって，偶発症が大きい問題となってきた．日本消化器内視鏡学会ではこれまで 5 年ごとに偶発症の調査を行っている．第 4 回調査は 1998～2002 年の 5 年間の偶発症の状況を金子榮藏元理事のもとに行われた[10]．**表 40-9** はこれまでの検査総数と偶発症発生状況である．この結果前処置に関連した事故

表 40-9　偶発症―調査年およびアンケート発送数と回答率

	調査期間	発送数	回収数	回答率	検査総数	偶発症数（%）
第 1 回調査	1983～1987	1,436	537	37.4	4,425,654	1,188（0.027）
第 2 回調査	1988～1992	1,375	687	50.0	8,068,439	5,205（0.065）
第 3 回調査	1993～1997	1,662	846	50.9	12,131,194	2,609（0.022）
第 4 回調査	1998～2002	1,830	835	45.6	12,844,551	4,152（0.032）
計		6,303	2,905	46.1	37,469,838	13,154（0.035）

表 40-10　機種別調査件数と偶発症（第 4 回調査）

種　類	検査件数	偶発症数	%
パンエンドスコープ	8,263,813	997	0.012
大腸スコープ	2,945,518	2,038	0.069
側視型十二指腸スコープ	255,886	560	0.219
胆道スコープ	9,272	8	0.086
超音波スコープ	169,383	40	0.024
その他	158,092	101	
腹腔鏡	1,042,587	408	0.039
計	12,844,551	4,152	0.0323

表 40-11　機種別死亡数（第 4 回調査）

種　類	死亡数	%
パンエンドスコープ	63	0.00076
大腸スコープ	26	0.00088
側視型十二指腸スコープ	24	0.00938
胆道スコープ	2	0.0215
超音波スコープ	0	
その他	3	
腹腔鏡	15	0.00144
計	133	0.00104

は激減しているが，これは麻酔に関連した術前処置がいっそう慎重になったためと考えられる．

機種別にみると**表 40-10** のごとくで，パンエンドスコープでは頻度は少ないものの観察のみでも起こっており，治療に関しては静脈瘤治療に関連した死亡がかなりみられた．大腸内視鏡では，穿孔の頻度がかなり高いこと，側視式十二指腸スコープでは ERCP に関連して重要な事故があることが改めて浮き彫りにされた．

表 40-11 に機種別の死亡例を示した．十二指腸スコープでの死亡例は ERCP，EST に関連したものが大部分である．大腸では事故のほとんどが観察中に起こっており，治療操作に移る前にすでに穿孔したことが窺える．腹腔鏡に関連した事故は，すべて鏡視下手術で，そのなかで大腸に関連した死亡例が多いことは留意すべきであろう．学会では契約している保険会社を通じて弁護士と相談できる態勢を整えている．万が一不幸にも問題が生じた場合は，学会本部にご相談いただければ力になれると考えている．

学会の専門医制度

今日高度に発展した内視鏡を安全に使用し，診断しさらにますます適応の拡がる内視鏡治療を安全確実に実施するためには，内視鏡を扱う医師が十分な知識を

表 40-12　専門医認定基準

① 日本国の医師免許証を有すること．
② 5 年以上継続本学会会員であること．
③ 指導施設において 5 年以上（臨床研修期間を除く）研修し，所定の技能ならびに経験をもっていること．
④ 申請に際し，診療実績表，業績目録，指導施設長の研修証明書（5 年以上）を提出する．
⑤ 申請時に学会セミナー，地方会セミナー出席は必修．
⑥ 専門医資格は 5 年毎に更新．

表 40-13　指導医の認定条件

① 専門医資格取得後，3 年以上指導施設またはこれに準ずる診療施設において消化器内視鏡による診療に従事し，豊富な学識と経験を有し，指導能力を有するもの．
② 申請時に 8 年以上継続本学会会員として，消化器内視鏡に関する診療および研究活動を行っているもの．
③ 指導医申請に重点卒後教育セミナーの出席は必修．

もち，技量を高めることが不可欠である．そのため総会での教育的なプログラムが次第に増えているが，さらに学会として平成 15（2003）年に改正した専門医制度規則にのっとり，内視鏡の実力が十分あると認められた方々を試験のうえ専門医に認定している．

専門医の認定基準は**表 40-12** のごとくで，申請時において 5 年以上継続して本学会会員であって，認定された指導施設において研修し，所定の技能並びに経験数の基準を満たした方を受験有資格者とし，試験合格者を専門医に認定している．

さらに**表 40-13** のごとく，申請時に 8 年以上継続して本学会会員として消化器内視鏡に関する診療および研究活動を行い，専門医の資格取得後 3 年以上指導施設またはこれに準じる診療施設で消化器内視鏡による診療に従事し，豊富な学識と経験を有し指導能力を有する方を指導医としている．また基準を満たす施設を指導施設としてお願いしている．

毎年専門医としては 700～800 名の方が，また指導医としては 200 名前後の方が認定され，現在（平成 22 年 8 月 31 日）では専門医 15,742 名，指導医 5,069 名となっている（**図 40-12**）．

各種セミナーの開催

専門医試験受験資格として学会並びに支部主催のセミナーへの出席が必要とされている．第 1 回学会セミナーは昭和 58（1983）年に開催し，以後 2009 年まで 31 回開催されている．学会本部主催以外にも各支部で独自にそれぞれ原則として毎年 1 回セミナーを開催している．

さらに主として専門医資格をもつ方々を対象に，指導医認定を目指し，特定のテーマで重点的に専門的な内容をもたせた重点卒後教育セミナーを卒後教育委員会の主催で平成 9（1997）年より年 2 回開催している．テーマはとくに要望の多

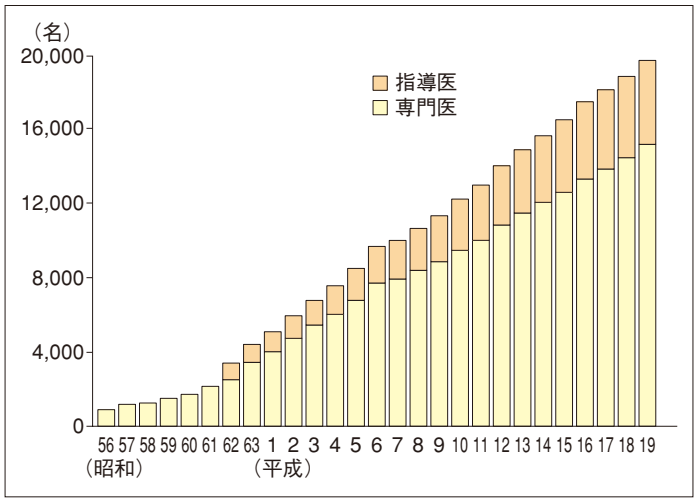

図 40-12　専門医・指導医数の推移

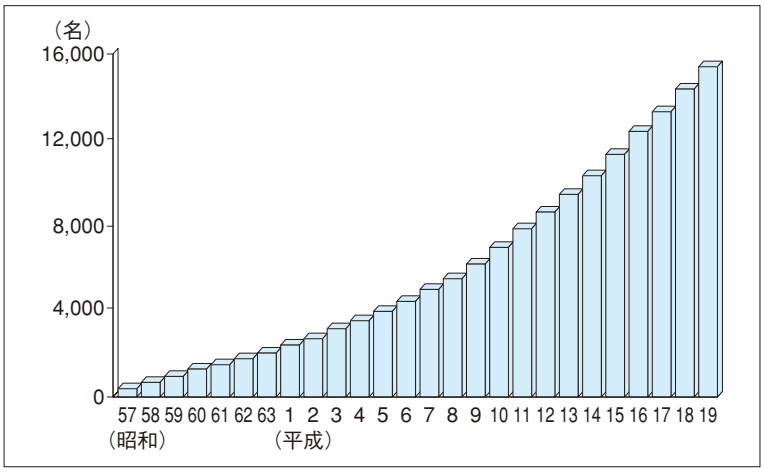

図 40-13　消化器内視鏡技師数の推移

いものを選び，平成 20（2008）年は 9 月 24 日に坂本会長のもとに実施されている．重点卒後教育セミナー受講は指導医認定の必須条件となっている．

内視鏡技師制度

内視鏡検査がますます複雑かつ高度となって，介助者の熟練が重要となっている．学会では昭和 56（1981）年に内視鏡技師制度を発足させ，**図 40-13** はこれまでの技師数の累計で，総数 1 万 6 千あまりの方が認定されている．

国際関連事項

国際化が叫ばれているが，重要な研究が日本で始められながら，国際的に知られていないことも多く，また病理学的判断基準など諸外国の基準との乖離も目立つ．このような溝を埋め相互理解を深めるのも学会の役目である．日本消化器内視鏡学会は，世界消化器内視鏡学会（Organisation Mondiale d'Endoscopie Digestive；OMED，英文名 World Organization for Digestive Endoscopy）の一員であり，アジア太平洋消化器内視鏡学会（The Asian-Pacific Society for Digestive Endoscopy）の会員学会でもある[11)～16)]．著者は両学会の President としてその運営に当たってきたが，任期完了後も両学会の名誉理事長として Axon を President（2009 年秋より Waye）とする OMED，Chao を President とするアジア太平洋消化器内視鏡学会の執行部の一員として，種々の国際行事の運営に当たっている．**表 40-14** はこれまで日本で開催された国際学会を示したが，世界学会を 1 回[11)]，アジア学会をアジア DDW を含め計 3 回開催している[17)]．日本で実施された世界学会会議は，当初国際内視鏡学会という名称であったが，OMED の会議としては第 1 回目に当たる．アジア太平洋消化器内視鏡学会は当初 4 年に一度の開催であったが，現在は DDW 形式でアジア諸国で毎年国をかえて行われている[18),19)]．今後さらに若い方々の積極的な国際学会への参加，発言をお願いしたい．

なお OMED ではフランスの Lambert 教授の呼びかけで，表面型腫瘍の国際分類の検討会を平成 15（2003）年にパリで，引き続き翌年日本の学会に際して開かれたが，この検討会には日本消化器内視鏡学会からも著者を含め何人かが参加している．討議の結果は日本の意見をほぼそのまま取り入れたパリ分類として国際誌に発表されている[20)]．また同じく Lambert 教授の主導で多くの日本人委員を交え Barrett 食道の国際検討も行われた[21)]．

またこれとは別に近隣諸国より直接 2 国間の交流の要望があって，現在 2 種類

表 40-14　日本で開催された国際学会

第 1 回国際内視鏡学会議
田坂定孝　昭和 41（1966）年 9 月 16～18 日東京
第 1 回アジア太平洋内視鏡学会議
田坂定孝　昭和 48（1973）年 4 月 2～4 日京都
第 7 回アジア太平洋消化器内視鏡学会議
﨑田隆夫　平成 8（1996）年 9 月 19～23 日横浜
2007 年アジア太平洋消化器週間（APDW 2007）
藤原研司　丹羽寛文
平成 19（2007）年 10 月 15～18 日神戸

の会合が交替で行われている．

その一つは隣国韓国との日韓合同シンポジウム（韓国で行う場合は韓日合同シンポジウム）である．日本韓国合同シンポジウムは以前に下山孝教授が窓口になって，本学会の理事会の承認のないまま非公式に韓国で開催されたことがあった．この開催は韓国側に日本の学会組織に対する誤解があったためこのような形で行われたが，現在は両国の消化器内視鏡学会が正式に合意し 2 国間で交替して毎年開催され，平成 22（2010）年は日本側の当番で行われた．どちらの国で行うにしてもそれぞれの母国語で発表し，通訳を介して相互に理解できるような配慮が加えられている．この会の連絡責任者は従来山川，小越であったが，現在は丹羽，三木，上西，山川，藤田，田尻，五十嵐が担当している．

さらに他の一つは日中合同シンポジウム（中国で行うときは中日内視鏡・消化器学術交流会）である．

この会は 2 年ごとの開催で前々回（2007）は中国の昏明で講演を主体に開催され，前回は日本側の当番で 2009 年に日本の国内学会に併催された．中国側との折衝窓口は丹羽，北野，藤田，佐竹，上西，三木，高橋が担当者となっている．

日本消化器内視鏡学会付設丹羽記念内視鏡資料館（通称 内視鏡博物館）の創設

胃の内視鏡には硬性胃鏡，軟性胃鏡，胃カメラ，ファイバースコープ，電子スコープなどがあり，さらに他臓器の内視鏡には，食道鏡，大腸関連の内視鏡，十二指腸鏡，小腸鏡，喉頭鏡，気管支鏡，腹腔鏡等々多数のものがある．これらの内視鏡の多くは，今となっては馴染みがなく，名前すら忘れ去られているのが大部分である．しかしこれらの機器はその開発の時点ではいずれも最新のものであって，それぞれが開発された当時は開発者は非常な苦労をし，多大な障害を乗り越えて作り上げられた．現在の内視鏡は今日突然現れたものではなく，このような古い内視鏡を土台に関係者の多大の労苦のうえに次々と新しい機器が出現してきたものである．この意味で古い機器を直接目にし，手に触れることは，先人の労苦を偲ぶのみならず今後の内視鏡の発展にも役立つことが多いはずである．その意味で著者は学会の建物内に古い機器を収集した内視鏡博物館を作ることを計画し実行に移してきている．幸いにも多くの方々の協力を戴いて，各種の古い内視鏡を収集できている．現在その一部を展示しているが，さらに詳細な展示方法を巡って種々考慮中であるが，なるべく早い時期に博物館を整備し全面的に開館する予定でいる．でき上がった暁にはぜひとも多くの方に見ていただきたいと願っている．なお名称については博物館法という法規があって，消化器内視鏡学会員など特定の人を対象とした公開では，この名称が不可とされる可能性もありうる．その場合には内視鏡資料館あるいはその他の名称の可能性もありうるが，差し当

たりは日本消化器内視鏡学会付設丹羽記念内視鏡資料館（通称 内視鏡博物館）として開館・展示の予定である．この場を借りて貴重な資料をお寄せいただいた方々に感謝申し上げたい．なおすでに絶対に入手が不可能な歴史的な古い器機については，オーストリア・ウィーン医科大学医史学研究所付設 Nitze-Leiter 内視鏡博物館 Prof. Skopec，並びにフランス・パリ ルネ・デカルト大学医史学博物館館長 Clin 女史の協力を頂いて写真に撮らせて頂いた．併せてこれらの一部も展示する予定である．

﨑田賞の創設

﨑田賞は，﨑田先生のご遺族より学会にご提供いただいた基金を核として，学会より毎年若干の補助を計上して設けたものである．学会役員，会長経験者は他の顕賞の機会もあるので，ひとまず除き，とくに学会の早期の頃重要な業績をあげられながら，当時は原著を書く習慣もなかったため主として学会発表だけで終わり，忘れ去られた業績並びに各支部の創設に多大な努力を払われた方々を対象に選ばせていただくことにしている．なお受賞対象者には，今後旧役員，会長経験者を含めることも考えているが，とりあえず平成 19（2007）年度，20（2008）年度はこの基準で選ばせていただいた．

平成 19 年度は，最初ということもあって 7 名としたが，20 年度は行事が多く顕賞式に時間が取れず例外的に 2 名にさせていただいた．受賞者の業績は，それぞれ学会誌に詳しく御本人に執筆していただいたので，参照していただきたい．

今後の発展の展望

1．今後の学会の発展

今後の学会の発展には，これまで述べてきた諸事業のいっそうの充実が挙げられる．まず支部に対しては，助成強化の必要があるが，支部への補助は，現在年会費の 10%あまりを当てており，2010 年度もかなり増額された．さらに総会開催の補助金の増額も検討され実行に移されている．総会，支部地方会，その他の機会を利用した教育面の充実は当面もっとも重要な課題で，セミナーのさらなる充実も計画している．研究助成としては現在学会賞があるが，別な方法を導入して助成を今後ともさらに強化したい．また今後新たに出現してくる内視鏡機器，治療法に対して，それぞれに応じた研究面，教育面での対応が必要になると思っている．さらにいっそうの国際交流も重要な課題である．これらの諸活動には資金が必要であるが，これまで管理費を低く抑え，できるだけ節約に努めた結果，新規事業を開始しても当面会員に経済的な負担増をお願いする必要はまったくな

い．その点ご安心いただきたい．

2．将来の内視鏡

内視鏡機器は，これまで硬性胃鏡，軟性胃鏡，胃カメラ，ファイバースコープ，電子スコープと発展してきたが，いずれも 40 ないし 50 年で次の世代の機器に代わっている．本学会に関係あるのは胃カメラ以後で，その発展に応じて，学会も育ってきた．

将来の展望は難しいが，将来の内視鏡はいましばらくは電子スコープが主体であろう．しかし今後発展する可能性のあるものにカプセル内視鏡がある．

カプセル内視鏡は小腸用はすでに実用化され，大腸用の機器も最近発表されスクリーニングへの応用が話題になっている．しかし胃に対するカプセル内視鏡の応用は，未だ不可能である．技術の発展は目覚ましく，問題点は早晩解決されるとは思うが，カプセル内視鏡では診断に求める質が現在の内視鏡とはまったく変わる可能性もありえよう．いずれにしても全消化管に対するカプセル内視鏡の実用化にはまだ時間がかかるといわざるをえない．

3．内視鏡治療を巡る問題点

内視鏡治療は侵襲が少なく患者の QOL は良好で，各種の消化管疾患に可能であれば内視鏡治療を実施することは今日社会的合意が得られている．いっそうの普及は当然で，適応の拡大はますます進むと思われる．しかし内視鏡治療に行き過ぎがないか改めて十分再考慮すべきで，メリットだけでなく新たに生じた問題についても十分考慮する必要があろう．これについては第 39 章おわりにの項で詳述した．

最近の学会発表を聞くと，ただ「切ってしまえばよい」という風潮があるようにも思うが，最近では診断に当たって画像の記録が十分行われていないようにも見受けられる．内視鏡所見の認識には術者の技術的巧拙もあり，主観に左右される可能性も大きい．また使用した機種にも左右される．さらにいっそう重要な事

表 40-15　内視鏡所見の把握・解釈上の問題点

術者の巧拙が加わる 経験的な主観が入る 数値化しにくい
器種に左右される
病変の認識に変化がある 病変の時代的変貌がある

項として病変の認識にも時代的な変化があり，さらに病変自体にも時代的な変貌もあることである（**表 40-15**）．かつて日本にはないと思われていたクローン病がよい例で，日本のクローン病はすべて腸結核ではないかといわれたのもつい先日のことである．疾患の診断に当たって，現在の着目点で判断していることが，将来別の観点から見ると違ったものになることは当然ありえよう．

しかし古い時代の画像記録が残されていれば，後になっての再検討が可能である．個人の主観を避け，将来の検討資料のためにも精密な画像記録を十分に残し，新たな観点から検討を繰り返すことが必要であろう．現在常識となっていることでもいつ何時新しい発見によってくつがえされるかわからない．この配慮を忘れれば科学としての内視鏡学の将来の進歩はありえない．学会の活動はこの意味でもきわめて重要である．

文　献

1）第 1 回胃カメラ（Gastro Camera）研究会記録．臨牀消化器内科　4：199-202，1956
2）第 2 回胃カメラ（Gastro Camera）研究会記録．臨牀消化器内科　4：202-203，1956
3）第 4 回胃カメラ研究会記録．綜合臨牀　7：198-205，1958
4）第 5 回胃カメラ研究会記録．綜合臨牀　7：1369-1378，1958
5）丹羽寛文：消化管内視鏡の歴史（第 1 版）．日本メディカルセンター，東京，1997
6）丹羽寛文，金子榮藏，梅田典嗣：胃内視鏡診断学．p.14-17，南江堂，東京，1975
7）田坂定孝：早期胃癌の全国集計．Gastroenterol Endosc　4：4-17，1962
8）村上忠重：早期胃癌の 10 年．胃と腸　7：434-437，1972
9）金子榮藏：早期胃癌の成り立ち―内視鏡分類のできるまで．消化器内視鏡　15：478-482，2003
10）金子榮藏，原田英雄，春日井達造，小越和栄，丹羽寛文：消化管内視鏡関連の偶発症に関する第 4 回全国調査報告―1998 年より 2002 年までの 5 年間．Gastroenterol．Endosc．46：54-61，2004
11）Organisation Mondiale D'Endoscopie Digestive（OMED）First Bulletin, 1977
12）OMED Second Bulletin, 1981
13）OMED BulletinⅢ, 1986
14）OMED BulletinⅣ, 1990
15）OMED Fifth Bulletin, 1994
16）OMED Bulletin No. 6, 2002
17）Historical Reports, Ⅲ Meeting Japan April 2, 1973, The Asian-Pacific Society for Digestive Endoscopy First Bulletin, p.25-27, 1988
18）Ⅶ Congress：Yokohama, Japan, 1996, The Asian-Pacific Society for Digestive Endoscopy Third Bulletin, p.37-39, 1988
19）Report on the 7th Asian-Pacific Congress of Digestive Endoscopy, Yokohama, Japan, 1996, The Asian-Pacific Society for Digestive Endoscopy Fourth Bulletin, p.43-44, 2000
20）The Paris Endoscopic Classification of Superficial Neoplastic Lesions：Esophagus, Stomach and Colon. Gastrointest. Endosc.　58(Suppl.)：3-43, 2003
21）Paris Workshop on Columnar Metaplasia in the Esophagus and Esophagogastric Junction. Paris, France, December 11-12, 2004, Endoscopy　37：879-920, 2005

第41章 世界消化器内視鏡学会（OMED）の活動

著者は 2002 年タイ・バンコックで開催された世界消化器内視鏡学会（Organisation Mondiale d'Endoscopie Digestive；OMED）学会議の理事会，総会で President に選出され，2005 年 9 月のカナダ・モントリオールでの第 11 回世界消化器内視鏡学会会議〔第 13 回 World Congress of Gastroenterology の名称で世界消化器病学会（Organisation Mondiale de Gastroenterologie；OMGE）と合同開催された〕まで 1 期，3 年半の間 President として学会の運営に当たってきた．本来 OMED President の任期は，世界学会議から次の世界学会議までの 4 年間であるが，バンコックでは気候の関係で会議が 3 月に開催されたため，変則的に前任の Machado 教授，著者ともそれぞれ 3 年半の任期となった．なお著者は前 President の Axon，現 President の Waye のタームでも，前および元理事長，名誉理事長として引き続き OMED の役員に任ぜられ，その運営の一端を担当している．また 2002 年以前は，President elect，Vice president であり，さらに本学会最初の President 田坂の任期中は Secretary として学会の運営業務に当たり，ついで次の President Colcher のときには Secretary general，さらに President 崎田のタームでも Secretary general として学会の運営に当たってきた．したがって OMED の活動については，裏の裏まで知りうる立場にあったので，OMED 設立の経緯，その後の活動，将来展望を含めて述べてみたい．

OMED の会員

OMED は，独立した内視鏡学会があるか，あるいは消化器病学会内に内視鏡部門が独立したグループとして活動している国あるいは香港など特定の地域の学会を会員としており，2009 年現在全世界で 80 あまりの国あるいは地域が会員となっている．

しかし現在は中国の一部である香港と，多くの国と国交がなく中国との間でトラブルを抱えた台湾の世界学会加盟が，問題を複雑にした．もちろん OMED の

設立当初は，香港，台湾とも中国とは別個の存在で，なんら問題はなかった．しかしその後香港が中国に返還され，中国，台湾の間に政治的な問題がからむと事情はきわめて複雑となった．とくに中国側が台湾は中国の一部であると主張することが事態をいっそう複雑かつ困難なものにした．しかし著者は香港，台湾の消化器内視鏡学会は，それぞれ長い歴史をもち，国際的にも長い活動歴があるので当然中国本土の学会とは別のものとして認めるべきであると繰り返し主張してきた．幸いなことに多くのアジア諸国の賛同を得て，現在では台湾，香港の学会は中国のそれとはまったく別のものと認められ，それぞれ OMED 内，アジア太平洋消化器内視鏡学会内でその地位を確保している．

国際内視鏡学会（ISE）の設立[1)]

OMED は，最初は国際内視鏡学会（International Society of Endoscopy；ISE）として設立された．その経緯を述べると，昭和 37（1962）年に München で第 2 回世界消化器病学会（OMGE）学会議が開催された際に，東大 林田，東北大 山形，京都府立医大 増田，国立がんセンター 﨑田らから国際内視鏡学会（International Society of Endoscopy；ISE）を設立したいという動議が OMGE の理事会に提案され討議された．

この提案は，内視鏡は消化器病学の一部門ではあるが，内視鏡診断（日本では当時まだ胃カメラであったが）の役割が非常に大きくなって新しい知見が続出し診断学が急速に発展し，さらにファイバースコープの出現など新しい機器の開発もあって，機器の開発，内視鏡技術・研究が急速に進み，それに伴って教育活動



図 41-1　第 1 回国際内視鏡学会（ISE）開会式

図 41-2　会長 田坂教授

にも独自のものが必要とされたためであった．

その結果 OMGE から独立した，内視鏡を中心とする国際内視鏡学会 International Society of Endoscopy（ISE）の設立が認められ，第 1 回国際内視鏡学会議が，昭和 41（1966）年に東京で田坂を会長として開催された．この学会議の President は田坂，Secretaries general は高橋，山形で，会議の参加者は総数 700 名ばかりであった．

図 41-1 は開会式の風景で，画面左の演壇で挨拶しているのがフランスの Debray 教授で，**図 41-2** は田坂である．

学会組織の確立

この学会議に際し，すでに承認されていた定款に従い，各国からの代表者による役員会 1st Governing council が開催され，学会組織並びに今後の運営に関して討議が行われた．

Governing council では，全加盟国を，アジア，ヨーロッパ，アメリカの 3 地区（Zone）に分けること，運営委員会（Working committee）は各地区からの実務委員会代表者で構成することが決められ，メンバーが承認された．この決定に従い三つの地区すなわちアジア地区（Zone），アメリカ地区（Zone），ヨーロッパ地区（Zone）から選出された実務委員会の代表者から構成された運営委員会が作られた．

地区（Zone）役員の選出

地区役員として，ヨーロッパ地区では President：Wiebenga，Vice presidents：Heinkel，Jacobs，Segal，Secretary general：Stoichita，Treasurer：Maratka が選出され，アジア地区では，President：田坂，Vice president：林田，Secretary general：吉利が選ばれた．アメリカ地区（当時は Interamerica でなく America 地区とされた）はまだ明確な組織作りができず，暫定的に Berk が事務代表となった．

第 2 回国際学会議（ISE）

ISE のもっとも重要な行事である国際学会議は，4 年に一度の開催とされ，第 2 回国際学会議の第 1 部はローマで 1970 年 7 月 1〜3 日に会長 Marcozzi のもと，第 2 部はコペンハーゲンで 1970 年 7 月 9〜10 日に会長 Wiebenga のもとに開催された．ローマとコペンハーゲンと開催地が 2 カ所に分かれたのは，OMGE 学会議開催地の決定前に，すでに ISE 学会議は次期開催地をローマと決めており，結局

会議開催地を二つにするという変則的なものになった[1]．Schindler を記念した Schindler lecture もそれぞれ別個で，第 1 部のローマでは田坂が「The future of technical development of endoscopes」を，第 2 部のコペンハーゲンでは Colcher が「The future of endoscopy from clinical point of view」という講演を行った．

第 3 回国際学会議（ISE）

第 3 回国際学会議はメキシコで 1974 年 10 月 19〜21 日に Fournier 会長のもとに開催された[1]．このときにインターアメリカ地区も組織され，ここにアジア，ヨーロッパ，インターアメリカの 3 地区が統合された形で，国際内視鏡学会（ISE）が再編成され，田坂が President に選ばれ，Vice president は各地区から 1 名ずつ，アジアからは吉利，ヨーロッパからは Heinkel，インターアメリカからは Colcher が選出された．なお実務に当たる委員として各地区から 1 名ずつ Secretary が選ばれ，インターアメリカからはブラジルの Job，ヨーロッパからはスイスの Miller，アジアからは丹羽が選ばれた．しかし President がアジア地区の田坂となったため，実際には丹羽が一人で実務に当たることとなった．なお ISE 全体としての役員の決定は，このときが最初で，それまでは各地区の役員が Governing board を構成していた．

Vice presidents 会議

学会を構成する 3 地区（Zone）のいっそうの相互理解と協力のために，世界学会議の中間時点で Vice presidents 会議の開催が決定し，第 1 回 Vice presidents 会議は 1975 年 11 月 28 日ベネズエラのカラカスでの First Congress of Interamerican Zone のとき[1]，第 2 回は 1976 年 7 月 3 日にブダペストでの第 3 回ヨーロッパ消化器内視鏡学会学会議に際して開催された[1]．

Vice presidents 会議での討議事項は，① 学会名称の変更，② Bulletin の発行，③ Honorary president，Honorary member の認定基準と人選，④ 定款の変更などであった．その結果 Bulletin の発行は日本が担当することとなって著者がその業務を一任された．なお著者はこの会議には OMED の Secretary の資格で出席した．

学会名称の変更

第 1 回 Vice presidents 会議で，学会の名称として International には多数の国という意味はなく，たとえ 2 国間でも異なる国が参加すれば International となるので，学会の理念を表すには，より包括的な名称である World Society のほうが相応

図 41-3　学会名称とロゴマーク

しいとされた．この場合略称を考えると，Organization のほうが Society より音も良く，しかも OMGE と類似の名前になってより良いのではないかということで，次の Business meeting で名称変更が決定し，1976 年 7 月 3 日付けで学会名称は正式に Organisation Mondiale d'Endoscopie Digestive（OMED）となった[1]．英文名称は World Organization for Digestive Endoscopy である．**図 41-3** にスペイン語，日本語の名称を付記した．フランス語が正式名称となったのは，外交文書では一般にフランス語が正式とされるので，多数の国が参加する本学会にはフランス語が相応しいという意見からであった．なお図の上に学会の正式ロゴマークを示した．

第 4 回 OMED 学会議

第 4 回世界消化器内視鏡学会（OMED）学会議はマドリッドで 1978 年 6 月 1～3 日に会長 Mazpule のもとに開催された[2]．このとき① 変更を加えた定款草案の承認，② 学会議に際し Schindler lecture とともに Moutier lecture を行うことが決定され，役員改選が行われた．新 President は田坂から Colcher に代わり，田坂は Honorary president となった．President elect には Heinkel（ドイツ），Vice president は各地区 1 名ずつで Maratka（チェコ），増田（日本），Nakadaira（ブラジル）に決定した．また新たに Secretary general が設けられ，丹羽が指名された[2]．さらに学会活動の基本となる各種委員会が発足し，それぞれの Chairman が指名された[2]．なお定款の草案では OMED はそれぞれの国内学会とは無関係であったが，不必要な重複を避けるため，OMED は 3 地区の Roof organization とし，各地区の加盟国は自動的に OMED のメンバーになることが決められた．また今後の OMED 学会議開催地は OMGE と同一地区，開催時期も同時が望ましいとされ

た[2)]．

第 5 回 OMED 学会議

第 5 回 OMED 学会議はストックホルムで 1982 年 6 月 14〜17 日に Reichard 会長のもとに開催された．

Schindler lecture は﨑田が「早期胃癌の内視鏡診断と治療」を担当した．役員会では前回変更が加えられた定款の Draft が正式に承認された．なおこの学会時に President に Heinkel が交替したが，Heinkel は 1 カ月後に急死し，President elect の増田が急遽その後を継ぎ President となった．しかし増田も 2 カ月後に亡くなり，ヨーロッパ内視鏡学会の強い意向で英国の Sircus が新 President として推薦され，承認された[2)]．

第 6 回 OMED 学会議，第 7 回 OMED 学会議

第 6 回 OMED 学会議はサンパウロにおいて，1986 年 9 月 7〜12 日に Meirelles Filho 会長のもとに開催され，新 President には Rubio が，President elect には﨑田が決定した[3)]．

第 7 回 OMED 学会議はシドニーで 1990 年 8 月 26〜31 日に会長 St. John のもとに開催され，このときに﨑田が新 President となった．なおこの会議での参加者は OMGE と合わせて，5,000 人を超えた[4)]．

第 8 回 OMED 学会議

第 8 回 OMED 学会議はロサンゼルスで 1994 年 10 月 2〜7 日，Boyce 会長のもとに開催され，会議後の新 President にイタリアの Cheli が就任した．しかし Cheli は任期中に亡くなり，残り任期を General secretary であった Crespi が務めることとなった[5),6)]．

なお Crespi は任期終了後も Technical secretary として，Machado，並びに著者のターム時にも学会の事務処理を担当している．

OMED が行うべき活動

OMED の活動，事業としては，定款に以下のごとく述べられている[4)〜6)]．

1．消化器内視鏡領域の研究と進歩を世界的視野で促進する．

2．消化器内視鏡の進歩に関連した種々の活動をサポートする．

3．内視鏡の実務並びにトレーニングの標準化を行う．

4．各国における内視鏡の適切な実務と内視鏡的研究をサポートし，相互の調整に当たる．

5．メンバー各国の内視鏡学会並びに人的交流，協力を通じて若い内視鏡医の教育，トレーニングを行う．

6．内視鏡用語とデーターベースの標準化を進める．

7．内視鏡の研究，機器の開発を巡って企業との交流，共同研究に当たる．

8．世界学会議を，OMGE，その他関連諸学会と協力して開催し，会議当番国に必要な科学的，教育的活動の指導と助言を行う．

9．適切な施設に寄付を要請し，寄付を受ける．この寄付を教育，研究，調査などに当てるため適切な管理を行う．さらに消化器内視鏡学の世界的な進歩の助成のため基金を積み立てる．

以上の諸事業は，学会内に設けた各種委員会の活動を通じて行う．すでに指名委員会（Nominating committee），研究委員会（Research committee），教育委員会（Education committee），出版委員会（Publication committee），財務委員会（Financial committee）などが設けられてはいたが，これまでの各 Committee の活動は，あまり活発ではなかった．

各種委員会の活動

委員会には常時設けられた Standing committee と，必要に応じて臨時に設けられる Ad hoc committee とがある．当初の Standing comittee には Education, Research, Nominating, Financial committee があり，Ad hoc committee には Information, Minimal invasive surgery, Electronic communications, Ethics committee などがあった．とくに委員長 Maratka の Terminology and data processing committee の活動が活発で，その成果は小冊子として発表され各国語に訳され出版されている[6)]．

第 9 回 OMED 学会議

第 9 回 OMED 学会議はウィーンにおいて 1998 年 9 月 6〜11 日に会長 Gangl のもとに行われた．この会議から Schindler lecture, Moutier lecture とともに Tasaka lecture の実施が決まり，竹本が粘膜切除術を担当した．また新委員会として Archives and history of endoscopy が設けられ，著者が委員長 President に決定した．この回以後の OMED の新 President はブラジルの Machado, President elect には丹羽が選ばれた．

第 10 回 OMED 学会議

第 10 回 OMED 学会議は，バンコックで 2002 年 3 月に開催された．同時開催の OMGE 学会議は，第 12 回に相当する．これまでの学会議では必ず OMED としての名称と回数が大きく表示され，OMGE としての回数も同様で，それぞれ別の会長がいて，あくまでも OMED，OMGE の学会議の同時併催という立場が明確にされていた．しかしこのときの学会議は消化器全体としての面が強く打ち出され，学会議の会長は肝臓病学を専門とする方一人となり，内視鏡の会長がいないばかりか，内視鏡学会としての名称も当初はなく，プログラムにも明記されていなかった．これには OMGE からの強い働きかけがあったようで，またタイの消化器病領域の指導層に有力な内視鏡医が当時いなかったという事情もあった．結果としてこの会議での内視鏡関連のプログラムは非常に少なく内視鏡関連の Post-graduate コースは香港からの Live demonstration の放映に頼らざるをえないという状況であった．それでも OMED のプログラムとして Schindler lecture，Moutier lecture，Tasaka lecture は設けられ，著者は，Tasaka lecture として「赤外線の内視鏡への応用」を発表した．

またこの学会議に際し著者は OMED の新 President となって，前 President の Machardo と交替した．しかし司会の不手際から，すでに決定していた President elect 丹羽の新 President への昇格，承認は決定したものの，他の人事案の承認は 5 月のアメリカ DDW 時での役員会，総会まで持ち越されることとなった．

著者のタームでの役員

サンフランシスコでの OMED の役員会，総会で，すでに内定していた他の役員，委員会のメンバーの正式の承認が行われた．著者の OMED President 任期中 2002 年 3 月～2005 年 9 月の他の役員は**表 41-1** のごとく President elect に Axon（英国），Vice president には，アジアから Chao（香港），ヨーロッパから Armengol-Miro（スペイン），インターアメリカから Segal（アルゼンチン）が選出された．Secretary general は藤田，Treasurer には Montori（イタリア）が選出され，Councillor は今回の改定で，各地区 1 人となって Bailey（カナダ），Goh（マレーシア），Rey（フランス）に決定した（表 41-1）．

各種の委員会の構成は**表 41-2** のごとくである．OMED としての活動は従来と同様これら委員会の活動を通じて行うこととなった．またアジア地区での OMED の各種事業の一部はアジア太平洋消化器内視鏡学会（President：Chao）と連携し合同で行うこととなった．

表 41-1　著者のターム時の役員

President	Niwa, H（Japan）
President elect	Axon, A（UK）
Vice presidents	Chao, W（HK China）
	Armengol-Miro, JR（Spain）
	Segal, EG（Argentine）
Secretary general	Fujita, R（Japan）
Treasurer	Montori, A（Italy）
Councillors	Bailey, R（Canada）
	Goh, KL（Malaysia）
	Rey, JF（France）

表 41-2　著者のターム時の各種委員会

Standing Committee	
Education Committee	Schapiro, M（USA）
Research Committee	Escourrou, J（France）
Ad Hoc Committee	
CRC	Rozen, P（Israel）
Terminology	Delvaux, M（France）
Guidelines	Kozarek, R（USA）
Archives and History	Niwa, H（Japan）
Statute	Schapiro, M（USA）
Technical Secretariat	Crespi, M（Italy）
Webmaster	Grassi, A（Italy）

Permanent administrative secretariat（PAS）の検討

アメリカの役員から，アメリカの DDW のごとく，商業的な組織に Permanent administrative secretariat（PAS）を作らせ，Executive committee 並びに Governing council のコントロール下にその運営を任せれば，President が交替しても継続して諸事業が可能で，委員会の活動はもっと活発になるのではないかという提案があった．この提案を受けて Machado を長とした委員会で，各社の担当者と面談し PAS 設立の検討を行った．

この会議では OMGE の PAS を担当しているドイツの某社がもっとも適任であるという意見があったが，著者は，これまで Technical secretary のイタリアの委員が良くやってきており，著者の任期中の会計処理などの事務は Technical secretary に今までどおり任せたいと主張し，今まで同様事務処理は Technical secretary のイタリアの Crespi，会計処理は Montori に任せることが決定した．

IDCA（International Digestive Cancer Alliance）への参加

IDCA（International Digestive Cancer Alliance）は，ローマ法王 Paul Ⅱ世の後援のもとに，2002 年 3 月にヴァチカンにおいて設立された．この設立には Roof organization として世界消化器内視鏡学会（OMED），世界消化器病学会（OMGE），ヨーロッパ消化器内視鏡学会（European Society of Gastrointestinal Endoscopy；ESGE），ヨーロッパ消化器病学会，その他 International Union against Cancer（UICC），Cancer Research and Prevention Foundation（CRPF，USA）などが関与している．この機構は消化管癌すべてを対象に，参加国の学会をサポートし，website，種々の会合などを通じて消化管癌予防の啓蒙，業務に当たることを目的とし，ま

図 41-4　ローマ法王 Paul Ⅱ世の謁見

図 41-5　ローマ法王 Paul Ⅱ世よりお手を賜る

ずもっとも頻度の高い大腸癌の世界的な調査を始めることとなった．第 1 回会合はヴァチカンの神学校の講堂で行われ，このときは啓蒙活動が主であった．学問的立場からの指導は OMED，OMGE，ESGE が当たることとなったが，当日の会長は Classen（ドイツ），Winaber（USA）であった．

当日関係者の何人かが法王の謁見を賜わった．著者は異教徒ながら，OMED 並びに日本消化器内視鏡学会理事長として，法王の執務室に呼ばれ，言葉をかけていただき，手を取らせていただいた．また陪席した枢機卿を通じてロザリオをいただいた．**図 41-4，5** はそのときのもので，ローマ大学の Montori 教授が一同を個別に紹介した．

なおこの機構では大腸癌対策に一応の目鼻がついたら，次の目標は胃癌にしたいということで，担当として中国が選出され，胃癌の調査対象国は南米ということになった．中国が選ばれたのは IDCA 設立時の経緯から会の主導権を OMGE が握ったためと思っている．

著者任期中の OMED の活動

OMED の活動は，各種委員会の活動に係わっている．著者の任期中 2002 年 3 月～2005 年 9 月の委員会の活動を述べてみる．

① Education committee は，OMED，OMGE 合同で，委員長は OMED からは Schapilo，OMGE からは Tooli であった．日本からの委員には，OMED 側は田尻，OMGE 側からは神津が推薦された．

この委員会のおもな事業に「Train the trainers」がある．このプログラムは内視鏡の指導者の養成が主眼で，内視鏡の実際の指導に当たる人々を対象に，さらにより高度の適切な指導ができるように訓練することを目的としている．

2003 年には，日本からは 2 名を派遣することとし，OMED の Education committee 委員の田尻と Research committee 委員の北野を推薦した．しかし 2003 年にはイラクの事情からギリシャのクレタでの春の実施予定が延期され，同年秋になってニュージーランドの Queenstown で行われ，日本からは田尻だけが参加した．

出席者は，世界各国の学会から推薦され，そのなかから書類選考で選ばれた 50 名ほどの方々であった．

以下田尻の報告によると，このワークショップの第 1 日目には，90 分間の全員参加の講義に続いて，五つのグループに分かれ，講義の話題に関連したそれぞれ異なるテーマのトピックスについて約 30〜40 分間討論し，この討論に基づき，そのテーマについてのコンセンサスを導き，最後にグループの代表が全員の前で 5 分間の口頭発表を行った．以後参加者と指導者の間は対話方式で進められ，正確かつ論理的な発表が要求された．

第 2 日目は Teaching procedual skills と Tools for gastroenterology に関しての講義の後，どのように教育指導を行うか，参加者がそれぞれ仮想の Trainee と Trainer になって，Erlangen model，Mechanical simulators，Computer based simulators を使って各種の治療操作を体験した．

3 日目の課程では，Trial design の方法論，発表の具体的な方法，国際的 Journal への投稿に関する基本的ルール並びに review の方法が講義され，最後に今後のワークショップのあり方についての討論が行われた．

2004 年のクレタでの Train the trainers には北野教授に参加していただいた．このときの参加者は 40 名，コース内容は例年と同様であった．

今後国内における内視鏡医の教育にも，研修者の指導のみでなく，指導者の教育，訓練がいっそう重要になると思われ，田尻，北野の経験を踏まえて日本消化器内視鏡学会としても考えたいと思っている．

② Research committee では，任期半ばに委員長が交替し十分な活動はできなかった．なお著者任期終了後の President Axon 並びに今期の Waye のタームでの，この委員会の委員長には矢作が選出されており，将来の発展を期待したい．

③ Colorectal cancer（CRC）screening committee は著者が President のときに Standing committee の一つとして設立され，Rozen に委員長をお願いした．この委員会は IDCA の協力のもと毎年アメリカの DDW 時に会合をもち，日本からも毎回何人かの方が発表並びに討議に参加している．なお 2005 年 9 月以後委員長はオーストラリアの Young となっている．

なおこの委員会では大腸癌のみならず，胃癌にも調査を広げる予定で，これには香港の Sung 教授が当たることとなった．しかしこれには膨大な早期胃癌についての研究がある日本の研究者が選ばれるべきではなかったかと思っている．

④ Terminology committee，Information committee，Standards of practice and

表 41-3　Archive and History の掲載予定項目

Niwa	OMED の歴史
	アジア太平洋消化器内視鏡学会の歴史
	日本の内視鏡の歴史
Montori	ヨーロッパ内視鏡学会の歴史
Machado	インターアメリカ内視鏡学会の歴史
Chao	香港，中国の内視鏡の歴史
Waye	アメリカの内視鏡の歴史
Crespi	イタリアの内視鏡の歴史
Gangl	オーストリアの内視鏡の歴史
Classen	ドイツの内視鏡の歴史
Niwa	胃カメラの開発と発展
Hirschowitz	ファイバースコープの開発
Fujita	胆膵内視鏡の開発と発展
Yoshino	EUS の開発と発展
Yamakawa	胆道内視鏡の歴史
Ukita	腹腔鏡の歴史

guidelines committee，Electronic communication committee，Newsletter committee さらに Minimal invasive surgery committee もそれぞれ活発な活動をしてきたと思っている．

ガイドラインについては，OMGE 側から，内視鏡検査を含めて国際的に認めうる実際的なガイドラインの作成が検討され発表されている．しかしこのガイドラインでは内視鏡の経験例数はかなり低く決定されていて，このガイドラインを OMGE，OMED 共通にするには OMED 側には大きい不満がある．OMED としては，内視鏡の独自性，高度の専門性を発揮した独自の高度な内容のガイドラインの作成を期待している．

⑤ Archive and History of Endoscopy Committee は著者が引き続き委員長を務めているが，委員メンバーに加えてさらに日本から適任の方に若干名加わっていただき執筆をお願いしている（**表 41-3**）．一部の原稿が未着であるが，大部分の原稿はすでに送られてきている．日本消化器内視鏡学会の理事会，評議員会，総会ですでに了解をいただいているが，日本の学会英文誌のサプリメントとして近々出版の予定である．

⑥ 日本の学会事務局内に日本消化器内視鏡学会付設丹羽記念内視鏡資料館（通称 内視鏡博物館）を設立することは，日本の学会の事業として，すでにご了解をいただき，多くの方々から古い機器のご提供をいただき，硬性胃鏡，直腸鏡，食道鏡，気管支鏡，腹腔鏡，軟性胃鏡，胃カメラ，ファイバースコープ，電子スコープなど各種の機器が収集できている．OMED Governing 委員会の何人かの方々からも，古い機器提供の申し出があった．しかし海外からの寄付は税関で留め置か

れ送り出すことができず，未だ入手が不可能である．税関の判断では，機器に歴史的な意味があることが理解できず，使える機器であろうというのが，その理由である．第三者を通じて再三照会しているが，未解決である．

⑦ 以上のほかの OMED の事業のいくつかを紹介してみる．韓日シンポジウムは日本消化器内視鏡学会の事業であるが OMED も後援している．また国際胃癌学会の際に Crespi の努力で OMED Spring Meeting をローマで併催し，日本からも何人かの方に講演をお願いした．また国内の春，秋の学会総会時に商業展示室で，企業の協力のもとにミニレクチャーとして最近の機器，手技についての最新の話題を解説していただいた．

さらにフランスの Lambert 教授の主導で epithelial tumor の分類，型などについての国際検討を，パリで行い引き続き日本の学会時にも会合をもって検討した．OMED からは著者と藤田，斎藤，星原そのほか何人かの日本の方が参加し試案を作った．この成果は，“The Paris Endoscopic Classification of Superficial Neoplastic Lesions：Esophagus, Stomach and Colon” として Gastrointestinal Endoscopy 58（Suppl.）：3-43, 2003 に発表されている．この内容は日本の見解を主体にしたもので，われわれとしては満足している．

なお 2004 年には，同じく Lambert 教授の主催で，パリにおいて Columnar metaplasia in the esophagus and the esophagogastric junction に関するワークショップを開催し，この会は日本の DDW に際しても引き続き検討会を開き，その成果は「Paris Workshop on Columnar Metaplasia in the Esophagus and Esophagogastric Junction, Paris, France, December, 11～12, 2004」として Endoscopy　37：793-928, 2005 に発表されている（前章参照）．

その他の事業として，2004 年には，タイでトレーニングコースを開催し，ベトナムのハノイでも，Central Military 病院（108 病院）でトレーニングコースを OMED の協力のもとアジア学会主催で行っている．このコースはその後ホーチミン大学でも行っている．そのほか日韓 Joint symposium，日本中国合同内視鏡ワークショップは日中両国の国内学会主催であるが，OMED も後援者として名前を連ねている．学会時のミニレクチャーも引き続き行われ，安田会長の国際 EUS 学会時にも，OMED も後援者として名前を連ねている．

さらにヨーロッパ地区では，Crespi を中心に OMED の講演会，トレーニングコースをロシア，アフリカ等々で行い，中南米でも行われている．

さらにトレーニングセンターを OMGE と合同でボリビアの La Paz（ラパス）に開設している．また 2005 年の北島会長の胃癌学会開催時に，第 2 回 OMED Spring meeting が行われている．将来にわたって国際胃癌学会開催時に OMED の Spring meeting が併催されることを願っている．

また内視鏡の未発展の国を対象にメーカーの協力でアルゼンチン，その他の国

のセンターに機器の贈呈を行った．しかしこのプログラム実施のため OMED への寄付が減額され困った結果となった．

これらの事業には，かなりの経費が嵩むが，必要な経費は企業からの寄付，大幅な黒字になったロサンゼルスでの世界学会，ウィーンでの世界学会時の剰余金より，かなりの額の寄付をいただき，諸事業をなんとか賄うことができた．また各委員会の事業にはそれぞれの委員長の努力で独自に寄付を仰ぎ運営してきたものがある．

これらの諸事業は，著者が President を交替した後も，引き続きアジア地区ではアジア太平洋消化器内視鏡学会を中心に行われており[7)～11)]，著者も OMED の前，元並びに名誉 President の資格で名前を連ね，事業を継続して行っている．2006 年には，タイのマヒドン大学シリラ病院に新しく OMED，OMGE 共同のトレーニングセンターを作った．この病院は同国最大の病院で，内視鏡センター開所式にはタイ王女のマハー・チャクリ・シリントン殿下のご出席を仰ぎ，著者も声をかけていただいた．さらに同国最大の国立病院の Rajavithi 病院でも同様に内視鏡トレーニングコースを開催した．

またこれを機会に他の国でもアジア太平洋消化器内視鏡学会主催，OMED 後援で種々なトレーニングコースを開設している．

いずれもアジア太平洋消化器内視鏡学会が主体で，OMED，日本消化器内視鏡学会の後援で開催したものである[10),11)]．

OMED の将来

前述のごとく著者の President 在任中は，ロサンゼルス，ウィーンの学会より OMED，OMGE にいただいた寄付の残金があり，そのほか企業からの寄付もあって諸事業はなんとか運営できた．しかし前にも述べたがタイでの国際学会では余剰金はまったくなく，赤字であったと聞いており，寄付をいただくことは不可能であった．またカナダの世界学会でも剰余金はなく，著者のターム後に学会への提供は OMED，OMGE ともまったくなかったと聞いている．著者の任期終了時には，若干の残金を次の President Axon に引き継げたが，今後は資金面で OMED の運営はかなり厳しいことが予想されている．Axon は新たに PAS を設け事務的なことは企業に任せたが，これにもかなりの費用がかかるものと想定している．Axon の 2005 年 9 月から～2009 年 9 月までの事業計画をみると，ヨーロッパ内視鏡学会の協力のもとに内視鏡アトラスを作る，すでに作られているモロッコ，エジプト，南アフリカ，ラパスのトレーニングセンターの運営，さらにチリ，ローマにおける advanced コースの運営，上部消化管スクリーニング committee の事業など多岐にわたるが，まず OMED の財政的な安定が，今後の OMED にとって

もっとも重要な課題だと思っている．

さらに現在名称変更が問題になっている．英語圏の委員から「英語のほうが広く使われているので英語を正式名称にしたい」という意見が強く出ており，OMGE もこの理由ですでに改名している．しかし著者は OMGE に追随する必要はなく，OMED がすでに定着した略語であり，連続性を考えると，母体となった仏語名称をあえて変える必要はなく，今までどおり英文標記を併記すればよいと思っている．

さらに昨年（2009 年）9 月までのもっと重大な問題は，OMGE より「2009 年のイギリスで開催の世界学会までは今まで同様学会議は共催するが，以後は OMGE は単独で世界学会を行いたい」といってきたことである．最近の世界学会議は会長が 1 人で，このところ会長の専門が肝臓であったこともあって内視鏡に熱が入らず内視鏡関連の演題が少なくなっている．内視鏡の関係者が一応会議の委員には入ってはいるものの，力が弱く OMED 側の意向が会議の運営に十分反映していない．カナダの学会議では内視鏡関連のプログラムは Live demo だけといっても過言ではなかった．しかもこれとてカナダ単独ではなく，その一部を香港消化器内視鏡学会からの放映に頼らざるをえないという状態であった．この程度のことならあえて内視鏡の専門家がメンバーにいなくてもやっていけるという認識が OMGE 側にあったのだと思っている．とくにここ 2 回の世界学会議では学会議運営側に有力な内視鏡医が不在で，OMED 側の要望が OMGE 側の会長に届かなかったことが大きい要因だったと思っている．また資金の不足，世界学会議の剰余金が少ないことなども OMGE が単独に開催したい理由かと思っている．

このようなときにアメリカの Waye から OMGE が単独で学会議を実施するならば，内視鏡だけの世界学会を会議の名称を ICE（International Congress of Endoscopy）として 2011 年から 2 年ごとに開催したいという提案があって，2011 年の秋にロサンゼルスで実施することが決定している．しかし 2009 年のロンドンでの世界学会に際し，OMGE，OMED の合同役員会で急遽今までどおり両学会合同で，4 年ごとに世界学会を開くことが決定し，ICE の開催は 2011 年のロサンゼルスだけということになった．単独での世界学会開催では，資金の調達，出席者の利便などを考えると困難なことが多々あることが理解され，今までどおり両学会合同で世界学会議を開催することになったのだと思っている．

以上 OMED の創設時の状況とその後の発展，著者の任期中の活動を述べ，将来に向かっての OMED の方向性を紹介した．

著者としては，OMED はこれまで活発な活動を行ってきており，将来にわたっていっそう内視鏡学の発展，啓蒙，普及に活躍していただきたいと願っている．

文　献

1）Organisation Mondiale d'Endoscopie Digestive（OMED）First Bulletin, 1977
2）OMED Second Bulletin, 1981
3）OMED BulletinⅢ, 1986
4）OMED BulletinⅣ, 1990
5）OMED Fifth Bulletin, 1994
6）OMED Bulletin No. 6, 2002
7）The Asian-Pacific Society for Digestive Endoscopy First Bulletin, 1988
8）The Asian-Pacific Society for Digestive Endoscopy Second Bulletin, 1992
9）The Asian-Pacific Society for Digestive Endoscopy Third Bulletin, 1996
10）The Asian-Pacific Society for Digestive Endoscopy Fourth Bulletin, 2000
11）The Asian-Pacific Society for Digestive Endoscopy Fifth Bulletin, 2004

第42章 アジア太平洋消化器内視鏡学会（APSDE）の沿革と活動

Zone から Society まで

アジア太平洋消化器内視鏡学会（Asian-Pacific Society for Digestive Endoscopy；APSDE）は，国際内視鏡学会（International Society of Endoscopy；ISE）として設立され，その後世界消化器内視鏡学会（OMED）となった世界学会傘下の 3 地区の一つアジア地区（Zone）をその前身としている[1)～6)]．

アジア太平洋消化器内視鏡学会が独立した学会となったのは，京都で第 1 回アジア太平洋消化器内視鏡学会議が開催された昭和 48（1973）年と考えてよい．この学会議以後アジア太平洋消化器内視鏡学会議は定期的に開催されるようになったが，当初は世界学会のアジア Zone の名前のもとに開催されていた．しかし実質的には親学会から離れた独立した運営であった[7)]．

名称が Zone から Society へと正式に変更されたのは昭和 59（1984）年で，さらに昭和 63（1988）年に新定款が採択され，同年韓国での学会議以後にこの定款が発効している[7)～11)]．

一方親学会が設立された昭和 41（1966）年の地区（Zone）の発足時に，Society としてのアジア太平洋消化器内視鏡学会もできたとする意見もある．しかしその後の活動状況をみると，アジア太平洋消化器内視鏡学会の設立は，名称的には Zone という名称であったが，第 1 回アジア太平洋消化器内視鏡学会議の開催時の昭和 48（1973）年とするのがもっとも妥当である[8)]．

OMED の設立

今述べたごとくアジア太平洋消化器内視鏡学会（APSDE）は，その設立の経緯から OMED と密接な関連がある．世界学会の設立の経緯は前章で詳述したが，改めて簡略に記すと，国際内視鏡学会（International Society of Endoscopy；ISE）が昭和 41（1966）年に発足し，第 1 回国際学会議が同年東京において会長 田坂

のもとに開催された．このときに各国からの代表者による第 1 回役員会が開かれ，全加盟国をアジア，ヨーロッパ，アメリカの 3 地域（Zone）に分けることが決定した．このときアジア地区，ヨーロッパ地区，アメリカ地区から選出された実務委員会の代表者で構成した運営委員会が作られた．

アジア地区の地区役員には，President：田坂，Vice president：林田，Secretary general：吉利，その他の実務委員が選ばれた．

国際内視鏡学会のもっとも重要な行事の国際学会議は，4 年に一度の開催と決定し，第 2 回国際学会議が，昭和 45（1970 年）7 月にローマ並びにコペンハーゲンの 2 か所で開催された．

ISE の再編成

第 3 回国際学会議は昭和 49（1974）年 10 月に，メキシコで開催され，このときに改めてインターアメリカ地区が組織され，ここで初めてアジア，ヨーロッパ，アメリカの 3 地区を統合し田坂を President とする国際内視鏡学会（ISE）が再編成された．また学会議の中間時点で Vice presidents 会議を開催することが決定された．

ISE から OMED への名称変更

第 1 回 Vice presidents 会議は，昭和 50（1975）年，第 2 回は昭和 51（1976）年開催され，この会議で世界学会の名称を ISE から世界消化器内視鏡学会への改名が討議された．改名の理由はより包括的な名称のほうが相応しいという提案があったためで，この提案は修正のうえその後の President，役員会の承認を得て，学会名称は昭和 51（1976）年 7 月 3 日付けで，Organisation Mondiale d’Endoscopie Digestive（OMED）と改名された．ここに改めて三つの Zone を統一した OMED の再編が行われた．

第 1 回アジア太平洋消化器内視鏡学会議の開催

一方日本消化器内視鏡学会から，第 1 回アジア太平洋消化器内視鏡学会議を日本で開催したいという動議が昭和 46（1971）年 3 月 31 日付けで ISE のアジア地区の各役員に提出され，Corresponding meeting で地区役員の承認を得ていた．このときの ISE アジア地区の日本側の役員は，President：田坂，Vice president：林田，Secretary general：吉利であった．

次いで昭和 47（1972）年 2 月の ISE アジア地区 Councillor 会議で，吉利から

この件が再度説明され，京都で第 1 回アジア太平洋消化器内視鏡学会議を昭和 48（1973）年 4 月 2〜4 日に開催することが承認された．このとき世界学会の名称は OMED ではなくまだ ISE で，アジア太平洋消化器内視鏡学会自体もまだ独立した組織ではなくて，あくまでも ISE のアジア Zone としての立場であった．

この結果，第 1 回アジア太平洋消化器内視鏡学会議が昭和 48（1973）年 4 月 2〜4 日京都で President：田坂，Secretary general：増田のもとに日本消化器内視鏡学会総会と合同で開催されたが，国際学会と国内学会議のプログラムは別であった．

その後のアジア太平洋消化器内視鏡学会議

第 2 回 APSDE 学会議は 3 年後の 1976（昭和 51）年 5 月 27〜29 日シンガポール，以後の学会議は 4 年に一度の開催で第 3 回は 1980（昭和 55）年 9 月 25〜27 日台北，第 4 回は 1984（昭和 59）年 9 月 2〜6 日インドネシアのジャカルタで開催された．

OMED の地区（Zone）から Society への改名

1984（昭和 59）年のジャカルタでの Councillor meeting で，学会組織の名称が変更され，The Asian Pacific Zone of OMED は，The Asian-Pacific Society for Digestive Endoscopy と，Zone から Society へと正式に名称が変更された．議事録をみると Society の新設ではなく，あくまでも名称変更とされ，名称以外に変更はなかった．これについては 1988（昭和 63）年発行の First Bulletin にも明確に記載されている[7]．したがって先にも述べた APSDE の設立年月は，Society という名称が正式決定した時点ではなく，1973（昭和 48）年京都での第 1 回 APSDE 学会議のときとするのがもっとも妥当である．

さらに第 5 回 APSDE 学会議は昭和 63（1988）年 10 月 9〜13 日 Seoul（ソウル），第 6 回は 1992（平成 4）年 11 月 29〜12 月 2 日バンコック，第 7 回は横浜で 1996（平成 8）年 9 月 19〜23 日に開催され，第 8 回は香港で 2000（平成 12）年 3 月 10〜14 日の開催であった．この間の学会議の開催年，会議出席者の人数を**表 42-1** に示した．

当時の APSDE の加盟国と各国の会員数

APSDE の会員は，独立した内視鏡学会があるか，あるいは消化器病学会内に独立した内視鏡のグループがある国である．加盟各国の 1987（昭和 62）年 10 月

表 42-1　アジア太平洋消化器内視鏡学会の学会議

	Year	Country	No. of Attendants
Ⅰ Congress	1973	Japan	700
Ⅱ Congress	1976	Singapore	800
Ⅲ Congress	1980	Republic of China	?
Ⅳ Congress	1984	Indonesia	912
Ⅴ Congress	1988	Korea	1,431
Ⅵ Congress	1992	Thailand	1,553
Ⅶ Congress	1996	Japan	8,712
Ⅷ Congress	2000	Hong Kong	?

時点での会員数は日本は 14,770 名，韓国が 250 名，インドが 223 名，インドネシアが 100 名，パキスタン，フィリピン，香港は 2 桁台の少数であった．

表 42-2 は，これより 10 数年後の 2000（平成 12）年の各加盟国の会員の状況で，日本は 26,333 名，韓国 1,096 名，台湾 1,024 名，インド 400 名，他の国は 100 名から多くても 200 名ばかりである．しかしどの国でもこの 10 数年間に，急速に会員数が増加している．

アジア太平洋 DDW，APDW の開始

香港での第 8 回 APSDE 学会議での Councillor meeting で，次回以後の APSDE 学議会は，単独での 4 年に一度の開催でなく，多くの消化器系諸学会が一堂に参加する DDW 方式で毎年開催することが決定され，この結果第 1 回 APDW（Asian-Pacific Digestive Week）がシドニーで（2001 年），以後シンガポール，北京，ソウル，フィリピンのセブ，日本の神戸，インドのデリー，台湾と毎年開催国を変えて行われてきた．**表 42-3** には，デリーまでの学会のそれぞれの APDW での出席者数，さらに内数として開催国の出席者数，海外からの出席者数とそれぞれの比率を示してある．国内と海外の比率はどの学会議でも大体半数ずつで，全出席者数は 1,200～2,400 名の間で大体 1,000 名台の中間であった．

日本での APDW-2007 の詳細

日本で行われた APDW-2007（会長：丹羽寛文，藤原研司）では，参加総人数は 1,554 名，海外参加者は約 1,000 名，出席者の多い国は中国 274 名，タイ 157 名，台湾 116 名などであった．演題は口頭，ポスター合わせて 572 題，シンポジウム，ワークショップには，多数のトピックスが選ばれていた．

図 42-1 は学会議開催時の会場の看板である．

表 42-2　2000（平成 12）年 1 月時点での各加盟国の会員状況

● Member Societies of ENDOSCOPY				As of Jan., 2000
	Year of APSDE Congress	Year of Establishment	No. of Fellows of APSDE	No. of Members of each Society
Hong Kong	Ⅷ：2000	1984	3	182
India		1976	6	400
Indonesia	Ⅳ：1984	1975	3	100
Japan	Ⅰ：1973, Ⅶ：1996	1955	17	26,333
Korea	Ⅴ：1988	1976	5	1,096
Pakistan		1984	2	225
Philippines		1976	11	150
Republic of China	Ⅲ：1980	1992	5	1,024
● Member Society of Gastroenterology & Digestive Endoscopy				
Sri Lanka		1972	3	74
● Member Societies of Gastroenterology				
Australia		1959	7	850
Malaysia		1994	1	150
New Zealand		1965	5	123
Singapore	Ⅱ：1976	1967	1	60
Thailand	Ⅵ：1992	1961	3	75
Vietnam		1994	1	65

表 42-3　APDW 2001～2008 年までの各回出席者総数

City	Year	Total	Local	(%)	Overseas	(%)
Sydney	2001	1,700	1,000	59	700	41
Singapore	2003	1,200	100	8	1,100	92
Beijing	2004	2,014	1,200	60	814	40
Seoul	2005	2,400	1,272	53	1,128	47
Cebu	2006	1,211	445	37	766	63
Kobe	2007	1,554	575	37	979	63
Delhi	2008	1,871	1,183	63	688	37
Total		11,950	5,775	48	6,175	52

台湾での APDW-2009

2009 年 9 月に台湾の台北で APDW-2009 が開催された．2,700 名以上の事前登録があったが，これは過去最多数で，台湾以外からの出席者も 1,528 名で，とくに中国からの出席者が多かった．

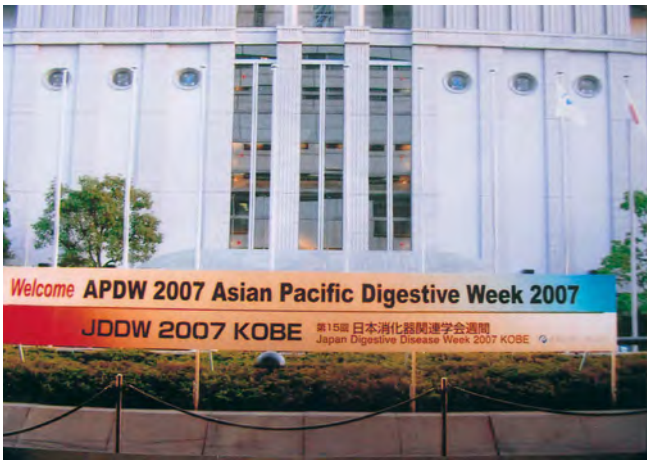

図 42-1　APDW-2007 Japan（神戸）時の会場の看板

APDW の今後開催予定国と現在の APSDE 加盟国一覧

APDW は 2010 年はマレーシアの Kuala Lumpur（クアラルンプール），2011 年はオーストラリアのブリスベーン，以下タイのバンコック，次いで中国の上海と予定されている．現在の APSDE の加盟国をみると，独立した内視鏡学会があるのは，日本，香港，韓国，台湾，中国，インド，タイ，フィリピン，パキスタン，ベトナムの 10 カ国，消化器病学会内に独立した内視鏡のグループがあって，消化器病学会が加盟しているのが，シンガポール，マレーシア，オーストラリア，ニュージーランド，スリランカ，インドネシア，アフガニスタンの 7 カ国の総計 17 カ国である．

APSDE のこれまでの役員

表 42-4 に，アジア太平洋消化器内視鏡学会の，2000 年までの President，Vice president，Secretary general を示した．これには ISE，OMED の Zone のときも含めてある．著者は Secretary general，Vice president を経て 1992 年から President を 2 期務めている．その後 President は香港の Chao，Vice president は藤田，Secretary general は Chung を経て，2010 年現在は President は Chao はそのまま，Vice president が北野，Secretary general は香港の Lau に代わっている．

また**表 42-5** は，1996～2000 年までの著者の 2 期目のタームの役員一覧である．このタームでの Vice president は Chao，Secretary general は藤田，日本からの Councillor は福富，中村，山川の諸氏であった．

表 42-4　APSDE のこれまでの役員一覧（2000 年まで）

Honorary Presidents
KIDOKORO, Tsutomu, Japan
TAKEMOTO, Tadayoshi, Japan

Past Presidents
1966-1976 TASAKA, Sadataka, Japan
1976-1982 MASUDA, Masasuke, Japan
1983-1984 YOSHITOSHI, Yawara, Japan
1984-1988 KIDOKORO, Tsutomu, Japan
1988-1992 TAKEMOTO, Tadayoshi, Japan
1992-1996 NIWA, Hirohumi, Japan
1996-2000 NIWA, Hirohumi, Japan

Past Vice-Presidents
1966-1984 HAYASHIDA, Takeo, Japan
1984-1988 NAGY, Gabriel S, Australia
1988-1992 NIWA, Hirohumi, Japan
1992-1996 ALVAREZ, Sol Z, Philippines
1996-2000 CHAO, William, S. C., Hong Kong

Past Secretaries General
1966-1983 YOSHITOSHI, Yawara, Japan
1983-1984 NIWA, Hirohumi, Japan
1984-1988 NIWA, Hirohumi, Japan
1988-1992 NIWA, Hirohumi, Japan
1992-1996 NAKAMURA, Takashi, Japan
1996-2000 FUJITA, Rikiya, Japan

表 42-5　著者のタームでの役員一覧

President：　NIWA, Hirohumi, Japan
Vice-president：　CHAO, William S. C., Hong Kong, China
Secretary General：FUJITA, Rikiya, Japan
Councillors：23 members
CHOI, Heung Jai, Korea
CHOI, Kyoo Wan, Korea
CHUNG, S. C. Sydney, Hong Kong, China
DALDIYONO, Indonesia
FERNANDO, Dayasiri P. A., Sri Lanka
FOCK, Kwon M., Singapore
FUKUTOMI, Hisayuki, Japan
GOH, Khean-Lee, Malaysia
HUYEN, Nguyen X., Vietnam
LANE, Mark R., New Zealand
LAURENCE, Bernard H., Australia
NAKAMURA, Takashi, Japan
PEREZ, Jesus Y. Jr., Philippines
PINEDA, Florencio, Philippines
QURAISHY, Mohammed S., Pakistan
RAU, B. Krishna, India
SHAH, Sharad C., India
THAHIR, A. Gani, Indonesia
VIRANUVATTI, Vikit, Thailand
WANG, Cheng-Yi, Republic of China
WANG, Teh-Hong, Republic of China
WILAIRATANA, Sommai, Thailand
YAMAKAWA, Tatsuo, Japan

なお APDW が開催されるようになってから，APDW の事業の運営，開催国の決定等は Steering committee が当たることとなったが，その委員としては APDW を構成する各学会から数名ずつが選ばれ，APSDE からは 3 名，Chao，丹羽，Lau が選出されている．

定款に記載された APSDE の目的

APSDE の目的として定款に以下のごとく記載されている[9),11)]．

1．消化管内視鏡に関連した情報，アイディアについて意見を交換し，その普及，浸透についていっそうの推進をはかる．

2．会員相互の親睦をはかり，この領域の研究をいっそう進める．

3．内視鏡検査法並びに内視鏡に関連した各種の用語について，国際的な基準で標準化をはかる．

4．アジア太平洋消化器内視鏡学会を定期的に開催する．

以上のごとく定款に記された APSDE の目的は，OMED のそれと若干表現が異なるものの，寄付の要請，受け入れの件を除けば大同小異である．

APSDE の事業

定款に記載された本学会の目的に沿った APSDE の事業として，まず APDW の開催国は，すでに述べたとおり，Steering committee で決定される．一応数年の間の開催国が決められているが，最近いくつかの国でテロ騒ぎがあって，安全面が考慮され，長期的な将来の予測はなお流動的である．

内視鏡トレーニング，シンポジウムについては，その開催を助成し，さらに加盟各国内の小規模の国際学会の開催，研究会の助成を行う．

香港では，APSDE の後援のもと香港中文大学主催で治療内視鏡ワークショップが毎年すでに 24 回以上行われ 2010 年 12 月には第 25 回が行われる予定である．このワークショップには毎回日本の若い内視鏡医も講演の講師あるいは Live demonstration の演者として呼ばれている．この会には東南アジア地区から毎回数百人規模の参加者があって，加盟国会員相互の教育，親睦にも重要な役目を果たしている．

また中国でも各種治療内視鏡のワークショップ，カンファレンスその他の会が Live demonstration を含めて各地で行われ，APSDE もこの会議には積極的に協力し共同企画に当たっている．また 2 年ごとに実施される日中内視鏡学術交流会の中国での開催時には，APSDE が積極的に後援している．

さらに加盟各国間での共同研究の開催，研究の促進，研究発表のいっそうの促進があり，一例としては中国での 2007 年消化器内視鏡技術標準化サミット会議があった．

機関誌としての日本の英文誌と Bulletin の発行

研究発表のいっそうの交流として日本の英文誌は，日本の機関誌であると同時に APSDE の機関誌ともされている．しかし従来インパクトファクターがついていなかったことが投稿の隘路になっていた．しかし 2007 年の学会誌掲載論文よりインパクトファクターがつくこととなって，いっそう投稿が増えることが期待されている．さらに APSDE の Bulletin は，1988 年の第 1 Bulletin[7)] から 2000 年発行の第 4 Bulletin[10)] までは著者の責任で発行したが[7)~10)]，第 5 Bulletin 以後は香港の Chao の手で発行され[11)]，それぞれ数千部規模で各国学会事務局に送付されている．Bulletin には APSDE としての学会議開催時の情報，役員会での討議事

項，書面による会議，加盟各国学会事務所の所在地，President その他それぞれの国の学会の記録などが詳しく記載されている．

APSDE としての教育，トレーニング

学会の大きい目的である教育，トレーニングについては，APSDE としてのトレーニングセンターの設置，運営のほかにも，これまでいくつかのシンポジウム，ワークショップ，講習会などを行ってきた．

バンコックのマヒドン大学シリラ病院並びに同国最大の国立病院の Rajavithi 病院では，これまで数回トレーニング・ワークショップを開催しており，シリラ病院での第 3 回の APSDE Train the trainers Hands-on course は 2004 年 3 月 8〜9 日に開催された．このコースの指導医は毎回変更され，このときは講演の演者あるいは Live demonstrarion の担当者として藤田，北野，工藤，藤田，五十嵐，斎藤，木田，その他の日本人スタッフ，香港中文大学の Ng 教授，Lau 教授らが当たり，他に local faculty も数名加わった．

マヒドン大学シリラ病院での第 3 回開催時に同病院にトレーニングセンターが開設され，同国王女のマハー・チャクリ・シリントン殿下が臨席されトレーニングセンター開所式が行われた．著者もこの式典に出席し式典の終了後殿下より声をかけていただき，同王女ご自身の内視鏡検査が話題となった．**図 42-2** は開所式後，内視鏡検査室，内視鏡トレーニングセンターを見学されたときで殿下が説明を受けておられる．白い制服の方々は，軍人ではなく，同病院の医師で白い詰め襟の服装は同国公務員の儀式時の礼服とのことである．

なおこの施設は APSDE のみならず世界消化器内視鏡学会（OMED），並びに世

図 42-2　開所式に臨席後説明を受けるマハー・チャクリ・シリントン殿下

界消化器病学会（OMGE，現在の WGO）からも公式トレーニングセンターとして公認され，その運営は APSDE が主体で実施することとなっている．今後の回の講師陣には，多数の若い日本の内視鏡医にお願い申し上げることと思っている．なお日本以外の講師陣は香港中文大学のスタッフが中心で Lau 教授，Ng 教授，Sung 教授らが参加の予定である．タイでは今後も何回かトレニーングコースが予定され，次回はチェンマイが予定されているが政情不安から開催が延期されている．これらの研修会に講師あるいは Live demonstration の演者として参加される外国人医師には，一時的に同国の医師免許が与えられ，講師陣は身分的に保証され，安全に指導が行える態勢になっている．このような配慮が，このようなトレーニングの開催にあたって，もっとも重要なことと考えている．

ベトナムでも，これまで 4 回にわたって ERCP Hands-on Training が実施され，第 1 回，第 2 回はハノイ，第 3 回，第 4 回（2010 年 8 月）はホーチミンで行われている．このトレーニングの内容は，内視鏡全般ではなく，ベトナム人医師にもっとも要望の多い治療的 ERCP に的を絞った Hands-on Training であった．治療的 ERCP が取り上げられたのは，同国では総胆管結石がきわめて多く，その治療が焦眉の急で，このテーマが同国内視鏡医からもっとも要望の多かったテーマのためである．著者としては消化器内視鏡の基礎の基礎すなわち胃から始めたほうが良いとは思っているが，胃の病気の診断は東南アジア地区ではあまり興味がないのか，あるいは実際に疾患頻度がきわめて少ないのか不明であるが，まず ERCP を安全確実に習得したいという願望が強く，それも結石の治療にもっとも関心があるように感じられた．

ベトナムでも，これらの講習会の演者あるいは Live demonstation を務める外国人医師の資格は，やはり特定の施設内で通用する一時的な正規の医師免許が与えられ，指導者は安心して指導に当たることができ，この点に関しては不安はない．

APSDE のトレーニングセンター

APSDE では各所にトレーニングセンターを設ける予定で，すでに設置されたトレーニングセンターは中国に 2 カ所，すなわち北京の中国開放軍総医院 301 病院 Postgraduate Medical School 内視鏡培訓センター，並びに上海第 2 軍医大学長海医院内に設置されている．どちらの大学でも Prof. Chao と著者は名誉教授あるいは客員教授に任ぜられている．中国以外にはオーストラリアのパースに 1 施設，香港に 1 施設，インドに 1 施設が予定されている．これらのトレーニングセンターでの内視鏡の実際の指導は主として香港の中文大学のスタッフ並びに現地の熟練した内視鏡医が担当することになっている．これらのトレーニングセンターの設置，運営を目的として基金財団が設けられ，1 コース 5 名以内，毎回数カ月

間の講習を予定している．まず希望者を募り，希望者からの習練生の選考は北野，Chao，Lau，foundation の協力企業から 1 名の計 4 名が当たることになっている予定である．香港のトレーニングセンターは香港中文大学内に香港競馬クラブからの寄付で作られ，その入り口に Jockey Club Minimal Invasive Surgical Skills Centre の看板がみられる．中国語では微創医療技術培訓中心である．まだ正式の活動はないが，非公式に技師の指導がすでに行われている．

APSDE 傘下の各種委員会

その他の APSDE の事業には，傘下に各種委員会が設けられている．

① Education committee は委員長が北野で，foundation の確立，トレーニングコースの開催，実習生の書類選考，講師の選択等々，実習に関する実務を扱う．

② Colorectal Cancer sub-committee の委員長は，香港中文大学の Sung 教授で，OMED 内の同名の委員会と協力してアジア地区での大腸腫瘍のスクリーニングの実態の調査，香港地区の実際の検査，これらの実施の企画，運営に当たる．

③ Upper GI Cancer sub-committee の委員長は，香港中文大学外科の Ng 教授で，2008 年に設置されたが，まだ委員を決めている段階で実際の活動は行われていない．

④ Terminology committee は，日本からも委員が選ばれているが，現在活動はない．OMED の同名委員会の結論を待って，行動を始める予定である．

おわりに

以上 APSDE の設立の経緯から，これまでの学会活動，今後予定されている APSDE の事業・活動の予定を述べてみた．これらの遂行には多額の費用がかかるが，今後の活動は主として企業からの寄付で賄う予定で，すでにその一部は負担していただいている．企業からの寄付以外には，毎回の APDW の剰余金の一部を当てて将来の活動に備え基金を積み立てている．そのために組織自体を法的に確固とした組織にすることが重要で，運営をより明朗なものにするため，弁護士に依頼し書類を作成し，すでに香港の役所に法人として登録していて，監査を受け収支，運営を明確にしている．

以上のごとく APSDE は法的にも明確に整備され，活発な活動を行ってきているが，今後なおいっそうの活動のため皆様のいっそうのご協力をいただき，さらに将来にわたって，内視鏡学の発展，教育，啓蒙，その普及にさらなる活躍があることを願っている．

文　献

1）Organisation Mondiale d'Endoscopie Digestive（OMED）First Bulletin, 1977
2）OMED Second Bulletin, 1981
3）OMED Bulletin Ⅲ, 1986
4）OMED Bulletin Ⅳ, 1990
5）OMED Fifth Bulletin, 1994
6）OMED Bulletin No. 6, 2002
7）The Asian-Pacific Society for Digestive Endoscopy First Bulletin, 1988
8）The Asian-Pacific Society for Digestive Endoscopy Second Bulletin, 1992
9）The Asian-Pacific Society for Digestive Endoscopy Third Bulletin, 1996
10）The Asian-Pacific Society for Digestive Endoscopy Fourth Bulletin, 2000
11）The Acian-Pacific Society for Digestive Endoscopy Fifth Bulletin, 2004

今後の展望と内視鏡医の心構え

第43章 今後の展望と内視鏡医の心構え

歴史の概要

本書では内視鏡機器の発展の歴史について詳しく述べてきた．歴史を振り返ってみると，より観察しやすくかつ特殊な診断機能をもつ機器が次々と登場し，内視鏡観察はいっそう精密でかつより容易に実施できるようになってきた．

これまでの内視鏡の発展の概略を**図 43-1** にまとめてみた．この図では胃の内視鏡について硬性胃鏡，軟性胃鏡，胃カメラ，ファイバースコープ，電子スコープ，カプセル内視鏡と年代順に機器の発展を概略的に示してみた．もちろん胃以外の臓器の内視鏡も当然これらに関連して登場したが，この図では胃のみについて記してみた．

図中点線で示したものは一応試みられたものの実用には程遠かったもの，あるいは特殊な機器で開発者を含めごく一部で使われたものを示した．実線で示したものは，一応実用となって，ある程度の普及をみたものとした．それぞれの実線の幅はごく概念的にその普及の度合いを示し，その幅が広いほどより広く普及したことを示している．もちろん初期の硬性胃鏡，軟性胃鏡と胃カメラ，ファイバースコープ，電子スコープとでは実際に使われた絶対数は大きく異なり，硬性胃鏡，軟性胃鏡に比べると，その後の内視鏡の普及は圧倒的に著明である．したがってこの図での実線の幅は，それぞれの機種のなかでの時間的な普及の推移をごく概略的に示したにすぎず，機器相互の実数の実体を示したものではない．なお図中胃カメラの後期，さらにファイバースコープの初期の発展段階では，胃カメラにファイバースコープを組み込んだファイバースコープ付き胃カメラが広範囲に使われたが，便宜上この機種は胃カメラ，ファイバースコープの範疇にそれぞれ含めて表示した．したがって胃カメラを示す実線の幅にはファイバースコープ付き胃カメラも含まれ，同様にファイバースコープではファイバースコープ付き胃カメラ，側視式胃ファイバースコープなどファイバースコープ単独の機種，さらにパンエンドスコープを含めた機器の普及などの状況をごく概念的に示したと理解

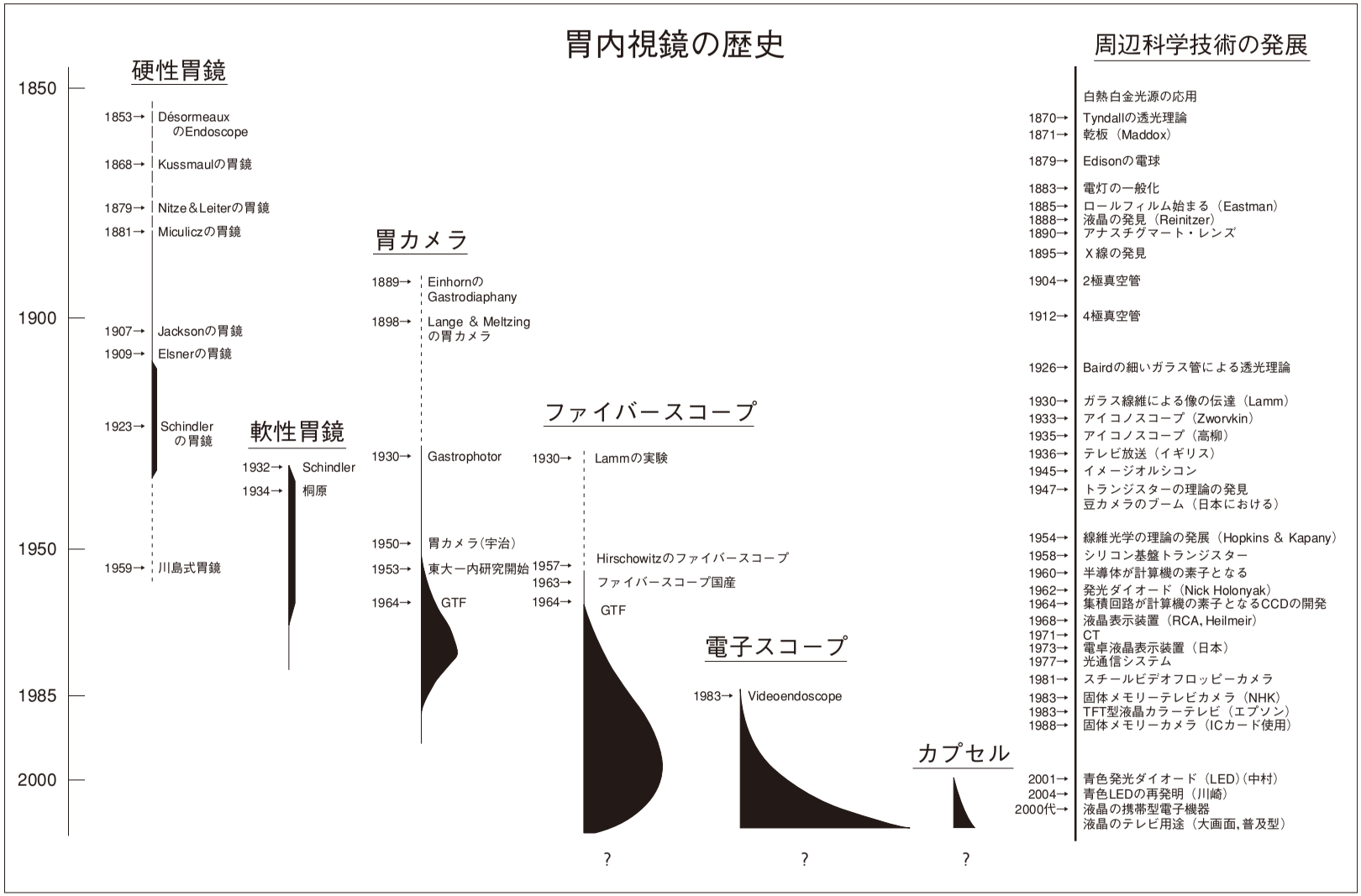

図 43-1　胃内視鏡の歴史

------は試作検討段階にとどまったもの．　――は実用価値のあったもの．
その幅は，それぞれの機器のなかでのその普及の状況を概略的に示した．

していただきたい．とくにファイバースコープの初期には，その大部分はファイバースコープ付き胃カメラであった．また右端には内視鏡に関連のある主要な周辺科学技術の発展の状況を示してみた．このように並べてみると，内視鏡は周辺科学の発展を早速貪欲に取り入れ，次々と新しい機器へと発展してきたことがよくわかる．しかも一世を風靡し，その時点では一応完成したと思われた機器でもせいぜい数十年単位で次の世代のものに代わっている．胃カメラ，ファイバースコープがそのよい例である．なお新しい世代の機器の出現初期の段階では前の世代の機器と新しい世代の機器が 10 年前後共存し，ともに使われてはいるが，急速に次の世代の機器に全面的に代わったこともよくわかる．このようにその流れをみると，たとえば第 14 章で述べた Gastrophotor に執着し続けた Weiss らの失敗もよく理解できるし，今後も新しいものの導入に絶えず積極的に取り組まないと，結局は時代遅れになって取り残されることもよく理解できよう．

繰り返し述べたが，日本の内視鏡は欧米とはいささか事情を異にし，胃カメラの導入をもって始まったといっても過言でない．胃カメラ出現以後の内視鏡をみると，昭和 40 年代はファイバースコープ付き胃カメラを含めた側視式ファイバースコープが主体で，さらに若干遅れて食道，大腸ファイバースコープが始まっている．昭和 50 年代半ばになるとファイバースコープ接眼部に取り付けた専用カメラにより良好な写真が撮影できるようになって胃カメラ方式は急速に廃れ，代わって直視式ファイバースコープの時代となった．この機種のアングル作動角度はその後いっそう大きくなって，視野角はますます広く，内視鏡本体の径も急速に細くなった．直視式光学系の導入当初はアングル作動角は狭く，その実用価値が問題にされたが，作動角が大きくなるとともに，アングルを強くかければ直視式でも側視式と同じことになって，開発当初問題にされた直視式が良いか，側視式でなければ診断は無理であるとかいう議論に終始符が打たれた．さらに内視鏡検査の対象は胃を中心としたものから食道，十二指腸，大腸を含めた全上部消化管に広がり，光学系も前方直視式が主体となって，側視式は一部特殊な目的のみに使われることになった．ただし十二指腸ファイバースコープでは乳頭部へのカニューレ挿入の便宜上現在でも軽度の斜視が取り入れられている．昭和 60 年代に入るとファイバスコープに加えてさらに電子スコープが登場してきた．すぐに電子スコープはファイバースコープの機能を上回り，ファイバースコープにはない特殊な機能もあって現在は完全に取って代わった状況に至っている．

さらに上部消化管のみならず，ファイバースコープ，電子スコープの発展は下部消化管の内視鏡検査をより容易かつ確実なものにした．この間の疾病構造の変化もあって，最近では下部消化管の検査数の飛躍的な増加があって内視鏡検査の状況もかなり様変わりした．

機器の面からみると，現在は上部消化管，下部消化管とも電子スコープが優位

であるが，新しい内視鏡としてカプセル内視鏡が登場してきた．未だ種々の理由で電子スコープに代わるまでには至っていないが，将来はどうなるであろうか？後ほど論じてみたい．

電子スコープの発展の可能性の一つに画像処理，画像解析がある．画像処理，画像解析が内視鏡に導入された当初は大きい期待が寄せられた．もちろん今後もこの分野の発展の可能性は大きいものの，現状では光源を狭帯域化して通常スペクトルの波長域の青，緑帯域を使う NBI あるいは AFI を除いては，若干足踏み状態にある．しかし医学以外の領域ではこの面の進歩は著しく，今後も視点を変えていっそうの発展が期待される．さらに非可視光情報を可視化する赤外線内視鏡も，赤外線の組織透過性を利用し，胃潰瘍の治療判定，早期胃癌，血管性病変などの診断に新しい分野を開拓してきた．

計測，立体視については，すでに時系列の異なる連続画像から相対的立体形状の把握を行う方法，光切断法の原理で立体計測を行う方法の内視鏡への応用が検討されているが，将来はより正確かつ数値化した情報としての立体視の確立も望まれよう．

そのほか画像記録としては写真に代わって磁気的なものが主体となって，急速にデジタル化してきている．WAN，LAN などとの接続等を考えると，ファイリングにアナログ方式は廃れ，デジタル方式が主流になりつつある．

厚生労働省による医用画像情報の電子保存に関する共通規格では，安全性，再現性，共通利用性の 3 項目が挙げられ，内視鏡画像の特殊性を考えるとファイル情報の改竄防止に対する配慮が今後ますます重要になってこよう．

現在のカプセル内視鏡は小腸の検査が主体で，他の臓器への応用は足踏み状態である．しかし将来は電子スコープに代わってまったく新しい観点からカプセルを含め新しい内視鏡が出現する可能性もあることは歴史の教えるところである．

将来の内視鏡としてどういうものが登場してくるのか？　AIDS などの問題も考えると使い捨て形式の内視鏡になることは間違いない．これまで内視鏡が周辺科学の発展を早速取り入れ発展してきたことも考慮すれば当然マイクロマシンが登場してくるであろう．マイクロマシンとは必ずしも定義が明確でないが，指先にのる大きさの機械を目指したといってよい．内視鏡としてのマイクロマシンとしては比較的大きいものはカプセル内視鏡，より小さいものは膵管内視鏡などが考えられる．マイクロマシンはすでに通産省（現 経済産業省）指導のもとに国家的プロジェクトとして発足しており，カプセル内視鏡は次世代の消化管内視鏡として当然期待されよう．これについては後ほど論じてみたい．

What is past is prologue

アメリカ，ワシントン市で開催されたアメリカ DDW に際し，ワシントン市の Constitutional Ave. を散歩がてら議事堂に向かって歩いていたときに，偶然国立公文書館 National Archives の入り口に見かけた像が**図 43-2** である．

台座には“What is past is prologue”と書かれている．

「過去にあったことは，その後に起きることの序幕，幕開けである」とでも訳せばよいと思うが，prologue とは演劇でいう序幕ないしは前口上で，この文言は過去の歴史のうえに未来が築かれるというほどの意味を表したものと解釈されよう．

この場所が国立公文書館であって，多くの重要な書類たとえばアメリカの独立宣言書，日本に対する宣戦布告文，そのほかの国際的な協定，たとえば日本の分割統治計画，極東軍事裁判の記録などを含む重要な文書を蔵していることもあって，同館に収蔵されている文書がその後のアメリカの歴史のうえで果たした役割を強調するために刻まれた文言と思うが，ここでは字義どおり解釈して，「かつて起こったことはその後の発展の基礎になっている」，すなわち温故知新的な意味合いをもった文言と理解しておきたい．

このように考えれば，本書で著者が述べてきた内視鏡の歴史のうえで過去の業

図 43-2　アメリカ国立公文書館前の像
台座に“What is past is prologue”と書かれている．

績がその後どのように発展していったか，さらに今日の内視鏡がその土台として抱えている過去の研究の意味合いもいっそう明らかになるものと考えている．

もっともこの文言の出典は Shakespeare（シェークスピア）の戯曲「あらし（The Tempest）」に出てくるもので，この戯曲のなかで使われている意味合いは，いささか違ってはいる(注)．しかしこれは本邦でも今では知識人の間で常識になっている枕草紙，徒然草あるいは論語などの有名な文言が，しばしば元の意味を離れて解釈され，そのうえで今でも広く引用されているように，これらの引用がしばしば元の意味から離れて使われるのと同じことであろう．

内視鏡観察の難しさ

たしかに現在の内視鏡はきわめてよく見えるようになったし，種々の機能が付加されて診断はきわめて容易になったのは事実である．しかし機器がどれほど進化しても現状では機器が自動的に診断してくれるわけではない．診断はこれらの画像情報を基に観察対象の形，色を拠り所にヒトの目で行わなくてはならない．

生検あるいは電子スコープによる画像処理にしても，まずヒトの目で異常を認識し，そのうえで精密検査を行うことになる．現在の内視鏡はきわめてよく見えるようになったが，これと診断とは別問題である．診断に当たっては，まず見た所見を基に考察する，すなわち視ることが必要で，さらに詳細に対象を分析し総合的に考える，すなわち観ることが重要である．さらに過去の経験例を参考に総合的に所見を考え，疾患を診断していく，すなわち診ていくことになる．そのうえでその患者にどのように対処すべきか総合的に考えなくてはならない．すなわち看るである．ただし看るという文字は，本来詳細に観察するという意味で，看護の意味はないが，ここでは患者の状況を総合的に判断するという意味に理解し

（注）

この言葉は「あらし，嵐（The Tempest）」第 2 幕第 1 場でのアントーニオが述べる台詞の一部である．アントーニオは前ミラノ公の弟で，兄から王位を簒奪し，その後ミラノはナポリの属国になった．遠い海外で行われたナポリの王女の結婚式に出席したナポリ王，王子のファーデナンド，王弟セバスティアン，ミラノのアントーニオらは異国からの帰国の航海の途中で，前ミラノ公の仙術によって海上で大嵐に襲われ，遭難しともに孤島に漂着する．この島で漂着したナポリ王アロンゾーは横になって眠りこけている．それを見たアントーニオが王弟セバスティアンを唆し，ナポリ王はセバスティアンの出世のために眠っているようなものだ．眠りこけている間に君の持っている短剣で王を刺し殺せ，そうすればナポリは君のものだと唆かす．そのときに言う台詞で，「我々は遭難して海に呑まれた，どの道厄は免れない．芝居はもう始まったのだ．これまでは序の口，これから芝居が始まるのだ（福田訳）」[1] と述べる部分である．

したがって国立公文書館の前の像で書かれている文言とはかなりニュアンスの違った使われ方である．

ておきたい．すなわち内視鏡診断に当たっては常に所見について見る，視る，観る，診る，看ることが必要なのである．

内視鏡観察を困難にする要因

ここでは内視鏡観察において，ヒトの目での判断を難しくしている要因のいくつかを述べてみたい．

1．対象とレンズとの距離（超広角レンズの特徴）

内視鏡観察に当たっては，常に内視鏡光学系の特殊性を考慮しなければならない．内視鏡のレンズは，焦点距離のきわめて短い超広角レンズである．超広角レンズでは，近くのものは極端に大きく，遠いものは非常に小さく見え，像の歪みも大きい．内視鏡診断においては，このような変化の加わった像を見て実際の形，大きさを判断するが，このことは簡単そうで実はきわめて難しい．

2．送入空気量と病変の所見

浅い陥凹で色調変化の乏しい早期胃癌などは，大量送気を行うと伸展されて認められず，少量の送気でないと病変を認識できない．逆に幽門輪直下の十二指腸潰瘍瘢痕などは十分送気しこの部を伸展しないと認められない．このように送入空気量の違いで所見に変化が表れる．個々の症例に応じて適宜空気量を変化させる必要がある．

3．視方向，明暗の違いと所見の表れ

臓器の立体的な構造を反映して正面視と接線方向からの観察では所見の表れに違いがある．病変を正確に把握するには観察に際し視方向を適宜変えて見ることが必要である．たとえば萎縮性胃炎での過形成に基づく顆粒状の変化などは正面視では捉えられず平坦に見える．過形成を捉えるには接線方向からの観察でないと細かい凹凸は診断できない．さらに対象との距離によって明るさにも変化が生じ，所見に違いが表れる．本来対象の明るさは光源との距離の二乗に反比例して減弱するが，閉ざされた空間である胃内では，内面での反射があって明るさは距離に反比例せず，光源が動いても明るさに大きい変動はない（積分球の理論）．

4．光源の色温度

さらに内視鏡の種類によって光源の色温度に大きい違いがある．色温度に違いがあると照明された対象の色調は異なって表れる．すなわち胃カメラ，ファイバースコープでは色温度の低い赤味がかった照明，電子スコープでは色温度の高い白

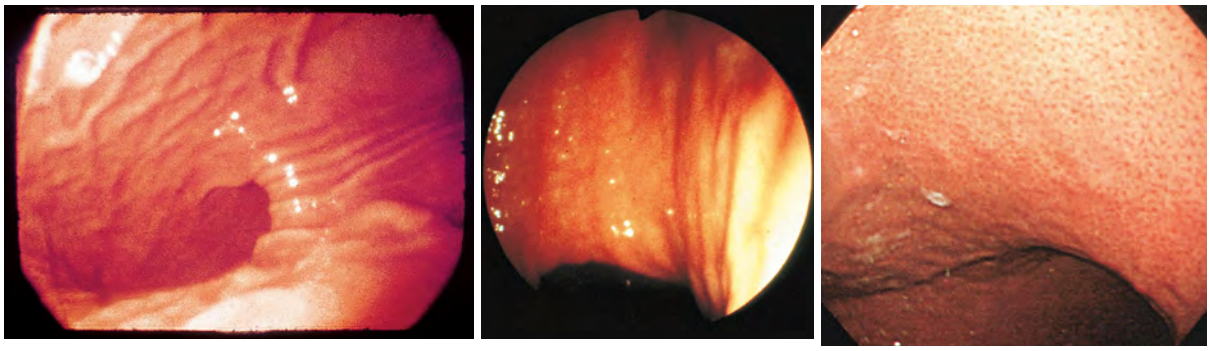

a|b|c

図 43-3　光源による正常胃の所見の変化

a：胃カメラによる正常胃の像（タングステン電球）．粘膜面は赤味が強い．色調の赤味に隠れ粘膜面の細かい性状はわからない．当時の胃カメラでは画像の向きは左方が前庭部，右方が体部となって，上が前壁，下方が後壁となる．
b：ファイバースコープによる正常胃の像（ハロゲンランプ）．粘膜面はやはり赤味が強い．
c：電子スコープによる正常胃の像（キセノンランプ）．粘膜面は白色調が強い．集合細静脈が赤い点状に見られる．

色に近い光源で観察している．**図 43-3a** はタングステン電球での照明による正常胃カメラ像，**図 43-3b** はハロゲンランプによる正常胃のファイバースコープによる像，**図 43-3c** はキセノン光源での電子スコープでの所見である．同じく正常胃でありながら粘膜の色調は色温度の低いタングステン照明，ハロゲンランプ光源では赤味が強く，電子スコープでは白っぽい．したがって電子スコープでは白色に近い色調相互の弁別が難しく，たとえば潰瘍を例にとると治癒に近い潰瘍か完全に治癒した瘢痕であるのか，実際の例では意外に判定が難しい．これに反し胃カメラ，ファイバースコープでは治癒に近い潰瘍かあるいは瘢痕であるかの鑑別は背景が赤味が強いため容易である．しかも色温度の高い電子スコープでは粘膜表層の集合細静脈の所見が明らかに認められるが，この所見は胃カメラ，ファイバースコープでは認められない．

5．盲点の存在

さらに内視鏡観察での大きい問題は観察盲点の存在である．現在の内視鏡は広角でアングル作動角も大きく，意外に認識されていないが，それでも観察盲点は存在する．有名な内視鏡医であった Palmer は内視鏡医のもっとも陥りやすい誤りは，見ていない部位すなわち盲点があることの理解が不十分なことだと警告している．側視式の機器と前方直視式の機器では盲点も当然異なる．

6．認知のプロセス

同じ画像でも受け取る人の文化的背景，心がまえでまったく違ったものが見え

てくる．疾患の診断にしても過去の経験例にかなり引きずられて判断される．人の認知のプロセスは，かなり主観的で一定の認知パターンをもっていて，それに沿ってかなり柔軟にものを捉えている．早期胃癌を知らない人が早期胃癌の所見を見ても早期胃癌の診断は決してできない．知らないものは見てもわからないのである．また見る視点が違えば，当然変わって認識され，斜めに見るか，横から見るかなどの条件でも変わってくる．早期胃癌の診断に際して，皺襞の痩せ，突然の中断などの所見が重要な診断的意味をもち，これを拠り所に診断を進めていくが，潰瘍瘢痕でもよく似た所見を示すことが多く，内視鏡医は微妙な違いを判断して診断している．しかし知らないもの，経験したことがないものは決して診断できない．早期胃癌，潰瘍瘢痕と診断できるのも，数多くの症例を経験しそれぞれの所見をよく認識しているからで，この意味で過去の経験例の集積が重要な意味をもっている．最近でこそ早期胃癌が海外でも知られるようになったが，かつては日本でいう早期胃癌は日本の風土病で欧米にはないといわれていた．欧米でなぜ早期胃癌が見つからなかったか，要は写真についての詳細な分析がなかったから，病変を正確に詳細に見た経験がない，このようなことで早期胃癌の症例の経験がなくわからなかっただけである．

またヒトの判断は思い込みにかなり影響される．われわれは，対象の各部をバラバラには意識せず，ある特有なまとまりをもつものとして知覚し，より簡潔で規則的な良い形態のものとして認識する傾向がある（Wertheimer の簡潔性の原理）[2]．視覚は対象をあるがままに客観的に見るのではなく，対象についてある点を省略し，ある点を補充して何かにまとめて見ている．内視鏡所見の認識も同じことである．

よく見るということは，対象を分析，あるいは組み合わせて推測することで，対象の刺激が明確であればよく見ればわかるが，曖昧な場合は解答がつけにくい．早期胃癌を疑って見ていくと，だんだんそれらしく見え，潰瘍瘢痕と思って見ていると，だんだんそれらしく見えるのは，まさにこれである．またいったんそう思って見ると，すなわち分化が成立すると，そのまとまりは非常に強固で，そのまとまりを崩して別なまとまりをその中に見ることはきわめて難しい[2)~8)]．われわれが内視鏡で判断するのは探し絵で絵を探すようなもので，内視鏡で所見を探すのもかなりこれに近い作業であって，整ったもののなかに病変があると見つけにくい．

また個々バラバラのものはまとまった画像としては見えにくいが，輪郭があるとまとまったものとして認識されやすい．われわれは，輪郭で物を判断することが多く，早期胃癌でも，主として陥凹性病変の輪郭に注意を払って診断しているのだと思う．また輪郭に非常にコントラストの強い部位があると，それに影響され，ありもしない輪郭に囲まれた所が見えてくる[2)~6)]．早期胃癌を診断するとき，

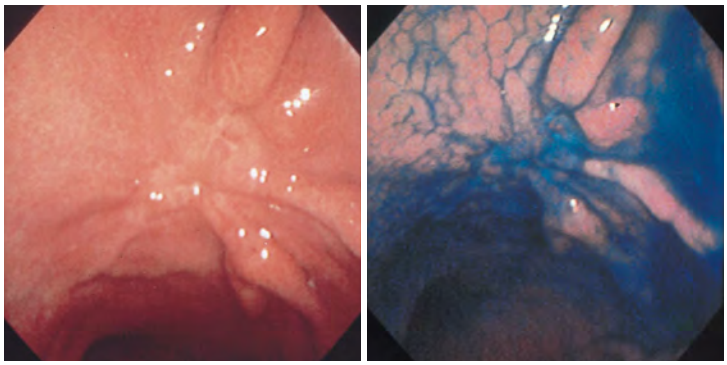

図 43-4　粘膜の色調による所見の変化
a：Ⅱc の通常内視鏡像．
b：同一例のⅡc 部の色素散布像．青い色素液を散布した像では，赤は前方に突出して見え，Ⅱc 周辺の皺襞は前進して見える．その一方，青い色調のⅡc の陥凹部は後退して見え，周辺よりより深く見える．

皺襞の中断部に注目していると，それにつれて浅い陥凹部が見えるてくるのも，実際には明らかでない早期胃癌の輪郭が一部のコントラストの強い部位に影響されて見えてくる要因も大きい．

また周囲と不連続な線から構成された病変の存在はすぐにわかるが，周辺と滑らかに連続している病変はわかりにくい[2),5),6)]．したがって大きい病変でありながら広い範囲に病変のあるスキルス胃癌では診断が難しく，小さくても周辺と急に所見が変わる病変では容易に見つけられる．

7．色調による所見の表れの違い

赤は前方に突出して見え，逆に青は後退して見える[6),7),9)]．**図 43-4a** は浅い陥凹を示す早期胃癌（Ⅱc）で，襞（ひだ）の変化に囲まれた陥凹部が早期胃癌である．凹凸，陥凹を明らかにするためにトルイジンブルーを散布すると（色素散布法）**図 43-4b** のように陥凹部はより深く見え，これに反し周辺の赤色部は前面に出っ張って見えてくる．すなわち陥凹部が誇張されて深く見えることとなって癌の深達度を誤りかねない．判断に当たって注意すべき点である．

8．凹凸の逆転

さらに凹凸がしばしば逆転して見える．われわれは通常太陽の光が上からきている状態で物を見ており，そのため影の出る方向は決まっていて，それを拠り所に立体形状を把握している．光の方向が逆になるとその判断ができないあるいは難しい．内視鏡での観察に際し，内視鏡の軸は自由に回転するため照明の方向が変わり，突出部と凹部を逆に判断する可能性もある．このため十二指腸のリンパ

濾胞など突出しているものを陥凹と誤る可能性がしばしばある．

9．錯　　覚

対象物の周辺の条件次第で錯覚のため，同じ長さのものが長く見えたり，逆に短く見えたりする[2)~8)]．錯覚に注意しないと形，大きさ，位置の判断を誤りかねない．

視覚の記憶

視覚の記憶は確かなものと思われているが，実はきわめて曖昧なものである．たとえば生検に際し 1 個ごとにきちんと記録を取って検査を進めないと正確なところはわからない．しばしば見聞することであるが，生検標本を数個採取して後からまとめて記憶で個々の所見を記載することなどは視覚の記憶の曖昧さを考えたらまったく無謀なことである．

またこれとは別なことであるが，実際にものを正しく観察し，その本質を，見極め理解していくのはきわめて難しい．

次に述べる文言はゲーテ全集の中の箴言編に出ている文言である．ただしこの文言はドイツ発行のドイツ語の全集には出ているが，日本版の日本語で書かれた全集では割愛され出ていない．この文言は“Was ist das Schwerste von allem? Was dir das Leichteste dunket；Mit den Augen zu sehn, was vor den Augen dir liegt.”というもので，訳すと，「あらゆるもののなかでもっとも難しいものは何であろうか？　それはもっとも易しいと考えられること，すなわち目の前にあるものを目で見ることがもっとも難しい」となる．たしかに目でものを見るだけであれば簡単なことである．しかしものを見て，その本質を知ることはきわめて難しい．これについては前項で述べたとおりである．

もともとは人生訓であろうが，すべて目で観察することに当てはまる文言で，内視鏡観察に際しても当然当てはまると考えたい．なお文中 sehen が sehn になっているのは，韻文では韻の関係からしばしば e が略されるためである．

この文言はかつてフランクフルト大学（正式名称は Johann Wolfgang Goethe-Universität Frankfult am Main）の皮膚科の講堂の壁に，皮膚科医のいましめとして書かれていたという．これは著者が学生のときに当時皮膚科の教授であった北村包彦先生に教えていただいた言葉で，同教授が同大学に留学当時目にしたものだという．著者はこの言葉を内視鏡医に対する教訓として受け止めている．実際にこの箴言が講堂の壁にどのように書かれていたのかフランクフルトに本社のある某製薬会社に調べてもらったことがあるが，その存在の有無さえわからなかった．たまたまコペンハーゲンでの学会に際し，飛行機の乗り換えを利用してフランク

図 43-5　フランクフルト大学外科講堂の入り口

フルトに数日滞在したことがあって，その間に同大学皮膚科の医局を訪ね居合わせた医局員に聞いてみたが，誰一人知っている人がおらずやはりわからなかった．しかし医局を辞し帰路についているとき若い医局員の一人が追いかけてきて，たまたま古い人が来ていたので聞いてみたら，確かに皮膚科の講堂の壁に書かれていたとのことでしたと教えてくれた．彼の言うところでは当時の皮膚科の建物は外来も病室も医局も含めてすべて壊され，今の医局は当時とは別の場所に新たに設けられたもので，もともと皮膚科のあった場所には今では関係のものは何も残っておらず，その場所は厨房やら病院のランドリーになってしまっているとのことであった．当時は臨床各科でそれぞれ講堂をもっていたようで，**図 43-5** は現在の皮膚科の隣に残っている外科の講堂で，入り口の上に Hörsaal der Chirurgischen Klinik（外科講堂）と書かれているが，入り口奥の建物本館も現在では講堂として使われてはおらず物置になっているようである．なお以前には各講座ごとに，このような講堂があったようで，この建物の隣にも他科の講堂の建物が残っている．

疲労による注意力，観察力の限界

さらに重要なことは人間の注意力，観察力には，疲労による限界があることで，このことをよく理解していないと判断を誤りかねない．

機器に関する今後の展望

今後消化器内視鏡の機器はどのようになっていくのであろうか？

ここ当分は電子スコープが中心になることは間違いない．しかしその内容は初期のものから今後は大きく変わっていくと思われる．かつての硬性胃鏡，軟性胃鏡，胃カメラ，ファイバースコープ等々はそれ自体若干の改良が加えられたとしても，いずれも基本的な構造は変わらず，根本的な変革はなくそれぞれの機器の範疇の中での一部の改良にとどまった．

しかし電子スコープは画像の伝達自体はテレビ方式で行われるものの，その内容は大きく変わっていくと思われ，これまでの各種の機器のように電子スコープとして一括できるものではない．すでに現在の電子スコープでも，画像を電気的に送ることには変わりはないが，これは過去の内視鏡の画像伝達が光学的なものであったというほどの意味合いしかない．当然同じ電気的な画像伝達であっても，その内容は大きく変わるはずで，すでにモニター自体も CRT から液晶モニターに変わっている．モニター面からみればこれは大きい開拓，改良である．テレビ方式にしても従来の NTSC 方式からハイビジョンに変わりつつある．ファイリング方式などを考えれば電子スコープのなかでの変革，進歩はかつての硬性胃鏡，軟性胃鏡，胃カメラ，ファイバースコープと変わった以上の変革であろう．したがって内視鏡の将来も画像を電気的に送るという意味では当然電子スコープの範疇内で進歩していくことは間違いない．この意味で将来の内視鏡も電子スコープの範疇で進歩していくことになろう．

電子スコープとしての発展

1．細 径 化

今以上に細径化が進むことは間違いない．すでに径 6 mm 台の経鼻内視鏡が作られているが，一般検査用にはまだあまり普及していない．著者自身はこの機器を経鼻内視鏡としてだけでなく，口から挿入して一般検査用にも使っている．その結果かつて言われたような性能上の問題はとくにないと感じている．オリンパス社の経鼻内視鏡では一般経口用のやや太い機器と同じ CCD が使われており，画像の優劣さについてはまったく問題はない．操作に当たって体上部後壁での困難さがしばしば指摘されているが，著者自身はとくに不便は感じていない．ただし処置用，ESD 用として使うにはまだ問題があるとは思ってはいるが一般検査用にはこれで十分と思っている．要は術者の慣れの問題である．かつて胃カメラの時代に太いⅣ型胃カメラから細いⅤ型に変わった頃，同じような批判があってⅤ型胃カメラは精密検査に使えないという意見がかなり強かった．しかし結局はⅤ型が標準型になり，誰もⅣ型を使わなくなって，このような批判は影を潜めた．経鼻内視鏡を経口内視鏡として使うのもまったく同じことだと思う．ただしマウスピースには改善の余地がある．現在の一般用マウスピースではスコープ軸の太

さに比べ内腔が大きく，マウスピース内で遊びがあって使いにくい．細径内視鏡に適合した太さで，舌根部を押さえうるようなマウスピースの開発が望まれる．

2．画像処理技術

現在電子スコープで実用になっている強調観察は極端なことを言えばNBI，AFIが主体で，さらにFICE，i-scanがあるだけである．これらとは違った別な狭帯域で他の画像処理法の検討で違った診断価値が開けるかもしれない．たとえば色相変換，再度変換，コントラスト変換にかつて改良が加えられ，IHb色相変換，適応型画像強調の時代を経て，現在ではi-scan等々が一応実用化された．この意味で画像処理技術のいっそうの検討が必要と思われる

3．赤外線の利用

非可視光情報を可視化する赤外線内視鏡も実用になった．しかし現在使われている赤外線は近赤外線に限られ，そのなかでも波長の違いによる赤外線の吸収，反射の違いが明らかにされ2波長域赤外線電子スコープが実用になったが，波長ごとの特性の違いなどさらに検討の余地があろう．またより長波長の赤外線を利用できれば変わった効果が得られる可能性もあろうが，この利用にはさらに長波長域赤外線感受性物質の開発・探求，組織内の乱反射の防止など検討すべき問題点が数多く残されている．さらに現在の赤外線電子スコープは赤外線の組織透過性，ICGでの吸収などを利用しているが，資源探査衛星に用いられているような赤外線反射の差を取り入れるなど透過性以外の性質を利用する方法の開発も将来の課題になると思われる．

4．機器の自動化

内視鏡検査のいっそうの普及化を受けて，大腸では欧米でもスクリーニングのために検査数の飛躍的な増加を見ている．イギリスでは内視鏡検査に特化したendoscopy nurseの制度も始まっている．検査数の増加の解決策の一つとして検査の自動化，自動挿入が可能な機器の開発があろう．数年前よりアメリカのDDWなどで自動挿入可能な機器の試み，発表があって，本書中にもその試みは述べたが，国内メーカーも検討しているようである．しかしその後発表を聞かない．難しい問題が多く，解決しなければならない問題点が多いのであろうが，引き続き検討して欲しいと願っている．

5．カプセル内視鏡の可能性

カプセル内視鏡も一種の電子スコープではあるが，カプセル内視鏡がまったく別の観点から新しい内視鏡として一般化する可能性もあると思われる．AIDSな

どを考えると将来は使い捨ての内視鏡の開発も当然行わなくてはならず，カプセル内視鏡は次世代の内視鏡として当然期待されよう．センサーとしての CCD あるいは CMOS はかなり小型化されたものの，他の構成要素をどうするか，動力としてのエネルギーの補給を，どのように解決するかなど大きい問題が未解決である．カプセル内視鏡は現状では小腸の検査に用いられているが，スクリーニング用にもっとも期待されるのは大腸に関してである．とくに欧米ではこの要望が大きく検討されてはいるものの，大腸内ではカプセルが一様に動かず急に動いたり，かなりの時間同一部位に停滞することなどが問題となっている．このため走行機能の附与などが当面の検討課題である．

これらが解決したとしても，従来の内視鏡が粘膜面を空気で伸展して診断するのに反し，カプセルでは空気による内腔の伸展は不可能で，このような条件下で軽度の凹凸，微小病変の把握ができるのかどうか，色調変化のある部分と正常部との対比が可能であるのか，診断学の根本に触れる問題が山積している．さらに海外ではともかく本邦では胃への応用の期待が大きい．広い胃内腔でのカプセルの移動，固定方法，方向性の確保などがまったく未解決である．詳細は不明であるがすでに海外で大腸検査用に自走式のカプセル内視鏡が試験段階に入ったとも聞いている．これが完成すれば胃への応用も期待されよう．技術の進歩は目覚ましく，かつて不可能と思われていたことが現在では解決したように，関連領域の進歩とともにこの領域にも急速な進展の可能性はあるものとは思っている．

誰でも考えることではあるが胃を水で満たして水中でコントロールすることもすでに 19 世紀の昔から胃カメラで検討されてはいるが，これまでの検討はすべて失敗している．胃内を水で満たすと嘔吐があってすべて吐き出してしまう，あるいは容易に十二指腸に流出してしまうことなどですべて失敗であった．さらにもっとも問題になったのが，胃液，粘液による胃内の濁りであった．強力な酸分泌抑制剤などの投与で，この問題は解決するかもしれないが，どちらにしても水で胃内を十分満たすことは不可能である．考えられることとしては，水の量を最低限にとどめ，カプセルが容易に粘膜面を滑り動く程度の滑剤的なものにして，カプセルの運動性，移動性，視方向の転換をはかることが可能となるかもしれない．この辺りは将来の検討に待ちたい．しかしカプセル内視鏡の研究は欧米が主体で，胃への応用が念頭にないことが隘路で，是非とも日本で完成して欲しいと願っている．

内視鏡治療の展望

新しい内視鏡治療はその有効性が長期にわたって証明されたうえで，安全性と経済性が認められてから次第に一般化されるもので，少ない侵襲で安全な方法で

あればその普及は当然であり，外科手術に代わって第一選択になったものもいくつかある．この傾向は将来ともいっそう強まり，内視鏡治療はますます重要性を増していくであろう[10),11)]．その良い例が ESD である．

かつて良性胃疾患について悪性化のおそれから胃切除術が積極的に行われた時代があった．その後胃潰瘍の癌化例はほとんどないことが明らかにされ，今日では良性疾患に対する胃切除術は重大は合併症がないかぎり行われることはまずなく，手術数は激減した．このことは将来の内視鏡治療を考えるうえでも銘記しなくてはならない．

今日原則が確立され，その実施について一応社会的合意が得られた内視鏡治療のあるものについても，同じような誤解と誤った確信が入る可能性は将来にわたってもありうる．内視鏡治療をいっそう合理的かつ確実なものにするには，新しい治療法の確立・導入，そのための機器の開発・改良のみでなく，すでに開発されたものに対しても，その合理性の証明を巡って，常に厳しい検討，反省が将来にわたって必要で，バイオエシックスの面からの考慮も必要なところである[10),11)]．今急速に普及しつつある ESD にしても高齢者に対し，どこまで必要であるのか検討の余地が十分あるものと思っている．

おわりに

歴史をみると内視鏡の発展には医師側，技術者側とも個人の努力，アイディア，能力，努力がきわめて大きかった．われわれが胃カメラ，ファイバースコープの改良・発展に取り組んでいた頃は個人のアイディアの発露が大きく，医師側は自身のアイディアを形にしてもらうことが主眼で，形にしてもらうことで満足し新しいことに関して特許を取得することなどはまったく考えてもいなかった．しかし今ではまったく事情が異なる．最近の若い方々の中には，新しい技術の開発に関して権利意識が強く，当然特許問題にも関心があって，当然のこととして特許権を主張するが，会社側にはまだその認識が不十分で，権利はすべて会社側に帰属しているようである．産・学協力をうたうなら，当然この件を解決し，医師側の権利を守ることを十分考えなくてはならない．しかしいずれにしてもこれからの内視鏡の進歩・発展は，もはや個人的な力だけではどうにもならない．このことはかつて独自の技術力をもち華々しく活躍してきた中小企業の内視鏡メーカーが，かつての名人芸的な要素が影を潜め市場から脱落していったことからも理解できる．電子スコープの時代になって，機器の開発も今後はグループとしての開発努力の重要性がますます増えるのは明らかで，それとともに医師側と技術者側とのより密接な意志の交流，協力関係がいっそう意味をもってくると思われる．その意味で諸賢の努力に期待したい．

さらに内視鏡を使っての消化器病学という観点からその将来を展望してみたい．内視鏡学は医学のなかでも内視鏡という機器を土台として成立する分野であって，当然機器の開発改良が大きい分野を占めている．しかしそれ以外にも内視鏡を使っての診断学，病態生理学，疾患の予後，相互の関連などの解明すなわち内視鏡的消化器病学ともいうべき幅広い研究対象を含んでいる．機器の改良がこれらの発展を促し，新しい知見をもたらしたのは明らかであるし，将来も同様であろう．

日本の内視鏡は事実上胃カメラの登場をもって始まったが，その間の発展をもう一度振り返ると，昭和 30 年代は内視鏡診断学の発展の時期で，幸か不幸かこの時期の内視鏡は胃カメラだけであった．胃カメラは肉眼での観察はできず，盲目的に胃内を撮影した写真について検討するもので，結果として内視鏡所見が客観的な資料として残された．もちろん所見の把握には必ず主観的な判断が加わってはいたものの，それはともかく客観的な資料が残されたことで時間の枠を越えての検討，さらにいえば新たな別な解釈が加わった段階で同一資料を改めて検討することが可能となった[10),11)]．したがってその資料を基に，さらに X 線フィルム，手術摘出標本を含めて十分な検討を繰り返し行うという日本独自の思考方法，検討方法が一般化していた[10),11)]．この研究態度は今後も続けて欲しいと願っている．

本書では細かい研究面には触れず，主として機器の面からの発展その歴史を論じたが，読者諸兄姉には過去の医師たちが，どのような苦労を重ねて今日の内視鏡を築きあげていったか，よく理解して欲しいと願っている．

いずれにしても内視鏡学の将来は，ある日突然にまったく新しいものが訪れるものではなく，過去の業績の積み重ねのうえに少しずつ改良，進歩が加わって築かれていくものだと考えている．したがって現在問題になっていることも，過去のあり様にも関係している．過去を詳細に振り返ることで，その将来像が浮かび上がってくるはずで，その意味で本書が役立てば幸いと思っている．

前にも述べたが本書では主として，機器の発展を主眼としたため，内視鏡を使っての研究的事項についてはあまり触れることができなかった．諸疾患における診断学の進展，疾患概念の変遷，さらには種々の機能的検査を使っての病態生理学的研究についてももっと詳しく調査したかったが，最近の研究は学会誌をはじめとして，種々の文献での検索も容易であり，詳細はそれらに譲りたい．

すでに述べたごとく昭和 30 年，40 年代は，研究成果を原著論文として発表する習慣がなく，画期的な研究であっても学会報告だけで埋もれてしまったものも数多く，発表者名すら今となってはわからないものもある．このような背景から本書ではこれまであまり文献として発表されていなかった業績も掘り起こし紹介してみたが，紙数の関係もあって，十分意を尽くせなかったことをお詫びしたい．

文　献

1）シェイクスピア（福田恒存 訳）：夏の夜の夢・あらし．新潮文庫，p.196-199，新潮社，東京，2009
2）石川英夫：心理学の探求．p.95，97-99，文化書房博文社，東京，1991
3）斎藤　勇：イラストレート心理学入門．p.9，14-16，18，95，誠信書房，東京，1996
4）浅野八郎：絵でわかる心理学．p.66，日本実業出版社，東京，1992
5）金沢俊之，岡村恒昭，小林能成，青木茂樹，高津　巌：改訂版 心理学への招待．学術図書出版，東京，1996
6）鹿取広人，杉本敏夫：心理学（第 2 版）．p.124-125，東京大学出版会，東京，2006
7）北尾倫彦，中島　実，井上　毅，石王敦子：グラフィック心理学．p.12-18，31，サイエンス社，東京，2005
8）氏原　寛，松島恭子，千原雅代：はじめての心理学．p.71-72，創元社，東京，2003
9）大山　正：色彩心理学入門．中央公論社，東京，1994
10）丹羽寛文：内視鏡学の近未来像．Gastroenterol Endosc　35：1779-1790，1993
11）丹羽寛文：内視鏡学の将来．臨牀消化器内科　11：1641-1649，1996

欧文索引

A

α ターン法　387
A モード（Amplitude mode）　532
　――信号処理　532
abrasive balloon　191
ACMI 社　284, 287, 311, 383
ACMI-LoPresti Esophago-Gastro-Duodenoscope　311
Aer-O-Scope　396
Asian-Pacific Digestive Week（APDW）　619
　――今後の開催予定国　621
　日本での――（2007）　619
Asian-Pacific Society for Digestive Endoscopy（APSDE）　595, 613, 616
　――加盟国　621
　――傘下の各種委員会　626
　――としての教育，トレーニング　624
　――の加盟国と各国の会員数　618
　――の事業　623
　――のトレーニングセンター　625
　――の目的　622
Auto-Fluorescense Imaging（AFI）　474, 477, 631
American Cystoscope Makers　284
American Gastroscopic Club　126
American Gastroscopic Society　127
American Society for Gastrointestinal Endoscopy（ASGE）　126, 127
APSDE→Asian-Pacific Society for Digestive Endoscopy を見よ
ASGE→American Society for Gastrointestinal Endoscopy を見よ
APWNOTES　572
Archive and History of Endoscopy Committee　606, 611
Argon レーザー　553

B

B モード（Brightness mode）画像　532
B 信号による画像　465
B，G，R ごとの所見の現れ　465
Barrett 食道の国際検討　595
Bausch & Lomb 社　281
Beaulieu カメラ　318
Bichat 病院　401, 402, 403
Big particle biopsy　555
Boston Scientific 社　513
Borrell の反射鏡　9
Brook General Hospital　406
Bulletin　623

C

camera obscula　7, 137
Cavocamera　150, 329, 330
　――の大腸への応用　371
CCD（charge coupled device）　419, 465, 519, 520, 523, 529
　――unit　424
　――の感光特性　450
　――のサイズ　529
　――の帯域別感光性能　451
　インターライン・トランスファー方式――　425
　フレーム・トランスファー方式――　425
　ライン・トランスファー方式――　425
CF-2TQ240Z　491
CF-2TQ240ZI　492
CF-200Z　384, 490
CF-30 M　383
CF-H260AL/I　386
CF-H260AZL　384
CF-H260DL/I　386
CF-HM　490
CF-LB　380, 384
CF-LB3W　380
CF-MB　381, 384
CF-MB-M　490
CF-Q240Z　491
CF-Q240ZI　384
CF-Q240ZL/I　492
CF-SB　380, 384, 400
CF-UHM　490
CF-V10Z　490
CF-V200HM　490
CHF-240　509
CHF-B　507
CHF-B2　508
CHF-B3　508
CHF-B20　509, 512
CHF-B260　510, 513
CHF-BD30　509
CHF-BP30　509, 512
CHF-BP260　513
CHF-P10　507
CHF-T20　508
cladding　273
Cleland の照明器具　10
CMOS　523, 529
coat　273
Colonosight　398
Colorectal Cancer Screening Committee　393, 394, 610
complementary metal oxide semiconductor（CMOS）　523, 529
contrast enhancement（CE）　474

D

DDW　581
Debray の生検用胃鏡　191
Désormeaux の内視鏡　48, 546
Désormeaux のランプ　73
diaphanoscopy　74
Diaphanoskop　76
Digestive Endoscopy（英文学会誌）　585
double balloon endoscopy（DBE）　348
Double T-bar suturing device　573
Dual ナイフ　560

E

Eagle-Claw　573
Eastman のロールフィルム　139
EC-410CM　490, 491, 492
EC-410CW　491, 492
EC-450ZH　492
EC-485ZW　492
Eder Instrument 社　385
Edison の白熱電球　80
EDTV　434
EE 機構　251, 298
　――の採用　250
EG-450WR5　423
EG-485ZH　492
EG-530N2　423
EG-590WR　423
EG-1580K　423
EG-2931　423
EG-2970K　423
Elsner の胃鏡　126
EMR　558
EN-450P5　355
Endocytoscopy　499
　正常食道の――像　501
　一体型 Integrated――　500
Endo-Ease Vista　397

Endomicroscopy　498
　正常食道の共焦点レーザー――像　499
EndoSAMURAI™　575
Endoscope　48
endoscopic double snare polypectomy　558
endoscopic optical coherence tomography（EOCT）　539, 540
　――画像　542
　――の構成　541
　――の構造　541
　――の特徴　541
　――プローブ　542
endoscopic retrograde cholangio-pancreatography（ERCP）　334, 336, 338, 566, 588
　ERCP Hands-on Training（ベトナム）　625
　――に関連して重要な事故　592
endoscopic submucosal dissection（ESD）　559, 643
　――時の穿孔　569
endoscopic ultrasonography（EUS）　531, 541
endoscopic ultrasound-guided fine-needle aspiration（EUS-FNA）　539
endoscopic variceal ligation（EVL）　565
endoscopic varicealography during injection sclerotherapy（EVIS）　565
Endoscopy Masters Forum　280
end to end 法　386, 388
EO　565
ERCP→endoscopic retrograde cholangio-pancreatography を見よ
ERHSE　556
　――の操作　557
ESD→endoscopic submucosal dissection を見よ
ethanolamine oleate　565
EU-M1　536
EURO NOTES　572
European Society of Gastrointestinal Endoscopy（ESGE）　608
EUS　531, 541
EUS-FNA　539
EVL　565

F

FCS-ML　490
FDS-Ⅳ　341
FGDS　302, 307
FGS-A　292, 293, 307
FGS-B　307
FGS-B1　297
FGS-B4　297
FGS-B6　297, 307
FGS-CL　302
FGS-K　298, 307
FGS-ML type 1　490
FGS-MLI　302
FGS-S　301
FGS-SL　301, 302, 307
fibercolonoscope　381
fiber intestine scope　341
fiberscope　278
FICE　472, 478
FIS　344
FIS-Ⅲb　345, 355
Fischer 法　145
Fisteloskop　185
Flex ナイフ　560
flexible choledochoscope　505
flexible sigmoidoscopy　394
Flexible spectral Imaging Color Enhancement（FICE）　472, 478
Foges の直腸鏡の教科書　1
Führungsgastroscop　114
Fujinon FG-D　303, 307
Fujinon FG-S　303
Full-thickness Plicator™　573

G

G 信号による画像　465
gastrocamera　168
Gastrodiaphane　141
gastrodiaphany　137, 140, 147
gastroduodenal fiberscope　284, 331
Gastroenterological Endoscopy（学会誌）　583
gastroenterologist　125
Gastrophotor　153, 164, 169, 183, 194, 228
　――撮影像　167, 168
　――と日本　170
　――によるカラー撮影　185
　――による大腸の検査　370
　――の構造　165
　改良後の――　168, 169
　その後の――　172
Gastrophotoscope　188
GF-20　303
GFB　297, 305
GF-B2　335
GFC　298, 306
GF-UE240P-AL5　537
GF-UE260-AL5　536
GERD の治療　573
GIF-1T30　316
GIF-2T　316
GIF-D　310
GIF-D2　311
GIF-D3　312
GIF-H260　423
GIF-H260Z　423
GIF-K　312
GIF-K2　312
GIF-N30　316
GIF-P　313
GIF-P3　313
GIF-P20　315
GIF-P30　315
GIF-Q240　423, 424
GIF-Q240Z　491, 492
GIF-Q260　423, 424
GIF-V10　452
GIF-XP260N　423
GIF-XQ20　315
GIF-XQ30　315
GIF-XQ240　423
GIF-XQ260　423, 424
Given Imaging 社　522
GTF　292, 293, 294, 305, 320
　――による撮影像　295
GTF-VaF　300
GTF-A　293, 295, 305
　――による撮影像　295
GTF-B　301, 306, 547
GTF-B2　301, 306, 547
GTF-B100　301, 302, 306
GTF-C　298, 305
GTF-HM　316
GTF-P　293, 295, 305
GTF-PF　300
GTF-S　298, 299, 305
GTF-S2　299, 300, 305
GTF-S3　300, 306, 547
GTF-S4　306
GTF-S100　301, 302, 306

H

Hippocrates 当時の医学　3
Hippocrates の医学　3
Hôpital de la Maison-Blanche　405
hot biopsy　548
Hook ナイフ　560

I

IDTV　434
IHb 色彩強調　430
　――処理　431
index medicus　586
indocyanine green（ICG）　453, 469
　――による吸収　457
Institute of Research Photography　287
International Congress of Endoscopy（ICE）　614
International Digestive Cancer Alliance（IDCA）　394, 608
International Society of Endoscopy（ISE）　601, 602, 616

——から OMED への名称変更　617
第 1 回——　602
第 2 回——　602
第 3 回——　603
Invendo・C20 Colonoscopy System　398
intra-epithelial papilary loop（IPCL）　470, 472
——のパターン分類　471
i-scan　473, 478
IT ナイフ　560
——2　560

J

JF-10　338
JF-30　335
JF-1T40　338
JF-260 V　338
JF-B　338
JF-B2　335, 338
JF-IT30　335
JF-V10　338
Johann Wolfgang Goethe-Universität Frankfult am Main　638
Joseph 外科アカデミー　30, 31, 37
Josephinum　31, 35

K

Kalk-Heyneman の前方斜視鏡　515
Kasper-Killian-Leiter Universal Electroscope　89

L

Laennec 病院　401, 402
LAGB　570
LAN（local area network）　433
laser 照射　561
LED　478, 524
Leiden 大学　410
Lichtleiter　21
——ウィーン・モデル　34, 35, 36
——フランクフルト・モデル　34, 35
——による直腸観察　357
——の医学界の評価　37
——の公開実験　30, 33
——の構造　23, 27
——の正面像　26
——の発表　22
——の復元　30
Luisen 病院（Aachen）　407
Lyon 大学　404

M

M2A カプセル　522
microwave heater probe　561
Militärakademie　31
minimal standard terminology　433
Moutier lecture　604

N

Narrow Band Imaging（NBI）　465, 466, 477, 491, 497, 631
——機器の構造　469
——に使われるフィルターの特性　468
——フィルター　467
Natural Orifice Translumenal Endoscopic Surgery（NOTES）　572
——方式　427, 428
——研究会（日本）　572
APWNOTES　572
EURO NOTES　572
Hibrid——　572
Pure——　572
Navigator Endoscopy System　397
NBI→Narrow Band Imaging を見よ
Nd：YAG laser　553, 561
Needle ナイフ　560
Nitze-Leiter 内視鏡博物館　10, 24, 27, 32, 35, 50, 51, 78, 79, 86, 88, 99, 358, 363, 597
NOSLA　572
NOTES→Natural Orifice Translumenal Endoscopic Surgery を見よ
NSAIDs　526
NTSC 方式　419, 427, 428

O

OMED→Organisation Mondiale d'Endoscopie Digestive を見よ
open tube gastroscope　92, 104
open tube 方式食道鏡　89
operating gastroscope　190
optical coherence tomography（OCT）　478, 540
——の原理　540
Organisation Mondiale d'Endoscopie Digestive（OMED）　272, 393, 394, 595, 600, 604, 616
——Spring meeting　612
——学会名称の変更　603
——地区（Zone）役員　602
——の会員　600
——の将来　613
——の各種委員会　606
——の活動，事業　605
——の地区（Zone）から Society への改名　618
第 4 回——学会議　604
第 5 回——学会議　605
第 6 回——学会議　605
第 7 回——学会議　605
第 8 回——学会議　605
第 9 回——学会議　606
第 10 回——学会議　607
Organisation Mondiale de Gastroenterologie（OMGE）　600, 608

P

P Ⅰ型胃カメラ　237
P Ⅱ型胃カメラ　237
PA2 型胃カメラ　250
Pan View PFS　302, 307, 312
Panelektroskop　87
papilla　487
Patency Capsule　527
PCF-Q240Z　491
PCF-Q240ZI　492
PDT　561
PEG　568
PENTAX　344, 473, 491
percutaneous endoscopic gastrostomy（PEG）　568
PF-8P　512
PF-18　512
PF-24　512
PFS-F　311, 491
pH センサー　520
PillCam COLON　522
PillCam ESO　522
PillCam ESO2　523
PillCam SB　522
PillCam SB2　522
pit　487
pixel　425
polyscope　76, 77
Professor の称号　413

R

Rafael　522
RAPID ワークステーション　523, 525
reader　413
RGB 方式　427
ropeway 式小腸ファイバースコープ検査　342, 388
Royal Prince Alfred 病院　254, 255, 285

S

S 状結腸観察　364
S 状結腸鏡　362
S 状結腸スコープ　394
Schiller's test　440, 442, 483
Schindler lecture　604
Segal-Watson によるカラー撮影　186
semi-flexible gastroscope　123
Shinya の一人法　389
SIF　341
SIF-1～10　344
SIF-10　355

SIF-100　344, 355
SIF-200　344
SIF-B　355
SIF-B2　355
SIF-Q140　344, 355
SIF-Q240　344, 355
SIF-Q260　351, 355
SIF-SW　355
single incision laparoscopic surgery　575
single port surgery　571, 574
sliding tube　388
　分解可能な――　389
small intestinal fiberscope　341
splanchnoscopy　74
Spyglass system　513
stereomicroscope　483
stiffening wire 法　386, 387
Stomatoskop　76
strip biopsy　557
strip-off biopsy　557
Sumpner の法則　251
superficial spreading carcinoma　261
surface enhancement（SE）　474

T

Tasaka lecture　606
TCF-2 L　384
teaching scope　122
Terminology committee　610
TJF-20　338
TJF-30　335
TJF-M20　512
TJF-V10　338
tone enhancement（TE）　474
total enteroscopy　345
Train the trainers　609
Trouvé の polyscope　76

U

Universal Electroscope　89
Université Blanche　405
UPD（Endoscopic Position Detecting）Unit　390
　――対応器種　386
Utrecht（ユトレヒト）軍医学校　31

V

Vater 乳頭部の精査　334
Vice presidents 会議　603
videoscope　516
VSB-P2900　344

W

WAN（wide area network）　433
Welch-Allyn 社　385, 422
Welin 法　146
Wolf-Schindler 式軟性胃鏡　123, 125, 131
Wolf の光学系　122
World Congress of Gastroenterology　600
World Organization for Digestive Endoscopy　595, 604
Wolf　311

X

X 線検査の発展　144
X 線の発見　143
XSIF-200　344

Z

Zone から Society への変更　616

和文索引

あ

アーク燈　50, 74
アイコノスコープ　419
アイドホール　435
アクティブマトリックス駆動　434
アジア Zone　616
アジア太平洋 DDW（APDW）　619
アジア太平洋消化器内視鏡学会（APSDE）　595, 613, 616
　第 1 回――の開催　617
アジア太平洋消化器内視鏡学会機関誌　585
アスファルトによる画像の固定　138
アメリカ消化器内視鏡学会（ASGE）　126
アラビア医学　6
アンスコカラー　208
アンスコクローム　208
アロカ社　535
圧力センサー　520

い

イメージオルシコン　419
イメージ・バンドル　274, 314
インゴールシュタット医学博物館　10
インコヒーレント　540
インジゴカルミン　444, 445
インジゴカルミン・コントラスト法　444
インターライン・トランスファー方式の CCD　425
インドシアニングリーン　443
胃外カメラ研究会　375
胃潰瘍
　――の胃鏡による図（Elsner）　176
　――の胃鏡による図（Palmer）　177
　――の胃鏡による図（Schindler）　176
　――の局所療法　552
　――の赤外線内視鏡所見　455
　――の超音波内視鏡所見　538
　――治癒機転と偽パピラの変化　489
医学専門学校　39
胃カメラ（→ガストロカメラも見よ）　155, 162, 213, 273, 296, 310, 579, 628
　――検査時の胃の形態　243
　――講習会　224
　――撮影時の胃の状態　244
　――撮影像　204
　――診断学　216
　――での深部誘導の試み　245
　――Ⅱc 型早期胃癌像　267
　――による写真診断　294
　――による集団検診　235
　――のアイデア　136
　――の位置関係　214
　――の海外での反響　254
　――の開発　194
　――の画像　214
　――の試み　153
　――の故障　213
　――の故障対策　217
　――の仕様　248
　――の他臓器への応用　375

——の反転撮影法　246
——の普及　222
——の腹腔鏡への応用　375
——の婦人科領域の撮影　375
——の本当の発明者　228
——フィルム　294
——を用いた計測法　252
Ⅰ型胃カメラ　249
Ⅱ型胃カメラ　249, 371
Ⅲ型胃カメラ　238, 249
Ⅳ型胃カメラ　249
Ⅴ型胃カメラ　234, 235, 243, 249, 293, 372
Ⅴ型胃カメラによる撮影像　236
Ⅴa 型胃カメラ　246, 247, 248, 249
Ⅴa 型胃カメラによる反転像　295
Ⅴb 型胃カメラ　246, 248, 249
Henning の胃カメラ　173
P 型胃カメラ　237, 249
PⅠ型胃カメラ　249
PⅡ型胃カメラ　249
Schaaf の胃カメラ　150, 151
後レンズ型胃カメラ　212
蛍光胃カメラ　238, 241
先レンズ型胃カメラ　212
最初の——　155
最初の——教科書　226
紫外線——　238, 464
紫外線——の構造　240
集検用——　237
初期の——の問題点　219
特殊な——　253
内軸回転式——　250, 252
二重弯曲式——　252
日本における——　194
ファイバースコープ付き——　287, 293
偏光——　252
立体——　252
胃カメラ学会
——での発表状況　223
第 1 回——総会　215
胃カメラ研究会　214, 223, 579, 582
胃カメラ集談会　582
胃カメラ同好会　582
胃癌
——の胃鏡による図（Elsner）　176
——の胃鏡による図（Gutzeit & Teitge）　177
——の超音波内視鏡所見　538
Ⅰ型——　264
Ⅱ型——　264
Ⅲ型——　264
胃癌取扱い規約　271
胃鏡
——による映画撮影　189
——による写真撮影　125, 175, 183
——による生検　189, 191
——の普及　226
——の挿入状況　106
Cameron-Schindler 型——　129
Chamberlin 式軟性——　129
Elsner の——　107, 108, 109, 126, 130
Hermon-Taylor 型——　128
Hill の——　92, 106
Hübner の誘導——　114
Jackson の——　104
Kelling の——　103
Kölliker の——　106
Korbsch の——　112, 113
Kussmaul の——　50, 61, 64, 73
Kussmaul の——（複製）　65
Kuttner の——　103, 104
Loening および Stieda の——　104, 105
Mikulicz の——　98, 99
Nitze-Leiter の——　86
Rosenheim の——　101, 103
Rovsing の——　106
Schindler 式硬性——　111, 112, 183
Souttar および Thompson の——　105
Sussmann の——　110, 111, 131
Wolf-Schindler 式軟性——　122, 123
川島・稲葉の硬性——　115, 116, 134
桐原式尖端可動性軟性——　132
経腹——　134
硬性——（→硬性胃鏡を見よ）
柔軟性——　131
順天堂式胃内組織および細胞採取用——　191
生検用——　190
中山式側視，逆視用硬性——　116
軟性——（→軟性胃鏡を見よ）
日本における——　130
胃酸分泌領域の認識　445
萎縮過形成性胃炎（ガストロカメラⅢ型による図）　212
萎縮境界の識別　441
萎縮性胃炎の赤外線像　453
胃小窩　487
胃切除術　571
胃内回虫症（ガストロカメラⅢ型による図）　212
胃内撮影装置　155, 164
胃内バルーン留置術　570
胃粘膜下腫瘤摘出術　555
胃ファイバースコープ　310, 335
異物摘出　93
胃壁透光法　106, 136, 140, 141, 147
——に対する批判　142
胃ポリープの高周波電流による焼灼，凝固　548
色偽信号　427
色収差　237
色信号　427
色モアレ　427
印西市立印旛医学機械歴史資料館　110, 116
咽頭の撮影　375

う

ウィーン医科大学医史学研究所 Nitze-Leiter 内視鏡博物館（→Nitze-Leiter 内視鏡博物館を見よ）
ウィーン大学　30
——医学部第 1 内科　411, 412
ウィーン大学（ウィーン医科大学）医史学研究所　27, 30, 31, 88, 99

え

エーザイ社　223, 227, 269
ガストロカメラの普及と——　227
エクタクローム　208
エコーライターカメラ　196
エタノールアミンオレイン酸　565
エタノール注射　553
映画撮影　187
映像　426
英文学会誌　585
液晶ディスプレイ　434
液晶テレビ（単板式投射型）　436
液晶パネル　435
液晶物質　435
液晶プロジェクター　436
液晶モニター　424, 435

お

オリンパス　194, 197, 208, 217, 254, 287, 290, 293, 297, 308, 310, 334, 341, 395, 420, 422, 490, 506, 523, 535
親子式小腸スコープ検査法　346
温度センサー　520

か

ガイスラー管　75
ガスコン　304
ガストロカメラ（→胃カメラも見よ）　194, 201, 205, 213
——Ⅰ型　200
——Ⅱ型　205, 219
——Ⅱ型撮影像　208
——Ⅲ型　207, 209, 210, 211, 219
——Ⅲ型撮影像　212
——Ⅲ型の試作　208
——Ⅳ型　213
——Ⅳ型の巻き戻し機構　222
——基礎実験　198
——撮影技術の完成　206

——試作器　197, 198
——試作器による撮影　199
——と東大田坂内科　203
——の市販　200
——のフィルム　207
——の普及とエーザイ　227
——の水漏れ対策　220
——本体被覆部の改良　221
——臨床応用　198
ガストロカメラ懇談会　217
ガストロカメラ推進連絡会　217
ガストロフォトスコープ　188
ガソゲンランプ　50
カプセル内視鏡　478, 519, 521, 628, 631
——の可能性　641
——の構造　524
——の実験的検討　520
——の実用化　521
胃への——の応用　528
各種の——　523
試作——　520
カボカメラ　150
カラードップラー法　537
カラーフィルム　179
ガラス・シリンダー照明　90
ガラス線維（ファイバー）　273, 275, 278, 281, 283
——内の光の通過　274
——の折れ　287
——の配列　279, 287
ガリレイ式光学系　54, 57, 58, 77
カロタイプ　139
解像度　280, 493
解像力　274
解体新書　18
外被　273
潰瘍ニッシェの観察　145
潰瘍瘢痕　453
拡大観察　470
——用ファイバースコープ　490
硬性鏡時代の——　482
額帯鏡　36
——照明　92, 93
拡大電子スコープ　361
拡大内視鏡
——観察　472, 478
——の意義　481
——の開発　490
接触型——　500
可視光　448
加色混合　429
画像解析　430
画像強調観察　478
画像処理　430
——技術　641
家族性大腸ポリポーシスの大腸カメラ像　374
陥凹型早期胃癌　264
陥凹性病変の輪郭　636
管腔カメラ　250, 252, 329, 330
——の大腸への応用　371
管腔用スコープ　381
管腔用ファイバースコープ　289
感光色素　177, 178
——の発見　138, 139, 178
観察時のレンズ位置　181
観察用ファイバーガストロスコープ　292
鉗子生検　190
完全拡散面　251
乾板　139
——の発明　138

き

キシロカインビスカス　324
キセノンランプ　449, 452, 465
——の分光特性　466
機械的ポリペクトミー　7, 549
気管支異物摘出　91
気管支鏡
Jackson 型——　93
電子——　93
気管支食道異物摘出　91
気管支直達鏡　84
——検査　89
気管支ファイバースコープ　93
——を利用した十二指腸ファイバースコープ　333
気管食道学会　92
輝度信号　427
偽色表示　430
偽パピラ　488, 489
黄表紙と内視鏡　12
逆「の」の字挿入法　387
吸引式生検器　190
吸引式生検ゾンデ　190
九州大学久保記念館　64, 65
旧制高校　39
旧帝大　39
狭帯域光内視鏡イメージング　240
胸膝位　360, 362
共焦点法　478
共焦点レーザー顕微鏡　498
局注膨隆法（硬性鏡での）　554
虚像　180
近接レンズ　250, 252
——の応用　248
銀板写真　82, 138, 139

く

クラウングラス　274
グラスファイバー　273
クリアビジョン　434
クリスタルバイオレット　443, 444
——・メチレンブルー二重染色　500
グリセオール　559
クリッピング　569
クリップ　569
——止血　553
クローン病　525, 599
空腸の観察（ファイバースコープによる）　284
屈折率の違う媒質　273
屈撓性のスコープ　123
軍医学校　31

け

ケプラー式光学系　57
経エンドストミー内視鏡検査　346
経管腔的内視鏡手術　572
蛍光　491
——のスペクトル　475
——物質　241, 476
自然——　241
蛍光胃カメラ　238, 241, 449, 474
蛍光色素法　442
蛍光電子スコープ　474
——の画像の成り立ち　476
蛍光内視鏡検査　443
計測　432
経鼻内視鏡　321
——に関する付置研究会　328
——による機能検査　326
——による治療法　326
——の胃内観察法　326
——の改良点　327
——の器種　322, 323
——の経口的挿入　325
——の鼻腔内の通過　325
——の麻酔法　321, 324
——のメリットとデメリット　322, 328
経皮内視鏡的胃瘻造設術（PEG）　568
経腹胃鏡　134, 184, 330
血管パターンの観察　473
検査体位　303
Gutzeit および Teitge による——　119
Hacker の——　100
Loening および Stieda の——　118
Schindler の——　117
Sussmann の——　118
胃鏡の——　116
ファイバースコープの——　316
減色混合　429
剣呑み　61, 67
——と不動信仰　71
欧米の——　69
中国の——　69

日本の――　70
顕微内視鏡観察　478

こ

コア　273
コート　273
コーナン 16　196
コヒーレンス　539
コルポスコープ　440
――での拡大観察　482
コロジオン　139
――タイプ　82
――法　138, 139
コロナビ　390
コンゴーレッド　441, 444, 445
コントラスト　430
――変換　430
コントラスト法　441, 443, 444, 445
コンベックス走査式超音波内視鏡　539
コンポジット方式　428
光学系
Désormeaux の内視鏡の――　49, 53, 56
Hoffmann の――　121, 122
ガリレイ式の――　54, 57, 58, 77
ケプラー式の――　57
軟性胃鏡の――　124
ファイバーの――　275, 280, 314
レンズ――　275
光学式腹腔鏡　515
光学ズーム方式　491
光学法　478
硬化療法の効果の判定　459
光源装置（Leiter の）　88
光源の色温度　634
抗コリン剤　324
高周波電流　547
――によるポリペクトミー　550
――を使った胃ポリープの焼灼，凝固　548
――を利用した生検組織採取法　547
高周波ナイフ　559
乳頭切開用――　566
硬性胃鏡　102, 115, 121, 130, 131, 276, 310, 628
――の教科書　126
――を用いての胃内撮影　184
Schindler の――　131
硬性気管支鏡　93
硬性食道鏡　84, 93, 308
硬度可変式大腸スコープ　386, 389
構造強調処理　432
広帯域振動子　534
広帯域の赤外線　453
高張 Na-epinephrine 液　556
――注射　553
――局注併用切除術（ERHSE）　556
喉頭鏡　81
Babington の――　81
Jackson 型――　84, 89, 92, 94
Jackson 型直達――　84
Macintosh 型――　83, 84
Miller 型直達――　83, 84
喉頭の撮影　179
後方斜視式　310
肛門鏡（ポンペイ出土品）　4
黄金山福蔵実記　13, 14
国際内視鏡学会（ISE）　595, 601, 602, 616
――の設立　601
故障対策委員会　217
固体撮像素子（→CCD を見よ）

さ

細径経口胆膵スコープ　512
細径パンエンドスコープ　313, 588
再生の索状構造　488
砕石位　362
砕石具　335
彩度　430, 474
――変換　430
細胞診用ファイバースコープ　298
佐伯論文　262
﨑田賞　597
撮影時のレンズ位置　181
撮影装置（胃内の）　194
Lange および Meltzing の――　155, 158
桐原および武井の――　185
撮影用食道鏡　95, 96
撮影用食道ゾンデ　148
Kelling の――　149
撮影用直腸鏡　367, 371
東北大式――　367
三角チップナイフ　560
残存縫合糸の鉗子による抜去　547
散乱特性の波長依存性　466

し

シグモイドカメラ　371
シネ撮影（胃内）　318
シネ・テレビ研究会　318, 421
ジメチルポリシロキサン　304
シャドーマスク　428
シングルバルーン式小腸スコープ　350, 351
――による正常小腸　353
――の経口的挿入　352
――の経肛的挿入　353
シンポジウムの主題　587
紫外線　449
紫外線胃カメラ　238, 254, 449, 464, 474
――の構造　240
痔核　2
視覚の記憶　638
子宮鏡（ポンペイ出土品）　4, 5
色相　430, 474
――変換　430
色素剤　444
色素撒布法　443
色素着色法　441
色素内視鏡研究会　443
色素内視鏡検査　439
――の分類　443
色素反応法　443
色素法　478
色調による所見の表れの違い　637
実像　180
実体顕微鏡　483
湿板法　82, 138, 139
指導医の認定　593
自動挿入の大腸スコープ　393
自動縫合機器　573
視方向と所見の表れ　634
視野変換機構　312
写真
――記録の意義　175
――術の発展　137
――の起源　137
集検用胃カメラ　237, 372
――撮影像　237
獣脂ローソク　6
集団検診　234, 254
重点卒後教育セミナー　593
十二指腸潰瘍　334
――GIF-K 撮影像　312
十二指腸カメラ　150, 329
――試作器　329
十二指腸内視鏡器種　338
十二指腸乳頭括約筋切開術　566
十二指腸の観察（ファイバースコープによる）　284
十二指腸ファイバースコープ　331, 335, 588, 630
――による小腸観察　341
――による乳頭の正面像　336
――を使った胆膵管造影　337
初期の――　334
受光素子　250
術中小腸内視鏡検査　345
消化管出血　310
原因不明の――　525
消化管表面型腫瘍の国際分類　271, 404
小腸電子スコープ　344
小腸内視鏡
――の器種　355
――の初期の試み　341
――への電子スコープの導入　344
小腸ビデオスコープ　351
小腸ファイバースコープ　342

試作―― 341
ゾンデ式―― 345
プッシュ式―― 344
ロープウエイ式―― 344
上皮乳頭内血管ループ（IPCL） 470
消泡剤 303
――の投与 304
静脈瘤造影下硬化療法（EVIS） 565
食道カメラ 96, 148
Kelling の―― 149, 329
最初の―― 147
食道癌（Kelling の――による図） 149
食道鏡 64, 84
――による写真撮影 95, 189
Hacker の―― 87, 88
Hill の―― 92
Jackson 型―― 89, 93
Kelling の―― 89
Killian-Schüler Brüning 型―― 89, 92
Mackenzie の―― 85
Nitze-Leiter の―― 86
Semeleder の―― 84
Stoerk の―― 85
川島式―― 94
中山式撮影用―― 94, 95
日本における―― 91
食道静脈瘤（赤外線内視鏡所見） 456
食道静脈瘤硬化療法 565
――への 2 波長域赤外線電子スコープの応用 458
食道の表在血管網 470, 471
食道表在癌の存在診断 445
食道ファイバースコープ 308, 420
最初の国産―― 309
食道扁平上皮癌の EOCT 像 543
処置用直腸鏡 361
処置用 2 チャンネルファイバースコープ 555
処置用ファイバースコープ 316
真空管 419, 425
進行胃癌 263
芯材 273
身体開帳略縁起 19

す

スーパーパンクロフィルム 179
ズーム機能 316
ステント 567
――治療 567
――の挿入 335
拡張可能な金属製―― 567
ストロボランプ 452
スペクラ 5, 357
16 世紀の―― 7, 10
17 世紀の―― 9
18 世紀の―― 9
19 世紀の―― 10
Franco の―― 9
Guillemeau の―― 8
Lichtleiter の―― 29
インドの―― 5
ギリシャ時代の―― 1
子宮用―― 5
女性尿道用―― 9
中世の―― 6
ローマ時代の―― 4
スポンジ法 549
スライディングチューブ 344, 352
膵，胆道疾患の超音波内視鏡 539
膵管鏡 510, 511
経口―― 511, 513
膵管内乳頭状粘液産生腫瘍（IPMN） 511
膵管ファイバースコープ検査 335
膵管用スコープ（電子スコープ） 513

せ

生検 189
胃鏡による―― 191
生検用胃鏡 190
Benedict の―― 191
Debray の吸引式―― 191
Kenamore の―― 191
生検用ファイバースコープ 297, 547
――（オリンパス） 298
――（町田） 297
正常 S 状結腸の大腸カメラ像 374
正常胃 453
――の EOCT 像 543
正常胃壁（超音波内視鏡所見） 538
正常食道（NBI 画像） 469
正常食道の Endocytoscopy 像 501
正常食道の共焦点レーザー Endomicroscopy 像 499
正常直腸粘膜（立体拡大式直腸鏡像） 485
生体染色法 441
静的スキャンニング 278
世界消化器内視鏡学会（→OMED を見よ）
世界消化器病学会（→OMGE を見よ）
赤外カラーフィルム 459
――類似偽色表示 459, 460
赤外線 450
――写真 450
――の吸光度 458
――の組織透過性 451
――の内視鏡への応用 450
――の利用 641
腹壁透過―― 452
赤外線カットフィルター 451
赤外線電子スコープ 240, 452, 454, 459
2 波長域―― 457
食道静脈瘤硬化療法への 2 波長域――の応用 458
直接照射式―― 453
赤外線内視鏡 631
赤外フィルム 450
赤色瘢痕 489
積分球の理論 251
舌圧子 1, 81
穿孔
――に対する閉鎖術 571
――の処置 569
――部の閉鎖縫合 573
大腸内視鏡での―― 592
全小腸の観察 345
全上部消化管用スコープ 313
染色法 443, 445
全大腸内視鏡検査 394
尖端可動性軟性胃鏡（桐原式） 129
全反射 273
前方斜視式 310
前方斜視式スコープ 312
試作大腸―― 382
大腸―― 381, 382
前方直視式スコープ 309, 310, 315
――の開発 310
――大腸ファイバースコープ 377
専門医制度 580
専門医の認定基準 593

そ

ソニー 422
早期胃癌 260, 263, 636
――の紫外線胃カメラ像 240
――の手術標本（紫外線写真） 239
――の全国集計 260
――の定義 262, 267
――の定義確立 262
――の内視鏡学会分類 265, 268
――の肉眼分類 264
――のパネルディスカッション 270
――の分類試案 270
――の分類の確立 587
――の粘膜切除術 556
Ⅰ型―― 265
Ⅱ型―― 265
Ⅱa 型―― 264, 265
Ⅱa 型――の EOCT 像 543
Ⅱa+Ⅱc 型―― 270, 271
Ⅱa+Ⅱc 型――（集検用胃カメラによる像） 237
Ⅱb 型―― 265
Ⅱc 型―― 265, 456
Ⅱc 型――（V型胃カメラによる像） 236, 268

Ⅱc 型――（蛍光胃カメラによる像）241
Ⅱc 型――（赤外線内視鏡による像）456
Ⅱc＋Ⅱa 型――　270, 271
Ⅲ型――　265
早期胃癌研究会　269
早期食道癌　442, 470
――NBI 画像　470
送気，送水，吸引パイプ　308
送気・送水ボタン　300
総胆管結石除去　335
送入空気量と所見の表れ　634
相馬型ナイフ　566
側視式スコープ　309, 315, 333
――と前方直視式の使い分け　315
側視式ファイバースコープ　630

た

ダイコム　433
ダゲレオタイプ　82, 138, 139
ダブルスネア法　558
ダブルバルーン式スコープ　348
――の原理　347
ダブルバルーン小腸鏡　346
――による小腸潰瘍像　350
――による正常小腸　350
――の経口的挿入法　349
――の経肛的挿入法　350
タングステン電球　449
帯域別病変診断能　464
体腔顕微鏡　440, 493
大腸カメラ　372, 375, 399
――Ⅲ型　374
――撮影像（正常粘膜）　374
――の視野　373, 374
正常 S 状結腸の――像　374
大腸がん検診ガイドライン　393
大腸スコープ自動挿入　395
大腸スコープの挿入成績　385
大腸スコープの体内位置形態の確認　390
大腸切除術　571
大腸早期癌　551
大腸内視鏡開発当時の内科教室の事情　398
大腸内視鏡挿入手技　386
大腸の pit pattern 分類　495
大腸ファイバースコープ　366, 368, 377, 588, 630
――の初期の開発　382
海外での――の試作　383
海外での――の反響　400
前方斜視方式の試作――　382
長い――　380
短い――　379, 400
プリズム回転式――　379
大腸ポリープ（AFI 像）　476
武井医科光器製作所　109
武井医科光器製撮影用直腸鏡　367
玉抜き成形術　576
胆，膵系の検査　334
胆管鏡
経口的――　510
経皮経肝的――　510
短焦点レンズ　329
胆膵管鏡（経口細径）　512
単線維の開口数　274
断層イメージング　478
炭素フィラメントの電球　79
胆道鏡　504
Wildegans の――　505
硬性――　504
術後――検査　507, 510
術中――検査　509
軟性――　505
胆道電子スコープ　509
細径――　510
胆道ファイバースコープ　506
胆嚢摘除術　571
単板式投射型液晶テレビ　436

ち

チンダル現象　275
竹斎老寶山吹色　14, 15, 16
注射療法　551
虫垂切除術　571
超音波振動子の波長帯域　534
超音波トランスデューサ　531
超音波内視鏡　218, 478, 531
――開発の歴史　535
――の走査方式　533
――の理論　531
コンベックス走査方式――　537, 539
消化管の――検査　538
膵，胆道疾患の――　539
電子コンベックス型――　536
電子ラジアル走査方式――　536
ラジアル走査方式――　536
超音波内視鏡穿刺法　539
超音波の波長と分解能　533
超音波プローブ　536
細径――　534
メカニカルラジアル走査方式――　537
超拡大観察　495
超拡大内視鏡　497
腸管内内視鏡自動走行装置　395
超広角レンズ　634
超細径スコープ　316
腸上皮化生　441
腸紐　342, 344, 388
腸紐誘導法　388, 389
直管　91
直視・側視レンズ交換式大腸ファイバースコープ　377, 378
直視下注射　552
直視下冷凍療法　561
直視式スコープ　316
直視式大腸ファイバースコープ　378
直達鏡　90
Schrötter von Kristelli の――　90
直腸 S 状結腸鏡　362
直腸鏡　399
――による S 状結腸観察　364
――による拡大観察　361
――の発展　368
Foges の――　362, 363
Henning 式写真用――　367
Kelly の――　360, 484
Leiter の――　357, 358, 359
Pennington の――　360
Regenbogen の――　364, 365
Strauss の――　361
Strauss 式――での拡大観察　482
撮影用――　367, 371
初期の――　357
処置用――　361
手元照明式の――　362
東北大式撮影用――　367
内科教室での――検査　399
分解可能な――　386
誘導用――　386
ライトガイド照明の――　363
立体拡大式――　483, 484
直腸の立体拡大観察　440

つ

通常光観察　449

て

デジタル画像　175, 433
デジタル法　478
テレビジョンの歴史　418
テレビジョン方式ビデオ腹腔鏡　516
テレビ本　493
帝室 Joseph 外科アカデミー　30, 31, 37
適応型 IHb 色彩強調処理　432
適応型構造強調処理　431
電荷結合　425
電荷結合素子（→CCD を見よ）
電気による照明　73
電気メス　547
電球による照明　79
電子ズーム　491
電子スコープ　218, 300, 368, 386, 418, 464, 589, 628, 630
――先端内部構造　424
――の開発　422

——の拡大倍率　493
——の画素数　428
——の原理　426
——の発展　640
——の理論　424
蛍光——　474
細径胆道——　510
小腸内視鏡への——の導入　344
赤外線——　452, 454, 459
胆道——　509
直接照射式赤外線——　453
電子走査方式　533
電磁波の種類　448
電燈　80

と

トラカール　514
トランジスタ　419
トレーニングコース　612
トルイジンブルー　440, 441, 445, 483, 485
トロアカール　514
トロッカー　514
東京工業大学　395
透光観察法　75
東芝　422
同時併用式胃集団検診　238
同時方式　426, 427, 469
——テレビジョン　421
投射型液晶プロジェクター　436
投射型テレビ　435
東大田坂内科　203, 215, 216, 224, 253, 329
——における講習会　223
ガストロカメラと——　203
東大第一内科（田坂内科）第 8 研究室　203, 230, 231, 241, 260, 261
——のメンバー　207
東大分院外科　194, 208, 215, 224
動的スキャンニング　278
遠眼鏡　17
特殊なファイバースコープ　316
飛び越し走査　434

な

ナース endoscopist　395
内視鏡
——テレビカメラの変遷　422
——の視方向　309
——の発展の概略　628
——へのテレビの導入　420
Avery の——　43, 44
Bonnafont の——　44, 45, 46
Cruise の——　58, 59
Désormeaux の——　48, 51, 62, 358
Désormeaux の——の光学系　49, 53, 56
Fischer の——　42
Ségalas の——　41
黄表紙と——　12
将来の——　598
白熱白金線を光源とした——　79
ワイヤレス——　522
内視鏡観察
——の難しさ　633
——を困難にする要因　634
内視鏡観察法の分類　477
——英文　479
——日本語　479
内視鏡技師制度　594
内視鏡挿入形状コントロールシステム　390
内視鏡治療
——の展望　642
——を巡る問題点　598
硬性鏡時代の——　546
内視鏡的胃内バルーン留置術　569
内視鏡的胃瘻造設術（PEG）　568
内視鏡的止血法　553
内視鏡的消化器病学　644
内視鏡的食道静脈瘤結紮術（EVL）　565
内視鏡的胆膵管造影法（→ERCP を見よ）
内視鏡的乳頭括約筋切開術（EST）　511
内視鏡的粘膜下層剝離術（→ESD を見よ）
内視鏡的粘膜切除術（EMR）　558
内視鏡的光コヒーレンス断層法　539
内視鏡博物館　132, 596
内視鏡用カメラ　317
内視鏡用縫合デバイス　573
軟性胃鏡　125, 128, 131, 172, 277, 296, 310, 628
——での検査風景　288
——での写真撮影　184, 186
——によるカラー撮影　184
——による動的観察　294
——の光学系　124
——の完成　122
尖端可動性——　129

に

Ⅱa＋Ⅱc 型　270
Ⅱb 型　270
Ⅱc
——の X 線所見　269
——の胃カメラ像　267
——の意義　266
——の所見　268
——の診断的特長　268
——の特長　268
Ⅱc＋Ⅱa 型の創設　270
Ⅱc＋Ⅲ型　270
2 値化表示　465
2 チャンネル式ファイバースコープ　550
処置用——　555
2 波長域赤外線電子スコープ　458
ニードルナイフ　559
ニポウ円板　419
二重造影法　145
日韓合同シンポジウム　596
日中合同シンポジウム　596
日本胃カメラ学会　579
日本胃癌学会　271
日本コロムビア　420
日本消化器内視鏡学会　260, 579
——各種セミナー　593
——関東地方会　580
——機関誌　585
——雑誌　582
——秋期大会　580
——による偶発症調査　591
——の専門医制度　592
——の創立　579
日本消化器内視鏡学会支部　581
——地方会　581, 582
——例会　582
日本消化器内視鏡学会付設丹羽記念内視鏡資料館（通称 内視鏡博物館）　84, 132, 596, 611
日本消化機病学会　223, 289
日本内視鏡学会　260, 579
日本ビクター　420
乳頭部切開　566
尿道鏡　9, 52, 80
Guillon の——　43
認知のプロセス　635
認定医制度　580

ね

ネガ・ポジ法　139
粘液除去法　441
粘液法　442
粘膜下腫瘍
——の生検法　555
——の超音波内視鏡所見　538
粘膜切除術（倉俣ら）　554

の

ノンインターレース方式　434

は

バイオエシックス　576
ハイビジョン　424, 434
パピラ　487
パピロトーム　566
パピロトミー　566
パラフィンローソク　6, 27
パリ大学医学部　401
バルーン・ガイド式小腸鏡（通常スコー

プ使用）　354
バルーンカテーテル　566
ハロゲンランプ　449, 451, 465
——の分光特性　466
パンエンドスコープ　300, 304, 309, 313, 315, 332, 592
——のアングル作動角　314
パンクロマチック乳剤　178
パンニング機構　301, 302
白色光　449, 477
白色瘢痕　489
白熱電球　79
白熱白金線光源　74, 79, 80, 98, 99, 358
——の内視鏡　76, 79
箱根 pit pattern シンポジウム　497
波長
——域　466
——ごとの画像　473
——帯域別の画像　472
——の違い　467
発光ダイオード（LED）　478, 524
腹内窺機関（はらのうちのぞきからくり）　19, 20
針穴カメラ　166
針穴式立体胃カメラ　164, 195
——瘢痕　454, 455

ひ

ヒートプローブ法　553
ピオクタニン　443
ビデオ　418
ヒトの目の感光特性　450, 451
ヒポクラテス全集　1, 2, 3
非可視光　240, 449
——情報の可視化　631
東ローマ帝国　6
光デジタル法　478
光の屈折・反射　274
光の伝達（水流による）　276
光の入射角　274
光の波長と組織内深達度　239
非ステロイド系消炎鎮痛剤　526
脾摘　571
皮膚科医に対するいましめ　638
鼻ポリープの機械的切除　549
肥満に対する内視鏡的外科手術　569
標準光観察　449
病変の体積の測定　537
表面型腫瘍の国際分類　595
表面型早期胃癌　264
表面活性剤　304
表面陥凹型早期胃癌　264
表面平坦型早期胃癌　264
表面隆起型早期胃癌　264

ふ

ファイバー（→ガラス繊維を見よ）
ファイバー光学系　275, 280, 314
ファイバースコープ　248, 628
——直視下注射　552
——付き胃カメラ　248, 287, 293, 296, 318, 587, 628, 630
——での撮影　188
——による映画撮影　318
——による検査風景　288
——による撮影　316
——の開発　280
——の検査体位　316
——の原理　273
——の光路　314, 317
——の国産化　289
——の試作　280
——の製品化　283
——の線維配列　287
——白鳥式　303
2 チャンネル式——（試作）　550
Hirschowitz の——　115, 280, 286
拡大観察用——　490
管腔用——　289
気管支——を利用した十二指腸——　333
国内での——の試作　289
十二指腸——　331, 335
小腸——（→小腸ファイバースコープを見よ）
食道——　308
処置用——　316
生検用——　547
双眼立体——（試作）　486
大腸——（→大腸ファイバースコープを見よ）
胆道——　506
腸管用——　331
超細径——　513
特殊な——　316
プーリング　456
ファイリング　433, 631
フィルム
——のカセット化　301
——の感光特性　178
——巻き戻し機構　236
フィルムカセット　302
フェノールレッド　444
フジカ・シングルエイト　318
フジノン　472, 490, 491
フックナイフ　559
ブラウン管　418, 428, 434, 435
プラズマテレビ　435
フライブルク大学　61
フランクフルト大学　638
ブリリアントブルー　442
フリントグラス　274
フレーム・トランスファー方式 CCD　425
フレックスナイフ　559
プロジェクト X（NHK）　231
プロテーゼ　567
負荷内視鏡検査　441
腹腔鏡　514
——による胃内映画撮影　189
——による慢性肝炎研究　516
光学式——　515
腹腔鏡下胃バイパス術　569
腹腔鏡下手術　516, 570
腹腔鏡下調節性胃バンディング術（LAGB）　569
腹腔鏡検査　205
腹腔内臓撮影写真機　201
腹壁透過赤外線　452
——による観察　452
富士写真光機　303
富士フイルム　348, 422, 472
分光画像　472
分光画像内視鏡研究会　472
分光推定処理　473

へ

ヘモグロビン　454, 466, 467
——の光吸収特性　467
ヘモグロビンインデックス色彩強調　430
ペンタックス（HOYA）　422
偏光胃カメラ　252
扁平ポリープの切除　555

ほ

ポリープ切断用機器　8
ポリープ（腺腫）と癌の関係　551
ポリドカノール　565
ポリペクトミー　549
海外での——　551
機械的——　549
高周波電流による——　550
ポンタミンスカイブルー　440
望胃鏡　130
望遠鏡　17
ガリレイ式——　53, 55
膀胱鏡　52, 80, 87
——による撮影　180
Nitze-Leiter の——　79
Nitze の撮影用——　182
縫合デバイス　573
防眩フィルター　298

ま

マイクロカメラ　195
マイクロ波凝固法　553
マイクロマシン　631
マグネシウムライト　75
マルチセンサー組み込みのカプセル　519

マルチタスキング・プラットフォーム　574, 575
町田製作所　287, 289, 292, 297, 308, 310, 334, 341, 381, 490, 511
豆カメラ　195

み

ミゼット　195
ミノックス　195, 196
ミノルタ 16　196
短い大腸ファイバースコープ　380
水切れ　300

め

メカニカルラジアル走査方式　533
メガネ　17
メチレンブルー　441, 445
明度　430, 474
面順次方式　422, 426, 427, 469
　――テレビジョン　421
　――内視鏡テレビジョン試作器　421

も

盲点の存在　635

や

ヤシカ・アトロン　196

ゆ

誘導用直腸鏡　387
幽門輪直下の観察　325

よ

ヨーロッパ消化器内視鏡学会　608

ら

ライトガイド　313
　――照明　301, 308
　――照明の直腸鏡　363
　――方式　363
ラジアル走査式　536
　――超音波内視鏡　539
ライン・トランスファー方式 CCD　425
烙鉄　2, 74

り

リンパ節転移の有無　267
立体胃カメラ　252
立体拡大式直腸鏡　483, 484
立体顕微鏡　483, 487
立体視　432
隆起型早期胃癌　264
硫酸バリウムによる消化管造影　145, 161
臨界角　274
輪郭強調　429

る

ルゴール（ヨード）　444, 445
　――，トルイジンブルー二重着色　442
　――法　439, 442
ルネ・デカルト大学　401
ルネ・デカルト大学医史学博物館　49, 597
ルネッサンス時代　6

れ

レーザー光　540
　――の伝達　122
レンズ光学系　275
励起光のスペクトル　475

ろ

ローソク　6
ロープウエイ式小腸スコープ　346
ロールフィルム　138

わ

ワークステーション RAPID 5　523
ワイヤレス内視鏡　522
ワイヤーループ　550
歪曲収差　236

人名索引

A

Adler, S. N.　353
Archer　138, 139
Arullani, P.　388
Avery, J.　43, 281
Axon, A.　595, 600

B

Babington　81
Beethoven, L. van　38
Benedict, E. B.　190, 283
Berry　283
Billroth　32, 98
Blackwood, W. D.　551
Boas, I.　175
Bonnafont, J. P.　44
Bozzini, P.　21, 30, 33, 35, 37, 357
Brodmerkel, G. T. Jr.　442
Brück, J.　75, 76
Brüning　92

C

Celsus　4
Chamberlin, D. T.　129
Chao, W. S. C.　595
Chrysospathis, P.　257
Classen, M.　345, 566
Colcher, H.　189, 257
Cornet　401, 402, 403
Cruise, F. R.　58
Curtiss, L. E.　281
Czermak, J. N.　82, 83, 179

D

Dauguerre　138
Debray, C.　186, 191, 402, 403
Désormeaux, A. J.　43, 45, 48, 51, 52, 61, 357, 514
Deyhle, P.　345, 387, 551, 555
DiMango, E. P.　535

E

Eastman, G.　138, 147
Edison, T.　79
Einhorn, M,　136, 140, 142, 147
Elsner, H.　107, 176, 183

F

Fischer, J. D.　42
Fischer, A. W.　145
Foges, A.　1, 362, 368

G

Garcia, M.　82
Gauderer, N. M. L.　568
Goethe, J. W. von　38
Green, P. S.　535
Guillemeau　7
Guillon　43
Gülzer, M.　185
Gutzeit, K.　177

H

Hadley, G. D.　257
Heilpern, J.　153, 164, 370
Henning, N.　153, 173, 183, 184, 228, 368
Hill, W.　92, 106
Hinselmann, H.　482
Hippocrates　1, 2, 549
Hirschowitz, B. I.　280, 331
Hoffmann, M,　121
Hopkins, H. H.　278
Hübner, A.　111, 114, 440

I

Iddan, G.　521
Ilg, J. G.　34, 35, 37, 42

J

Jackson, C　104
Jackson, J.　92
Jacobaeus, H. C.　515
Johnson, R.　254, 256, 287
Johnson　254, 287

K

Kalk, H.　515
Kallokerinos, J.　257
Kapany, N. S.　278, 281, 282
Keilhack, H.　184
Kelling, G.　89, 103, 147, 148, 514
Kelly, H. A.　358, 368
Kenamore, M. B.　190
Killian, G.　5, 6, 7, 63, 64, 89
Kölliker　107
Korbsch, R.　111, 112
Krentz　407
Kreuning　410
Kussmaul　61, 62
Kuttner, L.　103

L

Lambert, R.　271, 404, 595
Lamm, H.　276
Lange, F.　153, 155, 228, 229, 230
Laws　361, 368
Leiter, J.　77, 79, 85, 86, 98, 368
Lesky, E.　34
Loening, K.　104
LoPresti, P. A.　308

M

Mackenzie, M.　83
Maddox　138, 139
McCune, W. S.　337
Meltzing　153, 155, 228
Mikulicz, J.　84, 98, 101, 144
Milliot　75, 76, 142
Morrissey, J. F.　257
Mouret, P.　571
Moutier, F.　186
Müller　62

N

Nelson, R. S.　186
Niépce　138
Nipkow　418
Nitze, M.　77, 79, 85, 98, 180, 182

O

Obermann　147
Ortmayer, M.　126, 127
Ottenjann, R.　555
Overholt, B. F.　383, 385

P

Palmer, E. D.　126, 177
Paul II 世（ローマ法王）　609
Pennington, J. R.　360, 368
Peters, C. W.　281
Pollard　281
Ponsky, J. L　568
Porges, O.　153, 164, 370
Provenzale, L.　385, 388

R

Rafsky, H. A.　172
Regenbogen, E.　364, 368

Reuter, M. A.　5, 25
Richart, R. M.　440
Rider, J. A.　331
Ried　535
Röntgen, W. K.　144, 161
Rosenberg, N.　554
Rosenheim, T.　101
Rovsing　106
Rubin, C. E.　486

S

Salem, S. N.　486
Sauerbruch, F.　117
Sawyer　418
Schaaf, E. O.　150, 162, 228
Schiller, W.　439
Schindler, R.　111, 117, 122, 125, 176, 226, 276, 277, 283
Schrijver　173
Schrötter von Kristelli　90
Schubert, F. P.　38
Segal, H. L.　185
Ségalas, P. S.　41, 48
Semeleder, F.　82, 84
Shinya, H.　389, 551
Shore, J. M.　505
Sivak, M. V. Jr.　540, 542, 544
Skopec, M.　27, 597
Souttar, H. S.　105, 140
Sternberg, W.　111, 117
Stieda, A　104
Stiegmann, G. V.　565
Stoerk, K.　84
Strauss, H.　361, 368, 482
Strohm, W. D.　535
Sussmann, M.　110
Swain, C. P.　522
Swan　79

T

Talbot　139
Taylor, H.　128
Teitge, H.　177
Thompson, T　105, 140
Tomenius, J.　190, 191
Torsoli, A.　385, 388
Trouvé, G.　76, 77, 101, 142
Türck, L.　82, 83
Turell, R.　363, 368
Tyndall　275

V

Van Heel, A. C. S　278
von Hacker　87
Vogel　138, 139, 178

W

Watson, J.　185
Waye, J. D.　600
Weiss, S.　168, 172, 183
Welin, S.　145
Wewalka　411, 412
Wildegans, H.　504, 505
Williams, C.　551
Wolf　122
Wolff, W.　551
Wood, I. J.　190

Y

Yeomans　362, 368
Youmans, C. R.　553

あ

青木郁太郎　131
赤坂裕三　442
浅木　茂　553
芦澤真六　150, 202, 203, 205, 206, 214, 224, 225, 226, 231, 250, 253, 261, 329, 332
荒牧長門　516

い

井田和徳　441, 443
井上晴洋　470, 471, 497, 559
五十嵐正広　495
石川　誠　399
稲葉英造　115, 134, 184, 308
今井光之助　198, 200, 214
今永　一　504
岩波　浩　515

う

宇治達郎　153, 194, 197, 198, 200, 201, 224, 228, 229
氏家　忠　552
内海　胖　206, 235, 209, 225, 226, 231, 261, 486

お

小越和栄　337, 342
小野　譲　81
小山恒男　559
大井　至　334, 337, 341
大柴三郎　331, 381, 382
大島　博　257
大坪雄三　334
大森皓次　206, 261
岡崎武昌　515
岡田和一郎　91
奥山山治　490

か

桂川甫周　15
金井　泉　515
金子榮藏　591
兼高達貳　516
亀田治男　515
亀谷　晋　289, 308
唐沢洋一　245
川井啓市　443, 566
川島健吉　115, 134, 504
河合　隆　327
河内秀希　552
河村虎太郎　245
革島彦一　130

き

木村　健　441
木本賀之　474
城所　仂　200, 214, 261
北山加(嘉)一郎　515
桐原真一　125, 129, 131, 133, 184, 189

く

工藤進英　495, 496
久保猪之吉　64, 69, 90, 91
日下　洋　206, 261
草刈幸次　421
倉俣英夫　554

こ

小池　泉　187, 190
小坂知一郎　495
小林正彦　513
高山欽哉　134, 184, 189, 330, 375
近藤次繁　130

さ

佐伯重治　262
坂本恒雄　170
崎田隆夫　153, 201, 202, 203, 205, 206, 208, 214, 217, 224, 225, 226, 229, 230, 231, 238, 252, 254, 261, 269, 270, 367, 368

し

信田重光　191
渋江公一　330
島田宜浩　516
白壁彦夫　261, 269
進藤捷介　334

す

杉浦睦夫　194, 200
杉田玄白　18
鈴木　茂　441
鈴木淳一　375

鈴木博昭　565

せ

千田信行　421

そ

相馬　智　566

た

田坂定孝　399, 214, 224, 253, 260, 269, 601
田島　強　387
田尻久雄　477
田中勝次　206, 226, 261
多賀須幸男　313
多田正大　342, 345, 490, 495
多田正弘　557
高木国夫　337
高木忠信　332
高瀬靖広　565
高田義一郎　515
高橋忠雄　201, 205, 214
竹腰隆男　558
竹本忠良　443
竜田正晴　441

ち

陳　章義　486

つ

津田康彦　440, 483
築地善交　15
常岡健二　187, 190, 261, 334, 515, 549
鶴田　修　497

て

寺田良平　245

な

永井東一　516
中沢三郎　535
中島正継　511, 535
中谷隼男　131
中原　朗　520
中村光司　511
並木正義　245, 375
成宮徳親　454

に

丹羽寛文　206, 226, 231, 254, 256, 261, 308, 332, 341, 367, 368, 372, 375, 377, 379, 382, 386, 421, 450, 464, 474, 477, 483, 484, 486, 519, 547, 548

は

蜂巣　忠　553
林　貴雄　318, 421, 553
林田健男　197, 214

ひ

久永光造　535
平尾雅紀　553, 556, 559
平塚秀雄　342, 344, 382, 388, 553

ふ

深海正治　194, 197, 200
福田守道　535
福富久之　520
藤田章夫　171
藤田健三　399, 421
藤森明良　245, 329
舟久保熙康　519

ほ

細川浩一　559

ま

牧石英樹　388
松永藤雄　133, 329, 371, 375, 380, 382, 399
松本正雄　486

み

三浦清美　367, 368, 440, 493
三宅　速　131
三輪　剛　308, 474
光岡知足　519
宮城　順　131

む

村上精次　187, 190
村上忠重　261, 270

も

望月孝規　261
森　純伸　206, 226, 261

や

矢作直久　559
安田健治朗　543
山形敞一　367, 368, 381, 382, 421, 440, 493
山川達郎　506, 571
山川民雄　516
山本博徳　346, 348
山脇東洋　18

ゆ

柚木　宏　245

よ

吉田　操　442

わ

渡辺　晃　382, 399

丹羽 寛文（にわ ひろふみ）

1930 年東京に生まれる．1954 年 東京大学医学部医学科卒業．同学部 附属病院でインターン終了後，1955 年 東京大学医学部田坂内科（のち第 1 内科と改称）入局．東京大学医学部助手，講師を経て 1986 年 防衛医科大学校教授（内科学第 2 講座）．1992 年 同校副学校長（兼同病院長兼教授），1995 年 定年退官．
現在 聖マリアンナ医科大学客員教授．日本消化器内視鏡学会名誉理事長・最高顧問，アジア太平洋消化器内視鏡学会名誉会長，世界消化器内視鏡学会名誉理事長．

改訂増補第 2 版
消化管内視鏡の歴史

1997 年 4 月 10 日　第 1 版 1 刷発行
2010 年 12 月 15 日　第 2 版 1 刷発行

著　者　丹羽　寛文
発行者　増永　和也
発行所　株式会社 日本メディカルセンター
東京都千代田区神田神保町 1-64（神保町協和ビル）
〒101-0051　TEL 03（3291）3901㈹
印刷所　三報社印刷株式会社

ISBN978-4-88875-234-3

©2010　乱丁・落丁は，お取り替えいたします．

本書に掲載された著作物の複写・転載およびデータベースへの取り込みに関する許諾権は日本メディカルセンターが保有しています．

JCOPY ＜㈳出版者著作権管理機構 委託出版物＞
本書の無断複写は著作権法上での例外を除き禁じられています．複写される場合は，そのつど事前に，㈳出版者著作権管理機構（電話 03-3513-6969，FAX 03-3513-6979，e-mail：info@jcopy.or.jp）の許諾を得てください．